This is a digital copy of a book that was preserved for generations on library shelves before it was carefully scanned by Google as part of a project to make the world's books discoverable online.

It has survived long enough for the copyright to expire and the book to enter the public domain. A public domain book is one that was never subject to copyright or whose legal copyright term has expired. Whether a book is in the public domain may vary country to country. Public domain books are our gateways to the past, representing a wealth of history, culture and knowledge that's often difficult to discover.

Marks, notations and other marginalia present in the original volume will appear in this file - a reminder of this book's long journey from the publisher to a library and finally to you.

Usage guidelines

Google is proud to partner with libraries to digitize public domain materials and make them widely accessible. Public domain books belong to the public and we are merely their custodians. Nevertheless, this work is expensive, so in order to keep providing this resource, we have taken steps to prevent abuse by commercial parties, including placing technical restrictions on automated querying.

We also ask that you:

+ *Make non-commercial use of the files* We designed Google Book Search for use by individuals, and we request that you use these files for personal, non-commercial purposes.
+ *Refrain from automated querying* Do not send automated queries of any sort to Google's system: If you are conducting research on machine translation, optical character recognition or other areas where access to a large amount of text is helpful, please contact us. We encourage the use of public domain materials for these purposes and may be able to help.
+ *Maintain attribution* The Google "watermark" you see on each file is essential for informing people about this project and helping them find additional materials through Google Book Search. Please do not remove it.
+ *Keep it legal* Whatever your use, remember that you are responsible for ensuring that what you are doing is legal. Do not assume that just because we believe a book is in the public domain for users in the United States, that the work is also in the public domain for users in other countries. Whether a book is still in copyright varies from country to country, and we can't offer guidance on whether any specific use of any specific book is allowed. Please do not assume that a book's appearance in Google Book Search means it can be used in any manner anywhere in the world. Copyright infringement liability can be quite severe.

About Google Book Search

Google's mission is to organize the world's information and to make it universally accessible and useful. Google Book Search helps readers discover the world's books while helping authors and publishers reach new audiences. You can search through the full text of this book on the web at `http://books.google.com/`

B 3 9015 00212 523 8
University of Michigan - BUHR

Digitized by Google



Digitized by Google

Digitized by Google

Digitized by Google

610.5
S678
A53

Digitized by Google

Digitized by Google

610.5
S

Digitized by Google

Digitized by Google

BULLETINS

DE LA

SOCIÉTÉ ANATOMIQUE

DE PARIS

Digitized by Google

PARIS. — IMP. V. GOUPY ET JOURDAN, RUE DE RENNES, 71.

Digitized by Google

BULLETINS

DE LA

74399

SOCIÉTÉ ANATOMIQUE

DE PARIS

ANATOMIE NORMALE, ANATOMIE PATHOLOGIQUE, CLINIQUE

LXIe ANNÉE (1886)

4e Série. — Tome XI.

RÉDIGÉS PAR

MM. Ray. DURAND-FARDEL & J. DARIER

SECRÉTAIRES

PARIS

ADRIEN DELAHAYE et E. LECROSNIER, ÉDITEURS

PLACE DE L'ÉCOLE-DE-MÉDECINE.

1886

Digitized by Google

Digitized by Google

LISTE

DES

MEMBRES DE LA SOCIÉTÉ ANATOMIQUE

ANNÉE 1886

Bureau.

Président	MM. Cornil.
Vice-Présidents.	Féré. Jalaguier.
Secrétaires.	Durand-Fardel. Darier.
Trésorier.	Babinski.
Archiviste.	Broca.
Membres titulaires du Comité.	Ballet. Suchard. Netter.
— adjoints.	Castex. Damalix. Marchant (G.)

Membres Honoraires.

1874. Anger (Th.), rue de Penthièvre, 16, Paris.
1879. Balzer, rue de Castellane, 15, id.
Barthez (E.),
1878. Berger (P.), rue du Bac, 4, Paris.
1866. Besnier (Ern.), rue des Mathurins, 37, id.
1874. Besnier (J.), rue Vignon, 30, id.
1873. Blache (R)., rue de Surène, 5, id.
1869. Bouchard (Ch.), rue de Rivoli, 174, id.
1874. Bouchereau, rue Cabanis, 1 (Asile Sainte-Anne), id.
1877. Bouilly, boulevard Haussmann, 43, id.
1874. Bourneville, rue des Carmes, 14, id.
1885. Brissaud, 9, quai Voltaire, id.
1869. Brouardel, boulevard Saint-Germain, 195, id.
1860. Bucquoy, rue de l'Université, 81, id.
1878. Budin, boulevard Saint-Germain, 129, id.

Digitized by Google

1874. CARRIÈRE, rue Portalis, 2, Paris.
1879. CARTAZ, rue Daunou, 18, id.
CASTELNAU (H. de).
1878. CAZALIS (J.) fils, Cannes (Alpes-Maritimes).
1873. CHARCOT, 217, boulevard Saint-Germain, Paris.
1872. CHARPENTIER, rue de Miromesnil, 66, id.
1877. CHOUPPE, rue de Villejust, 7, id.
1871. CORNIL (V.), rue Saint-Guillaume, 19, id.
1877. COYNE, Bordeaux (Gironde).
1869. CRUVEILHIER (Ed.), 26, avenue de la Grande-Armée, Paris.
1879. DANLOS, rue de la Bruyère, 49, id.
1876. DEBOVE, rue Drouot, 28, id.
DENUCÉ, Bordeaux (Gironde).
1868. DESORMEAUX, rue de Verneuil, 11, Paris.
1869. DESPRÉS (Ar.), rue Jacob, 3, id.
1877. DU CASTEL (V.), rue de Bellechasse, 14, id.
1873. DUGUET, rue de Londres, 60, id.
1879. DUPUY, Saint-Denis (Seine).
DURAND-FARDEL, rue Guénégaud, 17, Paris.
1882. DURET, rue de Condé, 10, id.
1886. FERÉ, boulevard Saint-Michel, 37, id.
1874. FERNET, rue de la Boëtie, 28, id.
FIAUX, rue Condorcet, 59, id.
1872. FONTAN, Chaum, par St-Beat (Haute-Garonne).
1867. GÉRIN-ROZE, rue de Provence, 4, Paris.
1874. GINGEOT, rue de Bourgogne, 50, id.
1885. GOMBAULT, 41, rue de Vaugirard, id.
GOUBEAUX, Ecole vétérinaire d'Alfort (Seine).
1877. GOUGUENHEIM, boulevard Haussmann, 73, Paris.
1862. GOURAUD (X.), rue du Bac, 40, id.
1873. GUÉNIOT, rue de Lille, 1, id.
1867. GUYOT, rue de Madrid, 21, id.
1872. HALLÉ, rue de Varennes, 38, id.
1876. HALLOPEAU, rue d'Astorg, 30, id.
1878. HANOT, rue de Rivoli, 122, id.
HARDY (A.), boulevard Malesherbes, 5, id.
1874. HAYEM, rue de Vigny, 7, parc Monceau, id.
1874. HÉNOCQUE, avenue de Villiers, 87, id.
HÉRARD, rue de Rome, 11, id.
1877. JOFFROY, rue de Rivoli, 186, id.
1885. KIRMISSON, quai d'Orsay, 27, id.
1871. LABBÉ (Léon), boulevard Haussmann, 117, id.
1873. LABORDE (J.-V.), rue de l'Ecole-de-Médecine, 15, id.
LABOULBÈNE, boulevard St-Germain, 181, id.
1873. LANCEREAUX, rue de la Bienfaisance, 44, id.

Digitized by Google

1878. LANDOUZY (L.), rue Chauveau-Lagarde, 4, Paris.
1873. LANNELONGUE, rue François Ier, 3, id.
1874. LE DENTU, boulevard Haussmann, 91, id.
1874. LEGROUX, rue de Rivoli, 178, id.
1876. LÉPINE, Lyon (Rhône).
LEUDET, Rouen (Seine-Inférieure).
1875. LIOUVILLE, quai Malaquais, 3, Paris.
1877. LONGUET, Bourges (Cher).
1879. LUCAS-CHAMPIONNIÈRE (J.), av. Montaigne, 3, Paris.
1851. LUNIER, rue de l'Université, 6, id.
1874. MAGNAN, rue Cabanis. 1 (Asile Sainte Anne).
1876. MALASSEZ, boulevard Saint-Germain, 168, id.
1878. MARCANO, rue de Rome, 56, id.
1867. MARTINEAU, rue Cambon, 24, id.
1873. MEURIOT, rue Berton, 17, Passy-Paris.
1883. MILLARD (H.-B.), 4 East-41e Street, New-York.
1866. MILLARD, rue Rembrandt, 4, Paris.
MOISSENET, rue Richepanse, 9, id.
1876. MONOD (Ch.), rue Cambacérès, 12, id.
1878. NEPVEU, rue d'Hauteville, 66, id.
1872. NICAISE, boulevard Malesherbes, 37, id.
1874. OLLIVIER (A.), rue de l'Université, 5, id
1879. ORY, place de Passy, 2, id.
1872. PÉRIER, rue Drouot, 7, id.
1881. PINARD, rue Roquépine, 11, id.
1856. PIOGEY, rue Saint-Georges, 24, id.
1878. PITRES, Bordeaux (Gironde).
1882. PORAK, boulevard St-Germain, 142, Paris.
POTAIN, boulevard Saint-Germain, 256, id.
1872. POUMET, rue Richelieu, 108, id.
1878. POZZI, place Vendôme, 10, id.
1865. PROUST (Ad.), boulevard Malesherbes, 9, id.
1873. RANVIER, Collège de France, id.
1875. RECLUS (P.), rue des Saints-Pères, 9, id.
1877. RENAUT (J.), Lyon (Rhône).
1877. RENDU, rue de l'Université, 28, Paris.
1877. RICHELOT (G.), rue Vignon, 22, id.
RICORD, rue de Tournon, 6, id.
1879. ROBIN (A.), rue de Saint-Pétersbourg, 4, id.
1840. ROGER (H.), boulevard de la Madeleine, 15, id.
1878. SANNÉ, avenue de Messine, 30, id.
1874. SCHWEICH, rue de Bondy, 7, id.
1884. SEGUIN, New-York.
1876. SEVESTRE, rue Scribe, 71, Paris.
1876. SINÉTY (de), rue de la Chaise, 10, id.
1876. TERRILLON, boulevard Haussmann, 39, id.

Digitized by Google

1864. TRÉLAT (U.), rue de l'Arcade, 18, Paris.
1878. TROISIER, rue Caumartin, 32, id.
1878. TURNER, rue de Turin, 33, id.
VERNEUIL, Boulevard du Palais, 11, id.
VIDAL, rue Cambon, 49, id.
1871. VOISIN (A.), rue Séguier, 16, id.
1873. VULPIAN, rue Soufflot, 24, id.

Membres titulaires.

1879. BALLET, rue du Colysée, 37, Paris.
1882. BAZY, rue d'Antin, 21, id.
1877. BEURMANN (de), rue des Petites-Ecuries, 55, id.
1883. BRAULT, rue de l'Isly, 9, id.
1884. CHAUFFARD, rue Paul-Louis-Courrier, 15 id.
1885. DENUCÉ (M.), 1, rue des Saints-Pères, id.
1886. JALAGUIER, 12, rue des Beaux-Arts, id.
1882. JOSIAS, boulevard Malesherbes, 68, id.
1881. LELOIR, Lille (Nord).
1885. LEROUX, 16, rue Chauveau-Lagarde, Paris.
1884. LETULLE, rue du Louvre, 3, id.
1885. LUCAS-CHAMPIONNIÈRE, 30, rue d'Enghien, id.
1886. MARCHANT (G.), rue de Rennes, 66, id.
1883. MATHIEU, rue de Chateaudun, 12, id.
1885. MARIE, rue du Pré-aux-Clercs, 10, id.
1877. MOUTARD-MARTIN (R.), rue de Lille, 52, id.
1885. NETTER, hôpital de la Pitié, id.
1883. PETIT (Ch.-H.), rue des Bernardins, 48, id.
1885. PICQUÉ, 17, rue de Cluny, id.
1882. QUÉNU, boulevard Hausmann, 41, id.
1879. QUINQUAUD, rue de l'Odéon, 5, id.
1883. REMY (Ch.), 74, rue de Rome, id.
1879 SCHWARTZ, 122, boulevard Saint-Germain, id.
1882. SUCHARD, 75, rue Notre-Dame-des-Champs, id.
1883 TALAMON, rue de Monceaux, 3, id.
1886. TUFFIER, 42, rue du Bac, id.
1885. VERCHÈRE, 114, rue de Grenelle, id.

Membres adjoints.

1886. ASSAKY, Bucharest (Roumanie).
1883. BABINSKI, 70 *bis*, rue Bonaparte, Paris.
1875. BARIÉ, avenue de l'Opéra, 18, id.
1879. BARTH, 125, boulevard Saint-Germain, id.
1884. BROCA, rue des Saints-Pères, 1, id.
1883. BRODEUR,
1883. CAPITAN, rue des Ursulines, 5, Paris.

Digitized by Google

1879. CASTEX, rue de Miroménil, 64, Paris.
1882. CHANTEMESSE, 74, boulevard Saint-Germain, id.
1883. CHARRIN, rue de l'Ecole de Médecine, 15, id.
1883. COUDRAY, rue Delaplanche, 5, id.
1874. CUFFER, rue Richepanse, 7, id.
1883. DAMALIX, 81, rue Madame, id.
1885. DARIER, 33, rue Saint-Jacques, id.
1883. DE GENNES, rue de Vaugirard, 313, id.
1878. DÉJERINE, rue Jacob, 14, id.
1886. DESCHAMPS.
1880. DESNOS, rue de Rivoli, 136, Paris.
1880. DOLÉRIS, rue Miromémil, 74, id.
1879. DREYFOUS, rue des Capucines, 9, id.
1885. DUFLOCQ, 9, boulevard Malesherbes, id.
1884. DURAND-FARDEL (R.), 166, Faub. St-Honoré, id.
1885. GILBERT, rue Delaborde, 6, id.
1883. GIRAUDEAU, boulevard Malesherbes, 58, id.
1875. GRAUX, Contrexeville.
1886. HARTMANN, 26, rue Lacroix, Paris.
1881. HAVAGE, rue Treilhard, 4, id.
1872. JAMIN, rue Taitbout, 52, id.
1884. JARDET, Vichy.
1883. LAUNOIS, 15, rue de Chateaudun, Paris.
1885. LEBRETON, 59 *bis*, rue Bonaparte, id.
1884. LE GENDRE (P.), 6, rue Thénard, id.
1881. LEGENDRE, rue du Temple, 101, id.
1884. LEJARD, 7, rue de Provence, id.
1885. LÉVÊQUE, Versailles.
1883. MALÉCOT, 16, rue Daunou, Paris.
1886. MARFAN, 217, rue Saint-Honoré, id.
1878. MARTIN (H.), rue de la Chaussée-d'Antin, 62, id.
1880. MAYGRIER, rue des Ecoles, 23, id.
1886. MÉNÉTRIER, 20, square des Batignolles, id.
1885. ŒTTINGER, 11, rue de la Pépinière, id.
1875. OULMONT, rue d'Aumale, 9, id.
1882. OZENNE, rue Maubeuge, 17, id.
1881. POIRIER, rue Monge, 5, id.
1884. RICHARDIÈRE, 167, boulevard Saint-Germain, id.
1879. REYNIER, rue de Rome, 11, id.
1882. SABOURIN, rue Montmartre, 103, id.
1879. SEGOND, quai d'Orsay, 11, id.
1883. SIREDEY, rue d'Aumale, 26, id.
1880. STACKLER, rue Copenhague, 5, id.
1878. TAPRET, rue Volney, 8, id.
1883. THIBIERGE, 5, rue Rouget-de-l'Isle, id.
1885. TISSIER, 3, rue Laffite, id.

Digitized by Google

1884. VALUDE, 134, boulevard Saint-Germain, Paris.
1881. VARIOT, rue de Trévise, 42, id.
1886. WALTHER, rue de la Boëtie, 58, id.

Membres correspondants.

ANDRAL (Léon), Eaux-Bonnes (Basses-Pyrénées).
ARGAEZ (Henrique de), Bogota (Etats-Unis de Colombie).
1882. ARNALDO-ANGELUCCI, Rome, Italie.
1882. AUFFRET, rue de la Mairie, 25, Brest (Finistère).
1876. AUGER, Bolbec (Seine-Inférieure).
1883. AVEZOU, 1, rue des Deux-Portes, Paris.
1886. BAILLY, Chambly (Oise).
1886. BALLUE.
1883. BARBAUD, boulevard Montparnasse, Paris.
1874. BARÉTY, Nice (Alpes-Maritimes).
1885. BARRY, Rully, par Barlery (Oise).
1881. BAUDRY, boul. de la Liberté, 53 bis, Lille (Nord).
1882. BEAUMANOIR (J.), passage Russeil, 16, Nantes (L.-I.).
BERCIOUX, Bourges (Cher).
1886. BERGEON, Lyon.
1879. BERGERON (Alb.), rue du Bac, 34, Paris.
1880. BÉRINGIER, rue de Sèvres, 91, id.
BIDARD, rue de Surène, 9, id.
1880. BIDE, Madrid (Espagne).
1883. BINET (Paul) boul. de Plainpalais, 3, Genève (Suisse).
BLAIN, Bernay (Eure).
1882. BLAISE, Montpellier (Hérault).
BOÉCHAT, Fribourg (Suisse).
1876. BOISSIER, rue Saint-Honoré, 217, Paris.
BONNET, Valence (Drôme).
1882. BOTTENTUIT, rue Castellane, 13, Paris.
BOTTEY, rue des Halles, 28, id.
BOUCHER, Corbeil (Seine-et-Oise).
BOUCHUT, rue de la Chaussée-d'Antin, 38, Paris.
1883. BOULEY (E.), Beaune (Côte-d'Or).
1883. BOUICLI (Christe), Roman (Roumanie).
BOUSSEAU, Cholet (Maine-et-Loire).
1886. BROUSSOLLE.
1879. BRUN, 39, rue de la Bienfaisance, Paris.
1880. BRUNEAU, Chateauroux (Indre).
BRUTÉ, Rennes (Ille-et-Vilaine).
1878. BUTRUILLE, rue des Champs, 13, Roubaix (Nord).
BUTTE, rue du Cherche-Midi, 34, Paris.

Digitized by Google

CADET DE GASSICOURT, boul. Haussmann, 40, Paris.
1884. CAMPENON, 52, rue des Saints-Pères, id.
1882. CARAFFI.
1883. CARRON, faubourg Saint-Honoré, 103, Paris.
CARESME, rue de la Fidélité, 16, id.
CARION, Charleville (Ardennes).
1875. CARPENTIER-MÉRICOURT (fils), rue Villedo, 6, Paris.
CAUCHOIS, Rouen (Seine-Inférieure).
1869. CAZIN, Berck-sur-Mer (Pas-de-Calais).
1880. CEPPI, Porrentruy (Suisse).
1881. CERNÉ (E.), rue Nationale, 10, Rouen (Seine-Infér.).
CHALLAND, asile des aliénés de Bois de Céry, près Lausanne, canton de Vaud (Suisse).
1882. CHAMBARD, 9, rue Gasparin, Lyon (Rhône).
1879. CHAVERNAC, Aix (Bouches-du-Rhône).
1881. CHEDEVERGNE, Poitiers (Vienne).
1879. CHENET, rue d'Hauteville, 52. Paris.
CHÉNIEUX, Limoges (Haute-Vienne).
1877. CHEVALET, boulevard Malesherbes, 92, Paris.
1880. CHUQUET, villa des Thermes, Uriage-les-Bains (Isère).
CLÉRAULT.
COLIN, Ecole d'Alfort (Seine).
CORNILLON, Vichy (Allier).
1880. COTTIN, place d'Armes, 10, Dijon (Côte-d'Or).
COULON, rue St-Jean, 35, Cambrai (Nord).
1886. CRIVELLI, Melbourne (Australie).
CUSCO, rue des Petits-Champs, 97, Paris.
DAMASCHINO, boulevard Saint-Germain, 199, id.
1883. DANILLO (S.-F.), Clinique des maladies mentales à l'Académie Impériale de St-Pétersbourg (Russie).
DECÈS (A.), Reims (Marne).
DECORNIÈRE, Lisieux, Calvados).
1883. DEFFAUX, boulevard Saint-Michel, 25, Paris.
1874. DEFOIX, Buenos-Ayres, Calla Cuya, 34 (République Argentine).
1876. DELAUNAY, rue Cler, 43, Paris.
DELBARRE, Cambrai (Nord).
1884. DELOTTE, rue Saint-André-des-Arts, 30, Paris.
1874. DEMANGE, Nancy (Meurthe-et-Moselle).
1876. DENY (G.), rue de la Pépinière, 18, Paris.
DÉPÉRET-MURET, Limoges (Haute-Vienne).
1884. DERIGNAC, Limoges (Haute-Vienne).
1878. DEVILLE, Harrogate (Angleterre).
1875. DIANOUX, Nantes (Loire-Inférieure).
1882. DIETERLEN, rue Thiers, Epinal (Vosges).
DIEULAFOY, rue Caumartin, 16, Paris.

Digitized by Google

DODEUIL, Ham (Somme).
DRANSART, Somain (Nord).
1884. DREYFUS BRISSAC. 46, rue de Berlin, 6, Paris.
DUBOIS, Abbeville (Somme).
1881. DUBAR, rue Monge, 68, Paris.
DUBRUEIL, Montpellier (Hérault).
DUBUC, rue Taitbout, 83, Paris.
DUMONTPALLIER, rue Vignon, 24, id.
DUPLAY (S.), rue de Penthièvre, 2, id.
DURAND, St-Martin-d'Auxigny (Cher).
1878. DUSAUSSAY, rue Mogador, 5, Paris.
1886. DUYSE (Van), Gand.
ESPINE (D'), Genève (Suisse).
EXCHAQUET, Bex, (canton de Vaud, Suisse).
FARABEUF, rue Guy-Labrosse, 9, Paris.
FAURE (Louis), Riom (Puy-de-Dôme).
FÉRÉOL, rue des Pyramides, 8, Paris.
FERRAND, rue du Bac, 110, id.
1881. FERRAUD (Jacques), Blois (Loir-et-Cher).
1876. FIOUPPE, Marseille (Bouches-du-Rhône).
1881. FIRKET, 125, rue Louvrex, Liège (Belgique).
FLEUROT, Dijon (Côte-d'Or).
FOUCAULT, Fontainebleau (Seine-et-Marne).
1876. FOURNAISE, rue des Francs-Bourgeois, 26, Paris.
FOURNIER, rue Volney, 1, id.
1885. FRÉMONT. Vichy (Allier).
GADAUD, Périgueux (Dordogne).
1882. GAILLARD, rue de Rivoli, 182, Paris.
1879. GALLAND, rue St-Placide, 52, id.
1877. GALLOPAIN, Directeur-Médecin de l'Asile public d'Aliénés de la Charité-sur-Loire (Nièvre).
GANGOLPHE (Michel), avenue de Saxe (Lyon).
1877. GARNIER, rue de la Bastille, 3, Paris.
1882. GARCIA-LAVIN, calle de l'Agusta, 113, Havane (Cuba).
GARSEAUX, boulevard Beaumarchais, 7, Paris.
1876. GAUDRON, Besançon (Doubs).
1883. GEFFRIER, rue de la Bretonnerie, Orléans (Loiret).
GELLÉ, rue Boulard, 49, Paris.
1883. GENDRON, quai du Havre, 12, Rouen (Seine-Infér.)
GIRARD, Grenoble (Isère).
GŒTZ, rue du Conseil-Général, 8, Genève (Suisse).
1883. GOMOT, rue d'Armagnac, 1, Guéret (Creuse).
GRANCHER, rue Beaujon, 36, Paris.
1884. GRENIER, rue de Turin, 26, id.
GRIPAT, Angers (Maine-et-Loire).
1882. GUELLIOT, 1, rue de la Prison, Reims (Marne).

Digitized by Google

1884. GUERMONPREZ, faub. de Tournay, 52, Lille (Nord).
1874. GUILLAUMET, rue du Faubourg-St-Denis, 220, Paris.
1878. GUINAND,
1881. GUITER, rue Marceau, 1, Cannes (Alpes-Maritimes).
GUYON, rue Roquépine, 11 *bis*, Paris.
HABRAN, Reims (Marne).
HALLEZ, Lille (Nord).
1882. HADDEN, Saint-Thomas Hospital, Londres.
HAMY, rue Lubeck, 40, Paris.
1878. HEYDENREICH, pl. Vaudemont, 4, Nancy (M.-et-Mos.).
HENROT, Reims (Marne).
1876. HERPIN (O.), Tours (Indre-et-Loire).
HERVEY, Troyes (Aube).
1883 HIRTZ (E.), rue Saint-Lazare, 81, Paris
HUBERT, rue de Castellane, 6, id.
HUCHARD, avenue des Champs-Elysées, 67, id.
1883. HUE (F.-Alp.), Nantes (Loire-Inférieure).
1876. HUGONNEAU, Saint-Mathieu (Haute-Vienne).
1884. HUTCHINSON (J.), jeune, 15, Cavendish Square, Londres.
1880. HUTINEL, rue de la Boëtie, 13, Paris.
1885. IENDRASSIK (Oszu), 46, Buda Pesth (Hongrie).
1876. ISZENARD, rue de la Boulangerie, 39, St-Denis (Seine).
1879. JACQUEMART, rue Erlanger, 2, Auteuil-Paris.
1881. JAGOT, rue Bel-Air, 26, Angers (Maine-et-Loire).
1881. JAURAND-DEZANNEAU, Airvault (Deux-Sèvres).
1884. JEAN, 51, rue des Mathurins, Paris.
1883. JOUET, Chauvigny (Vienne).
1874. KELSCH, professeur au Val-de-Grâce (Seine).
1876. KOMOROWSKI, Montdoubleau (Loir-et-Cher).
1879. LABADIE-LAGRAVE, avenue Montaigne, 8, Paris.
1882. LABAT, Gambrèdo, par Astaffort (L.-et-G).
1882. LACAZE Montauban (Lot-et-Garonne).
1878. LACOMBE, boulevard Malesherbes, 20, Paris.
1883. LACOT Y MARTINEZ, Madrid (Espagne).
LACROUZILLE, Périgueux (Dordogne).
1876. LADMIRAL, rue du 14 Juillet, 7, Corbeil (S.-et-Oise).
LADREIT DE LA CHARRIÈRE, rue Bonaparte, 1, Paris.
1885. LADROITTE, Brunoy (Seine-et-Oise).
1876. LAFONT, Bayonne (Basses-Pyrénées).
1874. LAGRANGE, Châlons-sur-Saône (Saône-et-Loire).
LAILLER, rue de Bruxelles, 3, Paris.
LALLEMENT, Nancy (Meurthe-et-Moselle).
1882. LARABRIE (E. DE), rue Bonne-Louise, à Nantes (L.-I.).
1885. LARGEAU, Niort (Deux-Sèvres).
1879 LATASTE, rue Radziwill, 9, Paris.

Digitized by Google

LAUGIER (Maurice), rue de Clichy, 14, Paris.
1881. LAURAND (Georges), avenue Kléber, 77, id.
1881. LE BAIL, le Mans (Sarthe).
1882. LEBLOND, rue d'Hauteville, 53, Paris.
1877. LEBREDO, Consulado, 126, Cuba. (La Havane.)
1883. LE CLERC, place du Château, Saint-Ló (Manche).
LEDIBERDER, Lorient (Morbihan).
1876. LEDOUBLE, Tours (Indre-et-Loire).
LEDRU, Clermont-FERRAND (Puy-de-Dôme).
LE FORT (L.), rue de la Victoire, 96, Paris.
1868. LÉGÉE, Abbeville (Somme).
1877. LÉGER, place Saint-Denis, 69, Amiens (Somme).
LEMAISTRE, Limoges (Haute-Vienne).
1886. LÉONARD.
1886. LEROY, faculté de Lille (Nord).
1877. LEROY DES BARRES, Saint-Denis (Seine).
LESOUEF, Criquetot-Sur-Ouville, par Yerville (S.-Inf.).
LEVIEUX, Bordeaux (Gironde).
1881. LEVRAT, Lyon (Rhône).
1874. LUBIMOF, Moscou (Russie).
LUYS, rue de Grenelle, 20, Paris.
MALHERBE, père, Nantes (Loire-Inférieure).
MALHERBE (Alb.), Nantes (Loire-Inférieure).
1877. MARCHAND, rue Lafayette, 83 *bis*, Paris.
MARJOLIN, rue Chaptal, 16, Paris.
MARTIN (E.), Genève (Suisse).
1876. MARTINET, Sainte-Foy-la-Grande (Gironde).
1879. MAUNOURY (G.), place du Théâtre, Chartres (E.-et-L.)
1882. MAYOR, place du Lac, 1, Genève (Suisse).
1882. MÉRICAMP, Biarritz (Basses-Pyrénées).
1885. MERKLEN, 10, avenue Percier, Paris.
MIERZEJEWSKY, profess. à l'Académie Médico-chirurgicale de Saint-Pétersbourg (Russie).
1885. MILIOTTI, Gemona Udine (Italie).
1883. MINOR, rue Pokrowka, Maison Sirotinine, Moscou (Russie).
MOCQUOT, Appoigny (Yonne).
MOLLOY, quai du Louvre, 16, Paris.
MONOD (L.), rue des Ecuries-d'Artois, 5, Paris.
1880. MONOD (E.), Bordeaux (Gironde).
1878. MORISSET.
1880. MOSSÉ, Montpellier (Hérault).
1876. MOTTA-MAÏA, Rio-Janeiro (Brésil).
1874. MOUTON, Cannes (Alpes-Maritimes), avenue de Lerins, à la Croisette.
MOYNIER, rue Caumartin, 19, Paris.

Digitized by Google

NÉGRIÉ, Bordeaux (Gironde).
1883. NEUGEBAUER (F.), rue Leszno, 31, Varsovie (Pologne).
1879. NITOT, rue de Provence, 18, Paris.
NIVERT, rue Bayard, 22, id.
NOVARO, Buenos-Ayres (République-Argentine).
OLIVIER, Rouen (Seine-Inférieure).
PAINETVIN, Fresnoy-le-Grand (Aisne).
PAQUET, Lille (Nord).
PARIS, Angoulême (Charente).
1879. PASTEAU, boulevard Voltaire, 147, Paris.
PASTURAUD, Etampes (Seine-et-Oise).
1879. PAUFFARD, Dijon (Côte-d'Or).
PÉAN, place Vendôme, 21, Paris.
1879. PEAUCELLIER, rue des Ecoles-Chrétiennes, 18, Amiens (Somme).
1879. PELTIER, Sedan (Ardennes).
PELVET, Vire (Calvados).
1883. PEISON, rue Soufflot, 20, Paris.
1884. PÉREZ (de), Buenos-Ayres (République Argentine).
1886. PERRIN (Léon), 142, rue Paradis, Marseille (Bouches-du-Rhône).
PETEL, 20, rue Thiers, Rouen (Seine-Inférieure).
1877. PETITFILS, Vierzon (Cher).
1878. PETON. Saumur (Maine-et-Loire).
1878. PEULEVÉ, Amiens (Somme).
PEYRAUD, Libourne (Gironde).
1873. PEYROT, rue Laffitte, 18, Paris.
1877. PICHARDO, La Havane (Cuba).
1881. PIÉCHAUD, Bordeaux (Gironde).
1883. PILLOT, rue Thomas-Maure, 5, Auxerre (Yonne).
PLANCHON, rue Cambacérès, 5, Paris.
1883. PLANTEAU, Bordeaux (Gironde).
POISSON, au Sentier, près Ste-Marie, par Pornic (Loire-Inférieure).
1874. POLYCHRONIE.
1874. PONCET, place de l'Hôtel-Dieu, Lyon (Rhône).
PRUSNEAU, l'Isle (Yonne).
1884. QUERMONNE, r. du Pont-St-Jacques, Caen (Calvados).
RAGOT, Pont-Audemer (Eure).
1876. RAYMOND (F.), rue Greffulhe, 8, Paris.
1879. REIGNIER, Moulins (Allier).
1880. RENAULT, chaussée-d'Antin, 58 *bis*, Paris.
REVERDIN, Genève (Suisse).
1886. REVILLIOD, rue Etienne-Dumont, 20, Genève, id.
REY, Gaillac (Tarn).
RICHARD-MAISONNEUVE, rue Malher, 6, Paris.

Digitized by Google

1874. RIGABERT, Port-d'Euvaux (Charente-Inférieure).
1877. RONDOT, Bordeaux (Gironde).
1878. ROSAPELLY, rue de Buci, 10, Paris.
1885. RUAULT, boulevard Saint-Germain, 127, id.
1883. RUMMO (Gaetano), Salvator-Rosa, 281, Naples (Italie).
1881. SAINTON, Tours (Indre-et-Loire).
1886. SCHACHMANN, Bucarest (Roumanie).
1881. SCHEWING, rue de Provence, 19, Paris.
SCHLOSS, rue Hauteville, 20, id.
SÉE (M.), boulevard Saint-Germain, 126, id.
1886. SÉGLAS, 13, rue de Mézières, id.
1884. SENÉ.
1874. SEUVRE, Reims (Marne).
SÉZARY, Alger, Algérie.
SIREDEY, rue Saint-Lazare, 23, Paris.
1886. SKINNER, hôpital de Saint-Denis (Seine).
SLAWJANSKI, Saint-Pétersbourg (Russie).
1874. SOKEEL, Douai (Nord).
SPIESS, Genève (Suisse).
1876. STOÏCESCO, Bucharest, Strada Calonfere o, 9 (Roumanie).
1878. VIDAL-SOLARÈS.
TARNIER, rue Duphot, 15, Paris.
TEILLAIS, Nantes (Loire-Inférieure).
TEISSIER fils, Lyon (Rhône).
1884. TESTUT, Bordeaux (Gironde).
1884. THIERRY, 37, rue Thiers, à Rouen (Seine-Inférieure).
1886. THIERRY.
1877. THORENS, rue de Penthièvre, 34, Paris.
TILLAUX, boulevard Saint-Germain, 189, id.
1883. TOLEDANO, 29, rue de Bourgogne, id.
1878. TORRÈS, Buenos-Ayres (République-Argentine).
TRIPIER, Lyon (Rhône).
1877. ULLIAC, Collinée (Côtes-du-Nord).
URDY, rue de la Banque, 1, Valence (Drôme).
VERETTE, Grande Rue, 41, Besançon.
1874. VIGUIER.
VILLARD, Guéret (Creuse).
1883. VOISIN (J.), rue du Faubourg-Poissonnière, 58, Paris.
WAST, Vitry-le-François (Marne).
1881. WATSON.
1874. WILBOUCHEVITCH (BORIS DE), Moscou (Russie).
1880. ZEMBICKI, Wernhaus villa Czartoryski, Vienne (Autriche).

Digitized by Google

BULLETINS

DE LA

SOCIÉTÉ ANATOMIQUE

DE PARIS

61e ANNÉE. — JANVIER 1886.

Séance du 8 janvier 1886.

PRÉSIDENCE DE M. CORNIL.

I — M. BABINSKI présente en son nom et au nom de M. Charrin des coupes de moelle offrant un type de *Sclérose combinée*. L'individu porteur de cette lésion avait présenté les symptômes classiques de l'ataxie, mais l'exagération des réflexes tendineux et la contracture des membres inférieurs firent porter le diagnostic confirmé par l'autopsie.

Les coupes diffèrent suivant le point de la moelle auquel elles appartiennent. Dans une coupe portant sur le renflement cervical, on observe une sclérose très accentuée des cordons postérieurs, des cordons pyramidaux croisés, du faisceau de Turck et des cordons cérébelleux directs.

Au-dessus de ce point, le faisceau de Turck est moins atteint, ne présentant plus qu'une petite bande fine de sclérose ; au-dessous, au contraire, la partie sclérosée est plus large, puis s'efface dans la région lombaire : ce fait

Digitized by Google

d'élargissement de la lésion de haut en bas est contraire à ce qu'on observe dans les autres types de sclérose de ce cordon.

Dans les cordons postérieurs, il y a du tissu conjonctif très dense, très peu de corps granuleux, des vaisseaux à parois épaisses remplies de noyaux et il ne reste qu'un petit nombre de tubes à myéline : ces lésions sont plus marquées dans les cordons de Goll que dans les cordons de Burdach.

Dans le système pyramidal, il y a très peu de tissu conjonctif, les vaisseaux sont beaucoup moins altérés que dans les cordons postérieurs, il y a un grand nombre de corps granuleux, et il reste encore dans l'aire de ces faisceaux, beaucoup de tubes à myéline.

M. Babinski insiste sur ce point que cette observation, qui ressemble à celle de Kahles et Pick, est un des rares faits où l'on voit nettement une sclérose combinée, dans laquelle les différents cordons sont pris séparément, sans qu'il semble y avoir propagation inflammatoire de l'un à l'autre par l'intermédiaire de la névroglie.

2. Note sur le prolapsus du rectum par cancer de cet organe; par A. Broca, interne des hôpitaux, prosecteur à la Faculté.

Le cancer peut occuper un point quelconque dans le rectum, et si la présence est fréquente en bas, là où le péritoine a cessé de recouvrir l'intestin, il n'est pas rare aussi qu'il envahisse des régions recouvertes par un revêtement péritonéal. Quand une tumeur bénigne, un polype quelconque siège à cette hauteur, elle peut aisément, par son poids, attirer en bas la portion de paroi sur laquelle elle s'implante et occasionner ainsi une invagination rectale, puis se présenter au dehors après avoir franchi l'anus. Cette complication n'est guère signalée pour les cancers élevés du rectum et en effet le mode d'accroissement des néoplasmes malins est ordinairement un obstacle à sa production. Ces tumeurs ont tendance à gagner progressivement les tissus voisins, la paroi intestinale est vite envahie et les feuillets péritonéaux irrités s'unissent par des adhérences qui immobilisent la masse morbide au moment où son poids serait suffisant pour entraîner l'intestin.

Ce n'est cependant pas constant et déjà M. Verneuil en a eu la preuve. A Lariboisière, il a observé une vieille femme atteinte d'accidents d'obstruction intestinale. Le

Digitized by Google

toucher rectal fit constater une tumeur arrondie, mobile, qui dans les efforts descendait jusqu'à l'anus et s'insérait par un pédicule gros comme le pouce à la paroi antérieure de la région péritonéale du rectum. La tumeur fut enlevée à l'écraseur, et on vit alors qu'il s'agissait d'un épithélioma. Mais le pédicule était creux : il s'agissait d'une inversion rectale et l'opération avait causé à la séreuse une perte de substance arrondie, d'où péritonite stercorale mortelle.

Cette observation nous a été racontée par M. Verneuil dans une clinique (qui paraîtra très prochainement) à propos de la malade qui fait le sujet de cette communication.

Une vieille femme, en assez mauvais état, entre, vers le 15 décembre (service de M. Verneuil) à l'hôpital de la Pitié. Elle avait quelques phénomènes d'obstruction et dans ces derniers temps avait eu quelques hémorrhagies rectales sérieuses. Le ténesme était intense. Le toucher rectal révéla, à portée du doigt, l'existence d'une masse irrégulière certainement cancéreuse. Mais il détermina immédiatement un effort expulsif et, à la suite du doigt, la tumeur sortit de l'anus, congestionnée au point d'être noire: on vit alors une masse de la dimension d'une grosse pomme de terre, violacée, mollasse, semblant pédiculée et par conséquent, facile à enlever à l'écraseur.

M. Verneuil résolut d'enlever cette masse qui obstruait l'anus, mais il se souvint du cas observé par lui à Lariboisière et, rendu méfiant, il fit une *rectotomie linéaire préliminaire* ; alors la tumeur fut visible dans toute son étendue, grosse comme une orange, ulcérée en bas, et au-dessus d'elle apparurent tout autour les plis transversaux de la muqueuse rectale. Il y avait donc invagination rectale, et en effet, au centre du cylindre néoplasique on vit alors, à un examen attentif, un orifice irrégulier qui, au premier abord, avait passé inaperçu. Aussi, pour parer immédiatement aux accidents d'obstruction, M. Verneuil se borna à appliquer l'entérotome de Dupuytren sur la partie invaginée, espérant en outre obtenir ainsi des adhérences qui faciliteraient l'ablation ultérieure du néoplasme.

Cette ablation fut pratiquée quelques jours après, en circonscrivant la tumeur à sa base avec six ligatures. Cela devait empêcher toute communication entre la cavité péritonéale et la cavité intestinale.

Néanmoins la malade succomba en deux jours, sans avoir présenté une fièvre bien intense (38°,2), sans douleur

Digitized by Google

abdominale nette. On trouva cependant à l'autopsie une péritonite stercorale et il y avait, en effet, une fissure entre deux des ligatures.

Le néoplasme enlevé siégeait à environ 25 centimètres de l'anus, sur l'S. iliaque par conséquent. Au-dessus du point opéré, et, naturellement, fortement rétréci, le gros intestin était distendu par une quantité considérable de matières fécales.

Ainsi augmenté de volume, le côlon était en contact direct avec la paroi abdominale au-dessus de l'arcade de Fallope gauche. La colotomie eût été d'une facilité extrême, et M. Verneuil nous a dit alors que, si un cas semblable se présentait de nouveau à lui, il pratiquerait d'abord l'anus iliaque et n'enlèverait la tumeur que quelque temps après. Le foyer traumatique serait ainsi soustrait, en toute sûreté, au contact des matières fécales.

La cause de la fissure qui a livré passage à ces matières dans le cas actuel peut être discutée : Il est possible que, lors de l'opération, une des ligatures ait été insuffisamment serrée. Il est possible aussi que, le calibre de l'intestin ayant été forcément retréci pour avoir été ainsi froncé entre six ligatures, les matières fécales, assez dures, n'aient pu le franchir ; leur poussée aurait alors fait lâcher une des ligatures. Peut-être aussi ces deux mécanismes ont-ils agi de concert.

La pièce enlevée a montré avec une netteté absolue qu'il y avait un cancer annulaire ayant causé une invagination à un seul cylindre, et tout autour il y avait un cul-de-sac péritonéal libre de toute adhérence.

Voici l'*examen histologique* pratiqué par mon excellent collègue et ami Besançon.

Les coupes sont faites après durcissement par l'alcool absolu, de la tumeur fraîchement enlevée, et sont colorées par le picro-carmin et l'ésoine hématoxylique.

A un très faible grossissement, on voit la muqueuse intacte en presque tous les points ; au-dessous, séparant la muqueuse de la tunique musculaire hypertrophiée, la masse de tissu morbide formée d'un stroma conjonctif et d'alvéoles irrégulières tapissées d'épithélium.

Si l'on examine les coupes dans leurs détails et à différents grossissements, on peut se rendre compte des particularités suivantes : Les glandes en tube de la muqueuse sont le siège d'un état catarrhal assez prononcé ; dans les colonnes intertubulaires on constate une infiltration considérable de cellules embryonnaires. Sur une coupe siégeant à la limite du mal, on observe uniquement cet état

Digitized by Google

catarrhal des glandes, au-dessous la *muscularis mucosæ* intact, puis le tissu conjonctif sous-muqueux épaissi, infiltré de cellules lymphatiques et d'éléments jeunes.

Sur d'autres coupes, toujours perpendiculaires à l'axe de l'intestin, mais portant sur le tissu malade, on voit quelques culs-de-sac glandulaires s'allonger, devenir sinueux et s'enfoncer dans le tissu sous-jacent. A ce niveau, la *muscularis mucosæ* est détruite.

Sur la plupart des points enfin, on ne saisit pas la continuité directe des éléments glandulaires normaux avec les tubes épithéliaux de la tumeur. La coupe alors semble formée de trois parties nettement séparées : la muqueuse, l'épithélioma, et la tunique musculaire.

Le stroma de la masse morbide est embryonnaire sur beaucoup de points, ce qui semblerait indiquer une évolution relativement récente de la tumeur. Dans ce stroma se dessine une grande quantité de tubes épithéliaux, limitant des alvéoles de formes diverses. Les unes, coupées en travers, sont régulièrement annulaires ; d'autres, sectionnées en long, offrent l'aspect de tubes cylindriques ; beaucoup enfin sont irrégulières.

Sur quelques parties seulement de la tumeur, en particulier au niveau de la limite du mal, dans les parties les plus jeunes de la tumeur, on voit les cellules qui tapissent les tubes affecter un type franchement cylindrique. Presque partout ailleurs les éléments épithéliaux sont déformés ; la cavité des alvéoles contient des détritus cellulaires et de petites boules de matière colloïde. Sur quelques points du tube,on distingue encore des cellules cylindriques ; sur beaucoup d'autres, l'épithélium est polymorphe, avec de grosses cellules rondes ou polyédriques, des éléments vésiculeux ou ayant subi la dégénérescence colloïde.

En un endroit, la tumeur est ulcérée ; le revêtement glandulaire de l'intestin est détruit, et les tubes épithéliaux tortueux et déformés s'ouvrent à sa surface. Là, le tissu intertubulaire est franchement embryonnaire, et l'épithélioma tend à prendre le type villeux. Les veines sont distendues, comme normalement, en ce point du gros intestin. Nulle part on ne voit d'hémorrhagies. La tunique musculaire de l'intestin, au niveau des coupes, semble notablement épaissie ; elle est partout respectée par le processus néoplasique. A peine, dans ses parties les plus internes, voit-on entre les faisceaux musculaires une quantité anormale de cellules lymphatiques migratrices.

Digitized by Google

En résumé, il s'agit d'un cas assez banal d'épithéliome cylindrique du rectum, en voie d'évolution colloïde.

3. M. Ray. Durand-Fardel présente des pièces provenant d'un individu porteur depuis plusieurs années d'un *ulcère simple de l'estomac*. Il n'avait pas eu d'accidents graves depuis longtemps, lorsqu'il fut pris subitement de dyspnée intense et mourut en trois jours sans avoir eu de vomissements.

En ouvrant l'abdomen, on trouve un foyer de péritonite circonscrite, contenant des fausses membranes molles, séparées par du liquide citrin. Ce foyer est limité : par le diaphragme en haut, la paroi abdominale en avant, la limite du lobe gauche et du lobe droit du foie à droite, l'estomac et le colon transverse en bas. Le reste de la cavité péritonéale est complètement indemne. En soulevant le foie, qui adhère faiblement à la face antérieure de l'estomac, on trouve une perforation arrondie siégeant près de la petite courbure, et correspondant à un ulcère rond type, qu'on trouve sur la muqueuse.

4. Endocardite infectieuse. — Mort par rupture d'un anévrysme de l'artère mésentérique supérieure ; par Martin de Gimard, interne des hôpitaux.

Le nommé All. Léon âgé de 27 ans, cambrurier, entre une première fois le 16 octobre à Cochin (service de M. Gouraud) salle St-Philippe n° 8.

On le reçoit à cause de sa paleur jointe à un peu de bouffissure des paupières.

Il a perdu son père de la poitrine, mais il n'a jamais présenté aucune manifestation tuberculeuse lui-même, il n'a jamais eu antérieurement qu'une attaque de rhumatisme articulaire aigu en 1875 pour laquelle il a dû garder le lit pendant trois mois. De plus, il aurait, dans une bataille, reçu un coup de canne à épée et depuis lors éprouve des douleurs au niveau du front.

Aucun antécédent vénérien net, pas de signes d'alcoolisme.

Depuis deux mois avant son entrée il est malade, il a pâli et beaucoup maigri. Il a eu plusieurs fois des vomissements et pendant un certain temps de la diarrhée. Il se plaint de douleurs dans la cuisse droite et jusque dans

Digitized by Google

l'aine quand, dit-il, le temps va changer. Il éprouve une faiblesse très grande depuis qu'il est malade.

A son entrée on ne trouve pas d'albumine dans les urines, on ne constate rien d'anormal à l'auscultation des poumons ni du cœur. Il a de la constipation, un certain état saburral ; on prescrit un vomitif.

Les jours suivants le malade mange bien, se lève et bientôt part à Vincennes.

Le 16 décembre, il revient à la consultation pour entrer ; il est très amaigri et plus pâle, ses paupières sont tout à fait bouffies. Il est très faible, se tient à peine debout.

Depuis qu'il est sorti de Vincennes il a essayé de travailler, mais au bout de peu de jours il a éprouvé des douleurs dans les bras, les jambes et les genoux et a été contraint de prendre le lit pendant neuf jours.

Il rentre dans la même salle et reprend son même lit. Il se plaint d'une douleur vive dans le membre inférieur gauche, mal limitée, siégeant surtout au mollet et de chaque côté du genou. Il n'y a pas d'hydarthrose. On constate un léger œdème des membres inférieurs appréciable surtout à la face interne du tibia ; une légère dépression en godet à la pression et quelques taches purpuriques peu abondantes sur les cuisses. Il a des palpitations de cœur. On trouve la pointe battant dans le cinquième espace au voisinage de la sixième côte. Les bruits cardiaques sont mal frappés ; à certains moments on perçoit un dédoublement. Les urines contiennent un peu de sang.

Il éprouve une grande dyspnée sans qu'on en trouve l'explication dans les signes stéthoscopiques. La température est montée à 39°8 dans l'aisselle.

Le 17 *décembre* au matin, la fièvre est moins vive à 38°5 seulement, la dyspnée moindre, les battements cardiaques sont moins fréquents ; on perçoit à la pointe deux souffles, un présystolique et l'autre systolique ; on prescrit des ventouses scarifiées à la région précordiale, bouillon et lait.

Le soir, il est plus mal à son aise et la température a monté à 39°.

Le 18 *décembre*, la température du matin 38°2 et celle du soir 30°4 à 4 heures et demie. Le soir à huit heures, le malade qui avait un peu avant causé avec ses voisins perd tout à coup connaissance, pâlit et meurt en quelques minutes.

Autopsie. — Le volume du ventre est augmenté, sa résistance accrue ; à peine a-t-on incisé la paroi abdominale

Digitized by Google

que du sang s'échappe en grande quantité. Toute la cavité péritonéale est remplie de sang liquide et de caillots énormes, surtout à droite dans les parties déclives. Quelques-uns de ces caillots ont la forme et le volume d'une rate hypertrophiée.

On constate sur le mésentère, au niveau de la partie moyenne du jéjunum, un orifice à bords déchiquetés, recouvert de sang coagulé ayant la dimension d'une pièce de 20 centimes siégeant sur la face gauche du mésentère.

Après dissection on trouve que cet orifice conduit dans une poche assez volumineuse du volume d'un œuf de dinde, se continuant à plein canal avec l'artère mésentérique supérieure. Cette poche anévrysmale placée entre les deux feuillets du mésentère est située sur une partie de l'artère déjà un peu éloignée de l'origine, comme l'attestent les branches collatérales assez nombreuses et la longueur du tronc artériel. Elle est constituée par la dilatation du vaisseau, des collatérales partent de cette poche et une artère se prolonge dans la partie sous-jacente du mésentère semblant continuer le tronc principal. La poche présente une épaisseur de plusieurs millimètres, sauf au niveau de la rupture où elle est amincie dans l'étendue d'une pièce de deux francs.

Il y a quelques ganglions lymphatiques peu volumineux accolés au sac et quelques-uns plus gros au-dessus. Du reste, dans toute l'étendue du mésentère, les ganglions sont un peu gros.

A la surface de l'intestin grêle on trouve un grand nombre de taches brunâtres sous-séreuses, et quand on incise l'intestin, on voit des suffusions sanguines nombreuses siégeant au même niveau et particulièrement intenses au niveau des valvules conniventes.

La *rate* est très grosse, pèse 900 grammes ; elle est très rouge, présente en plusieurs points des infarctus, quelques-uns du volume d'une noix. Le foie est aussi très hypertrophié ; il pèse 2,200 grammes. Sa coloration est jaune pâle. Les doigts s'y impriment comme dans une pâte faiblement consistante. La coupe est lisse.

Les *reins* volumineux pèsent : le gauche 250 grammes ; le droit 245 grammes, ils sont très pâles, la capsule s'enlève difficilement. Leur surface est pâle, piquetée de points rouges ; à la coupe, la substance corticale paraît très hypertrophiée. Dans le rein gauche, il y a un infarctus.

A l'*examen histologique* on trouve une lésion mixte : hypertrophie de la capsule de Bowmann, prolifération embryonnaire autour des *tubuli contorti*, en même temps

Digitized by Google

lésion épithéliale des tubuli dont les cellules sont séparées, irrégulières et dont le noyau est peu visible, prolifération du glomérule de Malpighi avec sclérose en plusieurs points.

Les poumons sont emphysémateux et décolorés.

Le cœur volumineux pèse 480 grammes, le ventricule gauche est hypertrophié. On constate sur la partie médiane de la grande valve de la mitrale une sorte de tumeur lisse, aplatie à la surface siégeant du côté de l'oreillette, arrondie. Sur la face aortique de la même valve près du bord inférieur, on voit des végétations dont une, en un point, est ulcérée.

Le *cerveau* n'offre pas de lésions appréciables, mais en enlevant le crâne on trouve vers la partie médiane du frontal une petite pointe d'acier qui a pénétré peu profondément dans la table externe et le diploé. Elle est entourée de tissu fibreux. Du côté des parties molles on trouve une ulcération sur le péricrâne et répondant au corps étranger. L'étendue de la lésion du péricrâne s'explique par les mouvements du cuir chevelu.

5. Epulis avec transformation adamantine de l'épithélium gingival ; par J. Albarran, interne des hôpitaux.

J'ai l'honneur de présenter à la Société des préparations microscopiques provenant d'une épulis, préparations qui nous semblent résoudre la question discutée de la transformation adamantine de l'épithélium de la gencive adulte.

La pièce provient du service de M. Brun à Lariboisière et nous a été donnée par notre collègue et ami Hillemand. Une jeune fille de 15 ans, réglée seulement depuis quelques mois, vint consulter pour une petite tumeur de la mâchoire inférieure située au niveau de la première petite molaire gauche qui était cariée. Constatée depuis quelques mois, la tumeur s'est accrue jusqu'à présenter le volume d'une noisette ; lobulée et quelque peu fongueuse, cette tumeur embrasse le collet de la dent et paraît se continuer dans la cavité alvéolaire à travers la sertissure, en déchaussant en partie la dent. A travers l'orifice de la carie situé sur la face interne de la dent, sort également un petit bourgeon charnu. La malade souffrait de douleurs dentaires. M. Brun arrache la dent, extirpe la tumeur et fait le grattage de la cavité alvéolaire.

Sur des coupes d'ensemble traitées par une solution très faible de picro-carmin, on voit que la tumeur est formée

Digitized by Google

par une masse fibreuse centrale entourée d'une bordure épithéliale. Rien à noter dans le stroma fibreux, si ce n'est l'apparence de fibres de Sharpey prise dans certaines parties par les fibres conjonctives, la laxité plus grande du tissu dans quelques points, et la présence de quelques portions osseuses. Vers la périphérie, ce stroma pénètre dans l'épithélium sous forme de papilles beaucoup plus développées que celles des gencives normales. Les bourgeons épithéliaux interpapillaires sont considérables, pénètrent en certains points très profondément dans le stroma de la tumeur, et par places, on les voit se ramifier et s'anastomoser. On peut déjà remarquer à un faible grossissement que beaucoup de ces bourgeons profonds et quelques-uns des superficiels présentent une partie centrale claire et une portion périphérique très étroite plus foncée. En regardant avec un fort grossissement, on constate que l'épithélium est dans son ensemble pavimenteux à filaments d'union comme celui des gencives normales, que dans beaucoup d'endroits, par l'irritation inflammatoire, les cellules ont plus ou moins perdu leurs filaments et que leurs noyaux sont devenus vésiculeux.

Si l'examen porte sur une des portions qui paraissent claires à un faible grossissement, on voit que le centre de ces bourgeons est formé de cellules nettement étoilées, anastomosées par leurs prolongements ; ces cellules possèdent un noyau nucléolé entouré d'un peu de protoplasma. Vers la périphérie de ces masses, on voit les prolongements des cellules devenir moins distincts; puis, une ou deux rangées de cellules polygonales et tout à fait sur les bords du bourgeon épithélial, en contact direct avec le tissu fibreux, une couche de cellules cylindriques. Si maintenant nous étudions les transformations des cellules en les suivant des parties centrales du bourgeon vers le pédicule et la surface extérieure de la tumeur, nous verrons des modifications analogues à celles que nous venons de décrire ; les cellules perdent peu à peu leur caractère étoilé et se confondent avec les cellules pavimenteuses des couches supérieures.

Comme il arrive souvent alors que l'on fait l'avulsion d'une dent, il est resté quelques parties molles adhérentes au cément de la dent arrachée.

Sur des coupes faites après décalcification de la dent, on voit que les espaces interpapillaires de l'épithélium de la gencive qui confinent à la dent, et qui déjà, à l'état normal, sont plus développés que les autres, ont beaucoup augmenté de volume; ils pénètrent profondément entre la dent

Digitized by Google

et l'alvéole dans l'épaisseur du ligament alvéolo-dentaire, et l'on remarque que leurs cellules ont subi une transformation analogue à celle que nous avons décrite dans la tumeur et pris le type adamantin.

Nous n'avons pas pu reconnaître les débris épithéliaux paradentaires normaux.

Qu'il nous soit permis d'ajouter ici que sur 3 mâchoires, dont 2 d'adultes de 26 et 29 ans, et 1 d'un enfant de 7 ans, examinées au point de vue de l'existence de ces débris, nous avons trouvé dans toutes les dents examinées, les restes épithéliaux paradentaires décrits par notre maître Malassez.

M. Malassez n'ayant examiné que les dents d'une seule mâchoire, ne tranche pas la question de savoir si l'existence de ces débris épithéliaux est un fait constant, fréquent ou exceptionnel. En examinant au microscope les gencives de divers sujets, il y a souvent remarqué les prétendues glandes de tartre de Serres qui constituent justement la partie superficielle du système de débris.

La fréquence, tout au moins, pour ne pas dire la constance de ces productions dans l'intérieur du ligament, se trouve démontrée par nos préparations.

Nous avons pu constater combien est juste la description de M. Malassez et nous dirons seulement que les amas épithéliaux nous ont paru toujours plus nombreux au niveau des parties les moins profondes du ligament, surtout dans son faisceau oblique supérieur. Nous avons en outre reconnu sur des coupes intéressant obliquement la dent et montrant par conséquent une surface assez étendue du ligament que les débris épithéliaux paradentaires existent normalement sous forme de cordons souvent assez longs et anastomosés. Ces pièces montrent des figures analogues à celles que M Malassez a obtenues en réunissant dans un seul dessin ce qu'il avait vu dans plusieurs préparations provenant d'une même tranche verticale de la dent et confirment pleinement ses vues sur la forme en réseau de ces débris épithéliaux.

Devons-nous admettre que, dans notre épulis, les productions adamantines proviennent des débris gingivaux ou ligamenteux préexistants ?

Le doute est permis pour les dernières productions intraligamenteuses que nous avons décrites. Le processus que nous constatons est le même que M. Malassez a si bien décrit dans la gingivite expulsive. Notre maître admet que ce n'est pas l'épithélium gingival qui se transforme, mais bien que, en proliférant, il est venu se mettre en contact

Digitized by Google

avec des débris paradentaires qui ont pris, eux, le type adamantin. Il cite à l'appui de sa manière de voir, les transformations que ces débris peuvent subir indépendamment de toute altération de la gencive. Peut-être si la possibilité de la transformation de l'épithélium gingival adulte en épithélium adamantin était démontrée pourrait-on formuler quelques réserves. En ce qui regarde l'épulis elle-même, nous croyons que l'examen de nos pièces ne peut guère laisser de doute. Il ne s'agit pas ici, croyons-nous, de prolongements de la gencive venant se mettre en contact avec des débris hypertrophiés d'abord ; car, des prolongements interpapillaires, même très courts, et ne pouvant pas s'être mis en contact avec ces débris, sont déjà transformés en épithélium adamantin ; puis surtout, parce que l'on peut suivre pas à pas, comme on les suit, ainsi que l'a démontré Ranvier, dans l'organe adamantin, les transformations des cellules épithéliales dont le protoplasma granuleux semble diminuer, laissant de plus en plus visibles les filaments d'union des cellules qui leur donnent ainsi leur aspect étoilé et anastomosé.

Nous croyons donc pouvoir conclure en disant que l'épithélium de la gencive est susceptible, en proliférant chez l'adulte, de produire des bourgeons semblables à ceux qu'il engendre dans la période embryonnaire. Et ce n'est pas là un fait isolé ; tout dernièrement, M. Darier m'a donné au Collège de France des pièces d'une tumeur du sein dans lesquelles on voit l'épithélium des acini subir l'évolution sébacée.

Il faut donc être quelque peu réservé dans l'adoption de la théorie de Conheim, car si même l'on voyait dans les points qui, comme les gencives, présentent normalement des débris épithéliaux fœtaux, se produire une tumeur reproduisant un type embryonnaire, on devra toujours se demander si cette production n'a pas eu pour origine une prolifération de l'épithélium adulte.

Il n'entre pas dans notre pensée de dire qu'il en soit toujours ainsi. Ici même nous avons présenté il y a quelques mois une autre épulis dans laquelle les débris épithéliaux paradentaires nous paraissent jouer le principal rôle dans la production des masses épithéliales contenues dans la tumeur. Ces débris étaient évidemment hypertrophiés, tandis que l'épithélium gingival n'avait guère subi d'altérations. D'un autre côté, le rôle important de ces débris dans les kystes et fongosités radiculaires et dans certains kystes et tumeurs de la mâchoire, se trouve complètement démontré depuis les beaux travaux de Malassez.

Digitized by Google

M. Kirmisson pense que le siège de l'épulis, à la limite de la gencive et du ligament alvéolo-dentaire laisse toujours un peu de doute sur la nature de l'évolution qu'on vient de décrire : il peut y avoir développement de la tumeur aux dépens des éléments embryonnaires subsistants, ou, comme le veut le présentateur, par transformation des éléments adultes.

6. Nécrose syphilitique de la clavicule; par M. Potherat, interne des hôpitaux.

Le nommé P....., Victor, 25 ans, garçon de salle, entré le 22 septembre 1885, salle Seymour n° 5, hôpital Tenon (service de M. Gillette).

Pas d'antécédents héréditaires.

Dans ses antécédents personnels, nous relevons une *paralysie radiale passagère* due à la compression.

Des douleurs articulaires d'abord fugaces pendant plusieurs années et enfin une *attaque de rhumatisme articulaire aigu*, pour laquelle il fut soigné au commencement de l'année 1885, pendant deux mois, dans le service de M. le professeur Bouchard, à Lariboisière. Le cœur ne fut pas atteint, et l'auscultation n'y découvre aucun signe pouvant déceler une lésion.

Pas d'alcoolisme.

Tuberculose pulmonaire très douteuse, en tous cas, si elle existe, tout à fait au début, car, à part un peu de submatité, une respiration à timbre rude avec expiration prolongée dans la fosse sus-épineuse droite, et à la région sous-claviculaire correspondante, on ne trouve aucun autre signe fonctionnel ou physique pouvant se rapporter à la tuberculose.

Les faits qui l'amènent à l'hôpital sont les suivants :

En juin 1884, sans cause appréciable, il a vu apparaître au niveau de la partie moyenne de sa clavicule droite, une tumeur molle, *non douloureuse*, bientôt du volume d'un œuf de poule, sans modification dans l'aspect des téguments. Bientôt ceux-ci rougissent, s'amincissent, s'ulcèrent en plusieurs points et laissent écouler un pus blanc, peu épais. Plusieurs petits abcès surviennent aux alentours, se comportent de la même façon. Il en résulte plusieurs fistules dont les unes s'oblitèrent, les autres persistent laissant écouler une sérosité roussâtre. Mais, fait important, jamais le malade n'a éprouvé de douleurs, et c'est bien plus parce qu'il est sans travail qu'à cause de son

Digitized by Google

affection qui le gêne peu, que le malade vient de rentrer à l'hôpital.

A son entrée, on constate, au milieu d'un empâtement général, un épaississement notable de la clavicule droite surtout à sa partie moyenne : A l'entour, des cicatrices pigmentées, brunes, noirâtres. Un stylet introduit par les fistules conduit sur des portions osseuses dénudées ou bien pénètre plus profondément dans des parties molles et revient alors couvert de sang.

M. Gillette porte le diagnostic d'ostéite tuberculeuse et propose une large ablation de l'os malade. Celle-ci fut pratiquée le 16 octobre 1885. La clavicule fut reséquée dans son entier, sauf qu'on laissa 3 centimètres environ de l'extrémité interne qui était saine. — Le périoste était très épaissi ; l'opération fut partout sous-périostée et sans difficulté. L'extrémité externe était à peine atteinte, et le périoste peu épaissi. Actuellement le malade est complètement guéri ; la cicatrisation s'est faite rapidement, la portion moyenne de l'os s'est reproduite et les mouvements de l'épaule s'exécutent facilement.

Nous avons examiné la pièce enlevée et nous avons constaté ce que nous vous présentons :

L'os est augmenté notablement de volume, rugueux, creusé, de striations à sa surface, mais absolument compacte. — Dans son intérieur, il existe une cavité à grand axe parallèle à l'axe de l'os, mesurant 5 centimètres légèrement anfractueuse mais avec des parois lisses, compactes. Six orifices de grandeurs variables, arrondis assez régulièrement font communiquer la surface extérieure de l'os avec la cavité. Dans celle-ci enfin, un séquestre long de 2 centimètres 1/2 environ sur 1 centimètre de large. formé aussi d'un tissu osseux résistant, mais creusé d'un grand nombre de petits canalicules le faisant ressembler à du tissu spongieux.

Une matière molle analogue à des fongosités remplissait sur la pièce fraîche l'espace interposé entre le séquestre et la cavité.

Ces caractères n'étaient pas en rapport avec les lésions de l'ostéite tuberculeuse ; ils semblaient plutôt se rattacher à la syphilis osseuse. Or, l'interrogatoire patient, soigné, du malade n'avait rien révélé en ce sens. Nous le reprîmes en y insistant et le sujet retrouva alors dans ses souvenirs, un chancre du frein qu'il avait contracté il y avait 9 ans, chancre pour lequel il avait été soigné à l'hôpital de Versailles. Entré dans la voie des aveux, il nous révéla, qu'il avait eu, en outre, une roséole manifeste, et des plaques

Digitized by Google

muqueuses dans la bouche, en particulier sur les amygdales. On lui fit prendre à l'hôpital des pilules de protoiodure de mercure. Tout traitement antisyphilitique cessa à sa sortie de l'hôpital et n'a jamais été repris. Malgré l'absence de tout autre accident depuis cette époque, il n'est pas douteux que notre malade est un syphilitique, et les antécédents confirment ainsi la nature de la lésion que ses caractères macroscopiques se rattachaient à la syphilis.

7. Hémorrhagie de la protubérance ; par M. Eug. DESCHAMPS, interne des hôpitaux.

Le nommé Léon G..., âgé de 43 ans, cordonnier, entre le 27 septembre 1885, (service de M. RENDU), à l'hôpital Necker, salle Saint-Jean n° 9.

Pas de maladie antérieure à l'année 1884. A cette époque le malade aurait eu une première attaque d'hémiplégie du côté gauche, pour laquelle il serait resté six mois à l'hôpital de la Charité ; lorsqu'il en était sorti, il avait encore un peu de faiblesse dans la main gauche et traînait légèrement la jambe en marchant. Néanmoins il avait pu reprendre son travail et jouissait d'une santé parfaite, lorsqu'un nouvel accident survint dans la nuit du 25 au 26 septembre. Sans avoir fait aucun excès de boisson le 25, sans avoir dîné plus copieusement que d'habitude, cet homme s'était couché tranquillement, sans éprouver le moindre malaise. La nuit il se lève pour uriner, est pris d'un léger étourdissement et sent tout à coup son côté gauche se paralyser : pas de perte de connaissance.

Lorsque nous voyons le malade le 27, nous constatons une abolition complète du mouvement dans tout le côté gauche ; hémiplégie faciale, moins marquée, mais située du même côté que la paralysie des membres.

La sensibilité est fort obtuse sur tout le corps ; aussi est-il assez difficile de dire si l'anesthésie est plus marquée du côté paralysé. Pas de troubles des organes des sens.

Les facultés intellectuelles sont assez fortement touchées, le malade est profondément triste, il pleure avec une grande facilité. Ajoutons que c'est un alcoolique, et qu'il paraît beaucoup plus âgé qu'il n'est en réalité, on lui donnerait facilement 60 à 65 ans.

Un peu d'emphysème pulmonaire. — Le cœur est volumineux et se contracte bien ; pas de lésions d'orifice appréciables à l'auscultation ; — artère radiale très athéromateuse. — Le malade a de l'incontinence d'urine ; les urines ne

Digitized by Google

renferment ni sucre, ni albumine. Incontinence des matières fécales.

Quelques jours après son entrée à l'hôpital, vers le 15 octobre, survient de la rétention d'urine ; le malade urine par regorgement ; ses urines sont troubles, fortement ammoniacales; œdème généralisé, mais plus marqué du côté paralysé particulièrement à la racine des cuisses et sur les parois abdominales ; la peau est enflammée à ce niveau — on sonde le malade matin et soir — lotion au pourtour des bourses à l'eau chloralée, poudre d'amidon sur les parties irritées. L'œdème diminue très vite, mais sans disparaître complètement du côté paralysé à la racine de la cuisse particulièrement. La rétention d'urine cède elle-même au bout d'une quinzaine de jours et fait place à l'incontinence. Ni le bromure, ni l'iodure de potassium n'amènent d'amélioration de la paralysie. — Quelques fourmillements dans les membres atteints.

Le malade s'affaiblit graduellement, il pâlit, mange moins bien ; ses facultés intellectuelles sont de plus en plus affectées, son visage prend un masque d'hébétude des plus caractérisés. Il gît comme une masse inerte dans son lit, lorsque la mort le surprend dans le coma dans la nuit du 6 au 7 décembre 1885.

Autopsie, le 8 décembre. — *Thorax* : Pleurésie purulente, peu étendue du côté gauche. Cette pleurésie avait été méconnue pendant la vie et avait dû survenir dans les derniers jours de la maladie, alors que l'examen du malade était à peu près impossible.

Les deux poumons sont emphysémateux. Congestion finale des deux bases.

Le *cœur* est volumineux, surchargé de graisse, mais il ne présente aucune lésion valvulaire. L'*aorte* dans toute son étendue est fortement athéromateuse, mais il n'existe pas de foyer ramolli, ni d'ulcération, rien qui puisse avoir été le point de départ d'une embolie.

Le *foie* est en bon état, plutôt un peu graisseux. Les *reins* sont peu volumineux, ils présentent à la coupe un léger éclat graisseux, un peu de congestion autour des pyramides ; la muqueuse du bassinet est vivement injectée, mais ne renferme pas de pus. Injection assez intense de la muqueuse vésicale, un peu de pus dans le bas-fond de la vessie.

Les *méninges* et surtout la pie-mère sont très épaissies, très congestionnées; néanmoins elles se détachent facilement de la substance cérébrale, qui paraît intacte.

Digitized by Google

Les artères cérébrales et particulièrement le tronc basilaire sont fortement athéromateux. Aucun foyer hémorrhagique dans les deux hémisphères, rien dans les ventricules. Dans l'étage supérieur de la protubérance à l'endroit où pénètre le pédoncule cérébral droit, et avant l'entrecroisement des pédoncules, se trouve un petit foyer hémorrhagique de la grosseur d'un petit pois environ, d'aspect gris rougeâtre et formé d'un mélange de sang, et de substance cérébrale dans une petite cavité à parois anfractueuses. Tout autour la substance nerveuse paraît saine. C'est le seul foyer que nous trouvions dans l'encéphale. Rien dans le bulbe, rien dans le cervelet.

Bureau de la Société pour l'année 1886. — *Président :* M. Cornil. — *Vice-Présidents :* MM. Féré, Jalaguier.—*Membres titulaires* : MM. Ballet, Netter, Suchard. — *Membres adjoints* : MM. Castex, Damalix, G. Marchant. — *Secrétaires :* MM. Charrin, Ray.-Durand-Fardel. — *Trésorier* : M. Babinski.— *Archiviste :* M. A. Broca.

Séance du 15 *janvier* 1886.

PRÉSIDENCE DE M. CORNIL.

8. M. FLORANT présente un *cancer du foie et du médiastin* sans autre localisation primitive. Le malade avait offert des signes de pleuro-pneumonie avec tuméfaction des ganglions cervicaux du côté gauche. Une première ponction avait donné issue à un liquide séreux ; une seconde donnant un liquide hémorrhagique avait permis d'établir le diagnostic. A l'autopsie on ne trouve pas d'autre localisation cancéreuse que dans le foie et au sommet du poumon gauche.

M. NETTER rappelle une autopsie analogue faite par M. Chrétien, où la masse cancéreuse entourait la trachée et

Digitized by Google

les vaisseaux de la base du cœur ; on trouva la localisation primitive dans la capsule surrénale.

9. M. Plicque présente un *rétrécissement cancéreux de l'œsophage.* La gastrostomie fut pratiquée, et la mort survint par hématémèse. A l'autopsie, on trouve l'aorte perforée par un champignon fongueux et une communication entre ce vaisseau et l'œsophage. Aucune trace d'hémorrhagie au niveau de la plaie de l'estomac.

10. Hernie inguinale droite, congénitale entéro-épiploïque. — Etranglement. — Kélotomie. — Résection de l'épiploon. — Hémorrhagie dans l'abdomen d'origine épiploïque. Mort ; par A. Demoulin, interne des hôpitaux, aide d'anatomie.

Le nommé Clere Honoré est entré à l'hôpital de la Pitié, le 2 janvier 1886, dans le service de M. le Dr Polaillon, salle Broca, lit n° 14. Le malade raconte que le 1er janvier à 8 heures du soir, une hernie inguinale droite dont il était porteur depuis deux ans seulement, et qui rentrait bien habituellement est devenue subitement irréductible. Pendant la nuit il y eut des douleurs abdominales accompagnées de vomissements alimentaires.

Le malade ajoute qu'il a été pris des mêmes accidents un an après l'apparition de la hernie, mais le repos avait amené une réduction prompte et facile de la hernie qui menaçait de s'étrangler.

A l'examen du malade, on constate qu'il s'agit bien d'une hernie inguinale droite entéro-épiploïque. Le pédicule est gros, non douloureux. La hernie descend dans les bourses et on trouve le testicule à la partie inférieure de la tumeur scrotale. Clere ajoute que la hernie dont il est porteur depuis deux ans s'est produite sans cause appréciable et qu'elle a atteint d'emblée le volume qu'elle a présenté dans la suite. Aujourd'hui la hernie est plus grosse que d'habitude, fait qui coïncide avec son irréductibilité. Ces symptômes font penser à une hernie congénitale. Le 2 janvier à 10 heures du matin chloroforme, tentative très modérée de taxis. Résultat négatif. On fait prévenir un chirurgien du bureau central, M. Routier arrive vers une heure. Nouvelle chloroformisation. Kélotomie.

Il s'agit bien d'une hernie épiploïque située dans la cavité de la vaginale. Le testicule se trouve au-dessous de la masse herniée. Celle-ci est assez fortement serrée, débridement dans le trajet. Résection de l'épiploon dans une

Digitized by Google

longueur de 12 centimètres sur une largeur de trois travers de doigt environ.

On passe un fil de soie double que le chirurgien trouve trop fin dans le pédicule épiploïque dont on lie séparément chacune des moitiés. Après la section de l'épiploon le sang coule encore, la partie qui donne est comprise dans un fil de catgut et le pédicule réduit après avoir été touché à la solution phéniquée forte. Suture, drain, pansement iodoformé recouvert de gaze phéniquée. On recommande au malade de ne pas faire de mouvements ; très indocile il ne tient aucun compte de l'avis du chirurgien.

Vers 6 heures du soir, la surveillante de la salle constate que les pièces du pansement et les draps du lit sont tachés de sang. Quand nous arrivons nous enlevons le pansement après avoir fait mettre dans le décubitus dorsal le malade qui, au moment où nous arrivons, était dans le décubitus latéral. Le pansement est enlevé sous le spray et nous constatons qu'il n'y a plus d'écoulement sanguin. Rétablissement du pansement dans les conditions premières. Malgré l'opération les symptômes de l'étranglement persistent ; le malade vomit de la bile et ne rend pas de gaz par l'anus.

Le 4 janvier au soir, nous constatons des vomissements verts porracés, ce même jour la température est à 38,4. Depuis l'opération la température n'avait pas dépassé 37° à part l'élévation signalée plus haut, la température oscilla jusqu'à la mort entre 36 et 37°. Pas de frissons. Le pouls était petit, battant de 120 à 130 fois par minute. Le malade avait le facies péritonéal. En un mot, on observa les symptômes d'une occlusion intestinale plutôt que celle d'une péritonite. En effet, il n'y avait pas d'élévation de température, pas de douleur prononcée du ventre, le ballonnement était peu accusé. Le malade urinait sans difficulté, mais les urines étaient rares, environ 600 grammes par jour, chargées d'urates.

Le malade mourut le 8 janvier, six jours après l'opération par un refroidissement progressif.

Autopsie, pratiquée le 9 janvier, a montré que le malade qui paraissait très fort était tuberculeux. Les deux poumons étaient remplis de granulations spécifiques dans leur lobe supérieur ; il y avait au sommet du thorax des adhérences pleurales. Les autres viscères étaient sains. A l'ouverture de la cavité abdominale on constate un épanchement sanguin considérable occupant toute la cavité du petit bassin et s'étalant à la partie antérieure des anses intestinales.

Digitized by Google

On voit, après avoir enlevé le sang épanché dont la partie fluide peut être évaluée à 1/2 litre environ, qu'il reste de gros caillots dans le petit bassin et à la face antérieure des circonvolutions. Après lavage on remarque une légere agglutination des circonvolutions de l'intestin.

En regardant de plus près on voit que le grand épiploon est rétracté près du côlon transverse et qu'à sa partie latérale droite, au voisinage du côlon ascendant, ses lames sont écartées par une masse de caillots noirâtres du volume du poing.

Les viscères abdominaux étant laissés en place, nous pratiquons par l'aorte thoracique sous une assez forte pression, une injection d'eau qui ne nous permet pas de reconnaître un vaisseau béant au niveau du point de l'épiploon où s'est faite l'hémorrhagie. Cependant l'injection a bien pénétré puisque les artérioles de la paroi abdominale divisées par la section, nécessaire à l'autopsie, donnent un jet d'eau d'une hauteur assez considérable. Nous examinons avec le plus grand soin, l'intestin que nous déroulons. Il nous est facile de reconnaître que l'étranglement a été parfaitement levé et malgré nos recherches nous ne trouvons point d'anse intestinale plus congestionnée que l'autre, point de partie de l'intestin qui présente un signe de coarctation antérieure. Le mésentère dont le bord libre était sectionné pour libérer l'intestin, présentait de nombreux ganglions hypertrophiés qui, à la coupe, nous ont paru tuberculeux.

L'orifice interne du canal inguinal communiquant avec la tunique vaginale nous a semblé un peu dilaté ; le débridement, ainsi qu'on peut le voir sur la pièce que nous présentons, n'a pas atteint ses bords. L'artère épigastrique avait ses rapports normaux, elle n'était pas blessée, ce qu'a prouvé l'injection que nous en avons faite.

Le conduit péritonéo-vaginal disséqué avec attention ne nous a pas présenté de brides. Les éléments du cordon renfermés dans leur gaine n'ont pas été touchés. Le testicule du côté de la hernie est plus petit que celui du côté opposé. Le feuillet pariétal de la vaginale est épaissi, les enveloppes scrotales ne présentent rien de particulier. Lorsque nous avons pratiqué l'autopsie, nous avons trouvé quelques fausses membranes reliant les deux feuillets de la tunique vaginale à sa partie la plus déclive.

Réflexions. — Les hémorrhagies dans la cavité abdominale ayant leur source dans le grand épiploon, à la suite

Digitized by Google

de la résection de cette portion du péritoine ne sont pas signalées, du moins dans les classiques (Nélaton, Follin et Duplay). On lit dans la pathologie externe de Nélaton, au chapitre qui traite des épanchements de sang dans l'abdomen que : « Ces épanchements sont quelquefois consécutifs à une opération chirurgicale, à l'opération de la hernie étranglée, par exemple ». Nélaton parle bien à ce propos de la blessure de l'épigastrique, mais nullement des hémorrhagies ayant leur origine dans le grand épiploon reséqué.

Il nous paraît indubitable, par l'examen de la pièce que nous présentons, que l'hémorrhagie est bien d'origine épiploïque ; de plus, l'injection au suif des artères gastro-épiploïques fait voir la pénétration de la matière à injection dans le foyer hémorrhagique du grand épiploon. C'est donc une artériole épiploïque qui est la source de l'hémorrhagie ; il ne nous a pas été possible toutefois de retrouver sa lumière.

Quant à la cause de l'hémorrhagie il faut d'abord éliminer l'épigastriqne qui n'a pas été blessé. Les trois ligatures faites pendant l'opération se voient ici, les fils sont bien serrés, leur chute ou leur relâchement ne sauraient donc être incriminés. Il est à remarquer que le foyer hémorrhagique de l'épiploon siège au-dessus des ligatures. Peut-être pourrait-on admettre qu'une artériole a été coupée par le fil trop fin ou a échappé à la constriction et s'est ensuite rétractée entre les lames de l'épiploon où elle a versé du sang.

Un autre fait intéressant est à signaler toujours à propos de l'hémorrhagie. On sait que Petit le fils, Garengeot, ont étudié la marche des épanchements de sang dans l'abdomen et que Velpeau reprenant ce sujet a conclu que lorsqu'un vaisseau est d'un petit calibre, l'épanchement reste enkysté au voisinage de la source de l'hémorrhagie. Or, il s'agit ici d'un petit vaisseau puisque les artères de l'épiploon sont d'un volume médiocre et cependant l'épanchement a envahi en descendant progressivement la cavité du petit bassin. Enfin, cette présence du sang dans le petit bassin nous explique l'arrêt de l'hémorrhagie externe par le décubitus dorsal, alors qu'il coulait lorsque le malade était couché sur le côté. Le sang, dans ce dernier cas,

Digitized by Google

passait par le drain remplissant ce qui restait du canal péritonéo-vaginal.

Nous avons vu qu'il s'agissait d'une hernie congénitale et rappelé que, lors de sa production, elle avait atteint d'emblée son volume définitif. Ce dernier point est important à connaître (il a été du reste signalé depuis longtemps par les chirurgiens) en ce qu'il aide au diagnostic de la variété de la hernie.

L'agent de l'étranglement n'a pu être déterminé d'une façon précise. Il semble probable que c'est une bride comme il en existe souvent dans le canal péritonéo-vaginal non oblitéré qui a été le point de départ des accidents. L'orifice interne du canal était élargi, il n'a probablement joué aucun rôle dans l'étranglement ; quant au collet du sac qui, dans les hernies congénitales, doit être souvent incriminé, peut-être a-t-il ajouté son action à celle de la bride qui paraît avoir été coupée pendant l'opération. En un mot, nous ne saurions préciser l'agent de l'étranglement.

Nous avons dit qu'il n'y avait pas de péritonite, l'agglutination de quelques anses intestinales était due au dépôt de la fibrine du sang de l'épanchement. Cette absence de péritonite nous semble devoir être signalée car elle confirme la tolérance du péritoine pour le sang qui y est épanché, tolérance mise en évidence par les expériences faites sur les animaux.

M. Tuffier fait remarquer que l'étirement des artères de petit calibre produit l'hémostase par lui-même ; il est plus probable que c'est une artériole du pédicule qui a continué à donner.

M. Cornil observe que dans un pareil cas, on aurait peut-être pu obtenir la guérison par la laparotomie, le nettoyage de la cavité abdominale et la ligature du vaisseau ; il n'y a pas là de péritonite vraie, mais une hémorrhagie péritonéale.

11. **Maladie kystique de la mamelle** ; par MM. Besançon et Broca, internes des hôpitaux.

Ce sein a été enlevé en ville par M. le professeur Verneuil. Il s'agissait d'une femme de 44 ans, arthritique de

Digitized by Google

famille. Sa grand'mère maternelle est morte d'un cancer au sein ; une tante paternelle d'un cancer du rectum. Elle-même à plusieurs reprises a souffert de coliques hépatiques. Très souvent elle a présenté du sable dans les urines. Jusqu'au printemps de 1884, elle a eu des occupations très actives. Depuis, elle a mené une vie sédentaire, et a pris un embonpoint notable. Cinq semaines avant l'opération (octobre 1885), elle s'aperçoit par hasard que son sein gauche est plus dur et plus volumineux que le droit. Elle va trouver son médecin qui lui prescrit de l'iodure de potassium intus et extra, sous la réserve d'aller consulter un chirurgien s'il ne survient pas rapidement d'amélioration sérieuse.

Quand M. Verneuil examine la malade, il trouve la totalité du sein gauche plus dure que le sein droit, et augmenté de volume. On sentait des grains isolés. Le diagnostic porté est celui d'*épithélioma au début.*

L'autre sein n'avait absolument rien cliniquement.

L'ablation est faite le 22 novembre. C'était une femme grasse. On ne sentait rien dans l'aisselle. Pendant l'opération on y a trouvé un petit ganglion inflammatoire, gros comme un haricot.

Coupe de la pièce : on voit au premier abord qu'il n'y a pas de tumeur à proprement parler. Quatre gros kystes occupent la place de la glande, sous le mamelon, et refoulent le tissu propre de la mamelle à la périphérie, en le condensant. L'un de ces kystes atteint le volume d'un petit œuf, les trois autres le volume d'une noix. Ils sont remplis d'un liquide variable suivant les points, brunâtre et semblable à du bouillon gras, ou citrin et mélangé seulement de quelques gouttelettes huileuses. Leur paroi est absolument lisse ; elle présente des dépressions digitales qui sembleraient faire croire que chaque kyste résulte de la réunion de plusieurs kystes voisins, ou plutôt qu'il provient de la distension d'un petit système acineux (canalicule lobulaire et acini).

Autour de ces gros kystes, en arrière et sur les côtés, on observe une grande quantité de cavités kystiques plus petites, les unes du volume d'un pois, la plupart d'une tête d'épingle, ou moins encore. Ils sont remplis d'un liquide jaunâtre un peu trouble. En aucun point on ne voit de dépôts crétacés dans les kystes. Si l'on comprime le tissu de la glande entre les doigts, on ne voit pas sortir par les orifices de la surface de section ces productions analogues à la matière athéromateuse ou au vermicelle cuit qu'on signale si souvent dans les kystes du sein. Le tissu propre

Digitized by Google

de la mamelle a conservé son aspect nacré normal. Entre les lobules s'observent des taches jaunes de tissu adipeux. Nulle part on ne remarque l'aspect granuleux et rosé que présente la mamelle en état de lactation. Le tissu est ferme, brillant comme celui d'un sein de femme adulte, en dehors de la lactation ; un peu tassé cependant, refoulé par les productions kystiques. — La glande tout entière, nettement encapsulée dans sa loge fibreuse, est entourée d'une masse considérable de tissu adipeux.

Examen histologique. — Durcissement dans l'alcool absolu. Coloration par l'éosine et l'hématoxyline. Les coupes ont porté sur le tissu de la glande, parsemé de petits kystes, à la périphérie des grosses cavités. Le stroma cellulo-fibreux de la glande est absolument normal. C'est un tissu conjonctif adulte, serré, sans trace d'inflammation, sans infiltration d'éléments embryonnaires. Les îlots graisseux interlobulaires sont conservés, et très abondants.

Tous les lobules de la glande sont altérés, mais à des degrés divers. Si l'on examine les acini d'un même lobule, on voit qu'ils diffèrent très sensiblement de volume les uns des autres. Sur un seul lobule on peut voir ainsi tous les intermédiaires, depuis le petit acinus rempli d'éléments épithéliaux et ressemblant à un acinus fœtal, jusqu'aux acini qui ont subi une dilatation kystique énorme. Quand, avec un fort grossissement, on examine un acinus ainsi dilaté, on voit sa paroi formée d'une couche unique et régulière de cellules cubiques, fortement colorées, et très bien individualisées par l'hématoxyline. La cavité de l'acinus est remplie de cellules pâles, incolores, polymorphes. La plupart sont polyédriques. Quelques-unes sensiblement arrondies. Leur noyau est peu visible. Dans les acini très dilatés et déjà kystiques, cette masse cellulaire ne forme plus qu'un revêtement irrégulier au-dessus de la couche d'éléments cubiques. Le centre de l'acinus représente alors un espace clair avec quelques détritus granuleux. Le contenu des kystes montrait au microscope de grosses cellules granuleuses et tuméfiées, et une grande abondance de globules huileux.

Réflexions. — Ce sein représente un cas de la lésion décrite par M. Reclus sous le nom de maladie kystique de la mamelle. M. Reclus donne comme un des principaux caractères de l'affection sa bilatéralité ; dans notre cas, l'autre sein était normal au moment de l'opération. Les lésions histologiques sont sensiblement les mêmes que

Digitized by Google

celles qui ont été indiquées par M. Brissaud, dans son mémoire des Archives de physiologie de 1884, d'après l'examen des pièces de M. Reclus. Nous avons examiné un grand nombre de coupes. Nulle part nous n'avons pu constater ces amas épithéliaux extra-lobulaires, siégeant sans doute dans les lacunes lymphatiques, que M. Brissaud a considérés avec raison comme un début probable de généralisation.

Nous avons dit que, pendant l'opération, on trouva dans l'aisselle un ganglion, qui parut à M. Verneuil offrir les caractères d'un ganglion simplement enflammé. Ce ganglion ne nous a pas été remis ; et nous regrettons de n'en avoir pu faire l'examen histologique.

12. Kyste poplité d'origine articulaire ; par M. le Dr Poirier, prosecteur de la Faculté (1).

En disséquant le mollet d'un sujet mâle, d'environ 30 ans, nous trouvons, soulevant et écartant les fibres du soléaire dans son tiers supérieur, une production kystique à grand axe longitudinal ayant cinq centimètres, à petit axe transversal de deux centimètres. Ce kyste à parois très minces, d'apparence multiloculaire paraît rempli d'un liquide gelée de groseilles, de consistance faible. Nous écartons les fibres du soléaire et des muscles sous-jacents entre lesquels le kyste s'enfonce et nous arrivons jusqu'au ligament interosseux sur lequel la masse kystique contracte quelques adhérences faciles à détacher. Nous constatons alors que ce kyste finit inférieurement à 12 centimètres de l'interligne articulaire du genou par un gros lobule arrondi du volume du pouce, tandis que, supérieurement, il s'éfile brusquement pour s'engager dans le muscle poplité. Nous disséquons le poplité et nous le séparons en deux par une section verticale qui permet de rejeter en dehors sa portion tendineuse, en dedans son triangle musculaire. Alors nous voyons le kyste se prolonger par un pédicule long et mince, au-dessous du poplité jusqu'au prolongement en cul-de-sac que la grande synoviale articulaire du genou envoie sous le tendon de ce muscle. L'hypothèse que nous étions en présence d'un kyste du mollet, prolongation d'un kyste poplité articulaire, se confirmait.

(1) Nous avons recueilli cette pièce dans le pavillon de notre obligeant ami Broca.

Digitized by Google

Afin de mieux voir les rapports du kyste avec la synoviale du genou, nous injectons celle-ci au suif par la rotule et nous voyons nettement son prolongement poplité se mettre en contact avec les lobules supérieurs du kyste. Le prolongement synovial n'est séparé du lobule kystique avec lequel il entre en contact, que par son feuillet synovial, si mince, comme on le sait, et la moindre pression suffirait pour faire passer l'injection dans le kyste qui se tend lorsqu'on appuie sur l'injection encore liquide du genou. L'aspect de ce kyste est donc le suivant : une masse principale intra-soléaire formée de gros lobules à parois minces et transparentes, les plus gros du volume d'une noisette, les plus petits du volume d'un petit pois, et un pédicule sous-poplité long de cinq centimètres, large de six à dix millimètres, d'apparence multiloculaire comme la masse principale, mais dont les lobules n'ont que le volume d'une lentille ou d'un très petit pois. Il nous paraît logique de conclure que le kyste herniaire, demeuré petit tant qu'il est resté sous le poplité qui le bridait, a pu grandir et dilater ses lobules quand il est arrivé sous le soléaire à fibres beaucoup plus lâches.

Nous avons parlé à différentes reprises de l'apparence multiloculaire du kyste, ce n'est, croyons-nous, qu'une apparence, car il nous arrive, en disséquant le pédicule, de piquer un des lobules supérieurs ; la gelée sort par cette piqûre et cette sortie est activée par la pression sur un point quelconque de la tumeur. Pareille chose ne se produirait pas, croyons-nous, si les différents lobes ne communiquaient pas entre eux. Nous nous assurerons d'ailleurs de ce fait en faisant la coupe du kyste lui-même.

Rapports du kyste avec les parties voisines. — On connaît déjà ses rapports avec la synoviale articulaire du genou et les muscles de la région. Ses rapports avec les vaisseaux et nerfs sont les suivants : Le tronc vasculo-nerveux tibio-péronier passe au-dessus du poplité en suivant une direction parallèle à celle du kyste. Vers le bord inférieur de ce muscle, les vaisseaux et nerfs sont rejetés en dehors par la masse kystique principale. Le nerf et l'artère descendent longitudinalement entre le kyste et la face postérieure du péroné. L'artère tibiale antérieure qui naît à ce niveau, est fortement appliquée sur le bord interne du péroné par le kyste avec lequel elle contracte de solides adhérences. Le kyste repose sur le ligament interosseux et le repousse en avant si bien que lorsque nous enlevons les muscles de la région antéro-latérale de la jambe, le ligament apparaît convexe en avant et présen-

Digitized by Google

tant de grandes éraillures entre lesquelles proéminent de petits lobules kystiques.

Il eût été intéressant de connaître les antécédents de ce cadavre et de savoir si, antérieurement, il avait eu une ou plusieurs hydarthroses du genou.

13. Kyste synovial de l'articulation astragalo-calcanéenne; par M. le Dr Poirier, prosecteur à la Faculté.

Femme d'environ trente ans, servant aux dissections à l'école pratique. En disséquant la face dorsale du pied, nous trouvons dans l'escavation calcanéo-astragalienne, une tumeur kystique multilobulée, du volume d'une noisette et dont la dissection révèle les particularités suivantes :

La petite tumeur présentant une surface arrondie, lobulée, s'enfonce profondément, en diminuant de volume, dans la profondeur de l'excavation calcanéo-astragalienne ; son sommet va se perdre au niveau même de l'interligne articulaire des facettes postérieures de l'astragale et du calcanéum : il s'enfonce là dans un interstice ligamenteux situé entre les fibres les plus externes du feuillet postérieur du ligament interosseux (ligament en haie) d'une part, et d'autre part des fibres arciformes qui réunissent le ligament péronéo-astragalien antérieur et le ligament péronéo-calcanéen.

La coupe de cette tumeur nous montre qu'elle est multiloculaire, composée de petits kystes accolés, incomplètement séparés par des cloisonnements intérieurs et contenant tous un liquide qui ressemble à de la gelée de pommes.

Les caractères anatomiques de ce kyste ne permettent pas, nous semble-t-il, de lui assigner une autre origine que l'articulation astragalo-calcanéenne.

14. Kyste synovial articulaire du poignet; par M. le Dr Poirier.

Sur un sujet âgé du sexe féminin, nous avons trouvé sortant à travers une éraillure du ligament latéral externe un petit kyste de la grosseur d'un pois et d'apparence multiloculaire. Pour nous assurer des rapports de ce kyste avec la synoviale radio-carpienne, nous avons injecté cette dernière, et il nous a été facile de voir l'injection pénétrer dans les lobules profonds pendant que la gelée qu'ils contenaient était refoulée vers les lobules périphériques

Digitized by Google

dont la tension augmentait. Nous ne trouvons pas d'autre nom convenable pour désigner ce kyste que celui de hernie articulaire. Nous en avons d'ailleurs trouvé un grand nombre de semblables. En voici un spécimen.

Kyste synovial articulaire du poignet sur un sujet mâle d'environ 20 ans : nous avons trouvé, sortant à travers une éraillure du ligament latéral externe, un kyste synovial d'apparence multiloculaire, long de 15 millimètres, large de 5, il comblait en partie la tabatière anatomique contractant des adhérences très intimes avec l'artère radiale qui contournait sa face postérieure. Son sommet, tourné du côté de l'articulation, se perdait en s'éfilant dans l'éraillure du ligament latéral externe. Injectant ensuite la synoviale du poignet pour nous rendre un compte exact des rapports de ce kyste avec la synoviale articulaire, nous avons vu le suif pénétrer le kyste et l'envahir dans sa totalité en refoulant à la périphérie la gelée qu'il contenait.

Il est difficile de refuser à ce kyste le nom de hernie articulaire.

15. — M. Queyrat présente des pièces d'un enfant de 3 mois, mort dans le service de M. Landouzy, d'une *tuberculose miliaire généralisée*. Le père est tuberculeux avéré ; la mère non tuberculeuse a fait plusieurs fausses couches. L'enfant avait présenté de la toux et des convulsions épileptiformes limitées d'abord au membre supérieur gauche puis s'étendant au bras droit.

Autopsie : on trouve de la tuberculose méningée et une hémorrhagie intra-ventriculaire occupant les 3°, 4e ventricules ; de la tuberculose miliaire du poumon, du foie, de la rate, des reins et du cœur. Il est rare d'observer la tuberculose à cet âge.

M. Cornil dit que, si la tuberculose est rare chez les très jeunes enfants, cela tient à ce fait que les tubercules mettent un certain temps à évoluer. Il y a cependant des faits de tuberculose chez les nouveau-nés, et il n'est pas rare de l'observer chez le veau et le cobaye à la naissance; il faut remarquer que la généralisation semble se faire alors avec une grande énergie.

M. Queyrat, dans un service de crèche très actif, a fait quatre autopsies de tuberculeux au-dessous d'un mois.

Digitized by Google

16. Hémorrhagie de la protubérance ; par M. Paul RAYMOND, interne des hôpitaux.

La nommée Juliette R..., âgée de 32 ans, ménagère, entre le 29 novembre 1885 à l'Hôtel-Dieu dans le service de M. Moutard-Martin, suppléé par M. Brocq.

Cette femme, dont le père est mort tuberculeux, n'a fait aucune maladie ; cependant, il y a quatre ans, elle aurait eu une hémoptysie. Peu sujette à s'enrhumer, elle ne tousse que rarement et ne crache pas. Jusqu'à l'âge de 20 ans, elle aurait eu fréquemment des épistaxis. Elle a eu un enfant il y a neuf ans et depuis elle a toujours été bien réglée. Son existence est très régulière.

Elle raconte qu'il y a quinze jours, elle a été prise de difficultés pour avaler ; les aliments ne pouvaient plus passer, dit-elle ; elle les mâchait longuement, mais la dysphagie était complète et elle augmenta progressivement, seule la déglution des liquides était possible.

En même temps, elle devenait sourde, principalement de l'oreille droite ; puis survint de la difficulté de parole et enfin, une gêne dans la marche, sans affaiblissement des jambes toutefois.

Des renseignements complémentaires nous apprirent aussi que des modifications de caractère étaient survenues presque brusquement. Les qualités psychiques de la malade, ses facultés affectives avaient subi une atteinte. Elle se désintéressait de son ménage, de son mari et de son enfant, elle parlait de se suicider ; autrefois très pieuse, elle se mit à jurer à tout propos : la colère et le désespoir furent le fond de son caractère. En même temps aussi, la mémoire baissa notablement.

A son entrée, on constate que cette femme est amaigrie et qu'elle présente un teint terreux, cachectique, que rien ne peut expliquer.

Le larynx et l'œsophage sont parfaitement sains. Tous les viscères sont normaux ; il n'y a pas d'albumine ni de sucre dans l'urine. Aux poumons, on constate une obscurité du son au sommet droit, avec une respiration forte et des râles sibilants aux deux sommets.

D'ailleurs, aucun signe fonctionnel de tuberculose pulmonaire.

Quelques jours après, on put faire avaler à la malade des aliments demi-solides, puis bientôt solides, et il ne persista plus dans son état que les phénomènes suivants : surdité allant en s'accroissant surtout à droite ; idées

Digitized by Google

bizarres, enfantines; absence complète de toute préoccupation ; gêne dans la marche ; la malade traîne les pieds et sautille par instants. Amaigrissement rapide avec persistance des teintes cachectiques.

Le 23 décembre, la malade qui est assoupie depuis quelques jours, se plaint de céphalalgie ; elle prononce dans son demi-sommeil des mots incompréhensibles; elle se lève sans motifs et ses idées sont de moins en moins nettes. On trouve de l'albumine dans l'urine en quantité moyenne.

Le 26, l'amaigrissement et la surdité ont fait de grands progrès. Il n'y a aucune paralysie des membres; rien d'anormal du côté des yeux. Cependant la main droite serre moins bien que la gauche; la force est évidemment diminuée du côté droit.

On remarque une très légère parésie de la face du côté droit et la malade fronce moins bien le sourcil droit. Les rides sont conservées des deux côtés ainsi que les sillons naso-géniens. La malade siffle, souffle, ferme les yeux d'une façon normale.

Dans le rire, la figure est légèrement déviée à gauche.

On a constaté pendant une minute environ, la contraction des muscles de la face du côté gauche, ayant déterminé une grimace; mais ces mouvements convulsifs ne se sont pas reproduits. La sensibilité est normale à la face et aux membres supérieurs. La sensibilité et la douleur sont accrues surtout aux membres inférieurs. La malade est très assoupie; dans la nuit, marmottement indistinct, sans délire.

La langue n'est pas déviée ; il n'y a pas de vomissements; pas de constipation. Les pupilles sont égales, aucun trouble du côté des yeux.

La malade parle plus difficilement et lentement, mais elle trouve bien les mots : il n'y a pas d'aphasie ; la parole est plutôt hésitante avec achoppement; c'est de la dysarthrie. Absence de raie méningitique.

On voit apparaître sur la jambe gauche, à la partie moyenne de la face interne, une ecchymose de 3 centimètres sur 2 , puis à droite, deux autres ecchymoses plus petites et situées à la face postéro-externe.

Le 28, la torpeur continue; la malade perd la connaissance de ce qui l'entoure. Il faut, pour la tirer de cet état, l'interpeller vivement. L'urine contient de l'albumine en plus grande quantité, mais pas de sucre. Les traits tirés, le teint jaune, pâle et fatiguée, la malade, très amaigrie, commence à délirer.

Depuis deux jours, elle pousse des cris quand on la

Digitized by Google

remue, et même par moments, et sans qu'on la touche, elle pousse des cris semblables aux cris hydrencéphaliques. On note une hyperalgésie cutanée que l'on avait déjà constatée plusieurs jours avant les accidents terminaux. La malade ne mange plus ; quand on approche un verre de ses lèvres, elle boit sans difficulté et soulève ses mains pour tenir le verre.

Depuis le 23 décembre, la température oscille entre 39° et 40°. Le 26 au soir, elle atteint 41°,2. Le pouls a subi une augmentation de fréquence parallèle. De 136 pulsations le 24, il atteint 152 le 30, et 176 le 31 décembre au matin. Il est régulier, mais petit.

La respiration est aussi irrégulière. Le 25, on note 28 respirations ; le 27, il y en a 44; le 28, on en trouve 52 ; le 29, il n'y en a plus que 28 à la minute.

L'assoupissement continue et la malade meurt dans le coma le 1er janvier. Dans les derniers jours, il y a eu de l'incontinence des urines et de la constipation.

Autopsie. — Aux poumons, on trouve un emphysème très étendu, occupant principalement les sommets et les bords antérieurs.

Il n'y a aucune trace de tuberculose Les bronches sont enflammées, Le cœur, le foie, la rate, sont sains. L'utérus est normal. Les reins sont congestionnés ; leur volume est normal, La capsule s'enlève facilement. Au microscope, on trouve un état de tuméfaction trouble des cellules des tubuli ; une néphrite diffuse aiguë au début, avec granulations protéiques dans les cellules.

A l'examen du cerveau, on ne constate rien de particulier. Les méninges sont saines.

Dans la protubérance, on trouve deux foyers hémorrhagiques constitués par un piqueté rouge groseille sans dissociation de substance nerveuse. L'un de ces foyers, de la grosseur d'un pois, est situé sur la ligne médiane, à l'union du bulbe et de la protubérance. Il n'empiète pas sur le bulbe ; il s'étend un peu plus à droite de la ligne médiane qu'à gauche. Ce foyer est limité en avant par les fibres motrices qui traversent la protubérance et qui en ont arrêté l'extension. Il occupe le trajet des fibres sensitives des pyramides et envahit en arrière les fibres blanches de la protubérance.

Le deuxième foyer, situé au-dessus du précédent, à un centimètre et demi, est situé en arrière des fibres commissurales antérieures de la protubérance. Il est de la grosseur d'une lentille et présente les mêmes caractères que

Digitized by Google

le précédent. Il siège sur le trajet des fibres motrices de la protubérance. Ces deux foyers, très nettement limités, ne s'étendent pas au 4e ventricule. Il n'y a pas d'athérome artériel,

Au microscope, on constate dans ces foyers quelques corps granuleux, des cristaux de cholestérine, des globules rouges au milieu de fibres nerveuses dissociées. Dans les différentes coupes, on n'a pas vu de vaisseaux.

Réflexions. — En résumé, chez notre malade, la mort a été la conséquence de deux foyers petits de la protubérance. La cause de cette hémorrhagie est inconnue ; il faut se rappeler toutefois que cette femme a eu des épistaxis répétés jusqu'à l'âge de 20 ans, qu'elle a eu une hémoptysie et qu'enfin, quelques jours avant sa mort, elle présentait des ecchymoses aux deux jambes. Il y avait donc chez elle une fragilité manifeste des vaisseaux et les antécédents héréditaires de tuberculose ne doivent peut-être pas être négligés,eu égard surtout aux épistaxis. Mais le principal intérêt de cette observation consiste dans la présence de symptômes que l'on ne rencontre que rarement dans les foyers protubérantiels et aussi dans l'absence d'autres symptômes que l'on est en droit d'attendre lors de l'existence de ces mêmes foyers.

C'est ainsi qu'il n'y eut pas d'hémiplégie alterne et même aucune paralysie des extrémités. Seules, la parésie faciale et la diminution de la force de la main droite furent les troubles de motilité. Le foyer supérieur avait cependant détruit le faisceau moteur sur toute la ligne médiane. La dysarthrie, la dysphagie, l'hyperalgésie, sont des phénomènes intéressants que l'on a signalés dans les lésions de la protubérance. Ce sont cependant des symptômes rares.

Les troubles de la mémoire, le changement profond que l'on a constaté dans le caractère, les perturbations des qualités affectives, faits que l'on trouve notés dans quelques observations, tendraient à faire admettre que la substance blanche de la protubérance joue un rôle dans la manifestation des facultés psychiques.

L'amaigrissement rapide, cette sorte de cachexie analogue à celle que l'on trouve dans les ramollissements étendus du cerveau est aussi un fait à noter. Il est un certain nombre de symptômes qui paraissent être plutôt le

Digitized by Google

résultat de phénomènes à distance, tels sont la surdité progressive, l'accélération des battements du cœur, l'élévation de la température, les troubles de la respiration, enfin, l'albuminurie. Nous signalerons à ce propos, la production d'une néphrite diffuse aiguë qui s'est développée à l'hôpital.

De ces phénoménes, nous rapprocherons les ecchymoses des jambes qui paraissent avoir été les seuls troubles vasomoteurs.

Enfin, il est un fait intéressant et sur lequel il y a lieu d'insister ; c'est l'intégrité de la sensibilité générale ; le faisceau sensitif au niveau de la protubérance s'écartait de la ligne médiane et, se trouvant situé à la partie postérieure et externe des fibres motrices, n'a pas été touché. Cette intégrité de la sensibilité semble venir à l'appui de l'opinion de MM. Sappey et Duval qui pensent que les fibres sensitives ne se mélangent pas aux fibres motrices, tandis que, d'après MM. Debove et Gombault, il y aurait intrication des deux ordres de fibres.

17. — M. Charrin présente des reins de lapin ayant succombé à la suite d'injections de pyoscyanine. Ces reins sont remplis d'infarctus ; ordinairement à la suite de cette inoculation, ils sont rouges ou pâles, mais sans infarctus. A propos de ce fait, M. Charrin s'est demandé si, lorsqu'il passe dans les reins un microbe, que l'on peut retrouver dans l'urine, la néphrite qui s'est formée est *infectieuse* ou *toxique*, si le microbe agit mécaniquement sur l'épithélium rénal, ou s'il amène une irritation par ses produits toxiques ?

Au moyen d'un filtre Chamberland, on peut débarrasser le liquide de culture de ses microbes, et si l'on injecte le produit de la filtration pendant 24 jours à un lapin, on ne détermine chez lui ni albuminurie ni néphrite. Donc, il y a là une néphrite infectieuse proprement dite, ou le microbe agit par lui-même. Le présentateur cite ce fait particulier à propos de la pyocyanine sur laquelle il a expérimenté, sans vouloir généraliser quant à présent.

18. — M. Bourdel présente des pièces provenant d'une femme qui, entrée à l'hôpital pour une pelvi-péritonite, eut au bout de quelques jours des signes de pneumothorax, et

Digitized by Google

mourut avec des phénomènes de septicémie. A l'autopsie, on trouve une cavité close sous-diaphragmatique, remplie d'un liquide sanieux ; à la partie postérieure, il y a un orifice qui communique avec une sorte de poche kystique dépendant de la rate.

19. — M. Bourdel présente également un kyste séreux assez volumineux développé aux dépens de la tunique péritonéale du cœcum.

Elections : M. Jalaguier est élu *membre titulaire* sur présentation d'un mémoire qui a pour titre : *de l'irréductibilité dans les luxations métacarpo-phalangiennes de l'index.*

Règlement pour le prix Ernest Godard. — Le Dr Ernest Godard, dans son testament, daté à Jérusalem, des 3 et 4 septembre 1862, a fait en faveur de la Société anatomique de Paris, un legs dont cette Société a disposé, suivant les volontés du testateur, en adoptant le présent règlement dans les séances du 23 janvier et du 13 février 1863.

Règlement : *Art.* 1er. Un prix portant le nom d'E. Godard, son fondateur, sera décerné tous les deux ans par la Société anatomique, à l'auteur du meilleur mémoire concernant soit l'anatomie normale, soit l'anatomie pathologique, soit la tératologie. — *Art.* 2. La valeur du prix sera de quatre cent vingt francs (420). — *Art.* 3. Seront admises à concourir toutes les personnes françaises ou étrangères qui adresseront à la Société : 1° un mémoire manuscrit ou imprimé, sur les sciences ci-dessus désignées ; 2° une lettre d'envoi portant la mention spéciale qu'il est destiné à concourir pour le prix Ernest Godard. Les ouvrages imprimés devront être envoyés en double exemplaire. — *Art.* 4. On n'admettra pas toutefois les ouvrages imprimés qui seraient publiés depuis plus de trois ans, ce délai étant rétroactivement compté à dater de l'époque à laquelle on décernera le prix. — *Art.* 5. On n'admettra pas non plus les travaux qui auraient été, antérieurement à la clôture du registre d'inscription, l'objet d'une récompense scientifique. Les candidats devront donc, dans leur lettre, déclarer expressément que leur travail n'a pas été récompensé jusqu'à ce jour. — *Art.* 6. Sont exclus du concours les membres titulaires et hono-

Digitized by Google

raires de la Société anatomique. — *Art.* 7. Une commission de cinq juges, choisie parmi les membres titulaires et honoraires de la Société, sera chargée d'apprécier le mérite des mémoires envoyés. Cette commission sera nommée dans la première séance d'août.— *Art.* 8. Le prix sera décerné pour la première fois dans la première séance du mois de janvier 1865, et ensuite dans la même séance du même mois pour les années impaires 1867, 1869, 1871, etc. — *Art.* 9. Si, une année, le prix n'était pas donné, on le reportera sur l'année suivante, c'est-à-dire sur une année paire. 1866, 1868, etc., sans préjudice du prix qui sera donné intégralement, selon la règle, les années impaires, 1867, 1869, etc.—*Art.* 10. Que le concours ait lieu en 1865, 1867, etc.. ou bien en 1866, 1868, etc., ce sera toujours à la date du 31 juillet au soir, pour dernier délai, que l'archiviste de la Société arrêtera la liste des candidats inscrits. — *Art.* 11. Les exemplaires des ouvrages envoyés au concours deviennent tous la propriété de la Société ; mais les auteurs des mémoires manuscrits pourront être autorisés à en prendre copie. — MM. les concurrents sont priés d'adresser leurs mémoires avant le 1er août 1885 à M. le Dr Broca, archiviste de la Société anatomique, à l'Ecole pratique de la Faculté de médecine, 15, rue de l'Ecole de médecine.

Séance du 22 janvier 1886.

PRÉSIDENCE DE M. CORNIL.

20. Anévrysme de l'aorte thoracique descendante. — Accès de dyspnée. — Ouverture dans la bronche gauche; par A. GRANDHOMME, interne des hôpitaux.

Le nommé Wa..... Georges, âgé de 75 ans, journalier entré le 8 janvier 1886, salle Saint-Bernard n° 34, Hôtel-Dieu (annexe), service de M. Merklen.

Ce malade se plaint d'accès d'oppression très intenses, survenant surtout la nuit. Il n'a jamais fait de maladie sérieuse, mais depuis 4 à 5 ans, il tousse fréquemment; au

Digitized by Google

moindre effort il est oppressé. En outre, il a maigri d'une façon notable depuis quelque temps. Les accès d'oppression dont il se plaint sont plus fréquents et plus prononcés depuis un mois environ ; c'est ce qui l'amène à l'hôpital.

A son entrée, on constate un amaigrissement très marqué, la toux est fréquente, suivie d'une expectoration grisâtre peu abondante, la respiration est sifflante, augmentée de fréquence ; la parole et la voix sont normales.

A l'examen de la poitrine, on constate un peu d'exagération de la sonorité aux bases, rien à la palpation. A l'auscultation, on entend quelques râles sous-crépitants, aux deux bases. Dans le reste de la poitrine, il y des râles ronflants et sibilants ; gros râles humides aux sommets, pas de souffle.

Battements du cœur normaux, pouls régulier, artères radiales dures, sinueuses. Appétit peu marqué, selles régulières ; urine rougeâtre, riche en sels, non albumineuse ; pas de fièvre.

On porte le diagnostic : bronchite chronique et emphysème pulmonaire, cachexie sénile. Les jours suivants, peu de modifications.

Le 15 janvier, la dyspnée est plus prononcée, expectoration légèrement sanguinolente, pas de signe particulier à l'auscultation.

Le 17, au matin, violent accès de dyspnée rappelant une attaque d'asthme. Le malade est obligé de s'asseoir sur son lit, la respiration est fréquente, tous les inspirateurs entrent en jeu ; il n'y a pas de signe de sténose laryngée ; l'air pénètre dans le poumon. La face, pâle, légèrement cyanotique, les extrémités froides, bleuâtres. La parole est entrecoupée, la voix normale. Cet accès très intense dure peu de temps. Dans le courant de la journée et la nuit suivante deux accès analogues apparaissent encore. Après chacun d'eux, le malade se sent très fatigué.

Les 2 jours suivants, quelques nouveaux accès se reproduisent; ils sont moins intenses, mais plus longs; les hémoptysies sont plus abondantes, la dyspnée tend à devenir continue.

Le 19 dans l'après-midi, le malade qui se trouvait mieux, rend tout à coup un flot de sang rutilant et meurt rapidement ; la quantité de sang rendue peut être évaluée à 3/4 de litre environ. Cette hémoptysie foudroyante, rapprochée des accès de dyspnée, fait penser à la possibilité d'un anévryme de l'aorte ouvert dans les voies aériennes.

A l'Autopsie, en effet, on trouva un volumineux ané-

Digitized by Google

vrysme de l'aorte thoracique descendante. La poche est formée aux dépens de la partie gauche de la paroi aortique. Les tuniques artérielles sont à ce niveau refoulées en dehors sur une grande étendue. Cette dilatation prend naissance là où commence l'aorte descendante et s'étend jusqu'à l'orifice aortique du diaphragme. Très volumineuse dans la portion supérieure, elle diminue progressivement de calibre, en bas, et se continue à plein canal avec l'aorte abdominale.

La tumeur ainsi formée, est très volumineuse, elle occupe en haut toute la gouttière costo-vertébrale; elle mesure 28 cent. de long, Elle repose sur le côté gauche de la colonne vertébrale, à laquelle elle adhère intimement. Les vertèbres, du reste, sont absolument saines. Sa consistance est ferme, analogue à celle d'un poumon fortement hépatisé.

Après incision de la tumeur, on voit que la paroi de l'aorte fortement amincie, athéromateuse, est adhérente à la plèvre pariétale. La cavité de l'anévrysme est remplie par un caillot fibrineux présentant de nombreuses stratifications; ce caillot s'étend de l'origine de la dilatation à l'orifice de l'artère rénale gauche où il se termine en s'amincissant; dans sa plus grande épaisseur, il mesure 10 centimètres. A la périphérie, et vers la partie la plus convexe, on remarque quatre mamelons formés par des strates très courtes, le sommet est formé de matière athéromateuse. Plus en dedans, on trouve des strates plus longues formant une base commune aux quatre mamelons; enfin, on trouve des stratifications qui occcupent toute la longueur de la poche. La face interne du caillot est formée par des feuillets de fibrine, irréguliers, plus ou moins décollés par leur bord. Ce caillot comble la poche de telle sorte que le calibre du vaisseau est seulement un peu supérieur à celui d'une aorte normale.

Ces feuillets fibrineux cachent l'orifice par lequel s'est faite l'hémorrhagie. La crosse de l'aorte est dilatée, athéromateuse. Les valvules sont suffisantes, le cœur est flasque, non hypertrophié ; ses orifices sont normaux. Le péricarde est sain. La plèvre et le poumon gauches sont fortement refoulés. Ce dernier coiffe la tumeur et la sépare de la paroi thoracique. Il est atélectasié à ce niveau et présente quelques nodules de pneumonie chronique. Les bases sont un peu congestionnées.

Les nerfs pneumogastrique et récurrent gauches sont englobés dans la tumeur.

La trachée, ainsi que les bronches, sont remplies de

Digitized by Google

mucosités sanguinolentes ; la bronche gauche, bien qu'enserrée par la tumeur, ne paraît pas comprimée. On y remarque, en arrière, un petit orifice au niveau du point où elle répond à l'aorte ; par cet orifice, on peut conduire un stylet dans la lumière du vaisseau.

A la surface interne de l'œsophage, là où il croise l'aorte on remarque une saillie, une sorte de papule, lisse, arrondie, bleuâtre. A ce niveau, la paroi est très amincie et n'aurait pas tardé à se rompre.

L'état des artères intercostales n'a pu être examiné. Il n'y a rien de spécial à noter dans les autres viscères ; dans aucun d'eux on n'a trouvé traces d'embolies.

21. Cancer de l'œsophage. — Perforation de l'aorte ; par A. Grandhomme, interne des hôpitaux.

Le nommé Hu..... Jules, monteur en bronze, âgé de 49 ans, entré le 18 décembre 1885, salle Saint-Bernard n° 13. Hôtel-Dieu (annexe), service de M. Barth.

Les accidents qui amènent ce malade à l'hôpital ont débuté dans le courant du mois de mai 1885. A cette époque, il ressentit une douleur profonde, peu vive, qu'il rapportait à la région moyenne du sternum. Cette douleur qui s'accompagnait de troubles de la déglutition, plus prononcés pour les liquides, disparut après 3 à 4 jours.

Un mois après survinrent des accidents plus intenses : très rapidement la déglutition, des solides surtout, devint à peu près impossible. Ce n'était qu'après de longs efforts que les aliments traversaient l'œsophage, les liquides au contraire étaient plus facilement déglutis.

Depuis cette époque, le malade a dû se mettre au régime lacté, car les aliments solides étaient immédiatement vomis. Les douleurs toujours rapportées au même siège, accompagnaient les troubles de la déglutition.

Le malade continue cependant son travail ; mais ses forces s'épuisant, il entre à l'hôpital.

Jamais il n'a eu d'hématémèses, mais il a eu, dit-il, des selles noirâtres. Il n'accuse de douleurs spontanées que depuis 8 jours environ ; celles-ci siègent au creux épigastrique et à la région correspondante de la colonne vertébrale. A part des excès alcooliques, on ne trouve rien de spécial à noter dans ses antécédents.

A son entrée, on constate un état cachectique très prononcé, l'appétit est assez bien conservé. Constipation ; selles de coloration normale.

La déglutition est très difficile; le malade mâche longue-

Digitized by Google

ment ses aliments et fait de grands efforts pour les déglutir. Il accuse un obstacle qu'il rapporte à la portion moyenne du sternum. Le plus souvent, les aliments solides ne peuvent franchir cet obstacle et sont immédiatement rendus; les liquides, au contraire, passent facilement.

Le cathétérisme de l'œsophage, pratiqué avec la plus petite olive de l'explorateur, démontre l'existence d'un rétrécissement anfractueux siégeant à 14 centimètres au-dessous de l'orifice supérieur de l'œsophage. L'olive est légèrement teintée sang.

L'auscultation de l'œsophage ne donne aucun signe. Il n'existe pas de tumeur ganglionnaire dans les régions sus-claviculaires. Rien à noter dans les autres organes. On porte le diagnostic : cancer de l'œsophage.

Les jours suivants, le malade ne présente rien de particulier, mais le 23 décembre, il est pris tout à coup de sueurs froides, de défaillance, la face est d'une pâleur extrême, le pouls est petit, la voix faible; le malade rend par la bouche deux cuillerées de sang environ et meurt une quinzaine de minutes après le début des accidents.

A l'AUTOPSIE, on trouve l'estomac très distendu et renfermant un énorme caillot sanguin. L'œsophage incisé présentait, au niveau du point où il croise l'aorte, une ulcération à bords réguliers, taillés à pic, à fond grisâtre, mesurant 5 centim. de diamètre. Au point correspondant, du côté de l'aorte, il existait un orifice arrondi, de 5 à 6 millimètres de diamètre, par lequel s'était faite l'hémorrhagie.

Les divers viscères étaient pâles, décolorés, les reins surtout, qui étaient absolument blancs.

Dans les poumons, on trouva quelques noyaux secondaires.

L'examen *histologique* a démontré qu'il s'agissait là d'un épithélioma de l'œsophage.

22. Note sur deux cas de malformations cardiaques; par L. BARBILLON, interne des hôpitaux.

1° Vers la fin du mois de septembre 1885 mourait dans le service de M. le Dr Labric, alors suppléé par M. le Dr Josias, à l'hôpital des Enfants-Malades, un jeune garçon de neuf ans qui n'avait séjourné que quelques heures dans la salle. Il était entré dans un état d'asystolie très prononcé, et outre la gêne respiratoire, le développement énorme du foie, et l'anasarque, on remarquait chez lui une

Digitized by Google

cyanose générale avec éruption pétéchiale confluente sur tout le corps. D'après les renseignements fournis sur ce malade, il résultait que l'enfant avait dès sa naissance présenté de la cyanose, et qu'il avait toujours été en proie à des palpitations violentes et à un essoufflement continuel.

A l'AUTOPSIE nous trouvâmes un cœur énorme, un véritable cœur de bœuf, de forme globuleuse, de consistance très dure, remarquable par l'*absence complète de l'infundibulum et de l'artère pulmonaire*. Un gros vaisseau partait de la base du cœur, entre les deux ventricules, et ne tardait pas à se bifurquer en formant deux troncs artériels, l'un droit, l'aorte ; l'autre gauche, l'artère pulmonaire. Trois valvules sigmoïdes, épaisses, cartilagineuses, fermaient à son origine ce gros tronc artériel ; elles étaient parfaitement suffisantes. L'ouverture méthodique du cœur permit de constater une hypertrophie énorme des parois et de la cloison interventriculaire. Il n'existait aucune communication entre les oreillettes ; mais à la partie supérieure de la cloison interventriculaire on trouvait une large solution de continuité faisant communiquer librement le ventricule droit avec le ventricule gauche. A cheval sur cette cloison incomplète, s'élevait le vaisseau commun, né à la fois du ventricule droit et du ventricule gauche ; il était bientôt fermé en haut par les trois valvules sigmoïdes déjà signalées. Les valvules mitrales et tricuspides étaient saines, il n'existait pas d'autre malformation d'organe. Les viscères présentaient les altérations habituelles chez les individus morts en état d'asystolie, sauf les poumons qui étaient à peine congestionnés au niveau de leur bord inférieur et postérieur.

2° Deux mois plus tard, nous avions l'occasion d'observer dans le même service, un jeune enfant de 20 mois, entré pour une maladie bleue, très peu prononcée, et qui après avoir pris la scarlatine dans la salle, mourut de cette affection intercurrente, avec angine de forme ulcéreuse et albuminurie.

AUTOPSIE. Le cœur de cet enfant était dur, globuleux, assez notablement hypertrophié. Cette hypertrophie portait principalement sur le ventricule droit. Mais ici, s'il existait un infundibulum et une artère pulmonaire distincts, l'état de cette *partie du cœur*, et de ce vaisseau, était tout à fait *rudimentaire*. L'ouverture méthodique du cœur montra l'intégrité des valvules mitrale et tricuspi-

Digitized by Google

de et l'absence de toute communication interauriculaire. La cavité de l'infundibulum est très étroite et très courte : l'artère pulmonaire qui lui fait suite présente à peine le calibre d'une plume d'oie. Son orifice est fermé par deux replis valvulaires ratatinés, circonscrivant une fente très petite, et qui représentent les valvules sigmoïdes pulmonaires. A la partie supérieure de la cloison interventriculaire, on trouve une large solution de continuité qui établit une communication facile entre les deux ventricules ; l'aorte naît à ce niveau, à cheval sur le septum interventriculaire, recevant le sang de chacun des ventricules. Elle est très dilatée et présente à son origine trois valvules sigmoïdes parfaitement suffisantes.

Voilà donc deux exemples de malformations cardiaques congénitales qui présentent un grand intérêt aussi bien au point de vue de l'*anatomie pathologique* qu'au point de vue *clinique* ; ils ne sont pas moins intéressants pour ce qui concerne le *développement* du cœur. Dans les deux cas la cyanose a existé : plus marquée chez le premier sujet que chez le second. Celui-ci très légèrement violacé, ne prenait une teinte franchement cyanotique qu'à l'occasion de quelque effort (toux, cris, pleurs, etc.). La cause de cette cyanose paraît bien être, tout au moins chez notre premier malade, le mélange des deux sangs, et non le rétrécissement du champ de l'hématose, puisque l'artère pulmonaire était ici largement béante, et de fort calibre. Chez ce premier malade, on constatait, malgré un état d'asystolie extrême, une remarquable intégrité des organes de la respiration, fait vérifié par l'autopsie, qui montra à peine un peu de congestion des bases. On conçoit facilement la raison de cette particularité, si l'on se rapporte au calibre très suffisant de l'artère pulmonaire, et au siège de la malformation cardiaque qui ne commandait nullement la circulation du poumon. Tout le système veineux périphérique, au contraire, était le siège d'une stase très prononcée. Dans les deux cas les signes stéthoscopiques furent à peu près les mêmes ; il existait un souffle intense en jet de vapeur, siégeant au premier temps, à la base, près du sternum, dans le troisième espace intercostal gauche, et se propageant vers la clavicule gauche pour mourir bientôt. Il ne paraît guère douteux que dans le second cas le souffle ait été dû à la communication interventriculaire plutôt qu'au rétrécissement de l'artère pulmonaire. On s'expliquerait mal la production d'un souffle aussi intense dans un vaisseau d'un calibre aussi grêle. L'existence d'un souffle analogue, dans notre premier cas, sans artère pulmonaire distincte à son

Digitized by Google

origine est encore un argument en faveur de cette interprétation.

Ces deux exemples de malformation du cœur ne sont pas moins intéressants au point de vue du développement de cet organe. Conformément aux théories admises sur le développement et le cloisonnement du cœur, en particulier d'après celle plus récente de Rokitanski, on peut conclure qu'il s'agit dans notre premier cas d'une absence de formation du septum artériel, qui normalement, vers la septième semaine de la vie intra-utérine, divise le bulbe aortique en deux vaisseaux, l'artère pulmonaire et l'aorte. Le dixième cas de Rokitanski, où l'absence de septum ventriculaire antérieur s'accompagne d'absence de septum artériel, l'aorte et l'artère pulmonaire s'ouvrant par un tronc commun à cheval sur la cloison, présente avec notre cas la plus grande analogie. — Dans le cœur de notre second malade au contraire, le septum artériel s'est complètement développé, tandis que le cloisonnement interventriculaire est demeuré incomplet.

Peut-on admettre que, dans ces deux cas, la malformation cardiaque résulte d'une endocardite fœtale plutôt que d'un simple arrêt de développement? La réponse n'est guère douteuse dans le premier cas : c'est à la seconde hypothèse qu'il faut se rattacher. C'est aussi à un simple arrêt de développement que l'on doit rapporter le second cas : et un des meilleurs arguments nous paraît celui-ci : il existait chez ce petit malade d'autres malformations congénitales, asymétrie crânienne, atrophie et malformation du pavillon de l'oreille gauche, étroitesse extrême du conduit auditif de ce côté, atrophie de l'apophyse mastoïde, et parésie faciale gauche vraisemblablement causée par l'atrophie du temporal.

23. M. Barbillon présente le larynx d'un homme qui maigrissait depuis cinq ans et avait de la difficulté de la parole ; il y a trois semaines il entre à l'hôpital avec un gonflement énorme du cou. On constate un *épithélioma de la base de la langue*, puis il meurt asphyxié. On trouve à l'autopsie un *abcès latéro-pharyngien* qui a causé la mort par étouffement.

24. M. Barbillon présente un cas d'*hématocèle intra-testiculaire*. Il s'agissait d'un individu tombé autrefois à califourchon sur une barre de fer ; plusieurs années après l'accident, il voit gonfler son testicule jusqu'au volume du

Digitized by Google

poing ; on fait une ponction qui donne un liquide sanguinolent et on pratique la castration. Ce fait est intéressant par la lenteur de l'évolution ; on ne trouve au microscope aucun élément cancéreux.

25. Rein diphthéritique. — Pyélite pseudo-membraneuse
par P. Ménétrier, interne des hôpitaux.

A l'Autopsie d'une enfant morte de diphthérie dans le service de M. le professeur Grancher, à l'hôpital des Enfants Malades, nous avons trouvé une double lésion rénale, qui nous a paru tout particulièrement intéressante. Des deux côtés, en effet, les bassinets légèrement dilatés, renfermant une urine à peine trouble, présentaient sur leurs parois, très vivement congestionnées, des plaques grisâtres d'apparence pseudo-membraneuse. Ces plaques, assez irrégulières de formes, quelquefois ovales ou arrondies, sont disséminées à la surface de la muqueuse, qui au voisinage est un peu ramollie, très vivement congestionnée, d'apparence ecchymotique. Elles ont cinq millimètres, un centimètre au plus de diamètre et sont épaisses de deux à trois millimètres, très adhérentes, solides, ne se désagrégeant pas dans l'eau. Elles sont de couleur blanc grisâtre, et en somme, ressemblent fort aux fausses membranes que l'on rencontre d'ordinaire dans les voies aériennes. La lésion ne dépasse pas les bassinets ; les uretères, la vessie sont absolument sains.

Quant aux reins, ils sont gros, mous, leur capsule se détache facilement, et l'on voit à la surface les étoiles de Verheyen assez vivement injectées. En coupe la substance corticale présente une teinte jaunâtre. Sur des coupes comprenant le bassinet et le parenchyme rénal, nous avons pu étudier au microscrope les lésions de l'un et de l'autre.

Les plaques pseudo-membraneuses du bassinet sont formées par une grande accumulation de globules blancs, renfermant des cellules épithéliales granuleuses, en voie de désagrégation, quelques globules sanguins, et le tout est maintenu par un très fin réticulum fibrineux, qui se voit très nettement sur les coupes minces, mais est loin de présenter l'épaisseur et la disposition en stratifications successives que l'on rencontre d'ordinaire dans les fausses membranes diphthéritiques des voies aériennes. Néanmoins il y a une très grande analogie de structure entre ces deux lésions. La pseudo-membrane repose immédiatement sur la couche fibreuse du bassinet, sans couche épithéliale inter-

Digitized by Google

posée, les cellules de cette couche se retrouvant en partie, et plus ou moins altérées dans la fausse membrane. La couche fibreuse renferme un grand nombre de cellules embryonnaires dans les interstices de ses fibrilles. Au voisinage des plaques, la muqueuse du bassinet est très vivement congestionnée, ses vaisseaux énormément dilatés sont remplis de globules rouges ; au pourtour le tissu conjontif renferme un grand nombre de cellules embryonnaires ; à la surface on retrouve la couche épithéliale qui paraît plus épaisse que normalement. Quant au rein, il est également fort altéré. Il présente les lésions d'une néphrite diffuse aiguë, et surtout de la glomérulite et de la périglomérulite. Le bouquet glomérulaire est infiltré de cellules embryonnaires, mais c'est surtout au pourtour de la capsule qu'on en rencontre un grand nombre, et par places, elles sont assez abondantes pour former de petits abcès microscopiques analogues à ceux qui ont été décrits dans le rein des typhiques. De même aussi autour de beaucoup de petites artérioles, on rencontre des amas embryonnaires semblables, accumulés dans le parenchyme voisin, et dans la couche adventice, tandis que les deux couches internes paraissent saines. Quant aux épithéliums ils semblent relativement peu altérés, leurs noyaux se colorent bien, et dans la cavité des tubes on ne trouve pas d'exsudats cylindres, pas de boules, pas de globules sanguins.

Notre malade ayant succombé à la diphthérie, il était naturel de rapporter les lésions du bassinet à cette maladie Néanmoins aucun fait de ce genre ne se trouvant signalé dans les auteurs qui ont traité de la diphthérie, non plus que dans les ouvrages sur les affections des reins, nous avons dû rechercher avant tout, si quelqu'autre cause morbide ne pouvait fournir une explication différente.

L'histoire de notre malade ne nous donne pas grand renseignement à ce sujet. C'était une fille de cinq ans, qui avait eu la rougeole à l'âge de trois ans et pas d'autre maladie. Elle était en parfaite santé quand le 6 janvier elle fut prise de fièvre et de point de côté. Un médecin qui la vit à ce moment, prit d'abord l'affection pour une pneumonie, et lui fit appliquer un vésicatoire au côté droit de la poitrine. Peu après on reconnut une angine diphthéritique, bientôt suivie des symptômes du croup. L'enfant fut apporté à l'hôpital le 10 janvier dans un état d'asphyxie imminente, et trachéotomisée sur-le-champ. Il sortit quelques fausses membranes par la canule, et de plus on reconnut que la gorge en était complètement recouverte ;

Digitized by Google

engorgement moyen des ganglions du cou. A ce moment le vésicatoire était déjà complètement sec.

Le lendemain, la petite malade était un peu moins mal, mais déjà on entendait des râles sous-crépitants disséminés dans sa poitrine, et son urine renfermait une notable quantité d'albumine; elle ne présentait du reste pas d'autres caractères particuliers.

Le 12 janvier, on reconnaît le développement d'une bronchopneumonie aux deux bases. L'enfant meurt dans la nuit.

A l'autopsie pratiquée 36 heures après la mort, on trouve outre les lésions rénales déjà décrites, des fausses membranes épaisses, mais peu adhérentes, tapissant le pharynx, le larynx, la trachée, et jusqu'aux divisions bronchiques de troisième et de quatrième ordre. Les deux poumons renferment des noyaux d'hépatisation, disséminés dans les deux lobes inférieurs et le lobe moyen droit ; hépatisation rouge, récente, d'aspect hémorrhagique. En outre, la partie moyenne du lobe supérieur gauche renferme un petit noyau caséeux, et les ganglions du hile de ce côté présentent aussi quelques masses caséeuses ou crétacées. On ne retrouve de tubercules en aucun autre point. Le foie et la rate paraissent sains. Quoique les reins et les voies urinaires inférieures ne renfermassent aucune lésion tuberculeuse, que l'altération du bassinet examinée au microscope ne rappelât en rien la tuberculose, nous avons cru devoir plus sûrement éliminer cette hypothèse par la recherche des bacilles de Koch par le procédé d'Ehrlich. Nous n'en avons pas trouvé dans la fausse membrane.

Mais nous n'avons pas été plus heureux dans la recherche des divers micro-organismes décrits et rencontrés dans les produits diphthéritiques. Recherchés sur des coupes par le procédé de Gram, il nous a été impossible d'en trouver aucun, et ce qui donne plus de valeur à ce résultat négatif, c'est que M. le Dr Hippolyte Martin, dont la compétence en pareille matière est bien connue, a eu l'obligeance de rechercher lui aussi à colorer des microbes dans nos coupes, et qu'il a échoué également. Le séjour de la pièce dans l'alcool pendant quelques jours est-il la cause de cet insuccès, n'y avait-il pas de microbes dans ce rein, ou plutôt ne sont-ils pas colorables par ce procédé ? c'est ce que nous ne saurions dire. Quoi qu'il en soit, ces plaques pseudo-membraneuses des bassinets rappelaient bien par leur aspect les lésions de la diphthérie; présentant au microscope une structure fort semblable; enfin toute autre cause manquant, nous avons pensé qu'il s'agissait bien là d'une

Digitized by Google

lésion diphthéritique, due probablement, comme les lésions du parenchyme rénal, à l'élimination du poison par le rein.

On pourrait pourtant peut-être invoquer l'application d'un vésicatoire sur la poitrine de notre malade. On sait que des fausses membranes fibrineuses ont été rencontrées dans les intoxications expérimentales par la cantharidine. Mais l'effet de ce vésicatoire a dû être peu intense, puisqu'il était déjà sec au bout de quatre jours, et d'autre part nous ne connaissons aucun exemple d'une lésion semblable déterminée par simple application d'un emplâtre vésicant.

Aussi, et sans trancher absolument la question, nous présentons cette pièce comme un exemple des lésions de la diphthérie sur les bassinets.

26. Arrêt de développement du rein; par L. MENÉTRIER, interne des hôpitaux.

A l'AUTOPSIE d'un enfant de douze ans, mort de méningite tuberculeuse, dans le service du professeur Grancher à l'hôpital des Enfants Malades, nous avons trouvé que le rein gauche présentait des dimensions extrêmement minimes, tandis qu'au contraire le rein droit notablement hypertrophié avait pu suffire au fonctionnement normal de l'excrétion urinaire. Le rein atrophié est situé à sa place habituelle, juste sous la capsule surrénale qui présente sa forme et ses dimensions normales. Il est long d'un centimètre et demi environ, épais de quatre à cinq millimètres et large de sept à huit. Il est enveloppé de tissu graisseux. A son côté interne s'abouchent des vaisseaux artériels et veineux, qui, aux dimensions près, présentent leur disposition normale. En effet, l'artère rénale qui naît de l'aorte à sa place habituelle est inférieure en volume aux artères lombaires ; il y a deux veines rénales, également rudimentaires, et qui ne présentent aucun rapport avec la veine spermatique. Ces vaisseaux se distribuent aux reins, et au tissu cellulo-adipeux qui l'entoure. Du bord interne du rein part un tube de trois millimètres de diamètre, qui n'est autre que l'uretère, et qui suit son trajet normal pour aller s'aboucher dans la vessie. Ce conduit est creusé d'une cavité dans toute sa longueur, et renferme un liquide muqueux.

Examiné au microscope, ce petit rein est formé d'un stroma fibreux parcouru de nombreux vaisseaux et de cavités tapissées d'épithélium. Au centre, une cavité plus grande que toutes les autres, et en communication avec

Digitized by Google

l'uretère, représente le bassinet. Elle est tapissée d'un épithélium polyédrique à plusieurs couches, dont les noyaux sont vivement colorés par les réactifs, tandis que le protoplasma reste clair. La cavité est remplie de débris cellulaires, de graisse, et d'un liquide en partie coagulé sous l'influence de l'alcool. Les autres cavités que l'on rencontre dans le parenchyme paraissent être des tubes diversement contournés, et coupés sous des incidences variées. Quelques-uns viennent s'ouvrir dans la cavité du bassinet. Tous sont tapissés par un épithélium semblable à celui du bassinet, qui souvent remplit toute la cavité par son accumulation. Parfois aussi on trouve au centre la coupe d'un cylindre hyalin.

Nulle part on ne voit de formations analogues aux glomérules.

En somme, il s'agit d'un arrêt de développement du rein au début de la période embryonnaire, alors qu'il s'est déjà développé indépendamment du corps de Wolf. Arrêt de développement qui ne constituait qu'une curiosité anatomique, l'hypertrophie compensatrice de l'autre rein suffisant à l'élimination de l'urine.

27. Affection aiguë des voies respiratoires chez un bossu. — Diagnostic pendant sa vie : pneumonie lobaire. — Autopsie : Atélectasie sans bronchite; par MARFAN, interne des hôpitaux.

Un homme de 46 ans, forgeron, se présente à l'hôpital Saint-Louis le 26 janvier 1886 avec une extrême oppression. Cet homme est bossu depuis la première enfance ; et d'après ce qu'il raconte, c'est probablement à un rachitisme partiel de la colonne vertébrale qu'il faut attribuer sa gibbosité. Quoi qu'il en soit, depuis l'enfance, il a une cyphose dorsale extrêmement accusée et il présente aujourd'hui les déformations classiques du thorax qui appartiennent à cette variété de déviation vertébrale

Vers l'âge de 21 ans, notre malade commença à éprouver de l'oppression : vers 30 ans, sa dyspnée survint par accès plus violents et le malade commença à éprouver des palpitations de cœur. Vers l'âge de 40 ans, la dyspnée était presque constante et pour la combattre, le malade abusa des spiritueux.

C'est dans ces conditions que le malade arriva à l'année 1886 ; il était alors âgé de 46 ans. Le 19 janvier, à la suite d'un refroidissement, il fut pris d'un grand frisson et d'un point de côté qui occupait le côté droit, dès lors,

Digitized by Google

son oppression devint extrême ; le malade étouffait; il avait besoin d'air et faisait ouvrir les fenêtres pour mieux respirer; de plus, il se mit à tousser, lui qui n'avait jamais toussé. Mais le 25 janvier, la fièvre disparut, les extrémités devinrent froides et cyanosées; les lèvres du malade étaient d'un bleu pâle; une sueur froide couvrait son corps. On l'admit à l'hôpital Saint-Louis le 26 janvier 1886, dans le service de M. Vidal, suppléé par M. Ballet (salle Devergie n° 53.) On constata alors, outre les déformations signalées plus haut, tous les signes de l'asphyxie : face violacée, lèvres bleues, sueur froide ; extrémités froides et cyanosées; l'angoisse respiratoire était extrême ; le malade avait à peine la force de répondre aux questions qu'on lui posait.

Les résultats de la percussion et de l'auscultation étaient fort incertains, en raison de la difficulté qu'il y avait à pratiquer ces deux modes d'exploration. Cependant, l'existence de râles crépitants très nets du côté droit firent faire le diagnostic de pneumonie droite. Le cœur ne paraissait ni gros, ni impulsif. Nous n'entendîmes aucun bruit de souffle. Le pouls était rapide et faible. Les crachats étaient rouillés et adhérents. Le malade mourut dans la nuit du 26 janvier.

Autopsie. —*Cage thoracique*. Cartilages costaux ossifiés. Vertèbres soudées entre elles; les deux côtés sont assez symétriques.

Poumons : pèsent seulement 300 grammes chacun : à la base du côté droit, foyer assez considérable présentant les caractères suivants : le tissu ne crépite pas ; couleur rouge foncée ; pas de gonflement du poumon ; pas de grains fibrineux à la coupe ; mis dans l'eau, un fragment de poumon va au fond de l'eau. Au sommet gauche, foyer présentant les mêmes caractères, sauf qu'un fragment du poumon, mis dans l'eau, reste à la surface. Les bords antérieurs des deux poumons présentent de l'emphysème. Plèvres saines ; pas de bronchite.

Cœur. Le ventricule droit n'est pas dilaté ; le ventricule gauche n'est pas gros; néanmoins ses parois semblent très épaisses; rien du côté des valvules de l'aorte. Le *foie*, les *reins*, la *rate*, le *tube digestif* sont normaux.

Réflexions. — Anatomiquement, le diagnostic peut-il être pneumonie? Question délicate : admettre l'atélectasie est un peu difficile en raison de l'absence de bronchite;

Digitized by Google

d'autre part certains caractères montraient qu'il ne s'agissait pas de pneumonie: absence de gonflement et de grains fibrineux à la coupe. Quoi qu'il en soit, ce bossu atteint d'une affection aiguë des voies respiratoires est mort rapidement d'asphyxie. La physiologie pathologique des accidents qu'il a présentés peut être conçue de la manière suivante : la cage thoracique s'est ossifiée prématurément, d'où exiguité de ses dimensions et petitesse extrême des poumons. De plus, cette cage thoracique se dilate très mal ; l'aspiration thoracique est insuffisante et avec elle la circulation pulmonaire. La petitesse des poumons et l'imperfection de la circulation pulmonaire ont amené une insuffisance respiratoire qui se traduisait pendant la vie par la dyspnée et qui a pour marque anatomique, l'emphysème. Dans ces conditions, on comprend très bien qu'une affection qui supprimait en partie les fonctions d'un organe qui, déjà, était au-dessous de sa tâche, ait amené rapidement une asphyxie mortelle.

28. Recherches histologiques et expérimentales sur le tænia solium fenêtré, présenté à la *Société anatomique* par Maurice Notta ; par MARFAN, interne des hôpitaux.

La Société n'a pas perdu le souvenir de la présentation faite par mon regretté collègue Maurice Notta à propos d'un tænia solium fenêtré.

Je ne reviens pas sur les caractères visibles à l'œil nu : ils ont parfaitement été décrits par Notta. Dans la discussion qui suivit la présentation de Notta, M. le professeur Cornil dit qu'il lui semblait impossible de déterminer, par un simple examen à l'œil nu, la nature de cet état fenêtré. L'examen microscopique lui parut pouvoir seul apporter la lumière sur ce sujet délicat. M. Notta me confia le soin de cet examen microscopique : je viens aujourd'hui en exposer le résultat : j'y joindrai la relation d'une expérience dont l'idée m'a été suggérée par le professeur Georges Pouchet.

I. *Description histologique.* J'ai d'abord examiné des anneaux présentant sur une de leurs faces une perte de substance, mais n'étant pas encore complètement perforés. En second lieu, j'ai examiné des anneaux complètement perforés, fenêtrés.

Digitized by Google

A). Le procédé que j'ai mis en usage avec le plus de fruit pour examiner des anneaux simplement érodés, a consisté à faire des coupes transversales de ces anneaux après durcissement dans l'alcool absolu, puis à les colorer au picro-carmin et à les monter dans la glycérine. Sur ces préparations on constate les caractères suivants : Au niveau de l'ulcération, on voit la cuticule disparaître brusquement, ainsi que la couche cellulaire sous-cuticulaire : le fond de la perte de substance est constitué par les fibres musculaires longitudinales coupées dans des sens très divers. Ce qu'il importe de remarquer, ce qui paraît être le caractère saillant de cette perte de substance, c'est qu'il n'existe à ce niveau *aucune altération pathologique des éléments*: il n'y a pas de dégénérescence granuleuse, de dégénérescence graisseuse : les éléments ont leurs contours normaux et se colorent très bien par les réactifs : le mot d'ulcération est donc très impropre pour qualifier cette perte de substance qui paraît être simple, et semblable à ce que produirait une action mécanique, un traumatisme. C'est là un point capital qui nous servira tout à l'heure lorsque nous chercherons à éclaircir la nature de l'altération que présente notre tænia. Les coupes nous apprennent encore autre chose : c'est que les anneaux qui présentent une perte de substance ventrale ne sont nullement au point de vue génital dans une phase active.

Les ovules qu'on y aperçoit sont petits, peu nombreux, et j'attire l'attention sur ce fait qu'on ne constate pas leur présence au niveau de l'érosion. Incidemment je signale la présence de grains ronds, très gros, à couches concentriques, qui sont très abondants. Ce sont des grains calcaires, d'après Kuechenmeister qui les a bien décrits dans sa récente monographie des tænias.

B). L'examen d'un anneau fenêtré a été fait par le procédé suivant : L'anneau entier est plongé dans un bain de carmin : puis on le lave à l'eau distillée ; on le déshydrate par l'alcool absolu ; ensuite cet anneau est soumis à une légère compression entre deux lames de verre : puis on le traite par l'essence de girofle et on le monte dans le baume de Canada. Sur des anneaux fenêtrés ainsi préparés, nous avons constaté que la fenêtre était entourée par un cadre de substance qui répondait étroitement aux canaux excréteurs ou aquifères à moitié engaînés par la cuticule et la couche cellulaire sous-cuticulaire ; ces derniers s'arrêtent brusquement au niveau de la perforation dont les bords sont si nets qu'on dirait qu'elle a été

Digitized by Google

faite à l'emporte-pièce : d'ailleurs, au niveau de ces bords on ne constate sur les éléments anatomiques aucune trace d'altération morbide : ici encore, pas de dégénérescence granuleuse ou graisseuse, les éléments ont leurs contours normaux et sont parfaitement colorés. Au centre tout l'appareil génital a disparu : il n'en reste aucune trace : en un mot la zone quadrilatère qui entoure la perforation est exclusivement constituée par les canaux excréteurs à demi engaînés dans leur portion périphérique par la cuticule et la couche cellulaire sous-cuticulaire.

II. *Des opinions émises sur le tænia solium fenêtré.* Le tænia solium fenêtré ne paraît pas être très fréquent : aussi la littérature médicale est-elle pauvre à cet égard. Voici ce que nous avons pu recueillir à cet égard.

En 1780, un médecin qui exerçait à Toulouse. Masars de Cazéles, observa un tænia solium fenêtré : cette observation fit l'objet d'un manuscrit accompagné de planches et intitulé : Mémoire et réflexions sur le tænia ou ver plat, improprement ver solitaire, et particulièrement sur le tænia *percé à jour* ». Ce manuscrit fut exhumé par le Dr Guitard en 1863, à l'occasion d'une communication de M. Collin à la Société médicale des hôpitaux. communication dont on trouvera l'analyse plus loin ; M. Guitard présenta à cet égard une note à la Société de Médecine de Toulouse et joignit à cette note la reproduction d'une des planches du manuscrit de Masars de Cazéles. Masars de Cazéles considérait son ver comme une espèce particulière de tænia : mais on lui objecta que les perforations étaient l'effet de la vieillesse, de l'usure des anneaux, de la décrépitude de l'Helminthe.

En 1862, M. Collin (1), professeur à l'école du Val-de-Grâce, montra à la Société médicale des Hôpitaux un tænia fenêtré qu'il déclara plus tard entièrement semblable à celui de Masars de Cazéles ; nous pouvons ajouter que le tænia fenêtré de M. Collin est parfaitement semblable à celui de Maurice Notta qui est l'objet de cette étude. En 1875, revenant sur sa première communication, M. Collin émit une opinion sur la nature du tænia fenêtré : il rappela d'abord la théorie qu'on avait donnée de l'état fenêtré du

(1) Voy. sur le même tænia, L. Collin : 1° *Bull. de la soc. méd. des hôpitaux*, 10 septembre 1862 ; 2° *Gaz. hebdom.*, 1862 : 3° Etudes cliniques de médecine militaire, J.-B. Baillère, 1864 ; 4° *Bull. de la Société méd. des hôp.*, 24 décembre 1874.

Digitized by Google

bothriocéphale, chez lequel cet état serait beaucoup plus fréquent. (Voyez Davaine, Traité des entozoaires). Chez le bothriocéphale, l'oviducte s'ouvre à la face ventrale : on a admis que dans certaines conditions, la ponte devenant excessive, l'oviducte se dilate d'abord, se rompt ensuite : il y a là comme une explosion ovulaire qui déchire et détruit la substance du ver. Peut-on adapter la même explication au tænia solium fenêtré ? Telle est la question que se pose M. Collin : On doit d'abord remarquer, nous répond alors cet auteur, que les perforations du tænia solium et du bothriocéphale sont bien différentes : chez le bothriocéphale, la perforation tend à s'étendre en longueur suivant l'axe du ver, confondant ainsi plusieurs anneaux en une fente unique : il n'en est nullement ainsi dans le tænia solium fenêtré, et c'est pour ces motifs que Maurice Notta proposait de réserver l'épithète de fenêtré pour le bothriocéphale et créait celle de *scalariforme* pour le tænia solium à anneaux perforés. En outre les pores génitaux du bothriocephale sont sur la face ventrale, et ceux du tænia solium sur les côtés : ce fait exclut pour ce dernier la théorie de la destruction par ponte excessive. Néanmoins M. Collin croit qu'il existe un lien intime entre la maturité et la perforation des anneaux : mais il ne se prononce pas sur la nature de ce lien.

Tel était l'état de la question lorsque M. Notta présenta son tænia à la Société anatomique ; il repoussa complètement la théorie de la ponte en montrant que des anneaux très rapprochés de la tête étaient perforés et qu'on en trouvait vers l'extrémité inférieure qui n'étaient pas altérés. Dans la discussion qui suivit, M. Cornil se demanda s'il n'y avait pas là une maladie microbienne du ver, s'appuyant sur les nombreux schyzophytes qui vivent normalement ou pathologiquement dans l'intestin.

III. *Nature de l'altération qui caractérise le tænia solium fenêtré.*

En résumé, on voit que les opinions émises sur le tænia solium fenêtré sont les suivantes :

A) Le tænia solium fenêtré est une espèce particulière (Masars de Cazéles).

B) Les anneaux perforés sont des anneaux usés, séniles, décrépits, en voie de destruction. (Adversaires de Masars).

C) Les anneaux perforés sont des anneaux qui ont eu une ponte excessive.

Digitized by Google

D) Les anneaux perforés sont des anneaux rongés par un microbe intestinal.

Il est facile de réfuter chacune de ces opinions.

a) Le tænia solium fenêtré n'est pas une espèce particulière : la description de Masars de Cazéles, celle de Collin, celle de Notta, les résultats de nos examens microscopiques le prouvent surabondamment.

b) Les anneaux perforés du tænia solium ne sont pas des anneaux usés, séniles, car l'altération frappe des anneaux voisins de la tête et peut épargner les anneaux terminaux qui ont sans contredit l'évolution la plus avancée.

c) La théorie de la ponte applicable au bothriocéphale n'est pas applicable au tænia solium fenêtré ; nous avons déjà dit avec M. Collin que la perforation du bothriocéphale n'était pas la même que celle du tænia solium ; nous avons signalé aussi comme s'opposant à cette théorie, la situation latérale des pores génitaux chez le tænia solium. Mais un argument nouveau peut se tirer de l'examen microscopique relaté plus haut ; on a vu que, sur les anneaux altérés, les ovules étaient peu développés, peu nombreux et cette constatation écarte entièrement la théorie de la ponte.

d) L'altération du tænia fenêtré n'est pas microbienne. Si on admet en effet que la perte de substance superficielle et la perforation totale sont dues à un travail pathologique dont la cause supérieure est un microbe, comment expliquer les caractères microscopiques de la perte de substance ? Aucun élément n'est altéré à ce niveau ; c'est là un point sur lequel nous avons suffisamment insisté ; or, si les éléments anatomiques de l'anneau du tænia avaient été attaqués par un microorganisme, nous aurions, sans nul doute, trouvé la trace de la réaction ou de la mort de ces éléments ; en décrivant la structure de l'érosion, nous avons vu qu'on n'observait rien de tout cela. A cette preuve, nous en ajouterons une autre : Nous avons à plusieurs reprises cherché directement les microbes sur des coupes à l'aide du procédé de Gram ; or, sur quelques rares coupes, la surface de la perte de substance montrait bien quelque microcoques très peu nombreux, mais jamais on ne trouvait de microorganismes dans la substance même de l'anneau. La présence de microbes dans l'intestin de l'homme étant un fait normal et constant, il n'y a rien d'étonnant à ce que nous en ayons constaté quelques-uns à la surface

Digitized by Google

de la perte de substance. Selon nous, on ne peut attribuer aucune importance à cette constation.

Quelle est donc la nature de la singulière altération que présentaient les tænias soliums observés par Masars de Cazéles, par L. Collin, par Notta ? Nous serions tout disposé à nous rattacher à l'opinion de M. le professeur Pouchet. Dans une communication orale, M. Pouchet nous développe à peu près l'hypothèse suivante :

L'examen histologique donne un résultat majeur : il fait constater que l'anneau érodé ou perforé n'est le siège d'aucun travail morbide ; il faut donc admettre un mode spécial de destruction : la *digestion de l'anneau par le suc intestinal* réalisera très bien le mode spécial. Mais si on veut bien admettre avec nous que l'action digestive a une influence considérable dans la génèse de l'état fenêtré, il s'en faut que le problème soit complètement élucidé : deux points restent encore à éclaircir.

Au cours ordinaire des choses, la cuticule protège l'anneau contre l'action digestive ; pour que cette dernière puisse s'exercer, il faut que la cuticule présente déjà une solution de continuité : l'action digestive ne peut s'exercer sans cela. Quelle est la cause de cette solution de continuité de la cuticule ? Ici, on ne peut se livrer qu'à des hypothèses, mais parmi celles qui semblent les plus soutenables, je crois qu'on peut mettre la suivante au premier rang. Ordinairement la tête du tænia adhère à la paroi intestinale. Quand un anthelmintique réussit, c'est-à-dire quand le patient expulse la tête, c'est que le tænia a été surpris avec sa tête non adhérente à la paroi. Pour le tænia inerme, il semble même prouvé que la tête qui a quitté la paroi peut aller se fixer sur un anneau : comme le solium est armé, quand il se fixe sur un anneau, rien de plus aisé à comprendre et à admettre qu'il pratique une légère érosion à la cuticule. Or cette érosion est suffisante pour permettre la destruction par digestion d'une partie de l'anneau. Le second point à éclaircir est le suivant : Pourquoi, dira-t-on, le travail de digestion s'arrête-t-il sur la périphérie de l'anneau et n'arrive-t-il pas à le détruire complètement ? Pourquoi laisse-t-il à l'entour de l'anneau un cadre de substance ? D'abord, il n'est pas prouvé que le travail de digestion ne puisse détruire complètement un anneau et si on veut y réfléchir un instant, comme tous les tænias fenêtrés connus ont été rendus par fragments, il serait impossible à qui que ce soit de soutenir que certains anneaux n'ont pas été complètement digérés. Mais, en outre, ainsi que M. le professeur Georges Pouchet nous en a fait la juste

Digitized by Google

remarque, le cadre de substance qui entoure la perforation répond aux canaux excréteurs ou aquifères. Il est possible qu'il y ait autour d'eux une activité nutritive plus grande qui permet aux éléments anatomiques de lutter victorieusement contre l'action destructive du suc digestif.

Pour donner un fondement à tout ce qui précède, M. le professeur Georges Pouchet nous a conseillé de faire une expérience dont il nous a tracé le plan. Nous avons sacrifié un chien des rues, maigre et efflanqué et nous avons trouvé dans son intestin une série de tænia serrata. Mis dans l'eau tiède, ces vers vivaient parfaitement ainsi que l'attestaient leurs mouvements. Nous avons pris alors un dogue de moyenne taille, nous lui avons incisé l'abdomen sur la ligne médiane, nous avons attiré une anse de l'intestin grêle ; nous avons ouvert cette anse et nous y avons placé un tænia serrata dont nous avions perforé les anneaux avec une aiguille à dissocier. Puis nous avons refermé le tout à l'aide de sutures. Cette expérience a été faite le lundi soir 11 janvier 1885 ; le jeudi d'après, le dogue qui avait fort bien supporté l'opération n'avait pas expulsé dans ses fèces de tænia serrata. Nous l'avons sacrifié et voici ce que nous avons observé : La plaie intestinale était réunie ; ouvrant l'intestin à ce niveau et recherchant le tænia serrata, nous ne l'avons pas trouvé ; nous avons ouvert le tube digestif sur toute la longueur et nous n'avons trouvé nulle part de tænia serrata. Tous les détritus blanchâtres que nous avons aperçus ont été examinés au microscope ; nous n'avons pas trouvé la trace de l'organisation du tænia. Il restait acquis que le tænia serrata dont les anneaux avaient été perforés avait été complètement digérés.

Certes l'expérience eût été plus probante si nous avions trouvé le tænia serrata fenêtré comme notre tænia solium ; mais c'est peut-être ici le cas de remarquer qu'il y a une part de vérité dans cette affirmation dont certains médecins poussent les conséquences trop loin : « On ne peut conclure d'une espèce animale à l'autre. » Le tænia serrata, beaucoup plus petit, moins vivace, moins résistant que le tænia solium, était peut-être mal choisi pour cette expérience, mais nous n'avons pu expérimenter que sur des chiens, il nous était difficile de choisir un autre ver comme sujet d'observation. Tel qu'il est cependant le résultat mérite d'être consigné, parce qu'il prouve qu'un ver peut être facilement, dans certaines conditions, détruit par digestion.

Digitized by Google

29. Les spores des baciles de la diphthérie humaine
Par Babès.

J'ai l'honneur de présenter à la Société anatomique des préparations de spores du bacille de Klebs et de Löffler. M. Löffler a bien décrit et cultivé à l'état de pureté les bacilles qui se trouvent presque constamment dans les produits diphthéritiques de l'homme. En suivant son procédé. j'ai obtenu aussi, dans six cas de diphthérie de la gorge, dans huit cas de laryngite croupale, dans trois cas de diphthérie après la rougeole, dans un cas de diphthérie consécutive à la scarlatine et dans un cas de diphthérie de la conjonctive, les mêmes bacilles accompagnés toujours de streptococci, avec des bacilles très fins, ou avec un staphylococcus donnant des cultures de couleur jaune. Le résultat était le même en cultivant la pseudo-membrane, ou bien le tissu profond de l'amygdale ou enfin les ganglions voisins. Les ganglions bronchiques donnaient ordinairement une culture pure du streptococcus, ou bien d'un microbe capsulé ; le même microbe décrit par moi, par MM. Fraenkel et Passet dans la pneumonie et dans le pus se trouvait souvent seul ou en même temps que le streptococcus dans les produits inflammatoires des poumons et de la plèvre.

En cultivant le bacille de la diphtérie sur la gélatine à 22 degrés, M. Löffler a obtenu des formes bizarres qui s'y développent et qu'il regarde comme des formes d'involution. J'ai suivi le développement de ces cultures et j'ai pu constater presque constamment que des parties épaissies se limitent à un moment donné, s'entourent d'une membrane, tandis que la partie centrale devient claire, brillante, et enfin après huit jours ou plus on a une image très nette de grandes spores dont l'épaisseur est le double de celle des bacilles et qui sont oblongues, plus longues que les autres spores. Elles atteignent jusqu'à 2-3 μ de longueur. Elles siègent ou au milieu ou à une extrémité des bâtonnets qui sont pâlis; parfois on voit les bacilles sans limite nette comme une petite queue à une des extrémités des grandes spores. Souvent les spores sont tout à fait libres, et elles forment dans ce cas des groupes ou des séries dans lesquelles les bords des spores sont au contact les uns des autres. Ordinairement ces spores se colorent bien — comme vous pouvez le voir — sur la préparation qui se trouve sous le microscope, par la méthode de coloration de Koch et de Bienstok. On voit une partie des spores colo-

Digitized by Google

rée en rouge par la fuchsine additionnée d'eau d'aniline pendant vingt-quatre heures, ou bien en les chauffant. Les bâtonnets se colorent ensuite en bleu par le bleu de méthylène, après l'action de l'acide nitrique. Je ne suis pas de l'avis de MM. Bienstok et Hueppe, qui prétendent que cette coloration est absolument caractéristique ; j'ai, par exemple, coloré par la fuchsine dans de vieilles cultures du bacille de la tuberculose, des corps ovoïdes, tantôt à l'extrémité, tantôt au milieu des bâtonnets, tantôt libres, un peu plus épais que le bacille même, tandis que le reste du bacille se colorait en bleu ; j'inclinais à croire que j'avais affaire à des spores, mais lorsque je montrai mes préparations à M. Koch, il ne partagea pas mon opinion.

Pour cette raison, malgré l'aspect tout à fait caractéristique de ces spores, je me suis encore convaincu de leur rôle en les desséchant et en les chauffant à 100°. Comme par ces procédés les cultures restaient vivantes et comme un nouvel ensemencement sur le sérum de bœuf donnait une culture caractéristique des bacilles dits de la diphthérie, je n'hésite plus à regarder les corps que j'ai trouvés et qui sont bien caractéristiques comme des spores des bacilles de Klebs et Löffler. J'insiste sur l'importance de cette constatation des spores des bacilles de la diphthérie au point de vue de la prophylaxie et de la propagation possible de cette terrible maladie. Il n'est pas douteux qu'avec ces spores il existe aussi des formes d'involution des bacilles.

30. Nouvelle coloration des tissus normaux et pathologiques ; Par M. Babès

Une autre série de préparations que j'ai l'honneur de vous présenter se rapporte à une matière colorante, qui donne pour l'histologie pathologique des résultats très remarquables.

C'est la couleur neutre composée par M. Ehrlich pour la coloration de certaines granulations dites neutrophyles du sang. Cette couleur est composée par parties égales de fuchsine acide, d'orange et de vert d'aniline. Le mode de préparation de cette matière colorante est décrit dans un travail de M. Ehrlich sur la tuméfaction aiguë de la rate. Comme il me semblait être évident qu'une couleur neutre doit avoir des avantages spéciaux pour la coloration des tissus, j'ai essayé cette couleur et j'ai obtenu avec elle des résultats très satisfaisants, surtout pour la coloration des parenchymes et de certains tissus pathologiques que je

Digitized by Google

me réserve de publier prochainement. Maintenant je me borne à la démonstration des organes en voie de dégénérescence amyloïde.

Dans le foie, par exemple, que vous avez sous les yeux, vous voyez la substance amyloïde colorée en teinte neutre violacée et parfois la coloration est plus intense, presque noire. Le protoplasme des cellules du foie est brun-jaunâtre, les noyaux de ces cellules sont vert-grisâtre, le tissu conjonctif est d'un beau rouge, les noyaux des cellules migratrices sont d'un beau vert intense, les fibres musculaires de la paroi des vaisseaux sont jaunes-brunâtres, les globules rouges du sang sont orangés. Dans le rein atteint de la même dégénérescence, vous voyez auprès de la substance amyloïde violacée d'autres lésions pathologiques des reins caractérisées par différentes couleurs; on y voit des cylindres hyalins rouges, d'autres gris, d'autres presque noirs; de même on voit des granulations de diverses couleurs dans le protoplasme des conduits urinifères tantôt normaux tantôt pathologiques. Un des avantages de cette coloration consiste en ce qu'on obtient ainsi des préparations constantes qui se conservent dans le baume et montrent d'une manière très nette les parties en voie de dégénérescence amyloïde auprès des tissus normaux ou pathologiques bien caractérisés.

L'emploi de la couleur est très simple : on met les coupes du rein durci dans l'alcool ou dans la liqueur de Flemming pendant douze heures avec la couleur, on lave, dans l'eau, on déshydrate par l'alcool et l'essence et on enferme dans le baume.

Séance du 29 janvier 1886.

PRÉSIDENCE DE M. CORNIL.

31. Épithelioma de l'œsophage; mort par inanition, autopsie. — Disposition anormale de l'estomac, intéressante au point de vue de la taille stomacale; par MONNIER, interne des hôpitaux.

Le nommé U..... Jean, âgé de 53 ans, briquetier, entre le 17 janvier 1886, salle Michon n° 43. Pas d'antécédents

Digitized by Google

morbides; il y a 15 mois, douleurs vives survenues subitement, sans causes connues, dans la poitrine; elles durèrent huit jours : depuis lors, dysphagie, qui n'a fait que s'accroître pour être absolue depuis une quinzaine de jours. M. le Dr Lancereaux qui l'a reçu d'abord dans son service a pu passer, dans l'œsophage, une petite sonde mais seulement une fois ou deux. Le 17 janvier il passe en chirurgie, dans l'état suivant. Il est profondément émacié et débilité; dysphagie absolue.

M. Verneuil parvient, une fois, après des tentatives réitérées, à passer la plus petite olive sur son conducteur. Ajoutons qu'en dehors de la sténose œsophagienne on ne constate aucun signe de cancer : ni hématemèses, ni adénopathie, ni tumeur d'aucune sorte. La sonde paraît arrêtée assez bas, et il semble que l'épithélioma siège près du cardia.

Etant donné l'affaiblissement et la maigreur du malade, M. Verneuil rejette toute idée de taille stomacale, son expérience lui ayant appris que cette opération chez un cancéreux, arrivé à un tel degré d'émaciation, amène fatalement la mort dans les vingt-quatre ou quarante-huit heures. Diverses tentatives de cathétérisme sont faites, inutilement du reste, les jours suivants, et le malade après un instant d'amélioration relative, meurt d'inanition le 21 janvier, après une courte et tranquille agonie.

Autopsie : Corps amaigri, desséché, ratatiné.

A l'ouverture de l'abdomen, (et avant l'ouverture du thorax), on trouve les particularités suivantes :

Le foie est assez volumineux : il est surtout très large puisqu'il va d'une paroi latérale à l'autre et présente dans ce sens un diamètre de 25 centimètres. Dans l'aire de l'échancrure du bord antérieur, terminaison de la scissure interlobaire, et qui est située, chose exceptionnelle, très à gauche de la ligne médiane, au niveau du rebord des fausses côtes gauches; dans cette aire, disons-nous, on aperçoit un organe blanchâtre, cylindroïde, de deux centimètres 1/2 de long, dirigé légèrement en bas et à gauche. Son aspect, sa couleur blanchâtre, sa consistance, permettent de penser que c'est l'estomac qui n'est visible qu'en ce point. Ce serait du reste là qu'on serait tombé, comme nous pouvons encore nous en rendre compte, si l'on avait fait la taille suivant le procédé classique. Deux pinces hémostatiques sont placées là comme point de repère. Au-dessous et à droite, contiguë à l'organe saisi, est une anse intestinale décrivant une sorte d'S : son origine est à

Digitized by Google

gauche de la vésicule biliaire et de là, elle se dirige en bas et à droite en décrivant une courbe. Cette anse intestinale est moins blanchâtre que ce qui est dans l'aire de l'échancrure ; elle est plus flasque, et, chose capitale, recouverte d'une mince pellicule péritonéale, qui n'est autre que l'épiploon absolument dépourvu de graisse. C'est, en somme, le côlon transverse qui a, ici, une direction tout à fait insolite. Ces constatations faites, nous soulevons le lobe gauche du foie et nous pouvons alors voir que l'estomac, lui aussi, a changé de situation. Il est devenu presque vertical, et a une direction générale de gauche à droite et de bas en haut, le cardia étant plus médian que le pylore. L'organe est d'ailleurs vide et ratatiné ; il a 12 centimètres de long sur 7 de large. Nous incisons alors la grande courbure près du pylore, et la portion de l'intestin saisie entre les pinces : or, il se trouve que cette dernière est l'origine du duodenum ! Ajoutons que tout le tube digestif est ratatiné : de nombreux bols fécaux se font sentir dans l'S iliaque et le rectum. Quant à la lésion œsophagienne, elle n'a rien de spécial. C'est une tumeur annulaire siégeant juste au milieu du conduit œsophagien. L'épaisseur des parois est d'un centimètre environ. La surface muqueuse ou interne est ulcérée : sur la paroi antérieure est une sorte de nid de pigeon dans lequel évidemment buttait la sonde. La surface externe est adhérente aux organes voisins, notamment à l'aorte, mais celle-ci, vue par sa face interne, n'est pas encore ulcérée. Deux ou trois petits abcès dans l'épaisseur de la paroi, mais pas de fausses routes. L'aspect de la coupe est celui de l'épithélioma.

Voici l'*examen histologique* qu'en a fait notre collègue, M. Besançon, interne de M. Lancereaux. « Fragment de la tumeur durci dans l'alcool et coloré au picro-carmin et à l'éosine hématoxylique. Au niveau des points où ont porté les coupes on ne reconnaît plus la disposition pavimenteuse du revêtement muqueux. La surface de la tumeur est uniquement formée de tissu embryonnaire, comme si elle tendait à prendre le type villeux. Plus profondément, on voit encore des traînées de cellules jeunes, infiltrant le stroma conjonctif adulte de la tumeur. Elles deviennent plus rares à mesure qu'on s'avance vers la couche musculaire.

Les tubes épithéliaux qui constituent le fond de la préparation sont coupés transversalement et alors affectent une forme sensiblement arrondie. Quelques-uns sont coupés obliquement ou presque dans le sens longitudinal et présentent alors la disposition de boyaux cylindriques,

Digitized by Google

parfois bifurqués. Les cellules qui remplissent ces tubes sont égales entre elles, à noyau nettement individualisé par l'hématoxyline, volumineux. Elles se confondent par leurs bords et ne semblent point offrir de dentelures. On n'observe pas traces de globes épidermiques; nulle part d'évolution cornée. Les cellules centrales du tube épithélial sont semblables à celles de la périphérie.

En certains points, quelques éléments ont subi la régression colloïde.

Les rares glandes sur lesquelles ont porté les coupes ne paraissent pas participer au processus épithélial.

Elles sont légèrement tuméfiées et le siège d'un état catarrhal.

En somme, il s'agit d'un épithélioma pavimenteux tubuleux, ce qui rend compte de la lente évolution du néoplasme.

Du côté des plèvres, adhérences anciennes aux sommets des deux poumons cicatrisés : Un tubercule ramolli dans l'un d'eux.

Cœur petit, atrophié. Il en est de même des reins; rate normale.

Réflexions : 1° Cette observation est intéressante au point de vue opératoire. Elle montre que l'incision, faite, suivant les règles, peut faire tomber non sur l'estomac invisible, mais sur l'origine du duodénum.

2° On peut même signaler une erreur parfaitement possible ici : celle qui aurait consisté à prendre le côlon transverse pour l'estomac.

Les éléments de diagnostic sont la coloration plus blanche de l'estomac : la présence d'un feuillet péritonéal en avant du côlon transverse.

3° Quand après avoir ouvert l'abdomen, on hésite sur la nature de l'organe qui se présente, il faut soulever le lobe gauche du foie : c'est lui qui recouvre dans l'estomac.

32. Mal de Pott lombaire.— Abcès par congestion. — Accollement des abcès aux anses intestinales. — Passage de microbes intestinaux dans l'intérieur des abcès; par M. Netter, chef de clinique de la Faculté.

A..., âgé de 40 ans, entre le 9 décembre dans le service de M. Jaccoud. Il est très amaigri, tousse et présente aux deux sommets des signes d'induration pulmonaire avec début de ramollissement. Il y a deux ans, il a été soigné à

Digitized by Google

Saint-Antoine dans le service de M. Périer pour un abcès par congestion qui s'est ouvert au-dessous de l'arcade crurale du côté gauche. Il reste à ce niveau un trajet fistuleux. Le malade se plaint surtout de son côté droit, dont il souffre depuis 4 ou 5 semaines. L'exploration de la fosse iliaque droite fait percevoir à la partie interne une masse indurée du volume d'un poing. Cette masse n'est nullement fluctuante. Elle est profonde, sensible à la pression. On ne sent aucune irrégularité dans tout le trajet de l'épine dorsale: la pression des apophyses épineuses n'est nulle part douloureuse. En raison de l'ancien trajet fistuleux lié évidemment à une altération osseuse, on suppose que la tuméfaction de la fosse iliaque droite a la même origine. L'altération osseuse doit siéger au niveau des vertèbres lombaires inférieurs ou du bassin. Sur ces entrefaites, le malade est pris de diarrhée, son état général continue à se détériorer. La tumeur iliaque droite devient plus douloureuse.

Le 23 janvier, nous constatons que la peau, à sa surface, est rouge sombre. La tumeur s'est rapprochée de la paroi abdominale antérieure. On perçoit une résistance très nette et presque de la fluctuation. Le malade réclame une intervention.

Nous nous proposons de lui venir en aide par une ponction avec l'aspirateur Potain. La teinte d'un rouge sombre des téguments nous amène à penser que la collection qui, si on n'intervenait, se ferait jour d'ici peu, doit être en communication avec le contenu intestinal. En conséquence, nous nous proposons d'examiner au microscope le pus que nous allons retirer. La ponction confirme nos prévisions, même avant tout examen histologique. Le pus est mélangé de gaz, son odeur est stercorale. On n'y remarque pas de fragments ou autres qui proviennent de l'intestin.

Le microscope permet de constater, à côté des micrococques, de la suppuration, des bâtonnets de diverses dimensions, des grains écleptiques. Outre ces éléments qui rappellent les microbes qui habitent normalement l'intestin, nous constatons dans des grumeaux jaunâtres la présence d'éléments groupés par quatre qui sont identiques à la sarcine stomacale. Donc, le contenu de l'abcès a été mis au contact des microbes intestinaux. Y a-t-il eu perte de substance aujourd'hui oblitérée, ou bien les organismes intestinaux ont-ils pénétré par une sorte de diapédèse. Il est impossible de se prononcer.

Dans tous les cas, ces constatations unies à la notion de la diarrhée actuellement persistante chez ce malade éveillent

Digitized by Google

un certain doute quant au diagnostic porté à l'entrée. Ne pourrait-il se faire que nous soyons en présence d'une péritonite tuberculeuse circonscrite et l'ouverture d'il y a 2 ans ne pourrait-elle être liée à une collection de kystes de même origine? Notons ici que l'examen répété du pus a été négatif quant aux actinomycetes et aux bacilles de Koch. La ponction ne donne que peu de pus, 100 grammes environ. Le soir même, au milieu de la plaque rougeâtre des téguments paraissent quelques taches noirâtres indiquant un début de sphacèle. La mort survient le 25 janvier au matin.

L'AUTOPSIE montre d'abord les altérations tuberculeuses diagnostiquées aux deux sommets. Le point de départ des abcès est une altération de la 5e vertèbre lombaire. La partie antérieure de celle-ci présente une excavation du volume d'un œuf de pigeon, à bords anfractueux et bourgeonneux. Dans cette cavité existe un séquestre du volume d'une grosse noisette. Des deux côtés, les muscles psoas et iliaque sont transformés en une masse verdâtre sanieuse. Ils sont infiltrés de pus; leur tissu est assez réfringent et traversé de bandes fibreuses. L'examen microscopique montre du reste une augmentation notable de tissu conjonctif interfasciculaire et une prolifération des noyaux du sarcolemne. Le trajet purulent répond à la partie externe et profonde des muscles. En avant, l'aponévrose iliaque est épaissie; le péritoine est indemne; des côtés, on constate une adhérence de l'étendue d'une pièce de 1 franc entre le *facia iliaca* et la face externe de l'intestin. A gauche, cette adhérence porte sur une partie de l'S iliaque; à droite, sur l'iléon, tout près de la valvule de Banhem, au niveau des adhérences, la muqueuse intestinale n'est nullement altérée. Le tissu lardacé que nous constatons sous le *fascia iliaca* se continue dans le petit bassin et entoure le rectum. Celui-ci est rouge et fort inflammé. L'appendice iléo-cœcal, non altéré, rampe dans le tissu lardacé du côté droit.

L'*examen histologique* du contenu rectal et de l'appendice cœcal, ainsi que du pus du foyer lombaire et de l'abcès du côté gauche montre les mêmes organismes que celui du pus provenant de l'abcès droit.

RÉSUMÉ. — Il y a eu chez notre malade, carie tuberculeuse de la 5e lombaire. Abcès double par congestion. Ces abcès se sont mis encore en contact avec les anses intestinales. A la faveur de cet adossement, les microbes habi-

Digitized by Google

tant normalement l'intestin, sont venus migrer dans les abcès. Ces microbes, dont la présence a été reconnue du vivant du malade, ont certainement uni leur action à celle du bacille tuberculeux. Il est difficile de dire quelle a été leur part dans l'infiltration des muscles et du tissu conjonctif, mais il n'est pas douteux que la gangrène qui commençait déjà au côté droit ne soit de leur fait.

33. M. Schachmann présente le cerveau d'un homme de 38 ans, bègue et boiteux depuis l'enfance, ayant contracté la syphilis, et manifesté dans les dernières années, quelques symptômes d'excitation qui avaient pu faire penser à la paralysie générale; la démarche était hésitante, sans qu'il y ait de paralysie vraie. Il meurt par tuberculose pulmonaire. A l'autopsie, on trouve au-devant des deux lobes frontaux, et les repoussant fortement en arrière, une poche du volume du poing, recouverte par la dure-mère, et nettement fluctuante ; à l'ouverture du kyste, on constate qu'il n'est pas cloisonné et qu'il est rempli d'un liquide brunâtre, épais, dans lequel on trouve des éléments sanguins altérés, et des cristaux de cholestirine. La paroi fibreuse, épaisse, est presque partout recouverte d'une couche calcaire qui rappelle les plaques d'athérome. Le présentateur pense qu'on a affaire à un *hématome ancien de la dure-mère.*

M. Cornil fait observer que l'hématome ne siège pas habituellement ainsi sur la partie médiane, mais recouvre les hémisphères dans leur partie médiane; de plus, on y trouve des caillots qu'on n'a pas constatés ici. La tumeur présente plutôt l'aspect d'un kyste, dermoïde ou non, probablement congénital.

34. M. Crespin présente le cœur d'un nouveau-né, siégeant à droite; on y voit des *anomalies des vaisseaux de la base* qui consistent, comme le fait remarquer M. Darier, en un rétrécissement de l'aorte entre son origine et le canal artériel ; ce dernier est énormément dilaté et continue le tronc de l'artère pulmonaire jusque dans la partie convexe de la crosse aortique, dont elle semble être l'origine; il en résulte que les vaisseaux qui partent de cette

Digitized by Google

crosse paraissent au premier abord venir de l'artère pulmonaire.

35. M. Crespin présente une pièce provenant du service du professeur Tarnier. Cette pièce est constituée par la portion intra-vaginale du col de l'utérus qui fut expulsée spontanément dans un cas de rigidité du col. L'orifice du col ne se dilatant pas par le fait de cette rigidité, et la tête fœtale continant à appuyer fortement sur le col sous l'influence des contractions utérines, le col finit par se rompre au niveau des insertions vaginales. Les culs-de-sac ne furent pas intéressés et la malade guérit.

Cette portion intra-vaginale du col expulsée spontanément a la forme d'un disque, dont les bords sont dentelés. Au centre, on voit l'orifice externe peu dilaté et ses bords sont très durs et très résistants.

36. Note sur un kyste à épithélium vibratile de la base de la langue; par Chaslin, interne des hôpitaux.

J'ai l'honneur de présenter à la Société des préparations provenant d'un kyste de la base de la langue, trouvé à une autopsie faite par M. le professeur Cornil à l'Hôtel-Dieu. Ce kyste de la grosseur d'un pois, transparent et clair, siégeait sur la partie droite du V lingual. La pièce durcie par les procédés classiques a fourni des préparations qui ont présenté ce qui suit, après avoir fait les coupes perpendiculairement à la surface linguale.

La paroi est formée de tissu conjonctif qui est en rapport sur les côtés avec les muscles de la langue ; à la partie supérieure, la paroi très-mince disparaît sur un certain point et la muqueuse linguale est en contact direct avec l'épithélium du kyste. La paroi dans la profondeur du kyste est infiltrée sur une certaine étendue de petites cellules rondes. Ces cellules font très probablement partie d'un amas folliculaire refoulé par le kyste, comme le semble démontrer une des préparations où l'on voit un follicule nettement circonscrit à côté du kyste.

L'épithélium de revêtement est polymorphe ; dans certains endroits plusieurs rangées de cellules, allant comme forme de la circulaire à la cylindrique, supportent une couche de cellules cylindriques basses à plateau surmonté de cils vibratiles. Les noyaux sont bien colorés en rouge par le carmin. Le liquide du kyste n'a pas été examiné, la pièce ayant été immédiatement mise dans l'alcool.

Digitized by Google

Le mode de développement de ce kyste a été mis en lumière par une série de préparations qui ont montré qu'à la partie profonde du kyste il y avait une glande acineuse muqueuse qu'on ne voyait pas sur les premières coupes. On voit nettement, en comparant et en superposant par la pensée ces préparations, que c'est une dilatation aux dépens d'un conduit ou du conduit excréteur de cette glande d'ailleurs intacte, sauf en quelques points. Sur l'une d'elles on surprend, comme le montre le dessin que j'ai l'honneur

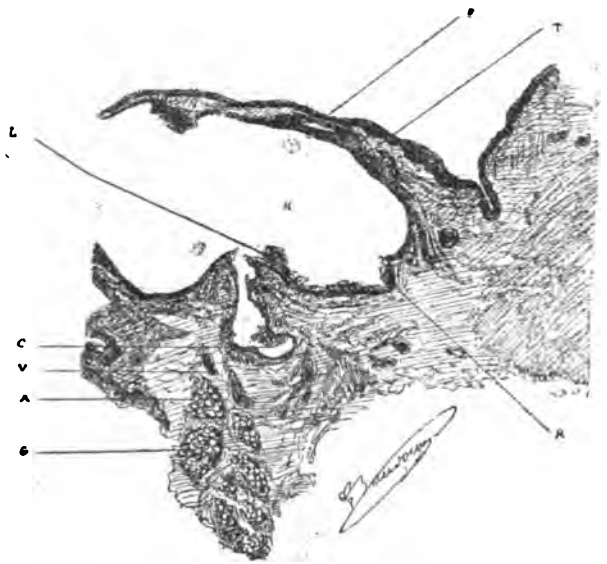

Fig. 1. — K. Cavité du kyste. — R. Revêtement épithélial à plusieurs couches. — L. Petites cellules rondes infiltrant la paroi. — E. Epithélium lingual. — C. Canal excréteur s'abouchant dans le kyste. — G. Glande. — A. Artère. — V. Veine.

de présenter à la société, un diverticule du kyste qui s'avance vers la glande et on ne voit pas sur cette préparation entre la cavité anormale et la glande de conduit excréteur. Au contraire, sur d'autres, on aperçoit le conduit et sur l'une d'elles on le voit arriver jusque dans la glande, d'une part, tandis que dans une autre coupe, il se dirige, sans s'y aboucher sur le kyste, et étant dans ce cas manifestement dilaté. L'épithélium qui, sur le conduit excréteur tout près de la glande est normal, est au contraire à plu-

Digitized by Google

sieurs couches dont une cylindrique sur la pièce de raccord anormale, et déjà dilatée elle-même qui aboutit au kyste.

Cette communication a simplement pour but d'ajouter un fait de plus à ceux déjà signalés par Bochdalek, Lutzbeck, Hammerich, Recklinghausen et d'autres auteurs.

37. Ulcère rond de l'estomac. Turberculose pulmonaire consécutive ; par M. RICHARDIÈRE.

OBSERVATION : X..., âgée de 29 ans, couturière, entrée au mois de janvier 1885, salle Ste-Madeleine lit n° 6, hôpital de la Charité, service de M. le professeur Peter (suppléé par le Dr Henri Richardière).

Au mois de janvier 1885, Madame X... est venue réclamer nos soins pour des douleurs extrêmement vives, siégeant dans la région de l'estomac ; son apparence était chétive. Elle était maigre, de teinte chlorotique très prononcée. Sa santé avait été satisfaisante jusqu'à l'apparition des accidents qui l'amenaient à l'hôpital. Elle n'avait jamais fait de maladie assez sérieuse pour être obligée de garder le lit plusieurs jours de suite. Elle avait été réglée à 14 ans et depuis cet âge bien réglée. Elle avait eu un enfant. A la suite de son accouchement, elle souffrit pendant plusieurs semaines de douleurs abdominales assez vives qui furent attribuées à une métrite et qui disparurent d'ailleurs sans traitement spécial.

Madame X... perdit son mari dans le courant de l'année 1884 et à son chagrin s'ajoutèrent alors les ennuis de tout genre, déterminés par un changement complet dans sa situation sociale. D'une situation aisée, elle passa à une misère profonde. Elle souffrit de privations de toutes sortes. C'est alors, dit-elle, qu'ont commencé les phénomènes douloureux qui nécessitent son entrée à l'hôpital.

Au début elle ressentait des douleurs au creux de l'estomac. L'ingestion de certains aliments de digestion laborieuse exagérait ses douleurs. Les douleurs apparaissaient immédiatement après le repas et se montraient déjà sous forme de crises peu intenses. La pression au niveau de l'estomac était douloureuse. La malade dut renoncer à porter un corset. Il n'y avait pas encore de vomissement ; quelques renvois acides se montraient seulement après les repas. L'appétit disparut bientôt complètement. De jour en jour, les phénomènes s'aggravèrent. L'ingestion des aliments devint la cause de douleurs intolérables sous forme de brûlures, de pincements au creux de l'estomac. Les crises douloureuses redoublèrent de fréquence et d'in-

Digitized by Google

tensité, au point que la malade restreignit son alimentation par crainte des douleurs ; son état s'aggravant de jour en jour, elle se décida alors à entrer à l'hôpital.

Quand nous vîmes Mme X... pour la première fois, elle présentait la plupart des signes classiques de l'ulcère simple de l'estomac. Elle avait des douleurs spontanées presque continuelles dans la région de l'estomac, irradiant dans le flanc gauche et dans le dos en suivant la ligne des côtes. Avec les repas, ces douleurs prenaient la forme de crises d'une intensité extrême. Dès l'arrivée des aliments dans l'estomac, la malade se plaignait de souffrances atroces qui la faisaient se plaindre et se lamenter. Elle était alors en proie à une agitation extrême, se courbant en deux, cherchant, sans la trouver, une position où ses douleurs fussent moins cruellement senties. Ces douleurs sous forme de crises duraient plusieurs heures. Notons d'ailleurs que les crises étaient intermittentes. Il arrivait que la malade passait plusieurs jours sans en souffrir. Pendant ces journées de tranquillité relative, il n'y avait plus que la douleur spontanée, profonde, sourde, dont nous avons déjà parlé et la douleur à la pression dont il nous reste à dire quelques mots. La pression, la palpation même la plus superficielle, étaient douloureuses. Toute la région de l'estomac était sensible à ce mode d'exploration ; mais c'était surtout à la partie gauche de la région épigastrique que la douleur était exquise. Ce n'était pas une douleur à un seul point fixe ; toute la région comprise entre la ligne blanche en dedans, une ligne oblique étendue de l'ombilic aux cartilages costaux en dehors, région de plusieurs centimètres carrés d'étendue, était horriblement douloureuse à la pression.

Le thermomètre appliqué sur cette zone marquait un chiffre thermique élevé.

En ce point, la température locale était exagérée. Elle a oscillé entre 36,5 et plus de 38 degrés. Les chiffres les plus bas ont coïncidé avec des périodes d'accalmie ; les plus élevés se sont montrés en même temps que les crises douloureuses existaient dans toute leur intensité.

Avec ces douleurs, cette élévation locale de la température, il existait des vomissements de matières alimentaires. Tantôt ces vomissements survenaient au début du repas ; tantôt ils n'apparaissaient que deux ou trois heures après l'ingestion des aliments. D'ordinaire, ils calmaient les douleurs. Enfin, dans l'intensité des crises, ils disparaissaient parfois complètement. Presque toujours les matières vomies consistaient en aliments mal digérés, quel-

Digitized by Google

quefois en bile, en matières muqueuses. Jamais la malade n'a vomi de sang sous quelque forme que ce soit. Trois semaines après son entrée à l'hôpital elle eut des selles sanglantes pendant plusieurs jours consécutifs. Ces melœnas ne se sont pas reproduits dans la suite.

La malade était, nous l'avons dit, d'apparence débile. Son aspect général nous fit croire à la possibilité d'une tuberculose pulmonaire encore latente. Aussi nous l'auscultâmes à plusieurs reprises avec grand soin, et toujours avec un résultat négatif. Nous pouvons affirmer qu'en entrant à la Charité, Mme X... n'avait pas de signes appréciables de tuberculose pulmonaire.

Du mois de février au mois de novembre, l'état de la malade fut celui d'une malade atteinte d'ulcère de l'estomac. Douleurs spontanées. douleurs à la pression, crises douloureuses paroxystiques, vomissements d'aliments, hyperthermie locale, tel était l'ensemble symptomatique. Seul le régime lacté exclusif était toléré et amenait quelque soulagement dans l'état de la malade. Toutes les fois qu'elle essayait de prendre quelque aliment solide, elle était en proie à une série de crises douloureuses.

Au mois de novembre, la malade se mit à tousser et bientôt l'auscultation nous révéla des signes non douteux de tuberculisation des sommets des poumons. Les lésions tuberculeuses marchèrent avec une extrême rapidité ! Déjà à la fin de novembre il y avait du ramollissement pulmonaire; les crachats présentaient les bacilles de Koch, des excavations commençaient à se former. Le 5 janvier 1886, la malade succombait emportée par une tuberculose pulmonaire à marche suraiguë. Pendant que la tuberculose pulmonaire évoluait, les signes de l'ulcère persistaient sans modification.

L'AUTOPSIE a confirmé de tous points le diagnostic. Les deux poumons étaient atteints de tuberculose pulmonaire. Le poumon droit présentait plusieurs cavernes de grandes dimensions. Le poumon gauche présentait une infiltration tuberculeuse généralisée.

L'estomac était dilaté surtout dans sa grande tubérosité. Cette dilatation était d'ailleurs peu considérable. Au niveau de la partie moyenne de la petite courbure, il existait une forte dépression due à une rétraction et un épaississement de la tunique péritonéale à ce niveau. Cette dépression donnait un peu à l'estomac l'apparence bilobé.

Par sa face postérieure l'estomac adhérait au diaphragme, à tel point qu'il fallut déchirer ces adhérences pour l'enle-

Digitized by Google

ver. Ces adhérences correspondaient à une ulcération de l'estomac. Cette ulcération, siégeant à la face postérieure à un 1/2 c. au-dessus de la petite courbure, était située à la partie moyenne de l'estomac, à égale distance du pylore et du cardia. Elle était de forme à peu près régulièrement circulaire, à diamètre vertical un peu prédominant. Son étendue était celle d'une pièce de deux francs. A son niveau la paroi de l'estomac avait absolument disparu comme si, suivant l'expression classique, on l'avait enlevée à l'emporte-pièce. Les bords étaient réguliers, formés par l'accollement de la muqueuse et du péritoine. Le fond de l'ulcère était formé par le diaphragme, recouvert du péritoine épaissi et adhérait sur le pourtour de l'ulcération. Ces adhérences avaient prévenu la perforation et empêché l'irruption dans le péritoine de liquide stomacal. Il y avait naturellement une différence de niveau entre la muqueuse gastrique et le fond de l'ulcération (à peu près 3 à 4 millimètres); de cette différence de niveau résultait un petit cul-de-sac formé par la rencontre de la muqueuse et du péritoine, dans ce cul-de-sac séjournait du liquide gastrique.

38. M. Thierry présente un *Cancer de l'Œsophage* ayant perforé la bronche gauche ; le malade avait des accès de suffocation par pénétration dans la bronche des parcelles alimentaires et des liquides ; il est mort d'inanition.

39. Rapport sur la candidature de M. Assaky au titre de membre adjoint de la Société anatomique ; par M. A. Broca, prosecteur de la Faculté.

Parmi les diverses observations que M. Assaky a présentées à la Société, je ne veux en rappeler qu'une, qui a trait à une variété rare de fracture de la cavité glénoïde de l'omoplate.

Il s'agit d'un homme âgé qui, après une chûte sur le moignon de l'épaule, se vit dans l'impossibilité de se servir du bras correspondant et présenta comme cela se voit fréquemment en pareil cas, un ensemble de signes qui firent penser à une luxation humérale. Je relève dans le tableau clinique un symptôme qui, s'il est confirmé par les observations ultérieures, peut acquérir une certaine valeur diagnostique : je veux parler de la douleur persistante que ressentait le malade dans l'épaule, malgré l'immobilisation exacte du bras. Cette douleur augmentait à l'occasion des mouvements volontaires, mais ne cessait pas avec eux, comme cela est usuel dans les luxations de l'épaule.

Digitized by Google

Le malade ayant succombé à une pleuro-pneumonie un mois environ après l'accident, on découvrit à l'autopsie une fracture de la cavité glénoïde, avec intégrité absolue de l'humérus ; il s'agissait donc dans ce cas d'une fracture indirecte de l'omoplate, dans laquelle la tête humérale avait servi à transmettre la violence tout en restant indemne ; d'un de ces cas, par conséquent, dont J. L. Petit niait l'existence, en se basant, il est vrai, sur des vues théoriques.

La cavité glénoïde était séparée en trois fragments par trois traits un peu courbes convergeant vers sa partie centrale ; il s'agit là d'une fracture étoilée dont Garlt n'a pu trouver un exemple certain.

Les fragments avaient subi l'action des muscles auxquels ils donnaient insertion, et ce déplacement, qui d'une façon générale avait été révoqué en doute, pour les fractures du scapulum, n'est pas sans analogie avec le chevauchement des fragments décrit et figuré par Malgaigne dans son traité des fractures.

La consolidation était partielle et imparfaite ; nulle au niveau de la cavité articulaire, elle réunissait, un peu plus loin, les trois fragments au moyen d'un cal fibreux contenant de nombreuses jetées osseuses.

M. Perrin est nommé *membre correspondant*.

Digitized by Google

FÉVRIER

—

Séance du 5 février 1886.

PRÉSIDENCE DE M. CORNIL.

1. — M. BESANÇON présente un *cancer de l'œsophage ouvert dans le médiastin.* Le malade n'avait eu ni hématémèse ni melœna, mais seulement de la dysphagie depuis trois mois ; une matité considérable à gauche et en arrière fait penser à un épanchement pleural. A l'autopsie on ne trouve rien dans la plèvre, mais une poche purulente dans le médiastin, en contact avec la tumeur œsophagienne ulcérée. Il y a une généralisation du néoplasme dans le poumon droit et dans les deux reins.

2. Fracture ancienne de la rotule. Type 4 modifié; par les Drs POIRIER et CHAPUT, prosecteurs à la Faculté.

Cette pièce provient d'un cadavre de l'Ecole pratique ; pas de renseignements.

DESCRIPTION. — Le *fragment supérieur* épais et volumineux mesure 32 à 35 mil. en hauteur, 6 cent. de largeur. Le *cal* est souple et mince, il mesure dans l'extension 2 cent., dans la flexion maxima de 35 à 40 mil. Le *fragment inférieur* est mince et aplati, il mesure 3 cent. verticalement, 3 cent. transversalement. Grâce à la souplesse du cal les deux fragments sont parfaitement mobiles l'un sur l'autre dans le sens transversal. Le fragment inférieur est distant de la tubérosité antérieure du tibia d'environ 2 centimètres.

L'*extension* s'effectue puissamment grâce aux expansions latérales des triceps, qui réunissent solidement les deux fragments au voisinage des bords latéraux du cal.

La *flexion* dépasse notablement l'angle droit. Elle est à

Digitized by Google

peu près normale. Pendant la flexion le cal s'allonge notablement (de 2 cent.), le fragment supérieur descend de 2 à 3 cent. mais reste fixé sur la partie la plus élevée de la trochlée fémorale, de telle sorte que son plan se trouve perpendiculaire à celui du fragment inférieur.

Nous avons donc tous les éléments qui nous permettent de dire qu'il s'agit d'un type 4 (allongement du cal et position réciproquement perpendiculaire des deux fragments pendant la flexion).

D'autre part, comme la flexion est redevenue normale, il s'agit d'un type 4 corrigé grâce vraisemblablement à l'allongement progressif du cal.

On sait enfin que l'un de nous admet deux variétés de type 4. L'une dans laquelle l'arrêt de flexion est dû à l'apparition d'un tubercule développé sur le fragment supérieur : Tubercule d'arrêt. L'autre dans laquelle la flexion se trouve limitée parce que le cal tire sur le fragment supérieur dans une direction perpendiculaire au plan de ce fragment, de telle sorte qu'il l'applique avec force contre le fémur au lieu de le faire glisser à sa surface. L'examen extérieur du fragment nous permit d'affirmer par avance l'absence de tubercule d'arrêt. L'ouverture de l'articulation nous a démontré l'exactitude de notre supposition.

3. Kyste synovial articulaire poplité ; par M. le Dr Poirier, prosecteur à la Faculté.

J'ai eu l'honneur de vous présenter il y a quelques semaines un kyste synovial articulaire poplité, qui était un prolongement ou hernie de cette partie de la synoviale articulaire du genou qui se prolonge sous le muscle poplité. Vous vous rappelez, sans doute, Messieurs, que ce kyste était composé de deux parties, une masse kystique principale, siégeant au milieu du mollet dans l'épaisseur du soléaire dilacéré, et d'un long pédicule, également kystique, qui, passant sous le muscle poplité, rattachait notre kyste au prolongement poplité de la synoviale du genou et en expliquait la formation.

Je vous présente aujourd'hui une pièce sur laquelle on peut voir le mode d'origine et les premiers degrés de l'évolution de ces kystes poplités.

Kyste poplité de la bulle poplitée. — En disséquant le creux poplité d'un sujet âgé de 45 ans environ et dont nous avions injecté la synoviale du genou, nous trouvons un kyste qui présente les particularités suivantes : Situé entre la face postérieure du tibia et antérieure du muscle poplité,

Digitized by Google

il est de forme ovoïde et se rattache par un pédicule mince, mais kystique, à la partie centrale de la bulle poplitée (prolongement poplité de la synoviale articulaire du genou). La longueur totale est de 3 centimètres, dont deux pour le corps et un pour le pédicule. Ses parois sont extrêmement minces et laissent apercevoir par transparence la gelée de coing qui le remplit. La poche principale paraît uniloculaire; mais le pédicule semble formé de plusieurs petits kystes accolés et indépendants, ce dont nous nous assurerons lorsque nous pourrons isoler le kyste. Ne vous semble-t-il pas, Messieurs, que ce kyste en augmentant n'eût pu devenir autre chose qu'un kyste semblable à celui qui a fait l'objet de notre précédente communication?

J'ajouterai que ces kystes poplités dépendant du prolongement poplité de la synoviale du genou me paraissent loin d'être rares. Je fais depuis quelque temps des recherches sur la synoviale du genou et ses prolongements. J'ai disséqué une centaine de genoux et j'ai rencontré huit fois des kystes analogues à celui que je viens de vous présenter.

4. Sarcôme siégeant au niveau de l'isthme de l'encéphale, développé autour de la partie antérieure droite de la tente du cervelet, en arrière du sinus caverneux. — Accouchement prématuré, mort par asphyxie; par M. Martin de Gimard, interne des hôpitaux.

La nommée Grill..., âgée de 30 ans, entre le 30 décembre 1885 salle Saint-Jean, lit n° 7 (service de M. Gouraud), à l'hôpital Cochin.

Elle ne présente aucun antécédent héréditaire; son père est mort du choléra, un frère est mort d'insolation, les autres sont bien portants. Sa mère est également en bonne santé et seulement un peu nerveuse.

Aucun signe de strume dans l'enfance. Pas de maladie jusqu'en 1871. Elle a alors une fièvre typhoïde et reste deux mois au lit avec du délire pendant trois semaines. Elle se levait depuis quinze jours lorsqu'elle est prise d'angine diphtérique qui nécessite la trachéotomie. Bien que l'orifice trachéal soit très bas, elle a de l'aphonie pendant neuf mois. On ne peut lui retirer la canule pendant longtemps et bien qu'elle ait séjourné trois ans comme infirmière ou comme malade à l'hôpital des cliniques, on ne peut obturer l'orifice trachéal. Elle se marie en 1883 (elle était alors absolument bien portante), a une petite fille de deux ans que nous avons vue, qui est très bien portante

Digitized by Google

également. Aucun signe de syphilis ni de la mère, ni de l'enfant, ni du mari, d'après ce qu'on nous rapporte.

Deux mois après la perte de son frère, la malade, déjà irascible depuis un certain temps, est prise de douleur de tête du côté droit au niveau du front et de la nuque. Depuis trois mois, nous dit la mère, qui nous donne tous ces renseignements, elle perd progressivement la vue du côté droit et voit mal même de l'œil gauche. Elle a éprouvé de la faiblesse dans tout le côté droit du corps, au point de laisser tomber son enfant qu'elle voulait prendre dans ses bras. Elle entend moins du côté droit. Peu à peu sa raison s'est troublée, sa mémoire s'affaiblit, elle commence à divaguer sans cependant délirer vraiment, c'est un affaiblissement de l'intelligence qui empêche de la laisser seule. Elle est très constipée, mais pas de vomissements; urine rarement sans vraie rétention. La parésie du bras droit s'accentue, elle ne peut rien prendre de sa main droite. La marche est difficile

A son entrée, elle est pâle, maigre, répond aux questions qu'on lui pose; mais d'un ton trainard et pleurard. Si on examine son ventre pour déterminer l'époque de sa grossesse, elle s'écrie sur un ton de mélodrame : « Vous allez faire mal à mon enfant. » Son regard est un peu étrange; elle n'a ni délire ni hallucinations. Elle se plaint de douleurs vives dans la tête du côté droit. La sensibilité est conservée et la motilité également, cependant elle remue moins volontiers le côté droit : membres supérieur et inférieur. Les réflexes sont conservés sans être exagérés. Elle ne voit pas de l'œil droit, dit-elle; cependant, quand on approche brusquement le doigt de cet œil, l'autre étant fermé, elle fait un mouvement de la main pour le repousser. Tendance à la constipation. Ni sucre ni albumine dans les urines. Elle est alors enceinte d'un peu plus de six mois. La température oscille entre 37° et 37°,4. On pense à l'hystérie. Les jours suivants, même état. La nuit, elle parle, mais sans délirer. Rien à l'auscultation, ni des poumons ni du cœur.

13 *janvier*. Ptosis de la paupière supérieure droite. La céphalalgie persiste. On prescrit un gramme d'iodure de potassium.

15 *janvier*. Vomissements bilieux, aucune irrégularité ni du pouls ni de la respiration. La température oscille aux environs de 37°.

19 *janvier*. Plusieurs vomissements dans la journée. La respiration est plus fréquente; le bruit au niveau de la fis-

Digitized by Google

tule trachéale augmente et gêne la nuit les autres malades. Constipation qui nécessite des lavements répétés.

20 *janvier.* Expectoration assez abondante de mucosités assez aérées. L'orifice fistulaire de la trachée rougit. On entend des râles sous-crépitants à la base droite en arrière. Depuis trois jours elle ne mange pas. Elle est abattue ; la nuit elle a peu dormi et s'est plainte. La température est toujours restée aux environs de 37°. On doit la sonder.

23 *janvier.* Elle ne mange toujours pas, ne prend qu'un peu de lait. Plusieurs vomissements. On est toujours obligé de la sonder.

25 *janvier.* Elle a encore vomi. Elle urine maintenant seule, la dyspnée est toujours assez grande. La respiration est cependant régulière. Le ptosis persiste, la pupille est très dilatée et ne se contracte pas, même lorsqu'on approche une lumière. Le fœtus est toujours vivant. Ni sucre ni albumine dans les urines. On supprime l'iodure de potassium. La température axillaire depuis le 24 a baissé. Le 24 au matin 36° 6, soir 36° 4. Aujourd'hui 25, le matin 36°, soir 36° 2.

26 *janvier.* Température du matin 35° 9, soir 36° 6. Toujours une dyspnée intense, malgré l'application de ventouses répétées. L'expectoration tracheale est toujours abondante. On enduit les bords de la fistule avec de la vaseline boriquée.

27 *janvier.* La malade a perdu du sang par le vagin. Elle commence à avoir des douleurs dans le ventre. Le soir, douleurs plus vives. Elle accouche à une heure du matin d'un enfant vivant, ayant le volume d'un enfant de sept mois. L'accouchement ne présente rien de particulier. La délivrance s'est faite rapidement.

28 *janvier.* La dyspnée est très vive et est encore plus vive le soir : elle asphyxie. La malade fait des inspirations fréquentes, irrégulières et très énergiques. Il y a un tirage abdominal très prononcé et à chaque inspiration on entend le bruit du diaphragme frappant brusquement l'estomac et les intestins. On s'assure qu'il n'y a aucun obstacle trachéal au passage de l'air. Aucun phénomène nerveux nouveau.

29 *janvier.* La malade meurt à neuf heures du matin d'asphyxie.

Autopsie. On trouve de la congestion des deux poumons, sans noyaux de broncho-pneumonie. Congestion de toute la partie inférieure des deux poumons. Rien d'appréciable dans le foie, le rein et le cœur. Quand on cherche à enle-

Digitized by Google

ver le cerveau on constate une adhérence assez grande de la dure-mère à la voûte crânienne vers la partie médiane. Cependant on peut rompre ces adhérences avec le doigt. Au niveau de la base de l'encéphale on trouve une tumeur partant de la tente du cervelet à laquelle elle adhère fortement, au niveau de la partie antérieure de ce repli, en arrière du sinus caverneux. Cette tumeur se prolonge un peu au-dessus de la tente du cervelet en avant, mais en outrepassant au-dessous de celle-ci. elle envoie un prolongement dans la fosse cérébrale moyenne sous la dure-mère ; ce prolongement pénètre, mais à une faible distance, dans l'orbite. Cette tumeur du volume d'une mandarine est surtout volumineuse en arrière : refoulant la corne sphénoïdale droite du cerveau et la protubérance, dont elle déprime la partie droite, repoussant et déprimant également le lobe droit du cervelet, elle produit une sorte de torsion de l'isthme de l'encéphale. Le pédoncule cérébral droit semble étalé et allongé, le gauche paraît au contraire plus court et un peu tordu.

La tumeur répond à la gouttière basilaire par sa face inférieure. Par sa face supérieure, elle se trouve en rapport avec la partie postérieure droite de l'hexagone de Willis — surtout avec l'artère cérébrale postérieure. L'artère basilaire et les artères cérébelleuses droites sont également en contact intime avec elle. Le sinus latéral droit, le sinus pétreux supérieur et le sinus caverneux du même côté sont gorgés de sang. Les autres sinus bien qu'à un degré bien moindre sont également turgides.

La tumeur est formée d'un tissu mou rappelant l'aspect du corps pituitaire, ayant au toucher la consistance de lipomes récents, mais très vasculaires. Pas de sensation de sable cérébral. La surface en est grenue. Il semble qu'elle soit formée d'un réseau vasculaire entre chaque maille duquel se trouverait comprise une petite masse blanc-jaunâtre.

L'*examen histologique* après dissociation fait voir qu'entre les vaisseaux elle est constituée par des cellules de sarcome de formes très diverses. Cet examen a été fait au collège de France dans le laboratoire de M. Ranvier ; un certain nombre des cellules sont fusiformes et réunies en faisceaux. La tumeur adhère non seulement à la tente du cervelet mais également à la protubérance et il semble à première vue qu'elle a pris naissance dans le tissu de celle-ci. Mais il est facile de l'en séparer avec le doigt. On constate alors qu'elle n'est unie à la protubérance que par la pie-mère. Cette membrane est très-congestionnée au ni-

Digitized by Google

veau du cervelet et du bulbe particulièrement. L'arachnoïde qui entoure le bulbe, est laiteuse. Nulle part on ne trouve d'autre tumeur.

5. M. Crespin présente un *placenta d'utérus bicorne*. Le fœtus était logé dans la corne gauche et les trois membranes se prolongeaient dans la corne droite qu'elles tapissaient, présentant un épaississement marqué entre les deux cornes. L'enfant volumineux pesait 4400 grammes.

6. M. Leloir présente des pièces d'un individu mort de tuberculose miliaire. On trouve une communication entre l'œsophage et la bronche droite, au moyen d'un diverticule qui part de l'œsophage, traverse un ganglion accolé et caséeux, et vient s'ouvrir dans la bronche.

M. Cornil explique que ces diverticules se forment par adhérence d'un ganglion lymphatique à la paroi œsophagienne ; le ganglion hypertrophié attire cette paroi en bas, puis se ramollit et établit une communication entre le conduit œsophagien et la bronche à laquelle il est également accolé. On trouve ici, à un faible degré, ce fait mentionné dans les cas analogues, de coloration noire autour de l'orifice œsophagien du trajet : cette coloration est due à l'infiltration pigmentaire du ganglion lymphatique qui, dans le cas actuel, est nettement tuberculeux.

7. M. Boiffin présente des pièces provenant d'un *prostatique avec rétrécissement uréthral infranchissable*. La vessie, très hypertrophiée, est à colonnes, les uretères dilatés ont le volume du pouce et la prostate énorme présente des abcès nombreux à sa périphérie.

M. Cornil fait remarquer que la prostate est uniformément hypertrophiée, sans offrir de lobes prédominants.

8. M. Hartmann présente un *kyste ovarique multiloculaire* opéré par M. Duplay. Sur la partie droite de la pièce, on remarque un fragment qui est la corne de l'utérus enlevée avec la tumeur : de cette corne part un cordon qui croise la face antérieure de la tumeur pour aller s'ouvrir dans une poche kystique; c'est évidemment la trompe droite, ce dont il est facile de s'assurer en en faisant la section.

Digitized by Google

M. Kirmisson pense que cette dernière poche dans laquelle s'ouvre la trompe, est extra-ovarique, et indépendante du kyste de l'ovaire proprement dit.

M. Brun fait remarquer que cependant on a trouvé des kystes secondaires dans cette poche ?

9. M. Cornil communique à la Société un fait de *tumeur pédiculée du péricarde* trouvée à l'autopsie d'une femme morte avec une péricardite hémorrhagique. Cette femme avait reçu un coup violent sur la poitrine un mois avant sa mort; à la suite de ce coup, elle avait eu des palpitations et de l'œdème des jambes; la percussion et l'auscultation ne donnaient pas autre chose que l'augmentation de la matité cardiaque ; pas de bruit de souffle ni de frottements. Bientôt survient de la congestion pulmonaire et elle meurt en asystolie.

En ouvrant le péricarde, on le trouve rempli d'une grande quantité de sang et de sérosité; à la surface du péricarde, il y a des taches noirâtres pigmentées. On trouve alors une petite tumeur grosse comme une noisette suspendue à un pédicule mince assez long et bifurqué, dont un chef se fixe à l'auricule droite, l'autre à l'origine de l'artère pulmonaire. Il y avait lieu de se demander quel était le point de départ de cette tumeur ? si elle résultait de la contusion, ou si cette contusion avait traumatisé la tumeur préexistante et produit par suite une hémorrhagie intrapéricardique ? Un seul fait de tumeur pédiculée dans le péricarde a été décrit par Rokitansky comme un polype fibrineux.

L'*examen microscopique* du cas présent donne les résultats suivants : à la surface de la tumeur, il y a une membrane mince de tissu conjonctif jeune renfermant quelques vaisseaux à parois minces et des noyaux embryonnaires. Plus profondément, on voit des faisceaux de tissu conjonctif de formation ancienne, disposés en zones concentriques englobant des lobules adipeux ; peu de vaisseaux. Il y a donc là une formation de tissu conjonctif à divers âges, et la tumeur aurait existé antérieurement au traumatisme qui a causé l'hémorrhagie, soit en lésant directement le péricarde, soit en intéressant la tumeur préexistante.

Digitized by Google

Séance du 12 février 1886.

PRÉSIDENCE DE M. CORNIL.

10. Ectopie rénale congénitale ; par M. POTHERAT, interne des hôpitaux.

Ces pièces, recueillies sur un cadavre d'un pavillon de dissection de la Faculté, montrent une ectopie du *rein droit*. Le sujet est un homme, athéromateux, paraissant certainement avoir dépassé 60 ans.

Les pièces consistent en : 1° l'artère abdominale en entier avec ses branches, y compris les deux iliaques primitives et les iliaques interne et externe; 2° les deux reins avec leurs artères et veines et leurs uretères; la vessie avec les vésicules et la prostate.

Le *rein gauche* occupe sa situation normale dans la région correspondante. Il ne présente rien de particulier sauf que l'artère rénale de ce côté est divisée en deux branches jusqu'auprès de son origine sur l'aorte abdominale. Cette origine est située immédiatement au-dessous de l'origine normale de la mésentérique supérieure.

Tout l'intérêt de la présentation se porte sur le *rein droit*. Il siège au niveau du détroit supérieur du bassin, en avant de la symphyse sacro-iliaque droite, en avant aussi des artères iliaque primitive et iliaque externe du même côté. Toutefois, il répond plutôt au côté externe qu'à la face antérieure de ces troncs vasculaires qui présentent une courbure à concavité externe et supérieure dans laquelle l'organe est en grande partie inscrit.

Ce rein droit est en outre modifié, dans sa forme et dans ses dimensions. Par sa *forme*, il se rapproche de la forme classique en ce qu'il est ovoïde ou plutôt elliptique, à grand axe vertical, aplati dans le sens antéro-postérieur ; mais il s'en éloigne en ce qu'il n'a pas de bord concave ; il est convexe par toute sa périphérie. Le *pédicule* répond à la face antérieure. On voit de cette face, irrégulière, mamelonnée, naître l'uretère unique, remarquable en ce que les calices qui le constituent sont beaucoup plus longs que normalement. A part cette particularité, l'uretère n'offre rien de spécial; un peu plus petit peut-être que celui du

Digitized by Google

côté gauche, il représente, comme rapports et trajet, la portion pelvienne d'un uretère normal.

Le rein, en ectopie, reçoit deux artères qui lui viennent, l'une de l'iliaque primitive droite, l'autre de l'iliaque primitive gauche ; toutes deux naissent tout près de la bifurcation de l'aorte abdominale. Toutes deux descendent verticalement de haut en bas et un peu de gauche à droite, vers l'extrémité supérieure de l'organe. Parallèles, elles suivent l'une le bord externe, l'autre le bord interne, et à la moitié de la hauteur du rein, elles se dirigent transversalement vers sa face antérieure dans laquelle elles pénètrent.

L'organe est comme suspendu à ces deux artères. Il n'y a qu'une veine émulgente. Elle émerge aussi de la face antérieure, passe au-devant, presque en dehors et en arrière de la branche artérielle droite et va finalement se jeter dans la veine cave inférieure tout près de son origine.

Le seul examen des vaisseaux artériels montre donc qu'il s'agit d'une ectopie congénitale.

Le rein est aussi modifié dans ses *dimensions*. Tandis que pour le rein gauche nous trouvons : longueur = 12 c., largeur = 7 cent., épaisseur = 3 cent., le rein ectopié nous donne : longueur, 8 cent., largeur, 4 cent.; épaisseur, 1 cent. 3/4. Etant données ces dimensions, on pourrait déduire que ce rein devait avoir un rôle physiologique restreint dans la sécrétion urinaire, et pourtant son uretère était de dimensions presque normales, et il recevait deux artères dont le volume était au moins égal, sinon supérieur au volume de l'uretère qui se rendait au rein gauche, normal.

11. Rétrécissement de l'urèthre ancien. — Cystite et néphrite consécutive. — Tuberculose ultime des organes urinaires. — Mort par urémie ; par M. Panné, interne des hôpitaux.

Le nommé Delluc, âgé de 43 ans, garçon de café, est amené le 15 février 1886, à 8 heures du soir, dans le service de M. Empis, salle Saint-Charles, n° 8, à l'Hôtel-Dieu. Il est dans le coma. Une personne qui l'accompagne ne peut donner sur sa maladie aucun renseignement précis ; mais elle apprend qu'il a déjà eu des attaques semblables.

Pendant la nuit, il a un peu de délire et de convulsions; on est obligé de border son lit de planches.

Le lendemain matin, à la visite, on trouve : coma absolu, perte de toute sensibilité, de tout mouvement spontané.

Digitized by Google

Résolution des membres, égale à droite et à gauche; pas de déviation de la face, pas de contracture, plus de convulsions. Respiration stertoreuse, avec le type de Cheynes-Stokes ; oublis de respirer se prolongeant pendant presque une minute, et s'accompagnant de cyanose intense. L'auscultation du poumon ne fait entendre que quelques râles.

Le pouls, d'abord fort irrégulier, devient bientôt de plus en plus petit, en même temps que son irrégularité augmente. Rien au cœur.

On ne trouve rien dans les autres parties du corps, et en particulier pas d'œdème, pas d'éruption cutanée, pas de traces de coups. La température du matin est 39°,9.

On cherche à examiner l'urine; comme le malade n'a pas pissé depuis son entrée, et qu'il y a une légère saillie à l'hypogastre, avec matité, on fait le cathétérisme; la sonde est arrêtée au niveau du périnée par un obstacle infranchissable.

Le même jour, à 10 heures du matin, 14 heures après son entrée, le malade a un dernier arrêt de la respiration. La cyanose devient intense et donne à la face une coloration noire ; le cœur lui-même s'arrête et le malade meurt.

Autopsie. — Il n'y a aucune lésion importante du côté du cerveau, du cœur et du poumon. Le *cerveau* a ses enveloppes congestionnées ; il n'y a pas trace d'hémorrhagie dans le parenchyme. Le corps opto-strié gauche est ramolli, friable ; mais une parcelle de sa substance examinée au microscope par M. Cornil, ne montre aucun corps granuleux; c'est donc une lésion cadavérique. Le *cœur* est légèrement hypertrophié, l'aorte dilatée est épaissie, les sigmoïdes aortiques épaissies, sans insuffisance ; aortite chronique sans que la surface interne du vaisseau cesse d'être parfaitement polie. Les *poumons* sont congestionnés, ils ne présentent aucune granulation tuberculeuse ni aucune lésion ancienne. Rien non plus au niveau du tube intestinal. Les lésions importantes siègent au niveau des organes génito-urinaires. Le rein, les uretères, la vessie, l'urèthre sont enlevés, et l'on trouve : que l'urèthre est le siège, au niveau de la portion membraneuse, d'un rétrécissement fibreux extrêmement serré, régulier, en arrière duquel il est élargi. La prostate est creusée dans son lobe gauche d'une cavité de la grosseur d'une noisette, à parois grisâtres, irrégulières, contenant du pus.

La vessie contient un demi-litre d'urine trouble et extrêment fétide ; ses parois sont épaissies, sa face interne à colonnes. Elle est couverte sur cette face, de granulations

Digitized by Google

jaunâtres, régulièrement arrondies, du volume d'un grain de mil, qui font une légère saillie à la surface ; ces granulations sont surtout nombreuses vers le bas-fond de la vessie où elles se touchent presque ; elles s'étendent aussi sur la muqueuse prostatique. A l'œil nu, on voit sur une section qu'elles s'étendent jusqu'à la face profonde de la muqueuse ; elles ressemblent à de petits kystes dont le contenu serait demi-solide.

Leur examen microscopique, pratiqué par M. Cornil, prouve que ce sont des granulations tuberculeuses ; elles sont formées par l'agglomération de petites cellules ; en certains points, mais rares, on trouve des cellules géantes; dans une de ces dernières, M. Cornil trouve un bacille. Les uretères, le bassinet sont dilatés, épaissis, remplis d'un liquide louche. L'un des reins est assez gros, congestionné, à surface irrégulière, présentant des saillies et des dépressions. La substance corticale est diminuée d'épaisseur. Le second rein est très petit, la substance corticale a presque disparu. La surface présente plusieurs tubercules jaunes de la grosseur d'une tête d'épingle pour les plus petits.

Le reste des organes génitaux, vésicules séminales, cordon, testicule, ne présente aucune lésion tuberculeuse.

Donc, c'est un malade qui a eu tout d'abord un rétrécissement uréthral. Les progrès de ce rétrécissement ont amené la cystite chronique, qui a donné lieu elle-même à de la néphrite. Les organes génito-urinaires sont devenus un lieu de *minoris resistentiæ* sur lequel la tuberculose, pour une cause indéterminée, est venue se greffer. Elle a causé la mort par urémie, sans lésions pulmonaires. Cette tuberculose locale a été ultime, car si l'on en juge par l'examen microscopique, elle devait remonter à un ou deux mois. Elle était exactement limitée aux organes sur lesquels le rétrécissement uréthral avait fait sentir son influence, c'est-à-dire à la prostate, à la vessie, aux uretères, aux reins, et respectait le reste des organes génitaux, vésicules séminales, cordons, épididymes, testicules.

12. Suppuration développée à l'intérieur d'un cancer du sein non ulcéré ; par E. Kirmisson.

La suppuration d'une tumeur cancéreuse en dehors de toute trace extérieure d'inflammation, de toute ulcération de la tumeur, est un fait assez rare pour que nous rapportions l'observation suivante :

Une femme âgée (plus de 70 ans), portait, au sein droit,

Digitized by Google

une petite tumeur développée au niveau du mamelon et remontant un peu au-dessus de lui. Il n'y avait aucune trace d'inflammation du côté de la peau, ni épaississement, ni rougeur ; pas d'engorgement ganglionnaire dans l'aisselle; point d'adhérences de la tumeur, soit avec la peau, soit avec les parties profondes. Un léger suintement séreux se faisait par le mamelon. Une fois l'ablation de la tumeur pratiquée, on ne fut pas peu surpris de voir, sur une coupe transversale pratiquée à travers son tissu, une cavité du volume d'une grosse noisette, siégeant à quelque distance du mamelon, et remplie de pus. Il y avait huit à dix jours seulement que la malade s'était aperçue de l'existence de la tumeur, aux douleurs qu'elle avait ressenties dans le sein. Il est permis de se demander si la suppuration du néoplasme n'avait pas coïncidé avec le début des douleurs.

L'examen microscopique de cette tumeur a été fait par M. R. Durand-Fardel. Sur une coupe portant sur la paroi de la cavité suppurée et le tissu avoisinant, on remarque les faits suivants : la paroi est formée de tissu conjonctif infiltré de leucocytes. Plus en dehors, on trouve des alvéoles remplis de cellules volumineuses, caractéristique du carcinome, autour desquels il y a une grande quantité de cellules lymphatiques, formant une zone épaisse; ces cellules se retrouvent en assez grand nombre au milieu des alvéoles. Dans d'autres points, on voit des conduits galactophores entourés également d'une couche de leucocytes qui leur forment une sorte de manchon ; tous les culs-de-sac glandulaires visibles sur la coupe sont entourés de la même zone inflammatoire. On a affaire là à un carcinome alvéolaire, avec une suppuration qui semble s'être propagée le long des conduits galactophores depuis leur abouchement dans le mamelon, jusque dans la profondeur de la glande.

13. Tumeur énorme de la prostate; par M. Le Roy, interne des hôpitaux.

Le nommé X.,., âgé de 62 ans, entre le 10 février 1886, salle Saint-Pierre, lit n° 30 (service de M. Le Fort).

Le malade a été apporté mourant à l'hôpital ; on ne peut en obtenir aucun renseignement ; il meurt le même jour, quelques heures après son entrée, sans avoir rien présenté de particulier.

L'autopsie, pratiquée 36 heures après la mort, permit de constater ce qui suit : Les *poumons* sont à peu près normaux, sauf un petit nodule fibreux au sommet droit,

Digitized by Google

et quelques adhérences pleurales de ce même sommet. Le cœur paraît normal ; les valvules sont saines ; un caillot fibrineux mou part du ventricule gauche et se moule dans la crosse de l'aorte, ainsi que dans l'origine des gros troncs qui en partent, sans toutefois les remplir entièrement. Le *cerveau* est normal.

Le tube digestif, jusqu'au rectum, ne présente non plus rien de particulier à signaler.

Toutes les lésions importantes ont pour siège l'appareil urinaire. A l'ouverture de l'*abdomen*, en effet, on rencontre une vessie volumineuse, remontant à peu près jusqu'à l'ombilic. Pour enlever plus commodément les organes urinaires, la vessie est incisée sur sa face antérieure ; il s'en écoule 3/4 de litre environ d'urine un peu trouble, puis 2 ou 3 cuillerées à bouche de sang noirâtre coagulé, de consistance moindre que celle de la gelée de groseille. Après l'évacuation totale du contenu de la vessie, on sent que l'excavation pelvienne est à peu près complètement remplie par une masse dure, formant une saillie considérable dans la cavité de la vessie. On enlève alors avec soin les deux reins, les uretères, la vessie et la verge, en conservant la continuité de ces organes les uns avec les autres.

La *vessie* et la tumeur présentent une enveloppe extérieure commune, constituée par de larges bandelettes de fibres musculaires lisses entrecroisées, mais dont les principales ont une direction antéro-postérieure ; les bandelettes sont elles-mêmes entourées par une couche cellulo-graisseuse lâche renfermant de nombreuses veines dilatées et sinueuses, et sur plusieurs points on trouve des concrétions calcaires du volume d'un pois, contenues dans quelques-unes de ces veines.

Le doigt introduit dans la vessie rencontre l'extrémité postérieure de la tumeur, et il s'engage facilement dans un canal qui parcourt cette tumeur d'arrière en avant, mais il est complètement arrêté au niveau de l'extrémité antérieure de la tumeur.

L'urèthre est fendu dans toute sa longueur par sa face inférieure, ainsi que la vessie. On constate alors que le canal de l'urèthre, depuis le méat jusqu'à l'extrémité antérieure de la tumeur, a une longueur de 20 centimètres ; nulle part il n'y a de traces de rétrécissement. La tumeur commence immédiatement en arrière de la région membraneuse, et occupe exactement la place de la prostate. Elle est constituée par deux lobes latéraux, très distincts et qui ne se confondent que par leur partie supérieure ; en bas, ces deux lobes sont réunis par une sorte de lobe

Digitized by Google

moyen, avec lequel ils se continuent par leur portion externe, tandis que l'interne est de chaque côté séparé du lobe médian par un sillon antéro-postérieur profond de un demi-centimètre environ. Des deux lobes latéraux, le droit est le plus volumineux. Sa longueur, ou diamètre antéro-postérieur, est de 12 centimètres ; sa largeur est de 8 centimètres et sa hauteur ou diamètre vertical, est de 9 centimètres. Le lobe gauche a une longueur de 9 centimètres, une largeur de 6 centimètres et une hauteur de 8 centimètres. Le lobe moyen est long de 12 centimètres, large de 8 centimètres et haut de 4 centimètres. La circonférence totale de la tumeur, prise transversalement à sa partie moyenne, est de 31 centimètres. La surface de la vessie étalée représenterait une sorte de rectangle large de 26 centimètres, long, d'avant en arrière, de 13 centimètres. Le poids total de la tumeur, avec la vessie et la verge, est de 980 grammes. La tumeur a donc une forme ellipsoïde à grand diamètre antéro-postérieur.

Si l'on examine la tumeur en écartant l'un de l'autre les deux lobes latéraux, on voit que ces lobes présentent sur leur face interne, des mamelons, surtout apparents sur le lobe droit, où l'un, du volume d'une noix, fait une saillie notable à son extrémité postérieure, et deux, du volume d'une noisette, s'observent dans la moitié antérieure de sa face interne.

Le reste de la surface interne des lobes latéraux est légèrement mammelonné ; cette même surface est recouverte par une muqueuse résistante, très adhérente et d'une coloration rosée.

L'espace situé entre les faces internes des deux lobes latéraux représente le trajet de l'urèthre à travers la tumeur ; il a une hauteur de 7 centimètres à sa partie moyenne ; sur sa paroi supérieure, la muqueuse en passant du lobe droit sur le lobe gauche, forme des brides membraneuses minces, dirigées transversalement et surtout obliquement.

La consistance de la tumeur est dure, élastique ; la dureté est plus grande au niveau des saillies mamelonnées. Nulle part, on ne rencontre de points fluctuants. Par les orifices extérieurs des canaux éjaculateurs, on introduit un stylet qui vient sortir dans le canal uréthral à l'union des lobes latéraux et du lobe moyen, à 5 centimètres en arrière de l'extrémité antérieure de la tumeur pour le côté gauche, et à 4 centimètres pour le côté droit. Transversalement, les deux orifices sont séparés par un intervalle de un demi-centimètre.

Digitized by Google

L'uretère gauche s'ouvre à 4 centimètres en arrière de l'extrémité postérieure du lobe gauche de la tumeur ; l'uretère droit s'ouvre à 2 centimètres en arrière du point où la muqueuse vésicale se réfléchit pour passer de la face inférieure de la vessie sur le lobe droit de la tumeur. Les orifices des deux uretères, sont écartés par une distance de 5 centimètres. Les vésicules séminales normales répondent d'avant en arrière à la partie moyenne de la tumeur.

Le tissu de la tumeur présente un aspect blanc rosé à la coupe ; à la surface de la coupe, on voit des petites masses arrondies, de volume très divers, entourées par un tissu d'apparence fibreuse. Pas de suc en grattant légèrement ; mais en pressant fortement, la lame du couteau recueille un peu de liquide blanc-grisâtre très épais.

Les parois de la vessie sont épaisses d'environ un demi-centimètre. On voit sur la face interne de cet organe des colonnes nombreuses et épaisses, surtout sur la face inférieure de la vessie et au voisinage de la tumeur.

Le rein droit est de volume et d'aspect normaux.

Le rein gauche est petit ; long seulement de 9 centimètres, large de 4 centimètres et épais de 2 centimètres. Il présente un kyste superficiel, du volume d'une noix, et siégeant à son extrémité supérieure.

Les calices et le bassinet sont extrêmement dilatés, bien que leur muqueuse ne paraisse pas altérée. La substance rénale qui persiste n'a plus qu'une épaisseur d'un demi-centimètre ; elle est d'aspect uniforme, brun jaunâtre. Les uretères sont un peu dilatés, surtout le gauche, au voisinage de la vessie. Le rectum comprimé par la tumeur est rétracté, aplati, et son calibre admet difficilement l'introduction du doigt. Nulle part dans l'abdomen, on ne trouve de ganglions lymphatiques volumineux ou altérés.

Par bien des caractères, cette tumeur semblait appartenir à la classe des hypertrophies prostatiques ; l'*examen histologique* était néanmoins nécessaire ; M. de Gennes a fait cet examen dont voici les résultats :

Des fragments de cette tumeur, pris en divers points, ont été durcis par la gomme et l'alcool, et soumis ensuite à l'examen histologique. Les coupes colorées par le picro-carminate d'ammoniaque et montées dans la glycérine ont donné les résultats suivants :

A un faible grossissement, — Ocul. 1, obj. 0 de Verick, — on voit que la plus grande partie de la préparation est formée de tissu fortement coloré en rose sans structure bien évidente et, au milieu de ce tissu, des espaces clairs, les uns arrondis, les autres rappelant la forme de glandes aci-

Digitized by Google

neuses. On aperçoit aussi dans quelques préparations des artérioles à tuniques très épaisses et dont on ne distingue qu'à peine la lumière.

A un plus fort grossissement (Ocul. 1, obj. 2 de Verick), la structure de ces diverses parties est plus évidente. Il est déjà facile de se rendre compte que ces larges tractus qui forment la majeure partie de la préparation, sont formés par du tissu fibro-musculaire de la prostate normale, tissu considérablement hypertrophié. Le tissu conjonctif est largement prédominant et même, en certains points, il est devenu complètement fibreux. Les espaces clairs sont de deux ordres, les uns arrondis représentant la coupe d'un conduit glandulaire et tapissé par un épithélium en partie desquamé ; les autres en forme d'acini très nets tapissés par un épithélium nettement conservé. On voit de plus quelques veines dilatées contenant des globules sanguins et quelques artérioles dont les parois très épaisses sont constituées presque uniquement par du tissu fibreux. Etudiant alors les détails avec un grossissement plus fort, on voit très nettement l'épithélium prismatique qui tapisse les acini. Sur les parois des conduits glandulaires déjà décrits, on aperçoit par place l'épithélium prismatique desquamé ; presque partout au centre, on voit de grosses cellules épithéliales à peine colorées ayant subi une dégénérescence granulo-graisseuse très accentuée.

En RÉSUMÉ, cette tumeur est constituée par une série de petites tumeurs secondaires, qui, à l'examen histologique, nous ont paru constituées en grande partie par du tissu fibro-musculaire, fibreux par places, enserrant des acini glandulaires dont l'épithélium est desquamé et dégénéré en certains points.

C'est donc une hypertrophie simple de la prostate, mais portée à un degré excessif.

14. Maladie d'Addison; par Paul BERBEZ, interne, et Henry BERBEZ, externe des hôpitaux.

Le nommé Paul Guer..., âgé de 40 ans, cordonnier, est entré le 1er septembre 1885, salle Saint-Louis, n° 10, hôpital de la Charité (service de M. FÉRÉOL).

Antécédents. Il n'y a rien à noter du côté des parents. Le père et la mère sont morts dans un âge avancé. Jusqu'à 5 ans, le malade a joui d'une bonne santé. A cet âge, il aurait fait une grave maladie, une fièvre typhoïde, à ce qu'a dit son médecin. A la suite de cette maladie, les pieds se sont déformés et ont pris l'attitude du pied-bot. La mar-

Digitized by Google

che est devenue très pénible ; encore n'a-t-elle été possible qu'avec l'aide de chaussures spéciales. Vers 9 ou 10 ans, le malade eut pendant plusieurs semaines une affection très grave dont il ne peut préciser la nature. A 17 ans, angine couenneuse : à la suite de cette maladie il survint de la paraplégie incomplète, puis un certain degré de paralysie du membre inférieur gauche, paralysie qui dure encore aujourd'hui. Blennorrhagie. Pas de syphilis.

Il y a un an environ, en octobre 1884, le malade s'est mis a tousser, à cracher et à maigrir.

Les quintes de toux furent bientôt si fortes que le vomissement s'ensuivit. Alors en très peu de temps il survint des sueurs nocturnes et un affaiblissement général. Jusqu'à maintenant, l'état du malade n'a fait que s'aggraver lentement.

Du mois de mars au mois de mai, le tégument a pris la teinte noire que nous lui voyons aujourd'hui. Presque en même temps, le malade a remarqué qu'il lui venait des taches noires sur la muqueuse buccale et sur la peau du gland. *A ce qu'il prétend, ses cheveux de chatain-clair qu'ils étaient seraient devenus très noirs*; aujourd'hui cependant nous le trouvons avec des cheveux gris. Concurremment avec ces signes, il serait survenu un dégoût invincible pour les aliments, à l'exception des fruits toutefois. Jamais le malade n'eut de diarrhée ni de constipation, si ce n'est toutefois à la fin de sa maladie.

Depuis quelques jours, il est survenu des douleurs assez vives dans les genoux, dans les jambes et surtout au creux de l'estomac.

Aujourd'hui nous trouvons le malade dans l'état suivant : C'est un homme de grande taille, d'une maigreur extrême. A première vue on dirait un mulâtre ; la blancheur des sclérotiques tranche sur le fond noir du visage. L'intérieur de la bouche présente à la face interne des joues, sur la voûte palatine et le voile du palais des taches noirâtres ; on en trouve également sur les lèvres. La coloration est plus foncée au pli de l'aîne et au scrotum ; on la retrouve aussi autour du gland. Les pieds présentent une déformation spéciale.

La déformation du pied est assez remarquable : le pied est renversé sur le bord interne. Le bord interne est relevé; la voûte du pied est très accusée. Depuis quelques jours, les jointures du cou-de-pied sont devenues très douloureuses.

L'examen de l'appareil respiratoire révèle une exagération considérable des vibrations thoraciques à la palpation

Digitized by Google

dans les deux sommets et vers le bord postérieur du poumon. La percussion dévoile une matité très marquée de ces mêmes régions. A l'auscultation, on trouve des signes de tuberculisation avancée; il y a, un peu partout, des râles humides et du gargouillement; au sommet gauche, on trouve une caverne d'un volume considérable. En avant, tous ces signes sont beaucoup moins marqués. Le pouls est normal; l'auscultation du cœur ne révèle rien. Cependant le malade dit que, de temps à autre, il a des palpitations très pénibles.

Le réflexe rotulien est très diminué à gauche. Il n'y a pas d'autres troubles du côté du système nerveux.

Quand on examine le testicule, on trouve tout le long de l'épididyme des nodosités tuberculeuses. Le toucher rectal fait découvrir des noyaux caséeux dans la prostate. Le malade continue à s'affaiblir et le 16 novembre il succombe.

Autopsie. — *A l'ouverture de la poitrine*, nous avons trouvé un léger épanchement dans la plèvre gauche et quelques adhérences du sommet du poumon gauche. Le poumon droit était entièrement adhérent dans ses 3/4 supérieurs. Quelques adhérences au diaphragme.

Le poumon gauche est lisse au toucher, souple, à peu près normal, sauf quelques noyaux tuberculeux que l'on sent au toucher, au niveau du sommet.

Le poumon droit est farci de tubercules dans toute son étendue; au sommet, une caverne arrondie, grosse comme un œuf de poule, pleine de matière caséeuse. La plèvre est très épaisse au niveau de cette caverne assez superficielle (un centim. d'épais.). Le péricarde est normal. Le cœur est petit: à la coupe, hypertrophie concentrique de Laënnec. Valvules normales. Aorte normale sans athérome ni tubercules. Rien au larynx, ni au corps thyroïde.

A l'ouverture de l'abdomen, on trouve le foie plus gros qu'à l'état normal; à la coupe, congestion, surface uniformément rouge, pas de dégénérescence amyloïde, pas de tubercules. Rate hypertrophiée, très congestionnée, un peu sclérosée; à la surface, quelques points de périsplénite. Les corpuscules de Malpighi sont assez visibles. Intestin congestionné; de place en place, petites hémorrhagies interstitielles; *quelques rares ulcérations tuberculeuses.* Gros intestin: le cœcum présente de vastes ulcérations sur toute sa surface, la muqueuse est déchiquetée et a disparu par places. Les parois et le tissu cellul. environnant, très épaissis. Ganglions mésentériques: hypertrophiés, congestionnés,

Digitized by Google

quelques-uns sclérosés et contenant de la matière tuberculeuse. Reins et capsules : reins sont gros, lisses, capsule épaissie et se décortiquant facilement. A la coupe, la substance corticale très congestionnée semble moins étendue, elle est assez dure et ne se laisse pas déchirer par le doigt. Dans le rein droit, on trouve deux kystes assez volumineux. Les capsules surrénales sont très hypertrophiées surtout celle du côté gauche qui atteint 6 ou 8 fois le volume normal ; on dirait que cette capsule a été entraînée par son propre poids, car elle a quitté sa place habituelle et est venue coiffer le hile du rein. A la coupe, on trouve un vaste foyer de matière tuberculeuse. *Appareil urinaire* : *La vessie* a des parois très épaissies et revenant sur elles-mêmes. *La prostate* a son volume normal ; à la coupe, on trouve des foyers caséeux. *Testicules* : L'épididyme présente des noyaux tuberculeux des deux côtés. A la coupe, la glande elle-même paraît dure, sclérosée, rugueuse au doigt, mais n'offre pas trace de foyers caséeux.

Le cerveau est congestionné, œdématié ; les méninges sont épaisses et se décortiquent facilement ; il n'y a pas traces de tubercules.

Examen microscopique. — *Capsules surrénales* : Les coupes de ces organes, faites perpendiculairement à leur longueur, ne montrent plus traces de leur tissu normal. Ils ont subi la dégénérescence caséeuse dans leur partie moyenne, tandis que leur tissu périphérique est constitué par du tissu fibreux, dans lequel on trouve quelques amas arrondis de petites cellules qui représentent des granulations tuberculeuses, et quelques îlots où les cellules embryonnaires existent encore, mais en très petit nombre, et où se montrent une ou plusieurs cellules géantes : on a affaire à des granulations tuberculeuses ayant subi la dégénérescence fibreuse.

Les reins n'offrent pas trace de tubercules et ne présentent qu'un léger degré de néphrite interstitielle.

Les épididymes ne montrent pas de tubercules ; on observe la présence de globules blancs autour de leurs vaisseaux.

Les testicules ont leur tunique fibreuse épaissie ainsi que les canalicules spermatiques. En certains points existent des noyaux de tissu fibreux, noyaux arrondis qui représentent des tubercules ayant subi la dégénérescence fibreuse ; en d'autres points, se montrent des îlots de petites cellules qui entourent les canalicules secréteurs du sperme, c'est-à-dire des granulations tuberculeuses. .

Digitized by Google

La rate ne possède pas de tubercules. La capsule est épaissie et présente par places des plaques fibreuses d'une épaisseur assez considérable.

Les corpuscules de Malpighi n'offrent rien de particulier à noter.

Nous avons étudié la paroi d'une caverne pulmonaire qui montrait en allant de dedans en dehors : 1° Une couche de tissu ayant subi la dégénérescence caséeuse. 2° Une couche de tissu fibreux renfermant une grande quantité de cellules embryonnaires accumulées en certains points, de façon à former des granulations tuberculeuses où l'on trouve un grand nombre de cellules géantes. 3° Une couche épaisse de tissu fibreux où les vaisseaux très nombreux et dilatés sont gorgés de sang et où il existe encore quelques noyaux tuberculeux. Dans cette couche, se remarquent un grand nombre de granulations pigmentaires.

Le foie présente un grand nombre de granulations tuberculeuses isolées et confluentes ; elles siègent les unes sous la capsule qui est épaisse ; les autres dans l'épaisseur de son tissu où elles se montrent, ainsi que dans les espaces portes et aussi dans l'épaisseur des lobules hépatiques. Quelques-unes s'étendent d'un espace porte à une veine intra-lobulaire. Ces granulations sont les unes très petites et arrondies, les autres un peu plus considérables et allongées, envoyant des prolongements entre les travées des cellules hépatiques. Elles ne renferment pas de cellules géantes, tandis que des granulations plus volumineuses, formées par la réunion de plusieurs nodules tuberculeux, en présentent une ou plusieurs, au nombre de 2 ou 3.

Nous avons cherché les bacilles de la tuberculose dans nos préparations colorées par le procédé d'Ehrlich et nous n'avons pas trouvé trace de bacilles dans les points qui nous semblaient et qui étaient en effet le plus envahis par la dégénérescence tuberculeuse. Nous avons cru devoir rapporter l'observation de notre malade pour plusieurs raisons. Au point de vue symptomatique, les choses se sont passées avec une très grande rapidité, en deux mois la mélanodermie a fait des progrès rapides. Au point de vue anatomique, nous avons cru intéressant de signaler cette tendance scléreuse assez rare dans la tuberculose à marche aussi rapide, nous voulons parler des scléroses multiples avec ou sans tubercules qui ont atteint le rein, les capsules, le gros intestin, le testicule et peut-être le cœur qui a été trouvé petit, hypertrophié dans une certaine mesure, mais qui présentait une consistance tout à fait particulière.

Digitized by Google

15. Hépatite scléreuse hypertrophique. — Ictère chro-—nique.— Ictère grave ;—mort ; par SIREDEY, chef de clinique et HISCHMANN, interne.

Le nommé Soss..., Louis, âgé de 42 ans, garçon de magasin, entre le 11 novembre 1886, salle Saint-Charles, lit n° 22, hôpital de la Charité (service de M. HARDY).

Rien à signaler du côté des parents.

Aucune maladie grave antérieure : le malade n'a jamais eu ni fièvre typhoïde, ni dysentérie. Il n'a jamais quitté la France, et n'a jamais eu de fièvres intermittentes. En somme, tous ses antécédents pathologiques se résument à une blennorrhagie qu'il contracte à l'âge de 20 ans, sans complication ; et à une affection fébrile éphémère pour laquelle il fut traité à Lyon pendant quelques jours en 1870.

Cet homme est manifestement alcoolique ; il avoue que les nombreuses courses qu'il fait chaque jour s'accompagnent de visites chez les marchands de vin, et il boit du vin, de l'eau-de-vie d'une façon exagérée. De plus, il est sujet à des pituites ; ses nuits sont agitées, son sommeil est interrompu par des rêves pénibles. Cependant les mains étendues ne donnent qu'un tremblement modéré. Il y a déjà quelques mois qu'il éprouvait des troubles digestifs variables. Dyspepsie, gaz, vomissements alimentaires ou muqueux ; mais ces accidents ne se sont pas accompagnés de jaunisse, et jamais il n'a éprouvé de douleurs comparables à celles de la colique hépatique.

C'est trois semaines environ avant son entrée à l'hôpital, c'est-à-dire vers le milieu d'octobre, que les troubles digestifs s'accentuèrent et qu'il vit apparaître l'ictère. Mais à ce moment même il ne ressentit pas plus de douleurs que les jours précédents ; on lui fit remarquer que ses yeux étaient jaunes, puis la même coloration se montra peu à peu sur toute la peau et ce n'est que d'une façon lente et progressive que la jaunisse atteignit le degré qu'elle présente actuellement. Soigné d'abord en ville, il se purgea plusieurs fois de suite, prit du lait et s'abstint de toute boisson alcoolique (?).

12 *novembre* 1885. A son entrée à l'hôpital, on constate une coloration jaune très prononcée sur toute la surface du corps, particulièrement intense sur la face et le tronc et ne pouvant laisser aucun doute sur son origine biliaire. En effet, la couleur de la peau est assez caractéristique par elle-même, et, de plus, on constate du côté des urines les réactions les plus nettes du pigment biliaire. Décoloration

Digitized by Google

absolue des garde-robes qui sont semblables à du mastic et très fétides. Hypéresthésie de la peau caractérisée par un prurit permanent très intense, nombreuses excoriations produites par le grattage. Pas de troubles oculaires. Pas de céphalalgie ni d'éblouissements. Urines non albumineuses. Pouls lent 52°, 56°. Pas d'élévation de la température. Intégrité de l'appareil respiratoire. Aucun bruit anormal au cœur. Pas d'œdème des membres inférieurs. En somme, il existe actuellement un ictère intense accompagné de quelques troubles digestifs. Pesanteur à la région épigastrique après les repas, nausées, quelques vomissements, perte de l'appétit. Jamais de vomissements de sang ni d'hémorrhagie par aucune autre voie.

A l'examen de l'abdomen, on constate au-dessous de l'hypochondre droit une légère saillie due à l'augmentation du volume du foie. Pas de dilatation des veines de la paroi abdominale, pas d'ascite. Mais il existe un développement exagéré de la glande hépatique : on sent, à trois travers de doigt, au-dessous des dernières côtes, le bord du foie qui est dur, tranchant ; d'ailleurs, une assez vive douleur. La matité du foie se rencontre sur une ligne verticale de 18 centimètres au-dessous du mamelon. Le lobe gauche est également augmenté de volume (10 centimètres environ).

La rate n'est pas augmentée comme elle l'est habituellement dans la cirrhose hypertrophique. La percussion donne une matité assez nette sur une étendue de 3 ou 4 travers de doigt au niveau de l'hypochondre droit, mais la rate ne déborde pas les fausses côtes. Toutefois, l'augmentation du volume du foie, sa dureté, font diagnostiquer une hépatite interstitielle, avec altération des cellules de la glande, vraisemblablement une sorte d'hépatite diffuse.

Traitement : Calomel 0,40 centigr. Eau de Vichy et régime lacté.

Du 12 au 20 *novembre*. Légère amélioration, dans les jours qui suivent ; les troubles digestifs diminuent, mais l'ictère reste à peu près stationnaire et la région hépatique est encore douloureuse.

Vésicatoire sur la région du foie. Le repos, le régime lacté et l'usage des purgatifs de temps à autre amènent une amélioration notable. La sensibilité de la région hépatique diminue, la glande semble rétrocéder, la matité ne mesure plus que 14 ou 15 centimètres sur la ligne du mamelon.

Du 20 au 25 *novembre*, l'ictère est toujours à peu près aussi intense, et les matières restent complètement décolorées. Application de trois cautères à la pâte de Vienne

Digitized by Google

sur le côté droit. Etat à peu près stationnaire, aucun accident aigu, l'ictère semble diminuer pendant quelques jours, puis reparaît avec la même intensité, sans crises douloureuses. Les démangeaisons persistantes déterminent de nombreuses excoriations dues au grattage; quelques-unes de ces excoriations sont entourées de petites taches purpuriques, néanmoins on n'observe pas d'hémorrhagie, et l'examen fréquemment répété des urines n'y fait pas découvrir d'albumine.

Vers le 6 *décembre*, le malade se plaint de douleurs dans la jambe, à la partie moyenne et postérieure du mollet. On y constate la présence d'un petit anthrax que l'on traite d'abord simplement par des cataplasmes, mais qui s'étend très rapidement, et qui, le 13 décembre, présente au moins les dimensions d'une pièce de 5 francs; il est entouré d'un bourrelet rouge, épais, très volumineux, et, sur la surface en cratère, on ne voit que quelques orifices donnant du pus en petite quantité.

13 *décembre*. On pratique une incision cruciale au thermo-cautère, puis on maintient sur la plaie des cataplasmes de fécule de pommes de terre. Dès le lendemain, l'inflammation périphérique avait diminué, il n'existait autour de la plaie ni rougeur, ni tuméfaction. On ne constate d'ailleurs aucune complication sur le reste du membre, ni du côté des veines, ni du côté des lymphatiques. Pas d'adénite inguinale, pas d'œdème, ni de rougeur sur le trajet du membre.

Le 20 *décembre*. La plaie a considérablement diminué, l'eschare s'est détachée et le pus s'élimine facilement. Aucune complication. D'ailleurs, pas d'élévation de température. Pas de fréquence du pouls.

Du 25 *décembre* 1885 au 20 *janvier* 1886. Etat à peu près stationnaire, légères alternatives d'amélioration et d'aggravation. A certains jours, la coloration vert olive de la peau s'atténue et fait place au jaune clair; les urines, les matières fécales subissent des variations identiques. Néanmoins, la tendance générale de la maladie paraissait relativement favorable. Vers la seconde quinzaine de janvier notamment, le malade se trouvait mieux, les forces revenaient. Mais le foie ne diminuait pas de volume, et on pouvait même constater une dilatation sensible des veines de la paroi, sans ascite, sans hypertrophie de la rate. Pas de fièvre. Pas de frissons.

Mais, vers le 20 *janvier*, retour des troubles digestifs, le malade a eu des vomissements à plusieurs reprises, sans fièvre. sans frissons.

Digitized by Google

24 *janvier*. Affaiblissement assez rapide. Douleurs dans la région hépatique. Traitement: Calomel, sulfate de quinine.

30 *janvier*. On constate un changement considérable dans l'état du malade, il se trouve très fatigué, ne dort plus et rêve bruyamment, il vomit plusieurs fois. Langue un peu rouge, sèche, douleurs à la pression du foie. Pas de fièvre.

31 *janvier*. Même état, ventouses sèches sur la région hépatique. Pas d'albumine dans l'urine. Température, soir, 37°,8.

1er *février*. La peau paraît plus chaude. Le thermomètre qui était la veille au soir à 37°,8, monte à 39°,2. Le pouls atteint 100.

2 *février*. Nuit agitée, délire bruyant; mais le calme est revenu, et, le matin, le malade répond bien aux questions qui lui sont adressées. Il se plaint d'avoir froid, et dit qu'il a souffert du froid depuis quelques jours, bien qu'il ne soit pas sorti. Etat adynamique très prononcé, langue sèche, rouge. La coloration de la peau est beaucoup plus foncée que les jours précédents. Les urines sont couleur de café noir, cependant elles ne contiennent pas de sang. Selles décolorées, argileuses. Pas d'hémorrhagies. Foie notablement augmenté de volume: 20 centimètres sur la ligne du mamelon, douloureux à la pression. Veines de la paroi dilatées. Rate appréciable, mais ne dépassant pas la cage thoracique. T. matin 38°, soir 39°.

3 *février*. — Un peu d'amélioration; pas de délire dans la nuit; la température s'est abaissée le matin; les urines sont plus claires, couleur de bière brune; pas d'hémorrhagies. Température: matin 37°,2, soir 40°,4.

4 *février*.—Délire beaucoup plus accentué dans la nuit. Le matin la faiblesse est plus grande, le malade répond à peine aux questions qu'on lui adresse, et ses réponses dénotent la persistance du délire. Langue sèche; pas de dyspnée; crachats visqueux, colorés en jaune, mais non transparents. A l'auscultation on constate des râles aux deux bases, mais aucune lésion étendue de l'appareil respiratoire. Température: 38,° matin, 38°,6 le soir.

5 *février*. — Adynamie beaucoup plus accusée, cependant aucune hémorrhagie; pas d'albumine dans l'urine; le malade ne prend presque plus rien. Ballonnement de l'abdomen, mais on sent encore le bord du foie qui est dur, tranchant; pas de signes d'ascite. A l'auscultation, on perçoit des deux côtés en arrière un bruit de frottement, bruit de cuir neuf très net, surtout à droite. Légère matité à ce niveau. Température: matin 38°, soir 38°,6.

Digitized by Google

6 *février*. — Affaiblissement plus marqué, sans aucune hémorrhagie ; délire persistant ; état demi-comateux ; décédé le 7 février à 1 heure du matin.

Autopsie le 8 février, à 8 heures et demie du matin. Diagnostic : *Hépatite scléreuse hypertrophique, diffuse, suppurée.* — *Poumons* un peu congestionnés aux deux bases, surtout à la gauche. — *Cœur* sain ; pas d'athérome de l'aorte ; petites plaques graisseuses récentes au-dessus des valvules sygmoïdes ; la tunique interne de l'aorte est teintée par la bile. — *Foie* extrêmement volumineux, 0,31 de largeur, 0,23 de hauteur ; granuleux à sa surface, sa capsule est adhérente et épaissie ; l'organe est fortement teinté par la bile, et à la coupe on voit des tractus conjonctifs épaissis ; l'organe est comme moucheté de tractus jaunes et noirâtres. En outre, on trouve des foyers suppurés interstitiels dans les deux lobes. Les canaux biliaires, par places, sont remplis de pus. Il s'est fait des hémorrhagies qui ont pénétré dans les voies biliaires. On trouve des caillots en partie dégénérés dans le canal cystique et dans la vésicule. Celle-ci renferme un mélange boueux de sang coagulé altéré et de bile. En somme, les lésions sont à la fois scléreuses, graisseuses et hémorrhagiques.

Rate augmentée de volume, présente 17 cent. de longueur, assez molle. Il existe des traces de périsplénite. — *Reins* très volumineux, teintés par la bile. La substance corticale présente des stries jaunâtres. Il y a certainement un commencement de régression graisseuse. Pancréas sain. Les téguments et les viscères présentent une teinte jaune, ictérique très foncée.

16. M. Demars présente un *fibro-adénome du voile du palais récidivé* ; le malade, opéré en 1882, a vu reparaître le néoplasme il y a deux mois.

17. M. Demars rapporte l'observation d'un individu, porteur d'*une hernie crurale étranglée* qu'on dut opérer ; à la suite de quoi l'on observa un abaissement graduel de la température pendant 15 jours, de la diarrhée, puis la mort. A l'autopsie ces accidents restent inexpliqués, car on ne trouve aucune lésion pouvant causer la mort.

MM. P. Raymond et Martin de Gimard se portent candidats au titre de membre adjoint.

Digitized by Google

Séance du 26 février 1886.

PRÉSIDENCE DE M. CORNIL.

18. Ataxie locomotrice progressive. — Artério-sclérose généralisée. — Néphrite interstitielle. — Arthrite hypertrophique des deux genoux; par PANNÉ, interne des hôpitaux.

La nommée P...., Louise, âgée de 55 ans, était entrée le 9 octobre 1882, salle Sainte-Madeleine, lit n° 25, dans le service de M. Hérard, à l'hôtel-Dieu. Elle est morte trois ans après, le 12 février 1886, dans le même service, dirigé actuellement par M. Empis.

A son entrée elle présentait tous les signes d'un tabes dorsalis avancé, les premiers accidents remontant déjà à 15 ans environ. La maladie continua sa marche : les douleurs fulgurantes avaient cessé aux membres inférieurs et existaient aux membres supérieurs et à la face : il y avait abolition des réflexes et paralysie des membres inférieurs.

Elle présentait de plus des symptômes cardiaques, hypertrophie notable, et souffle râpeux systolique, à la base, se prolongeant le long de l'aorte et une déformation articulaire curieuse des deux genoux, remontant à dix ou douze ans, développée après le début des premiers signes de l'ataxie. Les deux genoux étaient volumineux, surtout le droit : il y avait une légère dislocation des jointures. Dans le cul-de-sac synovial du genou droit qui remontait jusqu'à mi-cuisse on sentait une masse de corps étrangers que l'on faisait rouler les uns sur les autres : on avait la sensation d'un sac de noix. L'articulation était du reste tout à fait indolente, et la peau qui la recouvrait était normale.

Sur la fin, survinrent des accidents apoplectiformes fréquents qui donnaient lieu à de l'hémiplégie droite d'abord passagère, puis permanente. Une dernière attaque emporta la malade le 12 février 1886.

AUTOPSIE faite le 13 février, 24 heures après la mort. — La *moelle* est remarquablement petite. Les racines posté-

Digitized by Google

rieures sont grêles et demi-transparentes. Les cordons postérieurs diminués de volume ont une couleur grise : des exsudats jaunâtres, abondants, recouvrent la face postérieure de la moelle. Sur des coupes on voit à l'œil nu une coloration grisâtre de toute la zône des cordons postérieurs qui sont rétractés. Le *cerveau* est le siège d'une hydropisie ventriculaire très considérable limitée au ventricule latéral gauche : dans le lobe gauche, on trouve de plus un foyer hémorrhagique récent entre le noyau extra-ventriculaire et la capsule externe. Les branches de l'hexagone de Willis sont béantes, dures, athéromateuses. — Le *cœur* est hypertrophié. L'aorte, très dilatée, très dure, mesure 15 centimètres de circonférence extérieure à quelque distance au-dessus de son origine. Cette dilatation se prolonge à toute la crosse : ouverte, elle présente sur sa face interne de profondes et nombreuses altérations, noyaux d'athérôme, plaques calcaires à bords saillants et irréguliers donnant à son intérieur l'aspect le plus rugueux. Il n'y a ni insuffisance, ni rétrécissement aortique : les valvules sigmoïdes sont minces et souples, leur bord libre est normal : mais, sur leur face ventriculaire et sur la portion voisine de l'endocarde du ventricule gauche on voit un grand nombre de végétations molles, fibreuses, à surface irrégulière flottant sur un pédicule résistant. Les valves de la mitrale sont épaissies à leur bord libre, sans rétrécissement notable de l'orifice. Le cœur droit est normal. Les artères coronaires sont fortement athéromateuses.

Les *reins* sont de volume normal, pâles, durs, criant à la coupe. La capsule enlève, en se détachant, la couche superficielle de la substance corticale. De nombreux kystes se voient à la surface. La substance corticale est mince, atrophiée : en somme, lésions de néphrite interstitielle.

Les *poumons* sont congestionnés aux bases. Le *foie* est normal, la *rate* petite et dure, scléreuse. Le *tube intestinal* est normal. L'*utérus* donne naissance à un corps fibreux de la grosseur d'une tête de fœtus à terme semé dans son intérieur de noyaux calcaires.

Lésions articulaires. Elles siègent aux deux genoux : les autres jointures sont normales ; le genou gauche surtout a des lésions considérables. — *Genou gauche :* La peau enlevée, et le triceps fémoral très atrophié rejeté en bas, on découvre le cul-de-sac supérieur de la synoviale énormément distendu ; ses dimensions verticales, mesurées à partir de la trochlée fémorale sont de 14 centimètres ; en travers il atteint 10 centimètres ; sa capacité est d'un demi-litre environ. La paroi fibreuse de ce sac est

Digitized by Google

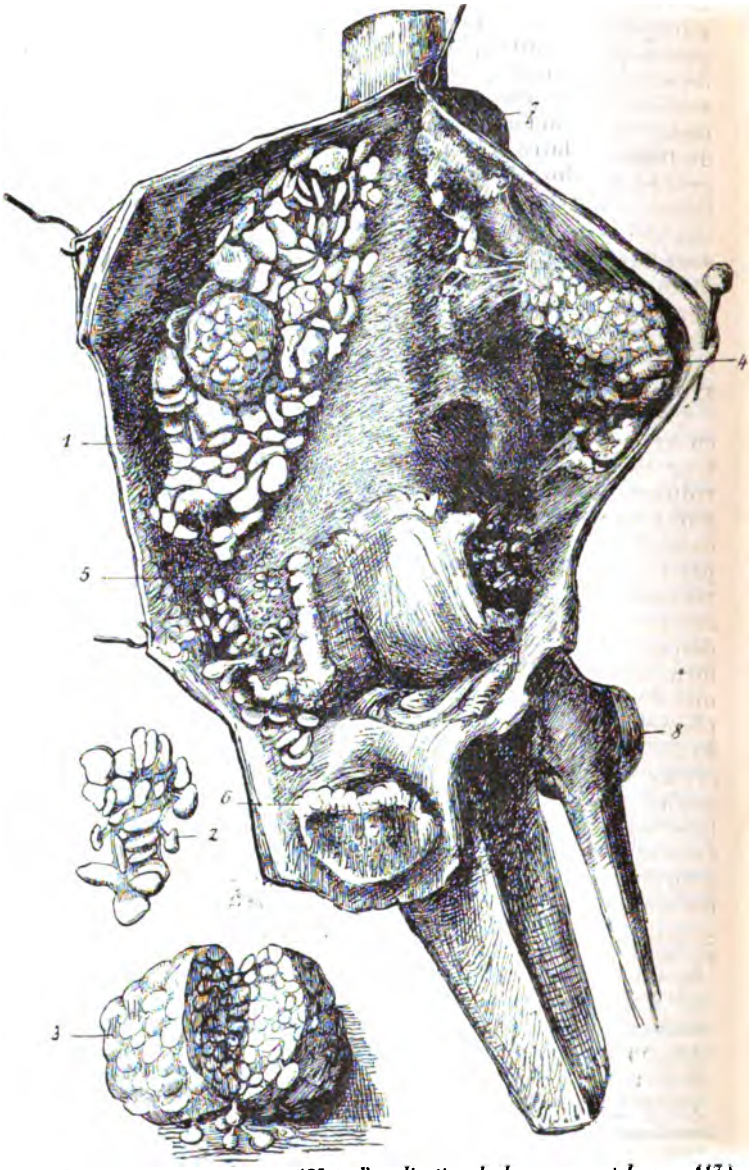

(Voir l'explication de la gravure à la page 117.)

Digitized by Google

très épaisse, résistante, calcaire en certains points. La figure jointe à cette observation, et que nous devons à l'obligeance de M. Farabeuf, chef des travaux anatomiques, et de notre collègue M. Delbet, interne des hôpitaux, montre avec la plus grande exactitude l'aspect de cette poche incisée. On découvre une multitude de corps étrangers libres, de forme variable, de toute grosseur, roulant en tout sens grâce à la synovie qui les lubrifie. Des productions irrégulières, de volume énorme pour quelques-unes, végètent aux dépens de parties différentes de la jointure ; les unes sont fixées au cul-de-sac ; d'autres aux franges de la synoviale, quelques-unes enfin sont implantées sur la limite du cartilage au niveau des extrémités osseuses. Après avoir donné une idée des corps libres, nous examinerons les altérations de la paroi fibreuse du cul-de-sac, puis de la synoviale elle-même, et enfin des extrémités osseuses.

Corps libres. Ils sont en nombre extraordinaire : nous en avons compté plus de deux cent cinquante ; leur couleur est blanc terne. Quelques-uns ne dépassent pas le volume d'un pois (*fig.* 41, 1). D'autres, et ce sont les plus nombreux, ont la grosseur et la forme de semences de courge ; leurs bords et leur surface sont rendus irréguliers par la présence de points saillants, durs, de couleur légèrement jaunâtre. Tous ne sont pas libres ; plusieurs sont comme agglutinés en paquets que l'on peut dissocier sans détruire tout à fait les adhérences membraneuses et filiformes qui en réunissent les éléments (*fig.* 41, 2). Enfin, une douzaine de ces arthrophytes libres diffèrent complètement des précédents. Ils sont ovalaires ; le plus gros égale un œuf de poule, le plus petit une amande ; tous sont *creux*, de consistance molle, élastique. On est frappé quand on les soupèse, de leur *extrême légèreté*. Leur surface est très irrégulière, et parsemée de gros tubercules durs et de couleur plus foncée que celle de la substance intermédiaire. A la section, on voit couler une petite quantité de liquide filant et visqueux. La coque est formée de

Fig. 41. — Dessin représentant le genou gauche vu par sa face antérieure, le cul-de-sac supérieur de la synoviale ayant été incisé verticalement et la rotule rabattue en bas. — 1. Petits corps étrangers libres. — 2. Paquet de corps étrangers libres dissociés, mais réunis encore par des adhérences membraneuses — 3. Coupe d'un gros corps étranger à surface framboisée, contenant une colonie de corps étrangers libres ou pédiculés. — 4. Coupe d'une plaque capsulaire lisse. — 5. Prolongement sessile développé sur une plaque capsulaire. — 6. Plaque calcaire énorme de la capsule donnant naissance en haut à une végétation qui fait saillie en dedans et en dehors du cul-de-sac. — 7. Végétation de la capsule adhérente par son extrémité supérieure seulement. — 8. Franges de la synoviale. — 9. Arthrophyte développé aux dépens d'une frange, et encore adhérent. — 10. Corps étranger développé aux dépens de la bourse séreuse poplitée.

Digitized by Google

corps étrangers cimentés; la cavité est remplie d'un nombre considérable d'autres corps semblables à ceux qui sont libres dans l'articulation, mais plus petits, et du volume de grains de riz (*fig.* 41, 3). Ceux du centre sont libres de toute adhérence à la paroi : les autres sont rattachés entre eux et à la coque par une large base ou par un pédicule plus ou moins long et grêle.

L'*examen histologique* de ces arthrophytes libres, pratiqué par M. le professeur Cornil, a montré que les plus petits sont formés de tissu fibro-cartilagineux recouvert d'une mince enveloppe conjonctive.

Les grains jaunâtres et durs trouvés à la surface et dans l'épaisseur des corps plus volumineux sont dus à des noyaux d'infiltration calcaire qui se sont développés au milieu de la même substance translucide et fibro-cartilagineuse. Les vésicules creuses enfin ont leur enveloppe formée de tissu fibro-cartilagineux incrusté de noyaux calcaires, et les corps étrangers qui ont végété à leur intérieur sont rattachés à la coque par des filaments ou des lames de nature conjonctive.

Lésions de la capsule fibreuse. La couche fibreuse qui double le cul-de-sac de la synoviale est très épaisse ; en plusieurs points, on y sent des plaques d'une dureté calcaire dont les bords sont irréguliers et dentelés : il y en a de très petites, et d'autres qui atteignent 5 ou 6 centimètres dans tous les sens. Aucune de ces plaques n'adhère au fémur dont la surface est parfaitement normale ; d'autre part leur face interne glisse facilement sur la synoviale : elles semblent donc bien réellement indépendantes dans leur développement et de l'os et des franges de la synoviale (*fig.* 41, 4).

Mais toutes ces productions ne restent pas sous forme de plaque, et exactement comprises dans l'épaisseur de la capsule ; en certains endroits elles donnent naissance à des prolongements qui soulèvent la synoviale en formant des saillies sessiles (*fig.* 41, 5) ; ailleurs, la saillie plus considérable est pédiculée, et la synoviale très amincie et adhérente ne glisse plus sur elle.

Enfin, comme dernier degré de cette tendance à la pédiculisation, on remarque surtout deux corps énormes qui remplissent la partie externe du cul-de-sac supérieur. L'une de ces végétations a une large base formée par une plaque calcaire qui s'étend du haut en bas de la paroi externe du cul-de-sac et s'est développée sous la synoviale adjacente à la face externe du fémur sans adhérer à l'os (*fig.* 41, 6). L'autre végétation est presque complètement libre : son

Digitized by Google

extrémité supérieure seule est rattachée à la paroi externe du cul-de-sac et à la plaque précédente par des filaments nacrés. L'extrémité inférieure (*fig.* 41, 7) oscille librement comme un battant de cloche. Ces deux corps étrangers adhérents sont arrondis, rugueux, semés à leur surface de noyaux calcaires, et ressemblent complètement aux corps libres, sinon par leur degré plus avancé de calcification ; à la partie postérieure de la jointure, entre le péroné et le tibia, on voit deux corps étrangers volumineux qui remplissent le prolongement normal, que la synoviale du genou envoie sous ce tendon du muscle poplité.

Lésions de la synoviale. La surface interne de la synoviale du cul-de-sac présente un grand nombre de points rouges, siège d'inflammation ; en ces points on voit un riche développement de villosités vasculaires.

De chaque côté de l'extrémité inférieure du fémur, sur la face condylienne, s'épanouit un bouquet volumineux de franges jaunes ou grisâtres ; les unes sont tout à fait molles ; d'autres plus volumineuses résistent sous le doigt et ressemblent aux petits corps étrangers libres (*fig.* 41, 8). L'une d'elles enfin se termine par un arthrophyte de la grosseur d'une noisette, rugueux à sa surface, il adhère à une frange volumineuse, et le point d'insertion de celle-ci sur lui est représenté par une sorte de petit ombilic (*fig.* 41, 9).

L'examen histologique de ces franges, pratiqué par M. le professeur Cornil, a montré que les unes, jaunâtres, étaient formées de tissu cellulo-adipeux pur. D'autres contiennent du tissu fibrillaire de nature conjonctive avec des vaisseaux et quelques cellules de cartilage. Quelques autres enfin sont constituées par du tissu fibro-cartilagineux, avec des points d'incrustation calcaire.

En résumé, même disposition et même structure que les arthrophytes libres et que ceux qui sont développés aux dépens de la paroi fibreuse.

Lésions des extrémités osseuses. Les cartilages sont très altérés ; en quelques points, ils sont usés jusqu'à l'os ; ailleurs, dépolissement, état rugueux, absence de la résistance caractéristique à la section. A l'examen d'une tranche de cartilage enlevée sur la rotule, on trouve, au microscope, les caractères typiques de l'*altération velvétique* ; c'est un enchevêtrement compliqué de longs filaments ténus, dans l'intérieur desquels on trouve encore des cellules de cartilage. A l'union de l'os et du cartilage on voit, surtout du côté du fémur et de la rotule, une couronne ru-

Digitized by Google

gueuse d'*ecchondrôses*; en un point, sur le condyle externe, une de ces productions forme une saillie en forme d'apophyse coracoïde. Ces ecchondrôses ont contribué aussi sans doute, en se pédiculisant, et en se détachant, à produire des corps libres. Les extrémités osseuses sont peu déformées; en aucun point elles n'ont subi d'usure. Les ligaments croisés sont à peine relâchés; les ligaments latéraux sont intacts : il y a une certaine laxité de l'articulation.

Genou droit. Le genou droit a des lésions d'un autre genre. Le cul-de-sac de la synoviale n'est pas dilaté. Il n'y pas de corps étranger libre dans la cavité; les extrémités osseuses du fémur et du tibia ont leur forme générale à peu près conservée, mais sont dépourvues de cartilage, ont une consistance éburnée et une surface très irrégulière, couverte de saillies mamelonnées.

Les ligaments latéraux sont relâchés, les ligaments croisés sont détruits complètement, on ne retrouve plus trace de leur insertion sur le plateau tibial; à leur place on voit, s'insérant sur l'espace intercondylien par une large base, une touffe volumineuse de végétations blanches, molles, se terminant par des extrémités flottantes de toute forme. Mais autour de cette gerbe centrale de végétations s'épanouissent une foule d'autres franges nées de tout le reste de la face interne de la capsule fibreuse. Un grand nombre de ces villosités sont terminées par un appendice dur, cartilagineux dans toute son épaisseur ou crétacé au centre, et le pédicule est souvent si grêle, qu'il suffit du moindre effort pour le rompre. Du reste, à côté de corps étrangers pédiculés de petite dimension, on en trouve quelques-uns de la grosseur d'un haricot, à surface irrégulière alternativement jaunâtre et translucide, *absolument analogues à ceux du genou gauche.*

Signalons encore dans cette articulation un corps étranger de la grosseur et de la forme d'une rotule, rattaché par un pédicule fibreux volumineux et long de 4 centimètres au ligament latéral interne à son insertion sur le condyle.

Examen histologique des corps étrangers libres, pratiqué par M. le professeur Cornil.

Les coupes des corps étrangers libres, après décalcification, montrent la disposition suivante :

1° A la périphérie, une zone de tissu fibreux avec des restes de vaisseaux dont la lumière est affaissée, et dont les parois épaissies sont anhystes et hyalines.

Digitized by Google

2° Au centre, une cavité.

3° Entre ces deux parties un certain nombre d'îlots de tissu cartilagineux, plus ou moins infiltrés de sels calcaires, et séparés les uns des autres par de la substance fibrillaire.

Chacun des îlots cartilagineux est formé de couches concentriques diversement colorées, et présente le plus souvent l'aspect suivant : extérieurement, une zone de cartilage hyalin avec capsules secondaires ; les noyaux sont encore colorables, c'est-à-dire vivants. Au-dessous, des bandes ou travées de tissu cartilagineux calcifié, et quelquefois un tissu tout à fait analogue à de l'os, moins la disposition en lamelles. Enfin, au centre, une disposition des éléments qui fait ressembler cette partie à du tissu médullaire. En somme, les altérations sont celles de chondrôme.

Réflexions. — 1° Si l'on considère l'ensemble des lésions, on voit dans presque tous les organes une tendance à la production de tissu fibreux ou fibro-cartilagineux. Il y a artério-sclérose généralisée, développement sur l'endocarde de végétations fibreuses, néphrite interstitielle, sclérose de la rate, corps fibreux volumineux de l'utérus; enfin, prolifération excessive de tissu fibro-cartilagineux au niveau des deux genoux. Il semble donc que cette observation vienne confirmer la théorie de *diathèse fibreuse* émise par M. Letulle et M. Hippolyte Martin, comme cause du tabes dorsalis.

2° Cette malade présentait les signes cliniques d'une lésion cardiaque ; l'autopsie a prouvé qu'elle n'avait pas la lésion du cœur la plus fréquente dans le tabes, l'insuffisance aortique. Il y avait aortite chronique, sans rétrécissement ni insuffisance aortique.

3° Si nous nous bornons à l'étude de l'artropathie, nous voyons que, quoique développée chez un tabétique, dans le cours du tabes, elle diffère complètement du type d'artropathie décrit par M. Charcot chez les ataxiques. Au lieu de l'usure étonnante des extrémités osseuses, de la dislocation et destruction de toute la jointure, il y a ici prolifération exubérante sans déformation de l'os proprement dit. La lésion répond à celle de l'arthrite chronique dont elle constitue un type idéal.

4° Enfin, l'étude des deux jointures est très intéressante au point de vue spécial de la pathogénie des corps étran-

Digitized by Google

gers articulaires, Sur les deux articulations, on peut les suivre facilement dans leur développement progressif aux dépens de 3 parties différentes de la jointure : 1° aux dépens de la capsule fibreuse ; 2° aux dépens des franges de la synoviale; 3° aux dépens des ecchondróses des extrémités osseuses.

M. Féré pense qu'on pourrait bien avoir affaire ici non à une arthropathie tabétique, mais à une arthrite chronique commune développée chez un ataxique; l'abondance des corps étrangers et l'état velvétique du cartilage ne sont pas des lésions qu'on rencontre dans l'arthropathie nerveuse.

M. Kirmisson fait la même réflexion : on ne voit pas ici les lésions caractéristiques décrites par M. Charcot : usure et destruction des surfaces articulaires, luxations, etc. On a déjà présenté plusieurs cas analogues à la Société qui pourraient bien, comme celui-ci, résulter d'une simple coïncidence, ou bien former une variété particulière d'artropathie nerveuse.

Cette pièce est encore intéressante au point de vue de la formation des corps étrangers. MM. Poulet et Vaillard ont nié que ces corps puissent se former aux dépens des franges synoviales, appuyant cette négation sur les recherches de M. Soubbotine, qui n'a jamais retrouvé de cellules cartilagineuses dans ces franges ; le fait actuel contredit absolument cette manière de voir.

M. Cornil. Lorsque M. Charcot avait présenté, il y a 8 ans, ses premières pièces d'arthropathie tabétique, M. Cornil avait trouvé une grande analogie entre elles et l'arthrite sèche vulgaire. Plus tard, M. Charcot a présenté des pièces plus typiques, dans lesquelles l'usure des cartilages et des os, constituaient une forme spéciale. Cependant, il y a lieu de se demander si cette différence d'aspects n'est pas due à ce fait que certains malades marchent, et d'autres au contraire, paralysés, restent dans leur lit.

Chez les vieux rhumatisants qui marchent, on trouve de l'usure des surfaces articulaires ; c'est une lésion qui se voit parfois très avancée chez de vieux chevaux.

Dans le cas de M. Panné, la malade était paralysée de-

Digitized by Google

puis un an, et c'est pendant ce temps que l'arthrite a évolué. Peut-être peut-on admettre que cette altération, regardée comme spéciale, n'est qu'un mode particulier d'inflammation chronique des articulations.

L'idée de trouble trophique n'est pas suffisante pour expliquer ces désordres. Quant à ce qui regarde les recherches de M. Soubbotine, M. Cornil a vu des cellules cartilagineuses dans les franges synoviales dans des cas de goutte.

M. Féré rappelle la discussion qui a eu lieu à la Société clinique de Londres, l'année dernière, sur le même sujet. On y a présenté de nombreuses pièces analogues à celle-ci. M. Féré lui-même a présenté une articulation de tabétique qui était le siège d'une ankylose. Il faut être bien prudent dans l'interprétation de tous ces faits, et on a une propension facile à attribuer à l'ataxie tout ce qu'on rencontre chez les ataxiques.

M. Damalix cite un fait rapporté dans la thèse de M. Chaput, dans lequel il y avait une destruction des surfaces articulaires de l'épaule, et une arthrite sèche vulgaire dans une autre articulation ; or, ces deux lésions coïncidaient chez un individu non ataxique.

M. Broca, à ce propos, voulait présenter à la Société un cas bizarre de corps étranger de l'articulation médio-carpienne. Ce poignet avait été recueilli sur un sujet disséqué dans son pavillon à l'Ecole Pratique. La pièce a été jetée par suite d'une erreur du garçon, mais en voici la description sommaire, car elle vient à l'appui de ce que M. Kirmisson vient de dire sur les opinions de MM. Poulet et Vaillard au sujet des corps étrangers articulaires.

Entre le semi-lunaire et le pyramidal existait une cavité régulièrement ellipsoïdale, creusée par moitié à peu près égale sur la partie inférieure des faces correspondantes de ces deux os. La face articulaire supérieure de la seconde rangée était parfaitement lisse, régulière et normale. La cavité diverticulaire de la rangée supérieure était tapissée de cartilage. De la face antérieure du ligament postérieur naissait, à quatre ou cinq millimètres du bord inférieur de la première rangée, un petit pédicule auquel était

Digitized by Google

appendu un corps étranger. La forme de cette petite masse était la reproduction exacte de celle de la cavité déjà décrite. Sa surface était blanche et lisse, semblait nettement cartilagineuse; sa consistance était absolument dure.

Cette pédiculisation sur le ligament postérieur empêche de penser qu'il s'agisse d'un de ces os supplémentaires décrits sous le nom d'*os central du carpe*. Cet os, d'ailleurs, quand il existe, dépend de la tête anormalement isolée du scaphoïde et nullement du semi-lunaire ou du pyramidal. M. Broca pense donc que c'est un corps étranger articulaire encore adhérent à la capsule fibro-synoviale. Il eût fallu examiner la structure exacte de cette masse, mais malheureusement l'accident signalé en commençant a empêché de le faire.

M. Poirier, *à propos du procès-verbal*, fait observer que le travail de M. Soubbotine, cité par M. Kirmisson dans la précédente séance, à propos de la participation des franges synoviales à la formation des corps étrangers articulaires, a été suivi d'un récent travail de M. Renaud : ce dernier auteur a vu que les synoviales étaient tapissées à leur face interne, par une couche épithélioïde analogue à celle qui tapisse les cartilages articulaires.

18 *bis*. M. Festal présente deux *reins à artères rénales multiples*, naissant sur l'aorte à une grande distance les unes des autres ; le rein gauche en a 3 et le rein droit 4. Le même sujet présentait une bifurcation prématurée des artères iliaques primitives.

19. Kyste poplité ; par M. Poirier, prosecteur à la Faculté.

J'ai eu l'honneur de vous soumettre le résultat de mes recherches sur les bourses séreuses de la région poplitée. J'insistais alors sur le rôle que pouvait jouer dans la pathogénie des kystes poplités la bourse séreuse sus-condylienne qui se présente le plus souvent sous la forme d'un prolongement de la synoviale du genou bourgeonnant au travers des insertions médianes du jumeau interne. Le hasard, par l'intermédiaire de mon très serviable collègue et ami Broca, m'a fait rencontrer un de ces kystes. C'est, comme vous le voyez, une masse kystique, à surface bosselée, à parois minces, laissant apercevoir la gelée de

Digitized by Google

coing qu'elle contient. Lorsqu'on la dissèque, on ne tarde pas à voir qu'elle s'enfonce par un pédicule étroit dans l'un des interstices du faisceau médian du muscle jumeau. Il ne peut donc exister de doute sur l'origine de ce kyste poplité.

Pour prendre connaissance de ses rapports avec la bourse séreuse sus-condylienne et avec la synoviale du genou, nous avons relevé le jumeau incisé transversalement au niveau de l'interligne articulaire. Nous avons alors aperçu, dans l'écartement des faisceaux extrêmes d'origine du jumeau, un orifice circulaire d'environ 1 mm. de diamètre par lequel la synoviale articulaire s'enfonçait dans la fosse sus-condylienne et au delà pour former ce kyste herniaire. Cet orifice établissait une communication entre la masse kystique et l'articulation, et l'on voyait nettement, lorsqu'on pressait le kyste, la gelée de coing sourdre dans l'intérieur de l'articulation. Cependant ce kyste devait être irréductible, étant données d'une part la petitesse de l'orifice et la consistance visqueuse de la gelée kystique et d'autre part, la pression qu'exerçait le jumeau rabattu dans sa position normale.

20. Considérations sur le mécanisme des mouvements du pied, suivies de l'étude anatomique et physiologique d'une pièce de pied bot varus équin congénital ; par le Dr CHAPUT, prosecteur à la Faculté de Paris.

Il est dans la physiologie des mouvements du pied, un point qui mérite d'être étudié en détail, il s'agit de ses mouvements de latéralité et des déviations qui viennent compliquer l'extension ou la flexion forcées. La clef de ces mouvements se trouve dans le fonctionnement des articulations de l'astragale avec les autres os du pied. Nous ne voulons pas nier l'existence des mouvements de latéralité de l'articulation tibio-tarsienne, mais nous en faisons abstraction ici à cause de leur étendue très peu considérable si on les compare à ceux qui se passent dans les articulations du tarse. Peu d'articulations sont plus compliquées que celles de l'astragale avec les os du pied, les surfaces en sont gauches, et les mouvements complexes.

Duchenne de Boulogne, qui avait parfaitement vu que les mouvements forcés de flexion et d'extension se compliquent de déviation latérale et de rotation du pied, a cherché à éclairer ce point de physiologie. Mais il suffit de se reporter à son traité de la physiologie des mouvements pour se convaincre que ce grand esprit qui a résolu tant

Digitized by Google

d'intéressants problèmes de physiologie musculaire, ne nous a pas apporté dans l'espèce de renseignements satisfaisants.

Les travaux des anatomistes les plus autorisés, tels que le professeur Sappey, Henle, Cruveilhier, Henke, Humphry, ne nous ont pas paru traiter la question avec tous les développements dont elle est susceptible. Nous avons donc, sans nous dissimuler la difficulté de notre tâche, essayé après les maîtres, de reprendre cette question et de développer l'importance de la disposition des surfaces articulaires; nous avons aussi cherché à déterminer, aussi exactement que possible, l'axe autour duquel tourne l'astragale.

Considérations sur la mobilité ou l'immobilité de l'astragale par rapport au reste du pied. — L'astragale est un os qui fait partie de trois articulations : Tibio-tarsienne, médio-tarsienne et calcanéo-astragalienne. Il présente pour cette raison des mouvements, sinon très multipliés, du moins très complexes.

Une première remarque importante est à faire relativement aux mouvements de l'astragale. Selon que le pied se déplacera dans le sens vertical ou latéralement, l'astragale fera corps, soit avec le squelette du pied, soit avec celui de la jambe. Dans la flexion et l'extension, l'astragale glisse dans la mortaise tibio-péronière, et comme rien ne le sollicite de se mouvoir sur les autres os du pied, il en résulte que, pendant ces mouvements, il fait véritablement partie du squelette du pied. S'agit-il au contraire de mouvements latéraux, ici pas de mouvements dans l'articulation tibio-tarsienne ; l'astragale solidement enclavé dans la mortaise du cou-de-pied est immobile par rapport aux os de la jambe. Il en résulte que ses mouvements de latéralité ne peuvent se passer ailleurs que dans les articulations de l'astragale avec les os du tarse. L'astragale se meut donc sur les os du pied pendant les mouvements latéraux, de même qu'on peut dire qu'il se meut sur les os de la jambe pendant les mouvements de flexion ou d'extension. C'est en somme un « os à tout faire » puisque, selon les besoins, il fait partie du massif du pied se fléchissant sur la jambe, ou bien se meut sur le pied comme dans les mouvements latéraux.

Principe de la déviation inverse. — Il est très important, pour la compréhension de ce qui va suivre, de bien réfléchir à ceci, que les mouvements latéraux de l'astragale

Digitized by Google

sur le pied représentent parfaitement ceux de la jambe sur ce même pied, puisque, dans les mouvements latéraux, l'astragale reste immobile dans sa mortaise. Aussi, lorsque nous dirons que la tête de l'astragale s'est portée en dedans, cela signifiera que la jambe a subi, sur le pied, un mouvement de rotation en dedans. Ce mouvement ne saurait se comprendre sans que la pointe du pied soit déplacée en dehors par rapport à la jambe ; en un mot sans qu'il y ait abduction du pied. Ainsi donc, adduction de la tête de l'astragale, équivaut à abduction du pied ; de même que abduction de la tête astragalienne voudra dire adduction du pied.

Ces considérations sont applicables à tous les déplacements de l'astragale sur les os du tarse, de telle sorte que tous les déplacements de la tête de l'astragale s'accompagnent toujours de mouvements du pied en sens opposé, C'est ce que nous appellerons le *principe de la déviation inverse*.

Etude des surfaces articulaires. — Pour bien comprendre les mouvements de l'astragale sur le pied, en un mot les mouvements latéraux du pied, il est absolument indispensable de faire une étude spéciale des surfaces articulaires destinées à glisser les unes sur les autres.

Du côté de l'astragale, nous trouvons à sa face inférieure et en arrière, une facette concave qui fait partie de l'articulation calcanéo-astragalienne. Cette première facette est peu intéressante. Il n'en est pas de même des autres parties. En avant de cette facette postérieure, on trouve la rainure astragalienne oblique en avant et en dehors, qui donne insertion au ligament interosseux calcanéo-astragalien. Enfin à l'extrémité antérieure de l'os, on trouve la tête astragalienne, sorte de condyle aplati d'un côté à l'autre, allongé dans le sens vertical, avec cette restriction que l'axe de sa surface cartilagineuse est oblique en bas et en dedans. Ce condyle ne présente point de revêtement cartilagineux à sa face supérieure ; mais son extrémité antérieure en est recouverte, et le cartilage se prolonge assez loin sur sa face inférieure. Le condyle présente comme dernière particularité l'existence de trois facettes séparées par des crêtes. Ces facettes répondent chacune à l'un des segments qui forment, par leur réunion, la cavité de réception qu'il nous faut maintenant considérer. Disons auparavant qu'on trouve derrière cette cavité la rainure calcanéenne, oblique en bas en avant et en dehors, où elle s'élargit considérablement, et enfin, plus en arrière, une surface cartilagineuse

Digitized by Google

peu importante, qui fait partie de l'articulation calcanéo-astragalienne. Pour en revenir à notre cavité de réception, disons qu'elle est constituée en avant par la face postérieure du scaphoïde, en bas par le ligament calcanéo-scaphoïdien inférieur, en arrière par la petite apophyse du calcanéum.

La cavité calcanéo-scaphoïdienne présente, en somme, une portion verticale constituée par le scaphoïde et une portion horizontale, par le ligament calcanéo-scaphoïdien et la petite apophyse. Il faut encore remarquer deux choses: la première, que cette cavité est plus étroite en dehors qu'en dedans; la seconde, que le grand axe de cette cavité est obliquement dirigé en bas et en dedans, si bien que la partie externe de la glène articulaire est plus élevée que la partie interne. Ce détail est d'une importance majeure, car si l'on y ajoute la notion de l'axe autour duquel tourne l'astragale, on aura ainsi tout ce qu'il faut pour comprendre le mécanisme des mouvements de l'astragale.

Cette direction de la surface articulaire va nous permettre de comprendre pourquoi la tête de l'astragale ne peut se porter en dedans sans s'abaisser, et pourquoi elle ne peut s'abaisser sans se porter en dedans. D'autre part, ce déplacement de la tête s'accompagne d'un mouvement de rotation de tout l'os autour de ses trois axes. De telle sorte que ce déplacement de la tête de l'astragale en dedans et en bas, entraînera, comme nous le démontrerons plus tard, un déplacement inverse du pied, en dehors, en haut, et en rotation externe (1).

Détermination de l'axe autour duquel tourne l'astragale. — Raisonnons un peu sur les axes et les rotations de l'astragale, après quoi nous utiliserons ces données pour l'étude des mouvements de latéralité de rotation, de flexion et d'extension forcées.

Comme le globe de l'œil, l'astragale présente un axe transversal, un axe vertical, enfin un axe antéro-postérieur. Cette étude des axes a été nécessaire pour mettre un peu de clarté dans la description des mouvements si complexes du globe oculaire. Dans le cas qui nous occupe, cette action n'est pas moins importante pour nous aider à comprendre

(1) Nous appellerons avec le professeur Sappey : *flexion*, le rapprochement du dos du pied de la face antérieure de la jambe; — *Extension*, le mouvement inverse. Nous appellerons adduction et abduction du pied les déviations de sa pointe en dedans ou en dehors. Il y a rotation interne quand le bord interne s'élève ; rotation externe quand c'est le bord externe qui se porte en haut.

Digitized by Google

les mouvements si compliqués de l'astragale. Si l'astragale tourne autour de l'axe transversal, on verra sa tête s'élever ou s'abaisser. S'il tourne autour de l'axe vertical, la tête se portera alternativement en dedans ou en dehors ; enfin, s'il tourne autour de l'axe antéro-postérieur, on verra s'élever, soit le bord interne, soit le bord externe de l'os.

Nous allons essayer de démontrer, dans les lignes qui suivent, que l'astragale tourne à la fois autour de ses trois axes lorsque sa tête se porte soit en dedans soit en dehors. Nous montrerons que la chose est possible géométriquement parlant, nous verrons ensuite que non seulement elle est possible, mais qu'elle existe ; enfin nous chercherons à en expliquer le pourquoi. L'astragale peut-il, au point de vue géométrique, exécuter un mouvement qui résume ceux de ses trois axes ? Oui, la chose est possible ; il suffit de supposer un axe oblique, par exemple, en bas, en avant et en dehors, autour duquel l'astragale tournera ; on verra alors s'exécuter les trois mouvements d'axe, c'est-à-dire abaissement (axe transversal), avec adduction (axe vertical) et rotation externe (axe antéro-postérieur.)



Fig. 42.

En voici d'abord la démonstration géométrique. On peut construire facilement un appareil schématique très simple, composé d'une allumette que l'on traverse vers son milieu, d'une épingle dirigée obliquement par rapport à l'axe de l'allumette. On met ensuite les parties en position comme s'il s'agissait du pied droit ; l'allumette qui représente l'astragale est placée horizontalement, dans une direction antéro-postérieure ; l'épingle qui représente l'axe de rotation est dirigée en avant, en bas et à droite. Si on fait subir à l'appareil une rotation autour de son axe, telle que l'extrémité antérieure de l'allumette puisse s'abaisser, on verra en même temps cette extrémité se porter en dedans, avec la rotation que nous avons dite. Ceux de nos lecteurs auxquels la géométrie est quelque peu familière, n'ont qu'à se rappeler comment un cône de révolution s'engendre par la

Digitized by Google

rotation d'une génératrice autour de son axe. La génératrice, c'est l'allumette; l'axe n'est autre que l'épingle.

Nous venons de démontrer, par une expérience, que le mouvement complexe de rotation de l'astragale autour de ses trois axes à la fois peut se réaliser mathématiquement autour d'un axe oblique en bas, en avant et en dehors. Il nous faut montrer maintenant non seulement qu'il est possible, mais qu'il existe, et enfin pourquoi il existe. Le mouvement complexe d'abaissement d'adduction et de rotation en dehors de la tête de l'astragale existe. Pour le prouver, il suffit d'exécuter une désarticulation tibio-tarsienne; l'astragale reste uni aux os du pied et on peut le mobiliser. Les mouvements qu'on lui imprime sont des mouvements complexes et qui se réduisent à deux principaux : le premier, dans lequel la tête s'abaisse, se porte en dedans avec un léger degré de rotation autour de l'axe antéro-postérieur; le second consiste en un mouvement d'élévation avec abduction et rotation autour de l'axe antéro-postérieur. Non seulement ces mouvements complexes existent (et ils sont d'ailleurs faciles à constater), mais encore ils existent seuls, les déplacements de la tête ne pouvant s'effectuer dans un seul sens, mais seulement dans les trois sens à la fois (latéralité, abaissement, élévation et rotation).

Pourquoi et comment ces mouvements complexes? Nous trouvons la réponse à cette question dans la forme de la glène articulaire et dans la constatation d'un appareil de pivotement de l'astragale, La surface articulaire de réception, nous l'avons dit, a son grand axe dirigé obliquement en bas et en dedans; c'est pourquoi la tête de l'astragale, quand elle se déplace en dedans, doit, en même temps, se porter en bas, ou, ce qui revient au même, quand elle se déplace en bas, elle doit en même temps se déplacer en dedans; un léger mouvement de rotation s'ajoute nécessairement aux deux déplacements précédents. En un mot, le condyle astragalien ne peut présenter des mouvements isolés, soit d'abaissement soit d'adduction, il ne peut subir qu'un mouvement complexe, qui réunit les déplacements autour des trois axes connus. Ce déplacement est le même que celui que nous avons annoncé comme se passant autour d'un axe oblique en bas, en avant et en dehors (se reporter au schéma de l'allumette).

L'axe en question est réalisé par un appareil de pivotement assez complexe. C'est d'abord le ligament interosseux qui empêche les mouvements étendus de la tête astragalienne et qui divise l'os en deux parties, dont l'antérieure se meut

Digitized by Google

en sens inverse de la postérieure. Cette même partie postérieure se déplace d'autant plus facilement qu'elle est munie d'une facette articulaire (arthrodie calcanéo-astragalienne). Enfin l'astragale pivote encore autour du bec de la petite apophyse du calcanéum. Pour s'en rendre compte, il faut, sur un squelette de pied, étudier la rotation de l'astragale sur le calcanéum autour de cette espèce de pivot. Chose curieuse, l'appareil essentiel de pivotement, le ligament interosseux, présente la direction oblique en bas, en avant et en dehors, qui est celle de l'axe conventionnel autour duquel nous avons montré que tournait l'astragale. Ce détail a vraisemblablement une assez grande importance au point de vue mécanique ; en tous cas, il est précieux comme moyen mnémotechnique, puisque chacun sait que la rainure calcanéo-astragalienne est oblique en bas, en avant et en dehors.

Notre excellent maître, M. Farabeuf, a étudié avec grand soin l'articulation calcanéo-astragalienne au point de vue de ses surfaces et de son fonctionnement ; nous sommes absolument de son avis relativement au mécanisme, mais nous différons absolument sur la question de l'importance à attribuer à cette articulation. Pour nous, le point capital de la question ce sont les déplacements de la tête astragalienne, de telle sorte que l'articulation calcanéo-astragalienne n'est pour nous qu'une sorte d'articulation de nécessité.

Les raisons sur lesquelles nous nous basons pour appuyer notre manière de voir sont les suivantes : les articulations postérieures du calcanéum et de l'astragale permettent des mouvements du calcanéum sur cet os, mais ces mouvements sont faibles et de peu d'importance physiologique. — Au contraire l'articulation de la tête de l'astragale avec l'avant-pied permet des mouvements étendus, et c'est par elle que s'expliquent les mouvements d'adduction, d'abduction et de rotation du pied.

Henke a admis que l'astragale tourne autour d'un axe oblique simplement, en bas et en arrière, sans aucune obliquité soit en dedans, soit en dehors.

Les mouvements qui sont possibles autour d'un tel axe sont différents de ceux que l'astragale exécute en réalité. On peut disposer le schéma de l'allumette de façon à reproduire les conditions de l'axe de Henke. Si on fait subir à l'extrémité antérieure de l'allumette une déviation en dedans, on voit qu'elle se portera en même temps en haut, ce qui est contraire à la réalité, ainsi que nous nous sommes efforcé de le démontrer.

Digitized by Google

Humphry admet un axe oblique en bas,en arrière et en dehors. Chose curieuse, cet axe permet absolument les mêmes mouvements que le nôtre; cependant nous préférons celui-ci, et cela pour deux raisons : la première est basée sur un fait : l'obliquité du ligament interosseux qui se dirige en bas en avant et en dehors, la seconde raison est purement mnémotechnique, c'est parce que la direction de la rainure que chacun connait permettra de retenir facilement celle de notre axe.

Etude des mouvements de latéralité du pied. — Nous pouvons maintenant appliquer les notions précédentes aux mouvements de latéralité et de rotation du pied. Montrons comment l'abduction du pied est inséparable de la rotation en dehors avec un certain degré de flexion, et comment l'adduction du pied s'accompagne forcémeut de rotation en dedans avec un certain degré d'extension. Si on se rappelle le principe de la déviation inverse on comprendra de suite que l'abduction du pied ne peut s'effectuer que par une adduction de la tête de l'astragale. Or, le mouvement en dedans de ce condyle est complexe et s'accompagne d'abaissement et de rotation externe, ainsi que nous l'avons démontré. Aux trois déplacements de la tête de l'astragale correspondront des déplacements en sens inverse du pied,à l'adduction de la tête répond l'abduction du pied; à son abaissement, un léger degré de flexion (il s'agit ici de flexion médio-tarsienne). Quant à la rotation de l'astragale elle mérite de nous arrêter un peu : si l'on s'en rapporte au schéma de l'allumette, l'astragale doit présenter ici un mouvement de rotation externe (élévation du bord externe); en raison du principe de la déviation inverse à cette rotation externe devrait correspondre une rotation du pied en dedans. Or, dans l'abduction du pied que nous sommes en train d'étudier, c'est la rotation en dehors qu'on observe. Comment expliquer cette contradiction ? Il faut, pour cela, remarquer que l'axe de rotation de l'astragale est tellement dirigé que les mouvements autour de l'axe antéro-postérieur sont très réduits. Par conséquent, la rotation interne du pied, si elle devait exister, serait très faible. Cette rotation se trouve supprimée et transformée en rotation externe parce que la tête de l'astragale, en s'abaissant, déprime le bord interne du pied, de telle sorte que le bord externe se trouve relevé.

Nous pourrions expliquer par un raisonnement analogue au précédent comment et pourquoi l'adduction s'accompagne toujours de rotation en dedans et d'un léger degré d'extension.

Digitized by Google

Tout ce que nous venons de dire peut se vérifier facilement sur soi-même, on verra nettement que l'abduction est inséparable de la rotation en dehors et d'un certain degré de flexion et que l'adduction se passe bien comme nous l'avons affirmé.

Duchenne (de Boulogne) et Humphry ont observé que le talon se meut en sens inverse de la pointe du pied. La chose est très facile à vérifier sur une pièce que l'on obtient par la dissection des articulations du pied après désarticulation de Chopart. On peut voir que la tête de l'astragale se meut en sens inverse de l'extrémité antérieure du calcanéum; de même l'extrémité postérieure de l'astragale se meut en sens inverse de l'extrémité postérieure du calcanéum.

Ceci étant donné, si la tête astragalienne se porte en dedans, son extrémité postérieure se portera en dehors, et comme l'extrémité correspondante du calcanéum se porte en sens inverse, elle se portera donc dans l'adduction tandis que son extrémité antérieure sera en abduction. C'est à ces déplacements de l'extrémité postérieure du calcanéum que sert l'articulation calcanéo-astragalienne. Ces déplacements ont été peu étudiés jusqu'ici. C'est pourquoi nous avons pensé que cette articulation était une articulation accessoire et que l'on ne devait pas la prendre pour étayer une démonstration des mouvements du pied.

On voit que les pieds-bots sont presque toujours constitués par une double déviation du pied. Selon que la déviation est plus considérable dans un sens ou dans l'autre, on les appelle varus équin ou équin varus, valgus talus ou talus valgus. L'étude que nous venons de faire des mouvements de latéralité nous fait comprendre pourquoi les pieds-bots varus sont en même temps équins (varus équin) et pourquoi les valgus sont en même temps talus (valgus talus). Nous trouverons de même dans le chapitre qui suit l'explication des équins varus et des talus varus.

Flexion et extension forcées du pied. — Les notions que nous venons de développer relativement aux mouvements de latéralité sont applicables aux mouvements extrêmes de flexion et d'extension.

Lorsque ces mouvements ont une étendue moyenne, ils se passent simplement dans l'articulation tibio-tarsienne ; ils sont par conséquent directs, et non compliqués de déviation latérale du pied. Mais supposons que la flexion tibio-tarsienne soit arrivée à sa limite physiologique et voyons ce qui se passera si on veut obtenir une flexion plus consi-

Digitized by Google

dérable. L'astragale, par suite de disposition que nous n'avons pas à rappeler, est parfaitement immobilisé dans la mortaise tibio-péronière ; ainsi la flexion ne pourra s'augmenter qu'à la condition que la tête de l'astragale s'abaisse.

La tête de l'astragale peut s'abaisser, elle s'abaissera, mais en même temps se portera en dedans. On n'a qu'à se reporter à ce que nous avons dit des mouvements de latéralité pour comprendre pourquoi la flexion extrême se complique fatalement d'abduction avec rotation en dehors.

Dans l'extension forcée, mêmes phénomènes. Quand l'extension tibio-tarsienne est à ses limites, l'astragale se trouve immobilisé dans la mortaise tibio-tarsienne, la flexion ne peut plus augmenter qu'à la condition que la tête de l'astragale se porte en haut. Or, à sa déviation en haut, nous savons que correspond sa déviation en dehors, d'où adduction et rotation interne du pied s'ajoutant fatalement à l'extension forcée.

Duchenne (de Boulogne) avait remarqué que l'extension du pied se faisait en deux temps, un premier temps de flexion directe (se passant dans l'articulation tibio-tarsienne), un second temps de flexion avec adduction, se passant dans l'articulation calcanéo-astragalienne (dit-il). Voici comment il expliquait cette extension adductive : « Je ferai observer que, lorsque sur le squelette on place les surfaces articulaires du calcanéum et de l'astragale dans des rapports tels que les deux rainures se correspondent parfaitement et de manière à former une sorte de canal, je ferai observer, dis-je, que cette sorte de canal va en s'élargissant à ses deux extrémités, beaucoup plus considérablement en dehors qu'en dedans. C'est cette dernière disposition qui favorise ces mouvements d'adduction du pied et cette sorte de roulement du pied sur son bord interne, mouvements qui se passent dans l'articulation calcanéo-astragalienne ».

Duchenne avait observé également que la flexion extrême s'accompagne d'abduction. A ce propos, il essaie encore une fois de nous faire comprendre le rôle que joue dans ces conditions l'articulation calcanéo-astragalienne, mais son explication n'est point de nature à satisfaire pleinement l'esprit.

Les développements que nous avons donnés aux chapitres précédents nous permettront de comprendre encore une dernière particularité de la flexion forcée. Nous avons dit que la flexion forcée s'accompagne habituellement

Digitized by Google

d'abduction avec rotation en dehors ; cependant nous pouvons exécuter une flexion forcée avec adduction du pied et rotation interne. Il est clair que, dans ces conditions, la flexion devra être moins étendue non seulement que la flexion abductrice, mais encore que la flexion tibio-tarsienne est arrivée à sa limite habituelle et non compliquée de flexion forcée. Cela se conçoit de suite puisque le mouvement d'adduction s'accompagne d'un certain degré d'extension qui se passe dans les articulations du tarse et non pas dans la tibio-tarsienne (voir le chapitre des mouvements de latéralité). L'extension forcée peut aussi s'accompagner soit d'adduction soit d'abduction ; pour des raisons identiques aux précédentes on comprendra que l'extension adductrice est plus étendue que l'abductrice.

De ceci nous concluons qu'il y a deux modes de flexion extrême, l'une avec adduction : *flexion extrême minima ;* l'autre avec abduction, *flexion extrême maxima.*

Conclusions : 1° Les déplacements de la tête de l'astragale s'accompagnent de déviations du pied en sens opposé. (Principe de la déviation inverse).

2° Les déplacements de l'astragale sur les os du pied sont commandés, d'une part, par la forme de la glène articulaire calcanéo-scaphoïdienne, d'autre part, par un appareil de pivotement qui fait tourner cet os autour d'un axe oblique en avant, en bas et en dehors.

3° Il en résulte que la tête de l'astragale ne peut se déplacer en dedans sans se porter en même temps en bas ; de là, abduction, rotation externe et flexion légère du pied. Le condyle astragalien ne peut se porter en dehors sans se porter en haut, d'où adduction, rotation interne et extension légère médio-tarsienne. C'est dire en d'autres termes que le mouvement d'adduction du pied est toujours fatalement combiné à une rotation interne et une extension légère du pied, que le mouvement d'abduction du pied se lie constamment à la rotation externe et une légère flexion médio-tarsienne.

4° La flexion extrême s'accompagne habituellement d'abduction avec la rotation externe ; l'extension extrême d'adduction avec rotation interne.

5° La flexion extrême peut se faire soit en adduction soit en abduction, mais cette dernière est plus étendue. L'extension extrême peut se faire soit en abduction soit en adduction, mais celle-ci est plus complète.

Digitized by Google

OBSERVATION DE PIED BOT CONGÉNITAL (*Varus équin*).

Cette pièce a été trouvée à l'Ecole pratique; pas de renseignements.

Peau intacte, pas de cicatrices ni d'adhérences. Le pied est naturellement en attitude d'extension avec légère déviation de la pointe du pied en dedans. La voûte plantaire a une concavité exagérée. Le bord interne du pied est un peu excavé en dedans. La flexion atteint à peine l'angle droit et ne peut le dépasser. La peau étant enlevée, on constate l'intégrité de tous les muscles au point de vue de la couleur et de la consistance. Le triceps sural est raccourci (tout au moins le soléaire) et lorsque l'on essaie de fléchir le pied au delà de l'angle droit, on s'aperçoit que le soléaire se tend et résiste. Pareillement les deux péroniers latéraux se tendent et empêchent encore en partie la flexion. Le jambier postérieur ne joue aucun rôle ni les fléchisseurs des orteils. Pour en finir avec les muscles, disons que la concavité extrême de la voûte du pied est maintenue par le raccourcissement du muscle court fléchisseur commun des orteils et par celui de l'aponévrose plantaire moyenne.

Rôle des parties osseuses et articulaires. — Lorsqu'on amène le pied en flexion extrême qui ne dépasse pas l'angle droit, on s'aperçoit que les phénomènes suivants se passent du côté des os. Le scaphoïde remonte un peu sur la tête de l'astragale. La trochlée astragalienne s'enfonce plus profondément dans la mortaise tibio-péronière et ensuite la tête de l'astragale glisse de dedans en dehors et vient heurter le ligament astragalo-scaphoïdien supérieur qui se trouve ainsi limiter le transport de la tête astragalienne en dehors et par suite le mouvement de flexion qui accompagne ici le transport. En même temps, la malléole interne vient appuyer contre le tubercule du scaphoïde.

En résumé, la flexion se trouve empêchée du côté des muscles par le triceps et le soléaire, les péroniers latéraux et un peu le court fléchisseur des orteils; du côté des os par la rencontre de la malléole interne avec le tubercule du scaphoïde. Enfin parce que la tête de l'astragale se trouve bridée en dehors par le ligament astragalo-scaphoïdien supérieur.

Modifications de l'astragale. — Le col de l'astragale paraît d'abord un peu coudé en dedans, mais à un examen plus attentif on constate que cette coudure apparente

Digitized by Google

est due à l'atrophie de la partie externe de la tête astragalienne.

Réflexions. — Si nous appliquons à ce cas pathologique les données physiologiques que nous avons développées dans la première partie de ce travail, nous voyons que, dans le cas actuel, la physiologie de l'astragale se trouve renversée, puisque la tête de l'astragale s'abaisse en se portant en dehors et s'élève en se portant en dedans, ce qui est le contraire de la normale. On peut donner une explication de cette anomalie d'après ce qu'il nous semble. En effet, le pied en question a été constamment en extension forcée depuis de longues années. A cette extension forcée correspond, de la part de la tête de l'astragale, une déviation en dehors. (Voir le chapitre l'extension et la flexion forcées). Par conséquent, la partie externe de la glène articulaire a été comprimée avec persistance, si bien qu'à la longue elle a dû augmenter de profondeur. Remarquons en passant que c'est cette même compression qui a servi à atrophier la partie externe du condyle astragalien. Au contraire, la partie interne n'étant plus en rapport avec la tête articulaire s'est peu à peu comblée. De telle sorte que la cavité de réception de la tête, au lieu d'être oblique en bas et en dedans, doit se trouver oblique en bas et en dehors.

Cette supposition, nous avons cherché à la vérifier en faisant la désarticulation sous-astragalienne, et nous avons pu constater qu'elle était parfaitement exacte.

D'autre part, la partie interne de la cavité est extrêmement rétrécie, cela se conçoit si l'on songe que dans la flexion la malléole interne vient heurter le tubercule du scaphoïde. Cette diminution d'étendue complète absolument l'excursion interne de la tête de l'astragale.

L'examen de cette pièce semble donner un appui à la méthode de redressement du pied-bot par le massage forcé telle que l'a préconisée Delore. Il y a, en effet, à remédier dans l'espèce à deux causes principales de déviation, l'une due au raccourcissement musculaire qui est justiciable de la ténotomie, l'autre qui est constituée par la déformation acquise de la cavité, calcanéo-scaphoïdienne. En employant la force pour ramener la tête de l'astragale à la partie interne de la cavité, on remplira donc l'indication urgente qui est de reconstituer la partie interne de la glène en

Digitized by Google

même temps que d'oblitérer sa partie externe. Cette dernière condition sera obtenue par l'immobilisation en bonne position, les parties externes de la cavité reprendront peu à peu leur aspect et leur forme habituels en raison de la loi d'adaptation qui veut que le fonctionnement développe les organes et que les organes s'atrophient lorsque leur fonctionnement se trouve supprimé.

De l'étude de cette pièce nous pouvons retirer deux enseignements. Le premier, que bon nombre de déviations de coudures du col de l'astragale ne sont vraisemblablement qu'une simple apparence qui résulte de l'atrophie de la partie externe de la tête astragalienne. Le second enseignement est le suivant : Jusqu'ici on n'a considéré comme causes de déviation persistante que la rétraction des parties molles ou les déviations osseuses, mais l'étude de notre pièce montre qu'il faut encore compter avec le rétrécissement interne de la cavité calcanéo-scaphoïdienne et y porter tel remède qu'on jugera convenable.

21. Rapport sur la candidature de M. Ménétrier, au titre de membre adjoint de la Société anatomique; par M. Darier.

Parmi les présentations que M. Ménétrier a faites à la Société anatomique, nous rappellerons seulement la suivante, qui a trait à un cas de malformation cardiaque avec cyanose, et dans lequel, malgré l'intensité des lésions, la vie s'était prolongée jusqu'à l'âge de 16 ans.

L'histoire clinique est celle d'une jeune fille qui, venue au monde sans présenter rien d'anormal, fut à l'âge de six mois et demi, à l'occasion d'une bronchite, atteinte de cyanose, d'abord limitée aux extrémités, puis bientôt et définitivement généralisée. Toujours maladive, elle eut par deux fois, à 5 ans, et à 14 ans, des accidents d'asystolie légère, avec œdème des extrémités, crachements sanguins, et exagération de la stase périphérique. A 15 ans, elle entra à l'hôpital présentant les signes d'un vaste épanchement dans la plèvre gauche; elle séjourna dans les salles jusqu'à sa mort survenue sept mois après, et succomba à des accidents asystoliques, dus en grande partie à la reproduction incessante de son épanchement pleural, malgré des ponctions successives.

Les signes physiques observés chez la malade étaient les suivants : cyanose généralisée, surtout prononcée à la face, sur les muqueuses et aux extrémités des membres,

Digitized by Google

doigts en massue ; grand développement du réseau veineux des extrémités; duvet abondant à la surface du corps. Le cœur refoulé par l'épanchement de la plèvre gauche battait jusqu'au niveau du mamelon droit. A l'auscultation, souffle systolique intense siégeant dans le deuxième espace droit à trois centimètres du sternum, et se prolongeant vers l'articulation sterno-claviculaire droite, et aussi dans les vaisseaux du cou.

Loin de présenter un abaissement thermique, la malade eut jusqu'à sa mort une température oscillant autour de 38°.

A l'AUTOPSIE, on trouva le cœur très volumineux, l'hypertrophie portant presque exclusivement sur les cavités droites. De la partie supérieure du ventricule droit sortaient l'aorte et l'artère pulmonaire ; l'infundibulum à peine marqué et l'artère pulmonaire extrêmement petite étaient situés à gauche de l'aorte et sur la même place qu'elle. L'oreillette droite énormément dilatée, occupait presque toute la base du cœur. Les cavités gauches fort petites étaient complètement marquées par l'énorme développement du cœur droit, l'oreillette gauche se trouvant presque réduite à son auricule. Pas de vestiges du canal artériel. A l'ouverture du cœur, les cavités ventriculaires communiquaient l'une avec l'autre, par un large orifice situé à la partie supérieure de la cloison ; juste au-dessus et naissant à la fois des deux ventricules, on trouvait l'aorte avec ses trois valvules normalement constituées; à gauche, l'infundibulum pulmonaire extrêmement réduit et l'artère pulmonaire si petite, qu'au niveau des valvules, son orifice n'avait pas plus de deux millimètres de diamètre. Elle ne présentait du reste les vestiges que de deux nids valvulaires. Outre cette communication interventriculaire, on trouvait encore une communication des deux oreillettes par suite de la persistance du trou de Botal, qui, incomplètement fermé par un repli valvulaire, présentait encore un diamètre de sept à huit millimètres. Pas d'autres vices de conformation.

Il s'agissait là évidemment d'une malformation remontant au début de la vie intra-utérine, avant la septième semaine, époque à laquelle le cloisonnement des ventricules est complètement terminé. Malformation pouvant se rapporter, d'après les travaux de Rokitansky, à une anomalie dans le cloisonnement du bulbe aortique. Elle semble en effet s'expliquer par le schéma que donne cet auteur des cas où, par suite d'une anomalie de direction

Digitized by Google

du septum artériel, celui-ci au lieu de prendre son origine en arrière et à gauche de la paroi vasculaire, la prend en arrière et au milieu. L'aorte se trouve alors tout à fait à droite, et l'artère pulmonaire tout à fait à gauche. Par suite de cette situation anormale, l'aorte se trouve en rapport avec le ventricule droit, et le septum ventriculaire, en se développant, n'arrive pas à rencontrer le septum artériel, d'où la communication interventriculaire.

Le rétrécissement de l'artère pulmonaire et la communication inter-auriculaire, seraient ainsi la conséquence de troubles circulatoires occasionnés par cette disposition anormale, à moins toutefois qu'ils ne tiennent eux-mêmes à un vice de développement concomitant.

L'observation présente en outre plusieurs particularités intéressantes: nous avons vu, en effet, que la cyanose n'existait pas à la naissance, et n'est apparue qu'à la suite d'une affection pulmonaire intercurrente, nouvelle preuve en faveur de l'opinion généralement reçue aujourd'hui, qui considère la cyanose comme tenant beaucoup plutôt aux troubles de l'hématose, qu'aux vices de conformation du cœur. Il est curieux enfin d'observer une aussi longue prolongation de la vie, avec une malformation cardiaque si prononcée, surtout si l'on considère que la mort n'est survenue que par suite d'une complication accidentelle.

22. Cancer primitif du poumon. — Produits secondaires dans les ganglions, les plèvres, la colonne vertébrale, le foie, la rate et les capsules surrénales ; par P. Ménétrier, interne des hôpitaux.

Le malade était un homme de 68 ans, entré le 15 février 1886 à l'hôpital de la Pitié dans le service de M. le professeur Jaccoud. Il avait toujours joui d'une bonne santé quand, il y a trois mois, il commença à maigrir et à perdre ses forces. Il souffrait en même temps du côté droit. Deux mois après, survint une diarrhée tenace qui persista depuis. Vers la même époque, il a présenté du gonflement des membres supérieurs et de la face. Enfin, il tousse mais crache peu et ses crachats n'ont jamais renfermé de sang. Il n'a jamais vomi. A son entrée dans nos salles, cet homme est dans un état de cachexie très avancé, très maigre, très pâle et d'une blancheur mate. L'état de maigreur de la partie inférieure de son corps et de ses jambes contraste

Digitized by Google

avec le gonflement de ses membres supérieurs qui sont des deux côtés, mais surtout à droite, tuméfiés, œdémateux, et où la pression du doigt fait un godet de plus d'un centimètre de profondeur. Ces parties sont blanches, sans élévation de température ; on ne trouve sur le trajet des veines superficielles ou profondes, aucun cordon dur pouvant indiquer des coagulations sanguines; A la face, l'œdème a disparu, mais il est encore très marqué à la partie antéro-supérieure du tronc. Pas de ganglions appréciables à l'aisselle ni au cou.

Du côté de l'abdomen, on constate l'absence de toute tumeur dans la moitié inférieure et dans les flancs; mais dans la portion droite de l'épigastre la main perçoit une résistance diffuse et la percussion indique une diminution de sonorité; du reste, on ne sent aucune bosselure à ce niveau : on ne trouve pas non plus de dilatation de l'estomac. La douleur que le malade accuse au côté droit est réveillée par la palpation au niveau de la zone rénitente épigastrique, mais son siège est beaucoup plus diffus, car elle occupe non seulement la région du foie, mais encore presque tout le côté droit de la poitrine.

Du côté des poumons, on constate une matité très nette au sommet droit en arrière ; cette matité, surtout manifeste en dedans du bord spinal de l'omoplate, va en diminuant quand on se rapproche de l'aisselle. Elle correspond au tiers supérieur du poumon de ce côté. En avant, la matité est beaucoup moins nette. L'auscultation fait percevoir à gauche et en arrière une respiration rude, beaucoup plus intense qu'au sommet droit. Pas de râles. Pas de crachats. Rien au cœur. Le foie et la rate présentent leurs dimensions normales. L'urine ne renferme ni sucre, ni albumine.

En présence de ces symptômes, il ne paraît pas douteux que cette cachexie ne soit en rapport avec quelque cancer viscéral. Il est difficile, en raison de la diarrhée indiquée par le malade, de la rénitence perçue à la région épigastrique, de la douleur à ce niveau, de ne pas penser que le cancer occupe l'estomac, et en l'absence de vomissements, d'hématémèse, de tumeur appréciable et de dilatation de l'estomac, qu'il ne s'agisse d'un cancer en nappe, occupant la face antérieure de l'organe, sans intéresser l'orifice pylorique. L'œdème des membres supérieurs et de la face, la matité du sommet droit, indiquent alors des manifestations cancéreuses secondaires siégeant dans les ganglions du médiastin et comprimant vraisemblablement la veine-cave supérieure. Il est remarquable cependant que

Digitized by Google

la toux ne détermine pas dans le creux sus-claviculaire la saillie des ganglions médiastinaux les plus élevés.

Après un séjour de quelques jours à l'hôpital, et sans avoir présenté de nouveaux phénomènes, le malade mourut subitement le 21 février au moment où il se soulevait pour se mettre sur le bassin.

L'AUTOPSIE, pratiquée le 22 février, nous permet de constater l'intégrité de tout le *tube digestif* du haut en bas, l'as de lésions non plus de la séreuse *péritonéale*; et il est probable que la rénitence perçue à la région épigastrique était due à la contraction des muscles de la paroi, sous-tendus par le bord antérieur du foie légèrement saillant. Le *foie*, peu augmenté de volume, renferme dans sa partie postérieure un noyau cancéreux gros comme une pomme, de couleur blanche, légèrement ramolli à son centre. C'est là le seul produit néoplasique que renferme cet organe. La rate renferme également un seul noyau de cancer, gros comme une noix, superficiel et situé à sa partie inférieure. Les *reins* paraissent normaux et ne renferment pas de cancer. Mais les deux capsules surrénales sont fort altérées. Toutes deux ont conservé assez bien leur forme en crête de coq, mais elles sont remplies de gros noyaux blêmes, légèrement ramollis à leur centre, donnant un suc laiteux par pression et au raclage, et l'on ne retrouve que par places le tissu normal de ces organes.

Les deux *poumons* sont anciennement adhérents à la paroi. Le lobe supérieur droit surtout est comme soudé à la gouttière costo-vertébrale et à la colonne dorsale ; il adhère aussi fort intimement à une masse ganglionnaire qui occupe la plus grande partie du médiastin supérieur. Toute la partie postéro-supérieure de ce lobe est transformée en un tissu dur, lardacé, blanc, avec des stries noires; il présente des points ramollis, mais pas d'excavation ; et au voisinage le tissu pulmonaire est infiltré de petites masses blanchâtres plus molles. Le reste du lobe supérieur, le lobe moyen et le lobe inférieur sont sains. La bronche droite n'est pas envahie par le cancer, mais elle est notablement comprimée ; ce dont on peut facilement s'assurer en introduisant le doigt dans sa cavité.

La masse cancéreuse du poumon se continue jusqu'à la colonne vertébrale et l'on peut constater par une coupe des vertèbres que le tissu osseux est envahi superficiellement, il est ramolli jusqu'à une profondeur d'un centimètre environ, les cavités du tissu spongieux sont élargies et renferment un tissu blanc grisâtre qui, examiné au

Digitized by Google

microscope, est formé de cellules du cancer. C'est du reste le seul point altéré de toute la *colonne vertébrale*. La masse qui occupe le médiastin supérieur est formée de gros ganglions dégénérés, pourtant encore distincts les uns des autres; ils environnent la bifurcation de la trachée, remontent sans la dépasser jusqu'à l'origine de la sous-clavière droite, et se prolongent en bas et en arrière, le long de l'aorte, presque jusqu'au diaphragme. Ils environnent complètement la veine-cave supérieure et la compriment à tel point que c'est tout au plus si l'on peut faire passer une plume d'oie dans la cavité du vaisseau. Ils englobent également les pneumogastriques, surtout du côté droit. Le *poumon gauche* est peu altéré. On trouve seulement un petit noyau crétacé au sommet, et à la partie postérieure, quatre à cinq plaques cancéreuses situées dans l'épaisseur des feuillets pleuraux adhérents l'un à l'autre. Le *cœur* est sain.

Nous avons pratiqué l'*examen microscopique* de ces diverses lésions. Toutes les parties cancéreuses donnaient par pression et au raclage, un suc laiteux formé de grandes cellules épithélioïdes, de formes très variables et très irrégulières, mais absolument semblables, quels que fussent les organes où elles avaient été recueillies; polyédriques, allongées, fusiformes, en gourde, en raquette, etc., quelques-unes nettement cylindriques. Beaucoup sont en voie de dégénérescence granuleuse ou graisseuse, et dans les parties les plus anciennes de la tumeur pulmonaire, on trouve des gouttes de graisse libres et des cristaux de cholestérine. Les coupes du poumon portant sur les parties les plus récemment altérées nous montrent un stroma formé par les parois alvéolaires normales ou un peu épaissies; les alvéoles sont tapissés de grandes cellules épithéliales disposées sur plusieurs couches, et envoyant vers le centre des bourgeons saillants; ou encore elles sont complètement remplies par ces cellules. La lésion à ce degré, et à part l'irrégularité extrême des cellules, ressemble assez bien à la pneumonie desquamative. Par places seulement, les cavités renferment une seule couche d'épithélium cylindrique. Puis à mesure qu'on se rapproche des points les plus anciennement atteints, les travées alvéolaires s'épaississent, deviennent fibreuses, et forment un tissu absolument semblable au carcinôme. Dans ces points, les cellules sont souvent profondément dégénérées, ou même détruites, laissant à leur place des amas de granulations graisseuses. Les lymphatiques pulmonaires sont envahis, bourrés de cellules et forment par places des boyaux pleins

Digitized by Google

au voisinage des vaisseaux sanguins; ceux-ci, généralement sains, sont parfois aussi entamés par le néoplasme.

Les tumeurs secondaires des ganglions, du foie, de la rate et des capsules surrénales présentent le plus souvent la structure du carcinôme, un stroma fibreux et des cellules épithélioïdes entassées sans ordre dans les alvéoles; par places cependant, ceux-ci forment des cavités en tubes allongés, tapissées de cellules cylindriques sur un ou deux rangs, mais sans cavité centrale. Au centre des noyaux, on retrouve la même dégénérescence cellulaire que dans les tumeurs pulmonaires, et aussi parfois, surtout dans les capsules surrénales, les cellules du cancer ont subi la dégénérescence muqueuse.

De tous ces organes envahis par le cancer, lequel en a été le point de départ et a secondairement infecté tous les autres? Le simple aspect des noyaux solitaires du foie et de la rate nous fait reconnaître d'emblée des lésions secondaires ; les capsules surrénales sont, il est vrai, rarement atteintes de la sorte, et c'est le plus souvent un cancer primitif qu'on y rencontre; mais dans ce cas, la bilatéralité de la lésion et sa disposition en noyaux circonscrits respectant encore dans l'une et l'autre un peu du parenchyme normal, nous permettent d'éliminer le cancer primitif. Restent les lésions rencontrées dans la cavité thoracique; celles-ci sont groupées autour du lobe supérieur du poumon droit, et toutes semblent bien manifestement consécutives à l'altération de ce lobe, la colonne vertébrale envahie par propagation et les ganglions par la voie des lymphatiques. Tandis que dans le poumon nous trouvons une tumeur unique, compacte, d'un seul bloc, et manifestement de date ancienne, comme le prouve la dégénération très avancée des éléments au centre de la tumeur. Pour toutes ces lésions, ce nous semble bien être le poumon qui a été le lieu d'origine de la maladie.

Mais de quelle nature est cette lésion pulmonaire ? L'aspect des points les moins anciennement altérés de la tumeur nous paraît caractéristique d'un épithélioma développé primitivement, soit dans les extrémités bronchiques, soit plus probablement dans les avéoles, et ayant ultérieurement subi sur place ou dans les viscères secondairement envahis, les transformations décrites par M. Malassez qui lui donnent sur un grand nombre de points un aspect identique au carcinôme type.

L'histoire clinique du malade nous présente aussi quelques particularités intéressantes. Le peu de développement des symptômes pulmonaires, avec une cachexie aussi

Digitized by Google

prononcée nous permit d'éviter une erreur, pourtant facile à commettre, celle de prendre l'affection pour une tuberculisation du poumon, mais aussi nous empêcha de préciser nettement le siège du cancer. Quant à la mort subite qui vint brusquement terminer la maladie, la cause en est assez difficile à trouver; nous n'avons rencontré dans l'artère pulmonaire aucune trace d'embolies pouvant expliquer la soudaineté des accidents, mais nous avons vu que les pneumogastriques étaient complètement englobés dans la masse ganglionnaire dégénérée et c'est peut-être dans la compression de ces nerfs que se trouve la raison véritable de cet accident ultime.

23. Rapport sur la candidature de M. Paul Raymond au titre de membre-adjoint; par M. le Dr Bazy.

Parmi les communications de M. Raymond à la Société anatomique, il en est une sur laquelle j'insisterai particulièrement. Il s'agit d'une femme de 40 ans qui entra à l'Hôtel-Dieu dans le service de M. Moutard-Martin, atteinte d'une exophthalmie du côté gauche. Il y avait du chémosis, une amaurose complète de ce côté; les mouvements du globe de l'œil étaient abolis En outre, cette femme se plaignait de violentes douleurs dans la cavité orbitaire, douleurs qui irradiaient dans la région temporale. Enfin il existait des phénomènes réactionnels intenses; frissons courbatures, fièvre, et en outre il y avait de l'albuminurie dans les urines. De l'œdème palpébral survint qui gagna bientôt toute la partie gauche de la face. Deux jours après, du chémosis apparut à l'œil droit, puis de l'exophthalmie, de l'immobilisation du globe de l'œil; en un mot, on assista une seconde fois à la succession des symptômes qui s'étaient produits du côté gauche. Cette femme succomba dans le coma avec une fièvre intense et l'on put constater à l'autopsie une carie limitée à la lame quadrilatère du sphénoïde et ayant déterminé une méningite suppurée de la base. Le sinus caverneux du côté gauche était le siège d'un dépôt putrilagineux: le sinus du côté droit était oblitéré par un caillot de trombose. Celle-ci avait en somme débuté par le sinus gauche et s'était propagée au sinus droit par l'intermédiaire du sinus coronaire. La glande pituitaire était réduite en une bouillie nauséabonde. Il fut d'ailleurs impossible de trouver la cause de cette carie si limitée du sphénoïde. Ces cas de thrombose des veines ophthalmiques et des sinus caverneux sont rares; il n'existe même qu'un petit nombre d'observations parmi

Digitized by Google

lesquelles l'une que l'on doit à M. le professeur Panas présente avec celle-ci de nombreuses analogies. M. Panas a fait sur le malade qu'il a observé une clinique publiée l'année dernière dans la *Semaine médicale*. Il s'agissait d'un homme qui, à la suite d'une angine phlegmoneuse avait été atteint d'une exophthalmie double survenue rapidement avec phenomènes réactionnels intenses. On trouva à l'autopsie une méningite suppurée de la base avec caillots purulents dans les veines ophthalmiques. Il y avait en outre un commencement d'ostéite de la grande aile du sphénoïde et de la selle turcique.

M. Panas admet que la phlébite avait dû se propager des veines des amygdales et du voile du palais jusque dans la veine ophthalmique par les anastomoses de cette dernière avec la veine sphéno-palatine, décrites par Gurwitsch. Dans un récent travail, M. de Lapersonne cite une observation de M. Duplay, dans laquelle les mêmes accidents de thrombose des sinus caverneux se produisirent à la suite d'un coryza ulcéreux. Il faut donc savoir que, si les accidents de phlébite des sinus crâniens peuvent se produire à la suite d'inflammations de la face, comme l'érysipèle, les furoncles, l'anthrax par exemple, ces mêmes accidents peuvent résulter d'une inflammation plus profonde des cavités pharyngienne ou nasale. Dans ces cas encore, l'inflammation suppurative et infectieuse peut se transmettre par le système veineux. Elle amène promptement la phlébite ophthalmique; celle-ci envahit le côté opposé et détermine une méningite de la base dont la mort est la conséquence à bref délai.

Il y a donc là un point de pathogénie important à relever : à côté de ces cas où une lésion osseuse primitive de la base du crâne, syphilitique ou tuberculeuse par exemple, peut déterminer une inflammation des sinus, il en est d'autres où cette lésion de l'os est au contraire secondaire, simple épiphénomène sans aucune importance dans le cours d'accidents bien autrement graves qui débutent par une phlébite des veines superficielles, pour aboutir à la méningite.

L'observation de M. Raymond semble rentrer dans les faits de ce genre. Chez cette femme qui n'avait aucune diathèse, chez qui on n'a pu trouver aucune cause de suppuration osseuse, une inflammation des cavités nasale ou pharyngienne assez bénigne pour passer inaperçue, a pu être le point de départ des accidents. C'est souvent le fait des affections les plus simples en apparence, d'entraîner à leur suite les conséquences les plus terribles.

Digitized by Google

MARS

—

Séance du 5 mars 1886.

PRÉSIDENCE DE M. CORNIL.

1. Cancer du poumon. — Pleurésie hémorrhagique, ganglions cancéreux dans l'aisselle; par M. HAUTECŒUR, interne provisoire.

Le nommé Franc..., âgé de 64 ans, ancien gendarme, entre le 19 janvier 1886 dans la salle Saint-Antoine, lit 10 (Hôtel-Dieu annexe, service de M. Cornil).

Cet homme a toujours joui d'une parfaite santé : ancien soldat, il a fait les campagnes d'Afrique et de Crimée sans être jamais malade. En 1872 seulement, il aurait eu un eczéma double des jambes qui ne dura que quelques semaines et disparut entièrement. Il n'a d'ailleurs pas de varices. Il ne peut donner aucun renseignement sur ses antécédents de famille, n'ayant pas connu ses parents.

Le début de sa maladie actuelle remonte à peu près au mois d'avril 1885. Il commença par ressentir une certaine oppression qui s'accrut lentement au point de lui rendre difficile le moindre effort et même une marche un peu rapide ; pendant quelques semaines, il ressentit une douleur peu intense, mais persistante, un point de côté, dit-il, siégeant au niveau de l'omoplate droite.

Il fut examiné successivement par deux médecins qui reconnurent l'existence d'une pleurésie et lui appliquèrent plusieurs vésicatoires, quinze ou seize, dans le courant de l'année. L'état général était resté bon pendant les premiers mois ; il avait conservé l'appétit, mangeait volontiers de la viande. Il avait maigri, mais peu, et conservé à peu près ses forces. Il ne toussait pas, ne crachait pas ; au mois de juillet, il eut une épistaxis assez abondante, qui s'arrêta seule.

Digitized by Google

Vers le mois de novembre, les troubles devinrent plus marqués; la gêne de la respiration s'accrut, il eut à plusieurs reprises des accès d'oppression, surtout la nuit, mais qui ne furent cependant jamais alarmants. Les signes de pleurésie devinrent encore plus manifestes, les médecins de son pays reconnurent la nécessité de faire une ponction. Il se décida à entrer dans un hôpital à Paris, le 19 janvier 1886.

A ce moment, la dyspnée était très prononcée; la nuit il avait de l'oppression, il ne pouvait reposer, tant il était gêné pour respirer. Il était couché sur le côté droit ou un peu élevé sur ses oreillers. Le bras droit est très œdématié depuis la main jusqu'à l'aisselle. On pratiqua, deux ou trois jours après son entrée, la thoracentèse, et on retira environ un litre de liquide franchement hémorrhagique, de couleur brun chocolat. Ce liquide fut examiné au microscope par M. le professeur Cornil qui y trouva de nombreuses granulations de pigment sanguin, mais pas de cristaux bien formés d'hématoïdine et des cellules rondes de la grosseur des globules blancs, contenant également de ces granulations pigmentaires de couleur jaune orangé. Il y avait aussi beaucoup de grosses cellules sphériques remplies de granulations graisseuses, de gros corps granuleux. Pas de grandes cellules à noyaux ovoïdes et à gros nucléoles qu'on puisse rapporter à des cellules cancéreuses. La thoracentèse soulagea très nettement le malade; la dyspnée diminua, il put dormir; mais bientôt les signes d'oppression reparurent et, le 31 janvier, on dut faire une nouvelle ponction qui donna encore un litre et demi de liquide entièrement semblable au premier. La plèvre contenait évidemment encore du liquide; car, à la fin de la ponction, il s'écoulait encore facilement, mais on s'arrêta par prudence.

3 *février*. Etat actuel du malade. Il est couché sur le côté droit, correspondant au côté de la pleurésie; il ne peut prendre une autre position sans étouffer; le décubitus dorsal lui est impossible. Il conserve encore un certain embonpoint, de plus, du côté droit, on observe un œdème très marqué. Cet œdème envahit tout le membre supérieur du côté droit, la moitié droite du thorax et la partie correspondante de l'abdomen. Les membres inférieurs en sont complètement indemnes des deux côtés. La face est bouffie, surtout du côté droit. C'est un œdème pâle, très mou, surtout marqué au membre supérieur. Le bras a un volume énorme; sur la face dorsale de la main, on peut, par la pression, déterminer une cupule ayant plus d'un centi-

Digitized by Google

mètre de profondeur. Sur la paroi interne du creux de l'aisselle, on sent deux ou trois ganglions durs, mobiles sur la paroi, du volume d'une amande ou d'une petite noix. Au niveau du creux sus-claviculaire de ce côté, les veines sont dilatées beaucoup plus qu'à gauche, mais on n'y trouve pas de ganglions. A l'examen du thorax, le côté droit ne paraît pas dilaté, mais les vibrations thoraciques y sont entièrement abolies, alors qu'elles persistent du côté gauche. En arrière, on trouve une matité absolue, avec sensation de résistance au doigt très marquée. Cette matité occupe tout le côté droit du thorax, elle est aussi marquée dans les fosses épineuses qu'à la base. En avant, la matité absolue remonte jusqu'à la clavicule. On entend dans la fosse sus-épineuse, une respiration très faible, éloignée, sans bruit de souffle ; dans le reste du poumon, silence complet. Sous la clavicule, la respiration s'entend un peu mieux ; mais elle est encore faible, lointaine. Dans le poumon gauche, la respiration est normale. Rien au cœur ; le pouls est un peu faible, mais très régulier. Le malade tousse un peu ; il ne crache pas beaucoup ; seulement quelques crachats pelotonnés dans un liquide assez abondant. Jamais il n'a craché de sang. L'urine est claire, ne contient ni sucre, ni albumine. En dehors des accès d'oppression, l'état général est encore assez bon : il conserve de l'appétit ; ne souffre pas, dort assez bien ; il n'a jamais eu de fièvre, mais il faut qu'il se tienne immobile, couché sur le côté droit ; le moindre déplacement, l'attitude qu'on lui fait prendre pour l'ausculter, amènent bientôt de la congestion de la face, de l'oppression et il est obligé de se recoucher. L'amélioration qui suit les ponctions est très manifeste, et c'est au point que tous les deux ou trois jours, il demande qu'on lui retire de l'eau de la poitrine ; mais ce n'est qu'une amélioration passagère ; au bout de quelques jours, la dyspnée reparaît, le sommeil devient impossible et il faut faire une nouvelle ponction.

Le 14 *février*, troisième ponction : on retire 1 litre 1/2 de liquide absolument semblable à celui qu'on a déjà retiré. Il a fallu ponctionner successivement en trois endroits, comme si on épuisait plusieurs poches. Les signes physiques restent les mêmes après cette opération ; la matité est aussi complète, on n'entend pas plus la respiration. Cette ponction a encore été suivie d'un véritable soulagement. Néanmoins, l'appétit est presque perdu ; l'œdème du membre supérieur devient de plus en plus considérable. Le mieux ne dure que trois ou quatre jours ; puis la dyspnée s'accroît. Le malade a, dans les derniers

Digitized by Google

jours de février, plusieurs accès d'oppression qui inspirent des craintes ; il se cyanose, se plaint d'étouffer : la nuit, il ne peut reposer. L'état général devient de plus en plus mauvais.

Le 28 *février*, on lui fait une nouvelle ponction, pour le soulager, on retire encore un litre du même liquide. Mais cette fois, la ponction n'amène aucun soulagement, le soir le malade est encore plus oppressé, il parle difficilement. Quatre ou cinq heures après la ponction, il a eu quelques crachats sanglants, d'un rouge vif, spumeux. Malgré les ventouses, l'éther, il ne se remet pas.

Cet état persiste le 1er *mars*. Il meurt asphyxié le 2 *mars*, à 4 heures du matin.

Autopsie. — A l'ouverture du ventre, on constate que le foie est luxé en bas et à gauche, de façon que son bord inférieur suive une ligne étendue de l'épine iliaque droite à l'hypochondre gauche ; la vésicule biliaire se trouve au-dessous de l'ombilic sur la ligne médiane. Le foie est repoussé en bas par le diaphragme qui est tendu et qui présente sur sa face inférieure une convexité au lieu de sa concavité normale. Le ligament suspenseur est dirigé obliquement de droite à gauche, de telle sorte que le sillon transverse se trouve porté à gauche de l'ombilic. A l'ouverture de la *poitrine*, issue d'une certaine quantité de sang contenu dans la plèvre droite. Le *poumon gauche* est emphysémateux à sa partie supérieure ; sur le lobe inférieur, il présente quelques ecchymoses. A la partie la plus inférieure de ce lobe, le poumon est un peu tendu, présente une certaine induration et sur une surface de section, on trouve à ce niveau un tissu ferme, rosé, congestionné, qui crépite encore cependant. La branche de l'artère pulmonaire qui se rend à cette portion du poumon, est oblitérée par un caillot fibrineux, décoloré, adhérent, dû à une embolie. La muqueuse de la bronche gauche est épaissie et congestionnée. La *plèvre* pariétale droite très épaisse, de consistance fibreuse, est complètement adhérente à la paroi costale dont on ne peut la détacher ; il faut pour enlever la plèvre, reséquer la paroi costale. La surface de la plèvre pariétale présente des inégalités, des dépressions circulaires limitées par du tissu fibreux. Ces dépressions sont semblables à celles qu'on trouve assez souvent dans les péritonites chroniques au niveau de la capsule de Glisson. Cette plèvre est remplie d'une grande quantité de liquide sanguinolent et de nombreux caillots de couleur brune, mous. On peut évaluer à environ deux litres la quantité de liquide contenue. Le poids de caillots

Digitized by Google

déposés au milieu du liquide est d'environ 700 gr. Ces caillots sont couleur gris-jaunâtre à leur périphérie : la partie profonde de leur masse est plus brune ; quelques-uns sont encore adhérents à la paroi. Le poumon est revenu tout entier sur lui-même ; il est accolé à la colonne vertébrale. La forme de ce poumon est bizarre ; il est adhérent par une espèce de pédicule à la partie externe de la paroi costale. La partie ainsi adhérente du poumon ressemble à la cuisse d'un animal dont le ventre serait formé par le reste du poumon. La plèvre qui bride ce poumon, présente une couleur jaunâtre. Elle est épaissie, mais comme ulcérée sur certains points. Ces dépressions représentent de petits îlots arrondis qui laissent voir la couleur noirâtre du poumon situé au-dessous d'elles. Le poumon est lui-même complètement atélectasié ; son volume dépasse un peu celui du poing. Il est de couleur noirâtre ; ne présente pas d'ilots, pas de nodules cancéreux visibles à la surface ou perceptibles au toucher. Mais, à la coupe, on trouve sur la partie inférieure une infiltration blanchâtre occupant le tissu atélectasié du poumon, et donnant au raclage du suc laiteux. Cette infiltration se continue jusqu'à la plèvre, qui est très épaissie à ce niveau. Le tissu de la plèvre est dur, lardacé.

La bronche droite, ouverte au niveau de la racine du poumon, contient un liquide un peu purulent. Le *péricarde* présente du côté du poumon droit des reliefs durs qui donnent un peu de suc à la section, Ce sont des nodules cancéreux. A ce niveau, la plèvre qui recouvre le poumon est également très épaissie. Le cœur est volumineux, sans lésions d'orifice. Rien dans le *médiastin;* pas de ganglions. Le larynx et la trachée sont normaux ; on ne trouve pas non plus ici de ganglions volumineux. L'œsophage est sain. La *rate* est volumineuse, adhérente au diaphragme ; elle offre une couleur gris rosé à la coupe ; les glomérules de Malpighi sont visibles. Les *reins* sont normaux, assez volumineux. Le *foie* est très gros ; il présente des cicatrices superficielles dépendant de la capsule de Glisson. Ce foie est déprimé par suite de la pression du diaphragme. Son bord supérieur, au lieu d'être arrondi, est tout à fait concave. Pas de nodules cancéreux sur les coupes de cet organe. Les ganglions du creux de l'aisselle étaient gros, durs, rosés, donnant du suc laiteux. Les veines du membre supérieur étaient intactes, ne présentaient pas de caillots ; sauf la veine basilique dans laquelle était un caillot peu adhérent à la paroi, ne bouchant pas entièrement la lumière du vaisseau.

Digitized by Google

Examen histologique. La partie postérieure du poumon qui était infiltrée par un suc laiteux nous a montré, dans ce liquide, de grosses cellules pourvues de gros noyaux ovoïdes et de gros nucléoles. Sur des coupes du poumon lui-même, durcies dans l'alcool, puis colorées par le carmin, le picro-carmin et l'hématoxyline, on trouve des lobules composés d'alvéoles pulmonaires qui contiennent de grosses cellules qui répondent assez bien par leur structure aux cellules cancéreuses ; mais ces cellules, contenues dans les alvéoles, ne se distingueraient pas suffisamment de celles qu'on observe dans la pneumonie, si nous n'avions pas d'autre criterium. Les cloisons interlobulaires offrent un épaississement marqué, et dans leur tissu, qui est infiltré de cellules, on trouve des vaisseaux lymphatiques remplis de grosses cellules épithélioïdes. Les cellules qui siègent dans ces cloisons, entre les faisceaux de tissu conjonctif, sont volumineuses, disposées en séries ou dans des espaces lacunaires, de façon à représenter les cellules et les alvéoles du carcinome. De plus, dans la plèvre épaissie, au niveau de ces portions du poumon, on constate l'existence, par places, d'alvéoles cancéreux bien nets siègeant à la partie de la plèvre qui confine au poumon. Là aussi on voit les coupes longitudinales ou transversales de vaisseaux lymphatiques remplies de grosses cellules épithélioïdes. En outre de cet examen histologique, qui est bien propre à faire admettre l'existence d'un cancer pulmonaire, nous avons, pour le confirmer d'une façon certaine, le résultat de l'examen des ganglions axillaires. Ces ganglions étaient volumineux, durs, et ils donnaient par place du suc laiteux. Les coupes que nous en avons examinées ont montré la transformation par places du tissu réticulé en tissu carcinomateux avec des alvéoles contenant de grosses cellules disposées sans ordre et libres dans les alvéoles. Les vaisseaux lymphatiques et sanguins de la capsule de ces ganglions contenaient aussi dans leur lumière des agglomérations de grandes cellules épithélioïdes ou cancéreuses. Ces ganglions offraient aussi des granulations colorées, car le malade avait eu le bras droit tatoué. Dans toutes les coupes du poumon affaissé et de couleur noirâtre, ou ardoisée, à l'œil nu, nous avons constaté une infiltration charbonneuse très manifeste et très avancée du tissu conjonctif des cloisons alvéolaires et lobulaires et des cellules épithéliales du poumon chargées de molécules noires de même nature dans l'intérieur des alvéoles pulmonaires.

La plèvre viscérale épaissie mesurant par places environ

Digitized by Google

un millimètre, était de couleur jaunâtre; cette couleur était due à ce que toutes les couches superficielles étaient imprégnées de pigment sanguin, de granulations jaunes et brunes siégeant dans les cellules du tissu conjonctif et dans les cellules migratrices rondes situées entre les faisceaux fibreux. Cette plèvre épaissie possédait des vaisseaux, mais sa vascularisation superficielle était loin de faire présumer qu'elle dût fournir la quantité considérable de liquide sanguinolent qui se trouvait épanché dans la plèvre. Cette observation diffère des cas de cancer du poumon les plus connus. Là, en effet, il était difficile de découvrir les parties cancéreuses, parce que le poumon était tout à fait revenu sur lui-même et atélectasié par compression, si bien qu'au lieu d'offrir, comme dans les lésions cancéreuses, de gros noyaux saillants et une augmentation de volume, il était, au contraire, bridé et réduit à un minimum par la pleurésie concomitante. Si nous n'avions pas observé pendant la vie et examiné après la mort les ganglions axillaires, nous aurions pu rester dans le doute au point de vue du diagnostic clinique et anatomo-pathologique.

M. Cornil fait remarquer que ce cas diffère du cancer du poumon classique. En effet, le cancer primitif du poumon se manifeste habituellement par de grosses tumeurs. Ici, au contraire, il y a cancer pulmonaire avec ratatinement du poumon, dû à l'épanchement pleural. La plèvre offre quelques lésions intéressantes : sur le feuillet pariétal, elle présente des épaississements fibreux inégalement répartis, généralement disposés en cercles entourant de petites dépressions cupuliformes. Des faits analogues peuvent s'observer sur le péritoine périhépatique surtout. Sur le feuillet viscéral, il y a un épaississement analogue, quoique moindre, et il présente de distance en distance, quelques dépressions circulaires laissant apercevoir par transparence la couleur noire du poumon. Au microscope, on voit dans cette plèvre des travées fibreuses très épaisses, et dans le tissu interfasciculaire il y a une très grande quantité de pigment sanguin et de globules rouges plus ou moins altérés. Dans les couches situées au contact du tissu pulmonaire, il y a d'assez nombreux espaces remplis de cellules cancéreuses. Quant au poumon, le raclage de la coupe donne un liquide grisâtre contenant des cellules à noyaux multiples et énormes. Les mêmes éléments se trouvent dans les alvéoles pulmonaires et par places dans les vaisseaux lymphatiques interlobulaires. Il y a, en outre, de la pneumonie interstitielle ardoisée, typique. Mais la nature cancéreuse de ces altérations fût restée douteuse

Digitized by Google

sans l'examen des ganglions axillaires ; là, le cancer est indiscutable. Ces ganglions présentaient, de plus, des colorations multiples, où le rouge dominait, et dues à de nombreux tatouages dont était couvert le membre supérieur. En somme, ce fait est surtout intéressant en ce qu'il montre combien les lésions anatomiques sont difficiles à reconnaitre exactement dans les poumons comprimés par d'anciens épanchementr pleuraux.

2. Tumeur du cervelet : néoformation de tissu nerveux dans le cervelet et la protubérance ; par M. CAMESCASSE, interne des hôpitaux.

Le nommé M..., âgé de 43 ans, est entré dans le service le 14 décembre 1885, pour des troubles généraux consistant surtout en une faiblesse générale progressive. Il est mort subitement dans la nuit du 21 février. Le diagnostic clinique avait été *tumeur cérébrale.*

Grand, d'apparence vigoureuse, cet homme s'était aperçu, il y a 3 ou 4 ans, que ses forces diminuaient. Sans cause connue, lentement, progressivement, il s'alourdissait, disait-il, tout en conservant l'apparence extérieure de la santé. De temps à autre, il avait des étourdissements qui l'obligeaient à se reposer un instant. Puis, ces étourdissements firent place à de véritables pertes de connaissance ; tout d'un coup il pâlissait, poussait un sourd gémissement, et tombait inanimé. On n'a jamais constaté de mouvements convulsifs pendant ces accès, qui se terminaient spontanément après quelques minutes. Le malade, revenu à lui, restait engourdi et fatigué pendant quelques heures après chaque accès. Malgré cela, il continuait à travailler à la préparation de pièces zoologiques. Cet état dura jusqu'au mois de novembre 1885. A cette époque, il était devenu si faible qu'il dut prendre le lit.

Quand nous l'avons vu dans le service (1er février 1886), il se tenait habituellement dans son lit, assoupi, l'air hébété, toujours inactif. — Tous ses mouvements étaient lents et pénibles ; mais il ne tremblait pas et ne présentait pas d'incoordination motrice. Debout, il semblait se tenir à peine sur ses jambes ; il marchait en chancelant comme un convalescent. La parole était de même très lente. Mais il n'y avait pas de bégaiement, et les réponses étaient fort justes quoique le malade eut l'air d'avoir de la peine à trouver ses idées. En somme, parésie portant sur tous les modes de l'activité. Mais pas de paralysie, si ce n'est une hémiplégie faciale droite passagère qu'on observe quel-

Digitized by Google

ques jours avant la mort. La sensibilité paraissait un peu obtuse. Le malade n'accusait d'autre souffrance qu'un peu de lourdeur de tête. Pas de strabisme, pas de phénomènes pupillaires. Affaiblissement notable de la vue et de l'ouïe. L'affaiblissement général s'accuse de plus en plus; les pertes de connaissance deviennent plus fréquentes ; cependant l'appétit reste bon et les fonctions végétatives restent intactes jusqu'à la fin. La mort survient inopinément pendant la nuit sans que personne s'en soit aperçu.

Autopsie (par M. le professeur Cornil). — *Encéphale.* Dure-mère saine. — Circonvolutions de la face convexe aplaties contre la dure-mère.—Ventricules latéraux un peu dilatés, sans que l'épendyme présente d'autre modification qu'un peu de rougeur en un point limité. On ne trouve sur les coupes pratiquées méthodiquement ni lésions des circonvolutions, ni lésions des noyaux intra-cérébraux. — La *protubérance*, considérablement élargie, présente à sa face inférieure des saillies (*c*, *c*, de la figure 47) plus ou moins arrondies, qui forment une gouttière profonde au tronc basilaire (*d*). — Le *cervelet* présente à sa face inférieure une saillie irrégulièrement pyramidale dont la crête (*a*) contournée en cimier de casque s'allonge sur le côté droit du bulbe vers le trou occipital. Cette masse s'implante sur le lobe droit du cervelet entre l'amygdale (*b*) et le *vermis inferior*. A l'œil nu, cette masse lobulée présente des sortes de circonvolutions atrophiées et comprimées. Elle se continue sans ligne de démarcation avec le tissu du cervelet. Les autres viscères ne présentent aucune lésion.

L'*examen histologique* des masses protubérantielles montre qu'il s'agit bien de tissu nerveux central. Voici cet examen fait et rédigé par M. Babinski. La tumeur qui est appendue à la partie moyenne du cervelet présente une forme ovoïde, elle est d'une largeur de 4 cent. environ ; cette tumeur présente à l'œil nu l'apparence de la substance cérébrale ; elle est recouverte de la pie-mère et on voit à sa surface des sillons longitudinaux parallèles les uns aux autres. Cette tumeur durcie dans le liquide de Müller a été examiné sur des coupes faites perpendiculairement à son grand axe. — On voit sur ces coupes (*fig.* 48), quelle que soit la méthode de coloration, et même sans coloration aucune, une zone centrale de la périphérie de laquelle se détachent des lobules à forme triangulaire dont la base est tournée au dehors et qui sont séparés les uns des autres par des expansions de la pie-mère. — La partie périphérique de ces lobules dif-

Digitized by Google

fère par sa couleur de la partie centrale; cette différence est surtout accusée lorsque les coupes ont été colorées à l'hématoxyline; on voit alors que la partie centrale est beaucoup plus foncée, et cette différence semble tenir au nombre de noyaux beaucoup plus grand dans cette région. — Sur des coupes colorées au picro-carmin et montées soit dans le baume soit dans la glycérine, on constate que la plus grande partie du néoplasme est formée de petites cellules et de cellules araignées et que, par conséquent, on a affaire à de la névroglie appartenant à la variété qui existe dans l'encéphale; par places on trouve quelques cellules nerveuses pyramidales, mais ces cellules

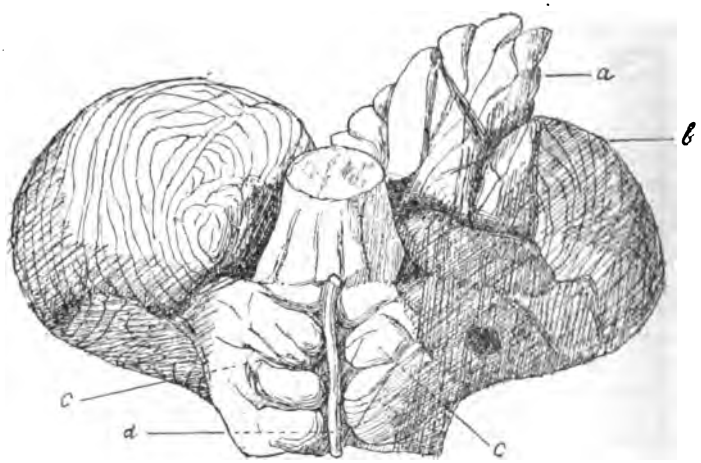

Fig. 47.

sont très rares. Les vaisseaux sanguins sont assez nombreux et sont dirigés perpendiculairement à la surface. Sur les coupes colorées par la méthode de M. Weigert, on voit qu'il n'y a pas trace de tubes à myéline dans cette tumeur.

Les tumeurs de la protubérance ont été examinées avec les mêmes procédés. La structure de ces tumeurs est analogue à celle de la tumeur du cervelet.

L'examen histologique des nodosités situées sur la protubérance et la grosse tumeur cérébelleuse établit bien nettement qu'il s'agit de tissu nerveux de nouvelle formation. On en a la preuve par l'existence de la névroglie, par les deux couches corticales observées et par la direction des

Digitized by Google

vaisseaux aussi bien que par la régularité des circonvolutions séparées par la pie-mère interposée. Ce tissu nerveux présentait, il est vrai, un petit nombre de cellules nerveuses et peu de fibres à myéline. Il était constitué surtout par des cellules rondes et de la névroglie comme du tissu nerveux central jeune, de formation récente.

Réflexions.—Des lésions indiquées plus haut, les unes ont été déjà décrites, ce sont celles de la protubérance (Virchow, Cornil et Ranvier). Il n'en est pas de même pour la tumeur implantée sur le lobe droit du cervelet; nous ne connais-

Fig. 48.

sons pas d'exemple de cette lésion. En tous cas, il est fort remarquable que le seul symptôme auquel elle ait donné lieu directement, soit précisément cette faiblesse et cette lenteur des mouvements sans véritable paralysie, symptôme qui a été observé dans plusieurs cas de tumeurs du cervelet.

Les autres signes observés sont liés soit à la compression cérébrale, soit aux lésions de la protubérance.

Il est difficile, notamment, de savoir si les pertes de connaissance que nous n'avons connues que par le récit de l'entourage ou des gens de service, étaient dues à des trou-

Digitized by Google

bles intermittents de la circulation de l'encéphale ou bien si elles constituaient des syncopes d'origine bulbaire.

M. CORNIL. C'est un lobule du cervelet surajouté, remontant certainement à la naissance, puis subissant un accroissement brusque à un moment donné et causant alors des phénomènes de compression, comme cela a eu lieu dans le cas actuel. Cela ressemble donc aux névrômes médullaires centraux de Virchow; pour cet auteur, ces masses siégeraient à la partie postérieure des ventricules cérébraux, sur la corne d'Ammon, les pédoncules cérébraux, la protubérance. Il n'en signale pas au cervelet, et ce siège est important, vu la compression possible du bulbe entre le tissu occipital et la masse cérébelleuse hypertrophiée.

Séance du 12 mars 1886.

PRÉSIDENCE DE M. CORNIL.

4. Sarcome à myéloplaxes du sinus maxillaire droit; par M. A. DEMARS, interne des hôpitaux.

Le nommé Q..., âgé de 53 ans, entre le 28 février 1886, à la Pitié, pour une tumeur de la joue droite. On ne retrouve pas de néoplasme dans les ascendants : toujours bien portant, il ne se rappelle pas la moindre maladie. Il y a un an et un mois, la joue droite a commencé à grossir; le malade n'accuse aucun traumatisme à ce niveau; on ne rencontre pas de mauvaise dent à la mâchoire supérieure. Cette grosseur a continué à évoluer lentement sans aucune douleur; la pression était indolente; pas de trouble fonctionnel dans les organes voisins (œil, cavité orbitaire, fosses nasales, mastication). Pas d'amaigrissement. Bon état général.

A son entrée à l'hôpital le 28 février 1886 on constate une augmentation de volume de la joue droite; la région jugale est doublée, la peau à son niveau est saine; aucune

Digitized by Google

adhérence. Pas de douleur spontanée; la pression même assez forte n'en réveille aucune. Par la palpation on a une pseudo-fluctuation très nette, et à la partie superficielle de la masse on a une résistance, comme cartilagineuse, élastique et rénitente. L'arcade dentaire ne présente aucune déformation dans son arc ogival; la voûte palatine et le voile du palais sont normaux. Toutes les dents de la mâchoire supérieure sont à leur place; la pression à leur niveau ne détermine aucune douleur. *Le malade n'a jamais eu de maux de dents.* Vers la partie droite et moyenne de la voûte palatine, on trouve un point large comme une pièce de 50 centimes, aminci, peu résistant, et avec deux doigts mis, l'un sur ce point de la voûte palatine, l'autre sur la face externe de la tumeur, on reproduit la pseudo-fluctuation. Les tissus de la joue en avant de la tumeur sont sains, et glissent facilement sur elle : la cavité orbitaire et l'œil droit sont sains. La paroi externe droite des fosses nasales est repoussée légèrement vers la partie médiane et, à ce niveau, on sent une tumeur mollasse près du cornet et du méat moyens. La sensibilité dépendante du nerf sous-orbitaire est normale ; ni anesthésie ni hyperesthésie. On sent en outre un petit ganglion sous-maxillaire droit, induré, gros comme un pois. M. le Profr Verneuil porte le diagnostic de sarcome de la paroi antéro-inférieure de l'antre d'Highmore.

L'opération est faite le 12 mars 1886; l'incision de la peau et des tissus est commencée au-dessous du grand angle de l'œil, suit le sillon naso-jugal, contourne l'aile du nez, et se recourbe en dehors et à droite en suivant le sillon labio-jugal pour aboutir à la commissure labiale droite : ligature, chemin faisant, des artères faciale, sous-orbitaire, coronaires. On distingue la paroi antérieure du sinus maxillaire qui est rougeâtre, peu résistante; avec un ténaculum, on fait basculer cette paroi de haut en bas et d'arrière en avant, et on voit la tumeur siégeant sur la paroi antérieure et sur la paroi inférieure de ce sinus; puis, un coup de pince de Liston pour sectionner l'os malaire, l'apophyse montante de l'os maxillaire supérieur, et le sinus bâille complètement. Ensuite grattage complet; les parois externe et postérieure sont saines : la paroi interne est enlevée en partie; enfin section du cul-de-sac gingival et ablation complète de la tumeur terminant l'opération. Pendant ces manœuvres opératoires, nous signalerons le procédé de M. le profr Verneuil, qui élimine la trachéotomie préventive, je veux parler du tamponnement postérieur : en effet, après avoir fait la section de la peau et des

Digitized by Google

muscles et avant de pénétrer dans les fosses nasales, on fait le tamponnement postérieur du côté où l'on opère par le procédé classique, pour empêcher le sang de couler dans le pharynx et éviter ainsi la mort du malade qui est anesthésié par le chloroforme ; en outre, le sang ne peut pas couler dans la cavité buccale par la conservation du cul-de-sac gingival, qui n'est coupé qu'à la fin de l'opération.

Au début de la chloroformisation, M. Verneuil a enlevé le petit ganglion sous-maxillaire par une incision horizontale. Puis lavage avec la solution forte d'acide phénique, et petits tampons en queue de cerf-volant, imbibés de poudre d'iodoforme dans la plaie ; puis deux points de suture pour réunir la commissure et la lèvre à la joue. Le tamponnement postérieur est maintenu jusqu'au lendemain. La tumeur enlevée dépendait donc bien du sinus maxillaire et avait bien pour siège les parois antérieure et inférieure, comme le diagnostic avait été porté.

A l'examen de la pièce, la tumeur est grosse comme une petite mandarine ; la paroi du sinus est altérée, mollasse, rougeâtre ; la masse ressemble à des fongosités bourgeonnantes, irrégulières, mollasses, ayant l'aspect du sarcome. Un petit point aurait pu faire croire au début de la tumeur par les racines de la canine et de la première petite molaire ; on voyait, en effet, les racines de ces deux dents émoussées, comme ruginées, mais on n'a pas trouvé de traces dans la tumeur ; serait-ce encore une sorte d'épulis ayant évolué vers le sinus au lieu d'évoluer vers l'extérieur ? *A la coupe*, les caractères du sarcome sont plus nets ; on voit des parties jaunâtres, jaunes grisâtres, et l'examen histologique va lever tous les doutes.

M. Cornil communique l'examen histologique de cette pièce. C'est un sarcome à myéloplaxes, et ces grandes cellules à noyaux multiples y sont très abondantes. Elles sont contenues dans de véritables cavités, probablement vasculaires, car elles y sont entourées de nombreux globules rouges. Il y a, en même temps, des cellules migratrices. Ces éléments disparaissent autour de la cavité située sur le bord inférieur de la tumeur. Là, la paroi de cette cavité est formée par plusieurs rangées de cellules petites, rondes, cellules de sarcome et n'ayant aucune ressemblance avec des cellules épithéliales. C'est un kyste comme il s'en développe souvent dans les sarcomes, et non pas un kyste d'origine dentaire.

Digitized by Google

Séance du 19 mars 1886.

PRÉSIDENCE DE M. CORNIL.

5. Hernie épiploïque inguinale gauche avec hydrocèle du sac et énorme épaississement de celui-ci. — Cure radicale.— Guérison ; par CAZALIS, interne des hôpitaux.

Chartier, Louis-François, âgé de 48 ans, blanchisseur, entré à l'hôpital Beaujon, le 18 février, dans le service de M. Cruveilhier, actuellement remplacé par M. Felizet, raconte ce qui suit :

Depuis une dizaine d'années il portait dans l'aine gauche une tumeur, grosse comme un œuf de pigeon ou une petite noix, molle, indolente, qu'il réduisait aisément et totalement lui-même (il se produisait alors un gargouillement) et pour laquelle il n'a pas cessé de porter un bandage depuis sept ou huit ans. Quelques jours avant son entrée à l'hôpital, en soulevant un fardeau, cet homme sentit comme un déchirement, au niveau de son aine gauche, et tout aussitôt et très rapidement, sa tumeur gonfla jusqu'à prendre le volume du poing. En même temps, elle était devenue irréductible, douloureuse, obligeant le malade à interrompre tout travail et à garder le lit jusqu'au jour de son admission à l'hôpital Beaujon.

Etat actuel. Au niveau de l'aine gauche, on constate une tumeur, allongée dans la direction du cordon spermatique, siégeant partie sur le côté gauche du scrotum et partie sur l'abdomen. Cette tumeur, de la grosseur du poing d'un adulte, au moins, est ovoïde, bien limitée, dure, rénitente, élastique, manifestement fluctuante, mate à la percussion. En la circonscrivant par la palpation, on y distingue un pédicule à la partie supéro-externe. Au-dessous de la tumeur, le testicule parfaitement indépendant présente sa souplesse, sa mobilité normales, et la vaginale est évidemment libre. Sur la tumeur, la peau conserve sa couleur et sa température normales. Pas trace d'ecchymose. La tumeur est absolument et totalement irréductible. Elle n'est pas transparente. Elle est peu douloureuse. En même temps, l'état général est peu ou pas modifié. Pas de fièvre, pas de vomissements, pas de ballonnement ni de

Digitized by Google

sensibilité du ventre. Les évacuations alvines ont continué à se faire régulièrement. — Applications résolutives sur la tumeur.

28 *février*. Une ponction aspiratrice avec le trocart de l'appareil Potain, donne une quarantaine de grammes d'un liquide séreux, dont les dernières gouttes sont légèrement teintées de sang. La tumeur n'a pas sensiblement diminué, et reste dure et mate.

10 *mars*. OPÉRATION (sous la pulvérisation phéniquée et avec toutes les précautions antiseptiques). Incision de 12 centimètres dans le grand axe de la tumeur, mi-partie sur le scrotum, mi-partie sur l'abdomen (comme pour la hernie inguinale étranglée). M. Felizet incise successivement la peau, le tissu cellulaire sous-cutané, et tout aussitôt le sac très épais, et à l'ouverture duquel il s'écoule environ deux cuillerées de sang en caillots (attribuées à la ponction antécédente avec le trocart). Le sac est occupé par une masse d'épiploon lobulé, très graisseux et libre d'adhérences.

M. Felizet excise toute la masse, après avoir divisé le pédicule en deux moitiés, qu'il lie séparément avec un fort catgut. Le sac, saisi par sa tranche, est alors décortiqué assez aisément au moyen du doigt d'avec les tissus périphériques. Une fois bien libéré, il est lié à sa base, en six faisceaux, avec six forts fils de soie phéniquée (n° 4) et excisé d'une seule pièce. Il est extrêmement épaissi, jusqu'à présenter en certains points, 3 millimètres d'épaisseur, opaque et d'aspect véritablement fibreux. Les fils de soie sont rassemblés en un faisceau à l'angle supérieur de la plaie, dans laquelle on couche un gros drain, en anse, sortant à chaque extrémité. La plaie est fermée par dix points de suture au crin de Florence, et pansée antiseptiquement (iodoforme et gaze de Lister). On exerce une certaine compression sur le foyer opératoire au moyen d'une éponge plate incluse dans le pansement. Les suites de l'opération ont été des plus simples. Le soir même du jour de l'opération, l'opéré ne souffre pas. T. 38°,2.

11 *mars*. M. T. 38°. On défait (sous la pulvérisation) le pansement qui est légèrement imprégné de sang. Pas d'odeur. S. T. 38°,2.

12 *mars*. M. Renouvellement du pansement. Légère injection phéniquée par le drain. T. 38°. S. T. 38°,4.

13 *mars*. M. T. 37°,4. S. T. 38°. Pansement. Ecoulement séreux peu abondant.

14 *mars*. M. T. 37°,4. S. T. 37°,8.

15 *mars*. M. T. 36°,8. — M. Felizet coupe et retire

Digitized by Google

les points de suture (crins). La réunion par première intention est obtenue sur toute l'étendue de la plaie, sauf naturellement les deux extrémités par où sort le drain. Celui-ci est remplacé par un de volume moitié moindre. Pas trace de suppuration, écoulement séreux très léger. S. T. 37°,6.

16 *mars*. M. T. 36°,8. S. T. 37°,4.

17 *mars*. M. T. 36°,8. S. T. 37°,6. Pansement. Depuis quelques jours le malade accusait une certaine sensibilité du ventre avec coliques qui se sont amendés.

18 *mars*. M. T. 37°. S. T. 37°,4.

19 *mars*. On cesse de prendre la température. — Pansement. Le drain est retiré, raccourci de moitié, et remis à l'angle inférieur de la plaie. A l'extrémité supérieure deux des fils de soie se laissent détacher par une légère traction.

22 *mars*. Pansement.

25 *mars*. Pansement. Les fils de soie restants finissent de se détacher ; on enlève le drain. Le malade peut être considéré comme guéri, et quittera l'hôpital sous peu de jours.

5 *bis*. **Note sur les sillons diaphragmatiques du foie**; par le Dr J. Séglas.

Depuis quelque temps, j'avais été frappé, en assistant aux autopsies faites à l'amphithéâtre de la Salpêtrière de la fréquence assez grande de plis et de sillons antéro-postérieurs sur la surface du foie. J'en ai recueilli quelques exemples que j'ai l'honneur de présenter aujourd'hui à la Société anatomique. Grâce à l'obligeance de M. Ch. Féré, j'ai pu, d'autre part, compulser les registres d'autopsies depuis 1881 et ces recherches me serviront aussi bien pour la description que pour l'explication de ces déformations.

En dehors des déformations dues à l'augmentation de volume du foie dans certaines maladies et que nous laissons de côté, on n'a guère signalé jusqu'ici, au moins en France, que les empreintes produites par les côtes ; les bulletins de la Société en renferment un assez grand nombre d'exemples ; ces déformations ont été expliquées par l'action de pressions extérieures, en particulier du corset. Mais à côté de celles-là, il en est d'autres qui méritent aussi de fixer l'attention. Ce sont des dépressions, des empreintes plus ou moins profondes, longitudinales, dirigées dans le sens antéro-postérieur. Parfois, on trouve de véritables sillons atteignant jusqu'à 1 cent. de profondeur ; entre les sillons, le tissu hépatique forme une saillie dirigée dans le même sens et de hauteur proportionnelle. Le nombre de ces sortes de plis ainsi formés peut s'élever jusqu'à 6 ou 7. Ils siègent toujours sur la face convexe du foie, sur le lobe droit

Digitized by Google

et sont en général plus accentués à leur partie postérieure. Le siège et la direction de ces déformations les distinguent déjà de celles qui sont produites par les côtes, siégeant généralement à la partie latérale droite ou antérieure, vers le bord tranchant et suivant un trajet transversal ou oblique. Elles sont aussi beaucoup moins profondes. Ajoutons qu'à leur niveau, on constate ordinairement de la périhépatite, tandis que ce fait est exceptionnel au niveau des plis antéro-postérieurs. Sur les foies où l'on rencontre les deux ordres de déformations, cette particularité est facile à constater. Enfin, on peut parfaitement juxtaposer aux côtes les impressions qu'elles ont produites, tandis que pour les plis que nous étudions, cela est impossible, et ce point est important à constater au point de vue de la pathogénie.

C'est là, en effet, le côté obscur de la question, aussi, nous semble-t-il bon de rappeler brièvement les opinions émises à ce sujet.

Cruveilhier (1) considère les sillons comme résultant des plis du diaphragme quand le foie est fixé contre eux par une pression venant du dehors (corset.) Liebermeister (2) distingue nettement les sillons costaux et les *sillons expiratoires*; tous deux se rencontrent quand le diaphragme est moins mobile, qu'il est abaissé; mais si la gêne de l'inspiration et de l'expiration peut former des sillons costaux, les sillons expiratoires ne se produisent que quand il y a une gêne excessive de l'expiration et par l'action vigoureuse des muscles transverse et oblique de l'abdomen. Klebs (3) accepte cette explication pour les sillons expiratoires qu'il appelle *plis longitudinaux*. Zahn (4) considère que ces déformations ou *sillons diaphragmatiques*, coïncident avec des affections surtout chroniques des voies respiratoires. C'est d'abord l'inspiration qui est gênée, le diaphragme alors subit une sorte d'hypertrophie principalement à ses insertions costales qui s'impriment à la surface du foie; puis l'expiration devenant à son tour difficile, la pression abdominale intervenant, les intestins seront poussés contre le diaphragme, et la partie convexe du foie se moulera sur les plis saillants diaphragmatiques. Les pressions que le foie subit ainsi dans tous les sens le plissent alors et augmentent les sillons.

(1) Cruveilhier. *Anat. pathol.*, liv. 29. Pl. 4, p. 1.
(2) Liebermeister. *Beitrage zur path. Anat. et Klin. d. Liberkrank.* Tubingen, 1864.
(3) Klebs. *Handb. der path. Anat.*, p. 361.
(4) Zahn. *Rev. med. de la Suisse romande*, 1882, p. 19.

Digitized by Google

Cette explication nous paraît être satisfaisante au moins dans la grande majorité des cas. Ces sillons du foie, comme on peut le voir sur nos pièces, sont bien formés par les plis diaphragmatiques, qui s'y adaptent parfaitement ; dans certains cas même le foie est adhérent au diaphragme. Cette pression du diaphragme sur le foie est évidemment favorisée par les troubles de l'appareil respiratoire. Les chiffres suivants permettront de juger de leur fréquence et de leur importance. Sur 58 observations que nous avons relevées, 5 fois seulement les poumons ont été trouvés sains. Sur les 53 cas restants, on a noté 29 fois de la pleurésie, 1 fois un hydrothorax, 24 fois de la congestion pulmonaire, 22 fois de la pneumonie, 8 fois de la broncho-pneumonie, 4 fois de la bronchite chronique, 3 fois de l'emphysème, 2 fois de la tuberculose. Ces lésions étaient combinées de différentes manières dans 36 cas. Sur les 17 autres cas, 6 fois les lésions étaient doubles, c'était : hydrothorax 1, congestion pulmonaire 2, broncho-pneumonie 3. Les lésions siégeaient à droite seulement, 5 fois : pneumonie aiguë et chronique 4, broncho-pneumonie, 1. A gauche seulement 6 fois : pneumonie 4, congestion pulmonaire 1, pleurésie avec épanchement et adhérences, 1.

Les troubles de l'appareil respiratoire, qu'ils soient primitifs ou secondaires, semblent donc bien jouer un rôle important et même quand ils ne siègent que d'un côté et à gauche on peut admettre encore l'action ou directe ou par suppléance des efforts énergiques du diaphragme.

Mais nous avons vu qu'il est des cas, rares il est vrai, où l'appareil respiratoire fonctionne régulièrement : quelle explication donner alors, autre que celle des pressions extérieures imaginée par Cruveilhier; Zahn rejette l'action du corset parce qu'il dit que ces plis sont plus fréquents chez les hommes ; nos observations ayant été prises dans un asile de femmes, nous pouvions invoquer l'abus du corset. Mais, même chez l'homme, il peut se faire que par suite d'une pression exercée par une ceinture trop serrée le foie se trouve fixe et que dans les mouvements d'inspiration, ne pouvant plus s'échapper sous la pression du diaphragme, il en subisse les effets, c'est-à-dire l'impression de ses plis. Quelque insuffisante que puisse paraître cette explication, elle nous semble la seule plausible ; et ce qui, à notre avis, peut lui donner quelque poids, c'est le fait de la coïncidence avec les plis longitudinaux, des sillons costaux toujours dus à l'influence de pressions extérieures.

En résumé, nous admettons l'influence prépondérante des affections des voies respiratoires sur la genèse des plis

Digitized by Google

respiratoires du diaphragme, et par suite des sillons diaphragmatiques du foie ; mais à côté, nous pensons qu'il ne faut pas absolument rejeter l'intervention possible de pressions extérieures agissant pour fixer le foie contre le diaphragme.

Avant de terminer, nous rappellerons que Zahn admet une influence réciproque du foie sur le diaphragme entraînant, dans la suite, la dégénérescence des fibres de ce muscle, surtout dans les points primitivement hypertrophiés. Nous avons bien trouvé aux environs des sillons du foie des sortes de traînées jaunes sur le diaphragme et qui pourraient être des faisceaux musculaires dégénérés; mais leur situation n'était pas régulière dans les points indiqués par l'auteur suisse; et l'explication qu'il en donne ne nous paraît pas démontrée absolument. On pourrait aussi bien admettre qu'une lésion dégénérative de certains groupes de plis musculaires diaphragmatiques, de cause quelconque, puisse déterminer secondairement sur le foie, par inégalité de pression, les déformations que nous venons d'étudier (1).

6. Coxalgie ancienne. — Redressement et immobilisation dans une bonne position. — Méningite tuberculeuse. — Tuberculose miliaire généralisée. — Mort. — Autopsie; par le Dr F. Verchère, chef de clinique.

J... Eugène, âgé de 16 ans, est petit, maigre, néanmoins l'état général est excellent. Il va, vient, malgré l'affection de sa hanche droite. Celle-ci, depuis 20 mois, est atteinte de douleurs violentes, survenant à intervalles irréguliers. Dès le début de l'affection le membre inférieur prend une position fixe, le moindre mouvement réveille des souffrances très vives : l'adduction et la demi-flexion sont notables, et il est impossible de songer à mettre un appareil sans chloroforme. On décide le malade à entrer à l'hôpital le 19 décembre 1885. Il est couché au lit n° 57, salle Michon, hôpital de la Pitié (service de M. Verneuil). A l'auscultation on ne trouve aucun signe de tuberculose pulmonaire, l'état général est excellent, le petit malade est gai, a bon appétit et il est convenu que dès qu'il aura son appareil il retournera chez ses parents. — La température prise chaque jour, matin et soir, oscille entre 37 et 37.5 soir. Aucune apparence de fièvre.

Le 24 décembre, sous le chloroforme, on redresse le membre avec la plus grande facilité. Il n'est nullement besoin de faire effort et tout doit faire supposer que l'on avait

(1) Voir aussi sur cette question : Bourneville et Bricon, *Manuel de technique d'autopsies*, p. 141.

Digitized by Google

affaire surtout à de la contracture musculaire. Néanmoins, M. Monnier, interne du service, qui fit ce redressement, dit avoir perçu, à un moment, un petit craquement au niveau de l'articulation de la hanche. — Le soir de l'opération aucun phénomène particulier. Mais le lendemain matin la température est subitement montée à 40°. Le pouls est rapide, 130 pulsations. Le petit malade se plaint de douleurs de tête violentes ; de plus, dans la journée, apparaissent des vomissements. Ceux-ci sont peu abondants, bilieux, se produisent sans grand effort. Aucun trouble du côté des pupilles. Abattement très marqué. Le 25 au soir le thermomètre atteint 40,6 ; l'indifférence est plus marquée, le pouls très rapide devient irrégulier ; à certain moment on note une véritable pause du cœur. — Les nausées ont remplacé les vomissements.

A partir de ce moment les phénomènes ne s'amendèrent plus. — La température resta élevée, subissant parfois de grandes oscillations : nous la donnons immédiatement afin qu'il soit possible de se rendre compte exactement des différentes phases de l'affection.

	M.	S.		M.	S.		M.	S.
24 déc.	37,4	37,8	21 janv.	36,8	39,5	18 févr.	37,6	38,2
25 —	40,1	40,8	22 —	38,	38,2	19 —	37,	38,
26 —	38,2	38,7	23 —	37,2	38,5	20 —	36,9	38,2
27 —	37,6	39,2	24 —	36,8	39,	21 —	36,6	37,2
28 —	38,2	39,4	25 —	37,3	38,8	22 —	36,8	38,
29 —	36,2	39,2	26 —	36.8	38,6	23 —	37,6	38,2
30 —	38,2	39,4	27 —	37,3	38,4	24 —	37,4	38,3
31 —	30,2	39,4	28 —	37,8	38,4	25 —	37,2	38,4
1er janv.	39,	39,2	29 —	36,8	38 4	26 —	37,5	38,4
2 —	38,4	39,	30 —	36,5	38,5	27 —	37,6	39,
3 —	37,3	38,6	31 —	37,4	38,2	28 —	37,2	38,2
4 —	37,	39,8	1er févr.	37,	38,6	1er mars	37,8	39,
5 —	37,8	38,1	2 —	37,	38,4	2 —	38.8	39,4
6 —	35,6	38,4	3 —	36,6	37,3	2 —	37,	38,4
7 —	37,4	37,8	4 —	37.	33,	4 —	37,5	38,3
8 —	37,2	38,6	5 —	36,6	38,2	5 —	38,2	38,7
9 —	37,2	38,6	6 —	37,	38,4	6 —	38,9	39,
10 —	36,4	38,	7 —	36,8	37,8	7 —	37,9	38,2
11 —	37,4	39,	8 —	36,8	38,	8 —	39,	39,8
12 —	37,6	38,2	9 —	36,4	37,6	9 —	39,2	38,8
13 —	37,4	38,8	10 —	36.8	37,7	10 —	38,2	38,5
14 —	37,5	39,2	11 —	36,5	37,9	11 —	38,9	39,
15 —	37,1	39,5	12 —	36,6	37,8	12 —	38,	38,2
16 —	37,1	38,8	13 —	37,6	37,8	13 —	38,4	39,2
17 —	37,1	39,6	14 —	36,9	37,9	14 —	38,9	39,
18 —	37,1	38,8	15 —	37,2	37,8	15 —	39,	39,4
19 —	37,2	38,2	16 —	37,2	37,4	16 —	38,8	38,7
20 —	37,	38,	17 —	36,6	38,2	17 —	38,8	38,4

Digitized by Google

Pendant les 10 jours qui suivirent le redressement de l'articulation les phénomènes cérébraux persistèrent. La respiration de Chènes Stokes était des plus typique. Les nausées qui avaient remplacé les vomissements, l'irrégularité du pouls, les pauses passagères du cœur, la contraction idio-musculaire du biceps, l'anéantissement et l'indifférence du malade survenus dès le lendemain de la mise de l'appareil ne permettaient pas de diagnostiquer autre chose qu'une lésion cérébrale. L'ensemble symptomatique était évident et il était difficile de s'y tromper.

Mais lorsque vers le 10e jour on vit ces phénomènes s'amender, que la respiration de Chenes-Stokes disparut, que la céphalalgie n'existe plus, que le malade, malgré la persistance de l'anéantissement, recommença à s'alimenter, le diagnostic fut pour quelques personnes hésitant, il était alors difficile de se rallier à l'idée d'une méningite puisqu'elle n'était pas notable.

La température restant irrégulière, la fièvre, le soir, faisait monter le thermomètre toujours au-dessus de 38, on rechercha avec grand soin aussi du côté des viscères ; il fut, à cette époque, impossible de trouver quelque lésion permettant d'expliquer la fièvre vespérale.

Ce n'est que vers le 26 février, deux mois après le début des accidents, alors que le petit malade était déjà amaigri, anorexique, que l'on commença à percevoir des phénomènes pulmonaires. Ceux-ci se signalèrent par des points de côté irréguliers, intermittents, survenant sans cause, en différents points du thorax, tantôt vers la partie inférieure, tantôt entre les deux épaules; à ces phénomènes douloureux se joignit bientôt de la toux, peu marquée, revenant par petites quintes. Celle-ci ne s'accompagnait pas d'expectoration; jamais il n'y eut d'hémoptysie. A la percussion on trouvait, le 26 février, au sommet droit, des signes d'induration, souffle très marqué, et à la percussion matité descendant jusqu'au niveau du mamelon en avant jusqu'à l'angle de l'omoplate en arrière.

Dès ce moment, les phénomènes thoraciques s'accentuèrent.

Ils se généralisèrent, et à l'examen des courbes thermométriques on peut constater qu'à partir de cette époque la température, le soir, dépassait toujours 38 le matin et atteignait 39 le soir. A ce moment encore apparaissent des phénomènes du côté des reins. Douleurs lombaires à la pression et spontanément, l'examen des urines révèle une albuminurie abondante. Tout pouvait alors faire reconnaître une tuberculose généralisée. Le malade alla en s'af-

Digitized by Google

faiblissant progressivement jusqu'au 17 mars et s'éteignit sans souffrance; maigri, épuisé. L'autopsie, faite le 19 par M. le Dr Monnier, ancien interne du service, montra des lésions en rapport avec ce qui avait été reconnu pendant l'existence.

Dans les pièces présentées par M. Demars il est impossible de trouver une tuberculose plus répandue que celle trouvée dans cet examen cadavérique, et il nous faut examiner les uns après les autres ces organes pour rendre compte exactement de l'état dans lequel ils furent trouvés.

Le cerveau, à sa surface, ne présentait aucune lésion, mais à la coupe, en nombre de points on trouvait de petites saillies grises, perceptibles au doigt et à l'œil qu'il était facile de reconnaître pour des granulations miliaires, En aucun point elles n'étaient confluentes, en aucun point on ne trouvait de tubercules ramollis ou caséifiés. Les méninges présentaient, surtout à la base, les lésions de la méningite tuberculeuse; au niveau du chiasma, on pouvait voir une sorte d'épaississement séro-fibrineux; dans les scissures existaient des adhérences très solides; enfin, à la surface supérieure du cervelet, et en plusieurs points de la convexité du cerveau, on trouvait des plaques de granulations, exemples de ce qu'a si exactement décrit Chantemesse dans une thèse récente. L'épanchement dans les ventricules était à peine sensible, de même qu'à la périphérie de l'encéphale.

Les poumons n'existaient plus à proprement parler; ils étaient tout entiers remplacés par les granulations miliaires, celles-ci étaient à ce point abondantes, qu'il était très difficile, sinon impossible de retrouver normal un point si petit qu'il soit du parenchyme pulmonaire. En aucune région, on ne découvrit de ramollissement ou de caverne. C'était partout la granulie, jaune, rapide, totale.

Le foie était parsemé dans toute son étendue de granulations grises analogues. La rate était elle aussi tranformée en un amas de tubercules gris. Les saillies étaient peu marquées; et si en regardant légèrement on eût pu les confondre avec des glomérules, elles étaient tellement nombreuses, qu'elles infiltraient tout l'organe et remplaçaient presque en totalité le tissu normal.

Le cœur lui-même n'était pas exempt de cet envahissement et en nombre de points, aussi bien au niveau du péricarde viscéral que du péritoine pariétal, il était possible de retrouver nombre de granulations grises.

Réflexions. — Cette longue observation peut se passer

Digitized by Google

en grande partie de commentaires, néanmoins il nous faut mettre en relief certains points importants.

Il est évident, étant donnée la soudaineté des accidents à la suite du redressement, même fait sans effort, effectué sur une articulation malade, que celui-ci a été cause de la généralisation tuberculeuse; faut-il admettre un tubercule cérébral ou viscéral antérieur qui aurait reçu un coup de fouet sous l'influence d'un léger traumatisme? La meilleure réponse que l'on puisse faire à cette opinion est l'examen des pièces soumises à la Société anatomique. En aucun point on ne trouve de tubercules anciens; partout c'est du tubercule jeune, du tubercule miliaire, nous n'osons pas dire du tubercule d'inoculation.

Un autre fait se dégage encore de l'étude de notre malade, fait du reste déjà mis en lumière par le travail de Chantemesse ; c'est la possibilité de la méningite lente, pouvant durer plusieurs mois. Il est impossible en effet de ne pas reconnaître qu'au début les premiers accidents présentés par notre malade ne furent pas des accidents cérébraux, et néanmoins, ces accidents s'amendèrent, ou tout au moins furent effacés par les symptômes plus bruyants de la généralisation ; ce n'est pas de sa méningite prolongée que le petit malade est mort, mais bien de granulie pulmonaire.

7. Adénite sous-maxillaire gauche simple, hypertrophique; (lymphadénome); par M. A. Demars, interne des hôpitaux.

La nommée G... Henriette, entre le 24 février 1886 dans le service de M. le professeur Verneuil pour une adénite sous-maxillaire gauche qu'elle portait depuis 7 ans et demi.

La malade a 16 ans.

Elle est née au Chili, et n'habite Paris que depuis 4 ans ; ses parents sont bien portants ; elle a 3 sœurs qui n'ont jamais été malades. Réglée à l'âge de 15 ans, elle l'est depuis régulièrement; les menstrues durent trois à quatre jours. Pas de pertes blanches. Vers l'âge de 9 ans, l'oreille gauche a coulé, et c'est à ce moment que son ganglion sous-maxillaire a apparu. Pas de kératite. Diminution persistante de l'ouïe à gauche.

Les ganglions ont continué à grossir depuis 7 ans, et, au dire de la malade, ils semblaient diminuer de volume

Digitized by Google

pendant la saison chaude. On lui a fait des applications fréquentes de pommade mercurielle, de laine de mouton grasse.

A l'examen de la région sous-maxillaire gauche, on voit une tumeur grosse comme un petit œuf de poule, dure, glissant facilement sous la peau ; jamais de douleur pendant le cours de la maladie. Pas d'autre engorgement ganglionnaire (axillaires, parotidiens, sous-occipitaux, inguinaux). *Aucune trace de syphilis.* M. Verneuil porte le diagnostic d'adénite simple, ressemblant aux cas qui ont été publiés par lui en 1854 dans la *Gazette hebdomadaire.*

L'opération est faite le 3 mars 1886. On pratique une incision horizontale au-dessous du bord inférieur du maxillaire, longue de 10 à 12 centimètres; on peut énucléer facilement quatre à cinq petits ganglions remontant jusqu'à l'angle de la mâchoire; aucune adhérence avec les tissus voisins. Réunion par première intention avec six points de crins de Florence. Drainage. Pendant l'opération on coupe les fibres antéro-inférieures du muscle peaucier, d'où élévation exagérée de la commissure gauche, par l'action des muscles élévateurs non contre-balancés par le peaucier.

Le 14 mars réunion complète ; pas de suppuration ; on enlève le drain.

L'*examen histologique* de la tumeur a été fait par M. le Dr Nepveu ; la masse ganglionnaire présentait tous les caractères du lymphadénome ; nulle part il n'a pu trouver de foyer bacillaire, nulle part de tissu sarcomateux ; elle reproduit donc dans son ensemble le tissu ganglionnaire proprement dit.

Si nous recherchons plus avant, nous voyons dans la *Gazette heddomadaire* du 3 février 1854, une étude complète de la question faite par M. Verneuil. Les trois pièces provenaient : deux du service de M. Denonvilliers, l'autre du service de Follin. Les masses ganglionnaires avaient les mêmes caractères que la tumeur de notre petite malade ; elles étaient formées par des masses régulièrement arrondies ou ovoïdes, sans inégalité ni bosselure et présentant un volume variable, pouvant acquérir jusqu'à la grosseur d'un testicule d'adulte; la consistance était moins considérable qu'à l'état sain ; à la coupe, aspect du ganglion normal ; le tissu se déchirait facilement et donnait un aspect granuleux, rappelant la déchirure du poumon atteint d'hépatisation rouge ; en un mot le tissu paraît formé d'une seule substance partout également condensée et répartie.

En outre, nous rapprochons une autre observation de

Digitized by Google

lymphome communiquée par M. le professeur Verneuil, et qui est consignée dans la thèse de Bouheben (1873). L'examen histologique est absolument semblable.

Nous insisterons sur la durée considérable que présentent ces tumeurs, sans qu'aucun changement anatomique se fasse; dans l'observation de M. Verneuil, la lésion remontait à 6 ans, chez notre malade elle existait depuis sept ans et demi. Chez un autre malade, dont M. le professeur Verneuil nous a parlé à la clinique, elle existait depuis 25 à 30 ans.

Par conséquent nous voyons que ces adénites sont des adénites simples hypertrophiques, n'ayant aucune origine, ne reconnaissant aucune diathèse (strumeuse, syphilitique). Dans deux cas, le traumatisme paraît être le point de départ, et chez notre malade, nous voyons une otite externe et moyenne coexister avec son début, du côté gauche où existait le ganglion; pourrait-on croire que l'origine serait primitivement inflammatoire et que la lésion avorterait au début ? C'est là une simple hypothèse.

8. Fibro-myomes multiples utérins. — Péritonite suppurée. Néphrite interstitielle. — Urémie. Mort; par M. A. Demars, interne des hôpitaux.

La nommée M... Joséphine, âgée de 50 ans, entre salle Lisfranc le 27 février 1886 (service de M. le professeur Verneuil).

Bonne santé habituelle; pas d'enfants; pas de fausse couche. Règles régulières depuis l'âge de 13 ans, durent 7 à 8 jours. Depuis 18 mois, la malade urine fréquemment, se lève deux à trois fois pour uriner, maux de reins. En même temps, métrorrhagies abondantes, la malade est toujours dans le sang. Il y a 5 à 6 mois, oligurie, les urines sont claires, léger dépôt d'acide urique. Pas de constipation. Jamais de vomissement porracé, pas de douleur abdominale.

A son entrée la malade est amaigrie, douleurs de reins très accentuées, la température oscille entre 38°,5 et 40°. A l'examen du ventre on sent une masse douloureuse médiane, dépendante de l'utérus; douleur dans les deux fosses iliaques. Pas de vomissement porracé. Par le toucher les culs-de-sac sont douloureux; l'utérus se déplace mal. Pendant les cinq premiers jours de son entrée, la malade reste dans le même état. Oligurie, albumine dans les urines. La température reste élevée à 39°.

Jusqu'au 13 mars 1886, la malade ne présente pas d'a-

Digitized by Google

mélioration. Le 12 mars au soir, la malade est prise de dyspnée; la face est cyanosée; pas de vomissement pas d'urine, pas de selle. Mort le 13 mars au matin avec refroidissement à 36°,5; dyspnée toxique; véritables accidents urémiques.

A l'AUTOPSIE, on trouve les poumons sains, un peu de liquide dans la plèvre gauche. Les reins présentent les lésions de la néphrite interstitielle. Rate normale. Péritonite suppurée (600 gr. de pus) dans le petit bassin; ayant commencé certainement par l'orifice des trompes; les ovaires sont ramollis, jaunâtres. L'utérus présente une particularité intéressante; il présente les trois types des fibro-myomes; un pédiculé, intra-péritonéal, au niveau de son fond; 4 à 5 myomes interstitiels, et un myome intra-utérin. La pièce est intéressante au point de vue tout d'abord du siège des myomes, offrant les trois types chez la même malade. En outre la coexistence d'une néphrite interstitielle, d'une péritonite suppurée.

8 *bis*. M. DEMARS présente des pièces relatives à la multiplicité des néoplasmes sur le même sujet, et montre un fibrôme enlevé au front d'une femme en un point où un kyste sébacé a été détruit il y a quelques années par la pâte de Vienne. Or, en 1883, on a opéré cette femme d'un polype fibreux de l'utérus, et elle a actuellement une épulis fibreuse du maxillaire supérieur.

M. CORNIL ne sait pas si le siège du fibrome est bien dans un reste du kyste sébacé.

M. VERCHÈRE croit en effet qu'il dépend plutôt de la cicatrice.

9. Rétrécissement syphilitique de la trachée et des bronches. — Gomme sous-périostique du pariétal. — Exostose du frontal. — Infiltration gommeuse du temporal gauche; par J. BESANÇON, interne des hôpitaux.

Ces pièces proviennent d'un homme, mort le 13 mars de pneumonie, dans le service de M. Lancereaux, à la Pitié.

Voici en résumé son histoire clinique:

Le nommé P... (Jean), âgé de 62 ans, tailleur d'habits, entre le 28 janvier 1886, salle Piorry n° 41. Le malade

Digitized by Google

a pris la vérole en 1844, à l'âge de 20 ans. Il a eu un chancre du gland, et à plusieurs reprises des plaques muqueuses de la gorge et de l'anus. Il se soigna énergiquement et prit du mercure sous toutes les formes pendant plusieurs années. En 1849, il eut une stomatite mercurielle intense, perdit plusieurs dents et un fragment du maxillaire supérieur. Les années d'après, il eut un coryza spécifique, et en 1854 son nez s'effondra. A l'hôpital militaire de Bordeaux on lui enleva la cloison du nez, partiellement nécrosée. Depuis 1860, il a été soigné à diverses reprises pour des tumeurs crâniennes du genre de celles que nous observons en ce moment chez lui. Il a pris également des quantités énormes d'iodure de potassium et de sirop de Gibert.

Il entre actuellement à l'hôpital pour des accès d'étouffement liés à un emphysème pulmonaire. Le thorax est déformé, d'une sonorité exagérée à la percussion. La respiration est humée, l'expiration prolongée; râles sibilants et ronflants disséminés dans la poitrine. C'est du reste un arthritique, avec obésité, calvitie, hémorrhoïdes.

L'aspect de la face est profondément modifié par suite de l'effondrement du nez. L'ouverture de la narine gauche n'est pas visible. Au crâne, au niveau du Lambda, on remarque une saillie arrondie de la grosseur d'un petit œuf, non mobile, légèrement douloureuse à la pression, et qui est diagnostiquée gomme sous-périostique des pariétaux. En avant, le frontal est bosselé, dur, irrégulier; il est manifestement hyperostosé. Rien à l'examen clinique des viscères, du foie en particulier. Un traitement par le sirop de Gibert et l'iodure, poursuivi pendant deux mois, reste absolument sans effet.

Le malade meurt le 13 mars de pneumonie.

Autopsie. — A l'ouverture de l'abdomen, pannicule adipeux sous-cutané de 3 centimètres d'épaisseur; épiploons et mésentère surchargés de graisse. Pas de liquide dans les cavités séreuses du ventre ni de la poitrine. Le *poumon droit* est immobilisé par des adhérences anciennes, surtout marquées au niveau de la base, et en rapport avec les lésions hépatiques que nous signalerons tout à l'heure. Il est très emphysémateux. Le *poumon gauche* est recouvert au niveau de la base et du bord convexe par un exsudat pleural fibrino-suppuré, sans épanchement liquide dans la séreuse. A la coupe de ce poumon, on voit que tout le lobe inférieur qui est gonflé, tuméfié, ne crépite plus. Un fragment projeté dans l'eau gagne le fond.

Digitized by Google

Ce point de pneumonie est faiblement granuleux. Le reste du poumon est le siège d'emphysème et d'un certain degré de congestion.

Les *voies aériennes* portent des lésions intéressantes. A deux centimètres au-dessus de la bifurcation de la trachée existe un rétrécissement semi-annulaire en forme de valvule insérée à la partie postérieure du conduit. Le calibre de la trachée à ce niveau est considérablement réduit. Immédiatement au-dessus de ce rétrécissement se voit une dépression profonde limitée par un orifice circulaire et comme taillée à l'emporte-pièce; puis au-dessus une cicatrice fibreuse étoilée. L'orifice inférieur du larynx est également très rétréci. La bronche qui se distribue au lobe supérieur du poumon gauche est altérée, manifestement rétractée, et rétrécie au niveau de son origine. Plus loin, elle devient normale. Les bronches intrapulmonaires ne présentent que les traces de l'hyperhémie et du catarrhe chronique. Nulle part, dans le poumon, on ne voit de nodules gommeux, ni à sa surface de cicatrices déprimées. La langue est intacte ainsi que tout le tube digestif. Le système artériel est sain. Le cœur droit est passivement dilaté et ses parois sont indurées. Le cœur est surchargé de graisse à sa face antérieure. Rien à noter du côté des organes génito-urinaires ni des muscles. Rien à la rate ni au pancréas. Quant au *foie*, il ne présente pas trace de cicatrices syphilitiques ni de gommes. Au-dessus de la vésicule et sur la face convexe on voit un épaississement de la capsule de Glisson en rapport avec l'existence à la partie postéro-supérieure du lobe droit d'une tumeur saillante du volume d'une petite orange. A la partie supérieure du lobe carré se trouve une autre tumeur moins saillante, mais plus tendue que la précédente, ayant environ 5 centimètres carrés de superficie. La première de ces deux tumeurs, ouverte, se montre constituée par des hydatides mortes, affaissées, sans liquide, avec kyste également sans liquide. La seconde de ces tumeurs est aussi un kyste contenant des hydatides mortes, flétries, mais colorées ici par la bile qui a été la cause de leur mort. Quant au *crâne*, ainsi qu'il a été constaté pendant la vie, il offre une hyperostose du frontal, une gomme sous-périostique à la partie postérieure des pariétaux sur la ligne médiane. Le temporal gauche est infiltré d'une matière jaunâtre, molle, constituée par une gomme diffuse de l'os. La face interne du crâne est intacte, ainsi que les méninges et l'encéphale. Le sujet ayant été réclamé, il a été impossible d'enlever le maxillaire supérieur, siège d'une nécrose mercurielle, et

Digitized by Google

le squelette du nez partiellement détruit par une gomme ancienne.

RÉFLEXIONS. — Outre les lésions crâniennes et les kystes du foie qu'on n'avait pas soupçonnés pendant la vie et qui ont été une trouvaille d'autopsie, l'*intérêt* principal de ce fait réside dans cette sténose trachéo-bronchique qu'aucun signe n'avait fait reconnaître avant la mort.

Le malade a été ausculté bien des fois, et jamais on n'a constaté de cornage. La gêne respiratoire progressivement croissante qu'il accusait était sous la dépendance de son emphysème pulmonaire. Le rétrécissement de la trachée est évidemment fort ancien. On ne trouve plus trace d'ulcérations à son niveau, mais seulement les cicatrices qui en indiquent la place. Voilà donc un fait qui semble prouver que les ulcérations tertiaires de la trachée peuvent évoluer et guérir, en laissant au conduit un calibre suffisant pour la respiration. Signalons enfin l'inutilité du traitement spécifique dans ce cas particulier de syphilis grave.

10. Kyste hydatique du foie évacué par ponction il y a deux ans. — Récidive. — Ouverture dans le poumon, vomique. Mort par cachexie; par M. J. CAMESCASSE, interne des hôpitaux.

La femme Ch...., âgée de 26 ans, est entrée salle Sainte-Martine, lit n° 8, au mois de décembre 1885.

Au commencement de 1884, cette femme est entrée dans le service de M. le Dr Terrier pour un kyste hydatique du foie. Une ponction évacuatrice amena l'issue de deux litres de liquide environ. La guérison fut rapide et la malade complètement rétablie rentra chez elle. Sa santé paraît être restée bonne jusqu'au commencement du mois de décembre dernier. A cette époque elle fut prise de douleurs très violentes dans le côté droit au niveau des dernières côtes. Elle dut entrer à l'hôpital et s'aliter complètement. Les douleurs ne cédèrent qu'à l'emploi d'injections de morphine. Peu de jours après son entrée elle commença à tousser et à cracher. Après deux semaines de séjour à l'hôpital elle eut une véritable vomique. Les matières rendues contenaient du pus et de la bile. Depuis cette époque cette femme n'a pas cessé de tousser et de rejeter des crachats composés de matières purulentes quelquefois un peu

Digitized by Google

rosées, et mêlées tous les quatre ou cinq jours d'une certaine quantité de bile. Dans les intervalles, accès fébriles irréguliers. Les douleurs du côté persistèrent jusqu'à la fin, et ne laissaient aucun repos à la malade dès qu'elle n'était plus sous l'influence de la morphine. Pendant les derniers jours l'expectoration était devenue extrêmement abondante. A deux ou trois reprises on trouve dans les crachats des membranes rosées transparentes, formant des masses du volume d'une petite noisette. A la même époque on constate une matité absolue occupant le côté droit du dos jusqu'au niveau de l'épine de l'omoplate; pas de souffle; le murmure vésiculaire est très affaibli au niveau de cette zone de matité dans sa partie la plus élevée; en bas silence complet. L'état général était devenu de plus en plus mauvais. La malade ne prenait plus aucun aliment. La cachexie s'accusait de jour en jour. Mort le 12 mars.

Autopsie (par M. le professeur Cornil). — Le *foie* ne descend pas au-dessous des fausses côtes. Il est normal en apparence et on voit se dessiner les lobules d'une façon très nette. En ouvrant le thorax on constate dans le médiastin antérieur des *ganglions* volumineux, lardacés, durs. La plèvre pariétale du côté gauche adhère à la viscérale. A droite cette adhérence n'existe qu'en avant, tandis qu'en arrière on trouve une collection liquide, qui communique par une large ouverture avec une cavité intra-pulmonaire remplie de pus. Ce pus ne contient aucune membrane, mais seulement des caillots fibrineux. Le *poumon droit* étant incisé le long de son bord postérieur, on constate que la cavité, ouverte spontanément en arrière, intéresse les trois lobes. Le poumon adhère au diaphragme et celui-ci au foie. L'excavation pulmonaire se continue à travers le muscle avec une cavité intra-hépatique d'une part. D'autre part elle s'ouvre dans les bronches et dans la plèvre. L'orifice pleural répond à la paroi thoracique, qui est largement ulcérée. De telle sorte que les nerfs et les vaisseaux intercostaux sont disséqués, les muscles intercostaux et les côtes mis à nu. La communication avec l'arbre bronchique se fait par un large orifice. L'excavation hépathique est relativement petite; sa capacité ne répond pas à la quantité de liquide évacué lors de la ponction. Les parois de la cavité sont épaisses et dures; sous l'eau elles laissent voir de nombreuses villosités flottantes, très longues, grises et opaques dans la partie inférieure, rosées dans la partie supérieure. Les bronches et la trachée sont remplies de liquide purulent. Le tissu pulmo-

Digitized by Google

naire est, dans tout le poumon droit, gris opaque, jaunâtre par place, d'aspect absolument caséeux. Pas de granulations tuberculeuses ni à la surface de la plèvre ni dans le poumon gauche. Le lobe gauche du foie, rose à la périphérie, présente au centre une teinte grisâtre. *Aorte* petite sans athérome. *Cœur* normal. *Reins* pâles à la surface. *Rate* volumineuse, présentant à la coupe un grand nombre de points transparents. Estomac, instestins sains.

Examen histologique (par M. Cornil). — Les parties du poumon hépatisées qui entourent les cavernes anfractueuses et la destruction suppurative du tissu pulmonaire sont tout à fait semblables à l'œil nu à la pneumonie caséeuse d'origine tuberculeuse. La surface de section est en effet grise ou gris jaunâtre, sèche, grenue, tachée par places de matière noire le long des travées pulmonaires et sous la plèvre, et elle ressemble absolument à la pneumonie chronique des tuberculeux. L'examen histologique donne aussi exactement les mêmes résultats. Nous avons constaté, M. Ranvier et moi, que la pneumonie caséeuse des tuberculeux était en réalité une pneumonie fibrineuse, et que le contenu des alvéoles pulmonaires était formé de fibrilles de fibrine enserrant quelques cellules rondes ou épithéliales dans ses mailles. Ce résultat de notre examen a été confirmé partout, en particulier par M. Orth, dans le dernier fascicule de son traité d'anatomie pathologique consacré au poumon. La pneumonie caséeuse chronique de la tuberculose est une pneumonie fibrineuse dans laquelle les travées de fibrine intra-alvéolaire sont même souvent plus épaisses que dans la pneumonie aiguë. Au lieu d'être formée uniquement par des cellules rondes migratrices comme cela a lieu dans la pneumonie aiguë, on trouve surtout dans la pneumonie chronique tuberculeuse des cellules épithéliales plus ou moins modifiées, tuméfiées, siégeant soit le long des parois alvéolaires, soit dans l'exsudat intra-alvéolaire, entre les fibrilles de fibrine. Nous avons trouvé exactement les mêmes lésions sur les coupes du poumon de la malade de M. Mesnet.

Le tissu cellulaire de la plèvre et celui des cloisons lobulaires est épaissi; il est constitué par des fibrilles et fibres séparées par des cellules rondes souvent infiltrées de charbon; les vaisseaux sanguins montrent leurs parois

Digitized by Google

épaisses entourées aussi de granulations noires. Les cloisons alvéolaires sont souvent un peu plus épaisses qu'à l'état normal et elles offrent une grande quantité de petites cellules rondes. Les alvéoles sont remplies de fibrine fibrillaire enfermant dans ses mailles soit des cellules rondes, soit des cellules épithélioïdes. La paroi des alvéoles est tapissée le plus souvent par de grosses cellules épithéliales dont le noyau est volumineux et on rencontre aussi souvent une couche de ces mêmes cellules à la surface du bouchon fibrineux qui remplit l'alvéole. D'une façon générale, l'exsudat fibrineux contient un petit nombre de cellules et ses fibrilles sont épaisses. Parfois, à la place de fibrilles, on voit des granules de fibrine. Sur les coupes de ce poumon colorées par la méthode de Gram on trouve des diplococci de la pneumonie, ce qui complète l'analogie de cette forme de pneumonie chronique avec la pneumonie caséeuse des tuberculeux. Il n'y avait pas de bacilles de la tuberculose.

11. M. Bouygues présente des pièces venant d'un malade mort dans le service de M. Gouraud. Il s'agissait d'un homme de 71 ans, présentant des lésions multiples : athérome des artères, hypertrophie cardiaque, néphrite interstitielle, ramollissement cérébral et de plus un ictère intermittent. Ce malade est mort de pneumonie. A l'autopsie, outre la pneumonie et les altérations de l'artério-sclérose, on a trouvé une dilatation des voies biliaires assez considérable ; un calcul occupait l'embouchure du cholédoque et devait par ses déplacements expliquer l'intermittence de l'ictère. Il est remarquable que malgré ces lésions, la vésicule biliaire rétractée ne contenait que du mucus avec quelques grumeaux verdâtres : de petites végétations polypeuses siégeaient sur le col de la vésicule et devaient empêcher le reflux de la bile.— Il existe en outre un *anévrysme de l'artère splénique de la grosseur d'une mandarine*. Les parois en sont calcifiées. A l'intérieur, des caillots fibrineux occupent la moitié inférieure de la tumeur, limités en haut par une ligne horizontale, au-dessus de laquelle on trouve les caillots récents composés d'une couche couenneuse et de caillots plus rouges. Il demande si la structure particulière de l'anévrysme, dont les parois ne peuvent se dilater, n'influe pas sur la disposition des

Digitized by Google

caillots, empêchant leur formation en lames concentriques. M. Bouygues ajoute que le malade est mort d'une pneumonie contractée dans le service, qu'un voisin de lit a aussi contracté une pneumonie à la même époque, et que ces deux maladies ont coïncidé avec l'entrée dans les salles d'un alcoolique atteint de pneumonie. Il signale la coïncidence sans en tirer de conclusions.

M. Broca fait remarquer que si l'on regarde les orifices de la poche anévrysmale, on constate que les caillots cruoriques sont sur le trajet direct du sang et les caillots fibrineux loin du courant principal, ce qui est la règle. Il n'y a donc pas besoin de faire intervenir la déclivité.

12. Rupture d'un anévrysme de l'aorte abdominale. — Kystes du parovaire; par M. Bouygues, interne des hôpitaux.

La nommée X..., âgée de 45 ans, est entrée le 12 mars 1886 dans le service de M. Xavier Gouraud, à l'hôpital Cochin. Elle nous raconte que l'année dernière elle a été frappée de paralysie de la moitié droite du corps, avec troubles de la parole ; depuis cette époque, parole et mouvements sont revenus ; mais cependant avec une certaine difficulté de temps en temps. Il y a trois mois environ, elle a été soignée pour des douleurs siégeant dans la région hypogastrique et les reins. En ce moment, ce sont les mêmes douleurs qui l'amènent à l'hôpital.

Elle est mal réglée, a beaucoup de fleurs blanches, et souffre violemment dans les reins et l'hypogastre. Le ventre est assez saillant, peu tendu, mais très douloureux à la pression. Par le toucher vaginal, nous constatons que l'utérus est couché transversalement de droite à gauche, le col tourné vers la droite ; l'orifice est petit ; le volume et la consistance sont normaux et l'organe ne présente d'autres phénomènes que la position anormale dans laquelle il est fixé. La douleur que détermine la pression nous fait différer le palper de l'hypogastre.

Il n'y a pas de fièvre, mais un certain degré d'embarras gastrique. Le matin, il y a eu un vomissement de bile, et dans la journée quelques nausées (T. A. 37°8).

Les membres droits sont affaiblis, sans troubles de la sensibilité. La face n'est pas déviée ; la parole est facile ; la marche est un peu gênée. Le cœur est hypertrophié ; ses bruits sont forts et vibrants, sans souffles. Les artères

Digitized by Google

sont athéromateuses. Les poumons n'offrent rien de particulier. Il n'y a ni sucre ni albumine dans les urines. La sensibilité à la pression vers les parties inférieures de l'abdomen, l'état gastrique, les vomissements, les troubles de la menstruation, la déviation de l'utérus nous font songer à une pelvi-péritonite ancienne avec poussée aiguë. L'intensité des douleurs lombaires, la gêne de la marche nous paraissent suffisamment expliquées par les phénomènes inflammatoires, sans parler des restes de l'hémiplégie. Notre diagnostic est confirmé le lendemain à la visite par notre maître, M. Xavier Gouraud, qui se réserve de compléter l'examen dès que les douleurs seront un peu apaisées. Il institue une médication calmante et résolutive. Le soir, nous trouvons la malade assez souffrante, se plaignant de douleurs vives que n'ont pas apaisées les moyens thérapeutiques. Nous ordonnons une piqûre de morphine. Dans la nuit, la malade était assise sur une chaise lorsqu'elle ressent tout à coup une douleur lombaire très violente. On la porta dans son lit, et cinq minutes plus tard, elle expirait.

L'Autopsie est pratiquée 36 heures après la mort. A l'ouverture de la cavité abdominale, nous sommes frappés par la découverte d'un énorme épanchement sanguin sous-péritonéal, occupant presque toute la moitié gauche de la paroi. Des caillots de petit volume adhèrent à quelques fissures de la séreuse et flottent dans sa cavité. Les anses intestinales sont repoussées en partie à droite, et le côlon descendant occupe le point culminant de la tumeur; la moitié postérieure de sa circonférence est englobée dans une infiltration hémorrhagique du tissu sous-péritonéal. L'hémorrhagie s'étend en haut jusqu'au centre phrénique du diaphragme. En bas, elle descend : d'une part, le long de la gaine des vaisseaux iliaques externes jusqu'au voisinage de l'anneau ; d'autre part, jusque dans le ligament large du côté gauche. En dedans, elle ne s'étend pas au delà de la colonne vertébrale ; en dehors, la limite est mal marquée par le décollement du péritoine. Les muscles voisins du péritoine (diaphragme, psoas-iliaque) sont infiltrés en partie par le sang. Le rein gauche est aussi englobé dans l'épaisseur du caillot. Il s'agit dans toute cette masse d'une hémorrhagie dans l'épaisseur du tissu cellulaire. Le sang s'est répandu dans les mailles du tissu qu'il a distendues, et s'y est coagulé. Le caillot est résistant; le raclage permet d'y retrouver les travées conjonctives, et çà et là quelques îlots graisseux qui tranchent par leur coloration. Au-

Digitized by Google

dessous du rein, descendant jusque dans la fosse iliaque, il existe un point où le tissu cellulaire est dilacéré. Nous y trouvons un caillot cruorique pur, sans interposition d'aucun tissu, du poids de 600 grammes.

La cause de cette hémorrhagie était la rupture d'un anévrysme de l'aorte abdominale. Nous enlevons le vaisseau, et après l'avoir fendu longitudinalement sur sa face postérieure, nous constatons ce qui suit : Il y a de l'athérome du vaisseau à différents degrés d'évolution. Au-dessous de l'origine des artères rénales commence un rétrécissement qui acquiert progressivement son maximum à un centimètre environ au-dessus de l'origine de la mésentérique inférieure. En ce point, la circonférence du vaisseau est de 20 millimètres, ce qui donne à peu près 7 millimètres pour son diamètre. Au-dessous du rétrécissement existe une dilatation ampullaire de la face antérieure de l'aorte du volume d'un œuf de pigeon. La grosse extrémité en est dirigée en haut; l'origine de la mésentérique en occupe le point le plus élevé. A un centimètre au-dessous, une déchirure verticale de 2 centim. 1/2 à bords nets, très légèrement sinueuse, permet de faire pénétrer la sonde cannelée dans une cavité assez considérable qui existe en avant du vaisseau.

Une incision verticale faite sur la partie antérieure permet de voir les différentes particularités de cette cavité. Elle est constituée par un dédoublement des parois aortiques et forme une véritable tumeur anévrysmale distincte de la dilatation ampullaire que nous avons signalée, et communiquant avec elle par la déchirure du vaisseau. Cette poche est fusiforme. En haut, elle se termine au niveau de l'origine de la mésentérique; latéralement, elle est circonscrite par le dédoublement des parois vasculaires et n'intéresse que la demi-circonférence du vaisseau. En bas, elle descend jusqu'à la terminaison de l'aorte, et on peut suivre le dédoublement des parois dans les artères iliaques primitives et externes jusqu'au voisinage de l'anneau crural. Le dédoublement se termine alors par une pointe conique et répond à une fissure transversale très légère de la paroi interne des vaisseaux, au niveau de laquelle un petit caillot fait saillie dans l'intérieur même des artères. La disposition est à peu près symétrique des deux côtés. Les artères iliaques internes sont à peine intéressées au niveau de leur origine par le dédoublement des parois: leur cavité est perméable, et leur calibre à peine modifié. L'intérieur de la poche anévrysmale contient deux lames fibrineuses concentriques assez épaisses, un peu tomen-

Digitized by Google

teuses à la surface, et laissant entre elles et la cavité des espaces assez grands où le sang est à peine coagulé. L'examen histologique de la portion d'une des iliaques qui répond à la partie terminale du caillot montre des particularités intéressantes. La tunique moyenne est dédoublée : une portion adhère à la tunique interne, l'autre à la tunique externe enflammée chroniquement. Au niveau de la terminaison, la portion de la tunique moyenne adhérente à la tunique interne s'amincit graduellement, et la paroi limitant le caillot n'est plus bientôt constituée que par la tunique interne seule qui est elle-même rompue à peu de distance. Le caillot qui répond à la rupture est formé par des lits de fibrine et de globules blancs, avec peu de globules rouges, disposition indiquant un travail d'arrêt de l'hémorrhagie en ce point.

Autour de la poche anévrysmale existe une tumeur assez considérable formée par des couches irrégulièrement stratifiées de tissu cellulaire condensé et enflammé, séparées par l'infiltration hémorrhagique. Dans les couches les plus externes sont comprises quelques branches de nerfs lombaires. Après avoir débarrassé la poche des caillots de toute nature qu'elle contient, on trouve une déchirure régulière de la paroi externe de la poche de 3 centim. 1/2 de hauteur ; les parois qui limitent cette perte de substance sont amincies et semblent avoir cédé à la distension. C'est par là que l'hémorrhagie s'est produite. Le cœur est très volumineux et les parois du ventricule gauche considérablement épaissies.— Il n'y a pas de lésions valvulaires. Dans le cerveau, au niveau de la partie inférieure du lobule pariétal supérieur gauche, dans sa portion la plus reculée, on trouve une cicatrice d'ancienne hémorrhagie sous-corticale. Les poumons sont emphysémateux. Le foie et la rate sont normaux, du moins macroscopiquement. Les reins offrent un léger degré de néphrite interstitielle. Tous ces organes sont exsangues.

L'appareil génital offre des altérations remarquables. Un kyste volumineux s'est développé dans l'épaisseur du ligament large droit et a déterminé le déplacement utérin que nous avions constaté. Il est piriforme, sa grosse extrémité est dirigée à droite, il a une longueur de 10 à 12 centimètres et un diamètre maximum de 6 à 7 centimètres. Il est couché transversalement au-dessus de l'utérus dont nous avons indiqué la position. Sa pointe légèrement incurvée en bas coiffe le fond de l'utérus. Elle répond à la trompe qui s'épanouit sur elle. L'ovaire sain, du moins à l'œil nu, répond à sa partie antérieure, indépendante et mobile.

Digitized by Google

L'utérus est maintenu dans sa position par quelques brides cellulaires étendues entre sa face antérieure et la partie gauche du cul-de-sac vésico-utérin.

La tumeur s'est développée dans l'épaisseur de l'aileron de la trompe et, de là, s'est étendue dans le reste du ligament large, repoussant les organes voisins. Quelques tractus celluleux existent à son pourtour.

Le ligament large du côté gauche s'est replié sur lui-même et a contracté quelques adhérences. L'ovaire paraît sain, mais il existe dans son voisinage deux petits kystes aplatis, à contenu limpide, à parois minces du volume d'un pois.

Le kyste principal offre des parois minces et transparentes. Il contient 250 à 300 grammes d'un liquide citrin, légèrement verdâtre, dont la densité est de 1010 et où on trouve de l'albumine et des traces de chlorure.

La présence de ces lésions expliquait suffisamment ce que notre diagnostic pouvait avoir d'incomplet. Le court séjour de la malade à l'hôpital ne nous a pas permis un examen plus approfondi. La percussion et la palpation de l'abdomen nous auraient peut-être mis sur la voie d'une autre affection que celle que nous avions cru reconnaître, mais les douleurs qu'aurait provoquées cet examen nous interdisaient d'y avoir recours. Si la palpation nous avait permis d'arriver sur la tumeur anévrysmale, la présence d'épaisses couches celluleuses enflammées nous aurait probablement empêché de sentir les battements; et d'ailleurs, la palpation, même faite avec prudence, n'était dans aucun cas sans danger et pouvait hâter la terminaison fatale. Enfin, la lésion eût-elle été constatée, quelles ressources nous offrait la thérapeutique?

L'examen des pièces anatomiques nous a montré qu'il s'agissait d'un anévrysme déjà ancien. La présence de lames fibrineuses concentriques déjà vieilles en est une preuve. La portion de la tunique moyenne et la tunique externe qui formaient la paroi de l'anévrysme étaient déjà distendues depuis longtemps. Dans les derniers jours de la vie, soit sous l'influence d'un effort, soit par une augmentation de la déchirure du vaisseau, l'afflux sanguin est devenu plus considérable dans l'intérieur de l'anévrysme. Les parois distendues ont cédé et l'hémorrhagie s'est faite, d'abord lentement, infiltrant les mailles du tissu cellulaire; puis, lorsque la malade s'est levée, l'écoulement du sang a dû augmenter, et c'est probablement alors que s'est formé le caillot volumineux que nous avons trouvé.

Telle, du moins, nous paraît devoir être l'explication des

Digitized by Google

symptômes cliniques et des lésions anatomiques observés. Si les parois avaient résisté, il se serait produit là un anévrysme disséquant et nous avons eu, en somme, sous les yeux, le premier stade de cette lésion. L'orifice d'entrée avait une forme particulière, et les deux orifices de sortie n'étaient encore que rudimentaires, mais le fait n'en subsiste pas moins du décollement des parois artérielles par le courant sanguin. L'examen histologique nous a donné la preuve que, suivant la théorie aujourd'hui classique, l'anévrysme siège dans l'épaisseur de la tunique moyenne. Le dédoublement est facilité par une altération préalable des parois vasculaires. Les lésions de l'artérite chronique et de l'athérome y prédisposent, et nous en avons acquis la preuve dans la préparation de ces pièces. Les vaisseaux se laissaient très facilement dédoubler dans les points respectés par l'hémorrhagie.

M. Cornil insiste sur le rôle de l'athérome dans le dédoublement des parois vasculaires et fait observer combien il est remarquable malgré cela de voir si rarement se produire des décollements étendus des parois aortiques, quoiqu'il se produise fréquemment des hémorrhagies au niveau des foyers athéromateux.

13. Rétrécissement sous-aortique du ventricule gauche et rétrécissement aortique ; par Le Noir, interne provisoire.

Cette malade, entrée le 9 mars au soir, est morte le 12 au matin. Transférée de l'hôpital Saint-Antoine, elle était, lors de son entrée, dans un état d'asystolie très avancé et ne pouvait donner aucun renseignement. Elle présentait un œdème très considérable des membres inférieurs et de la moitié inférieure du tronc, œdème limité en arrière par un bourrelet très épais à la partie moyenne du dos ; elle avait en outre de l'œdème du dos, des mains et un peu de bouffissure du visage. L'abdomen présentait un volume considérable dû à l'œdème des parois d'une part, et à une ascite assez notable d'autre part. La dyspnée était intense et l'expectoration était abondante et purulente. A l'examen du cœur, on constate l'abaissement et le déplacement de la pointe en dehors, l'augmentation de la matité transversale. A l'auscultation, on entend deux souffles différents par leur siège et leur timbre, l'un s'entend à la base au foyer aortique, il est systolique, rapeux, très intense, l'autre plus sourd, s'entend à la pointe et commence un peu avant la systole. Les battements du cœur sont accélérés et cla-

Digitized by Google

quants. Les battements de la sous-clavière droite sont perceptibles au-dessus de la clavicule ; les jugulaires sont saillantes, turgides, animées de battements, mais leurs valvules sont demeurées suffisantes. L'auscultation du thorax fait entendre des râles muqueux très abondants dans toute l'étendue des deux poumons. La malade a de l'incontinence d'urine, toutefois l'on peut constater sur une petite quantité de liquide la présence d'une quantité énorme d'albumine. Le lendemain, la malade était dans le même état, mais le soir la dyspnée s'accentuait encore, la cyanose s'exagérait et la mort survenait le surlendemain matin.

Autopsie. — A l'ouverture du thorax, on constate une hypertrophie considérable du cœur dont le poids est de 620 grammes. La cavité du ventricule gauche est très dilatée, les parois ont une épaisseur de 2 c. 1/2; la valvule mitrale présente des plaques calcaires ; la zone fibreuse est transformée en un anneau de substance calcifiée dont le calibre est environ égal à celui d'une plume d'oie. Après avoir sectionné les tendons pour voir la face opposée des valvules, on constate la présence de dépôts calcaires semblables dans le sinus limité par les valvules et la paroi ventriculaire, Mais des altérations bien plus marquées siègent à l'orifice aortique. Vues par l'aorte, les valvules sigmoïdes sont rigides, elles sont en parties calcifiées et présentent des nodules calcaires dont quelques-uns sont trés épais. Ces nodules siègent à la face aortique des valvules, ils font saillies à l'intérieur des culs-de-sac sigmoïdiens et se présentent sous l'aspect de végétations mamelonnnées et à saillies irrégulières. A l'épreuve de l'eau elles sont reconnues suffisantes. A 1 cent. 1/2, au-dessous de l'orifice aortique, on trouve un repli circulaire, sorte de diaphragme perforé à son centre d'un orifice dont la forme, lorsque le repli est intact, est celle d'un triangle à côtés curvilignes. Cet orifice ne peut admettre le petit doigt dans l'orifice aortique et par l'aorte les deux doigts ne peuvent se rejoindre.

Du côté de la paroi, ce repli est plus épais et forme un bourrelet calcaire. La face inférieure du repli se continue avec la cavité ventriculaire, la face supérieure limite l'espace compris entre ce repli et les valvules sigmoïdes. Dans cet espace, vers la cloison interventriculaire se trouve une plaque calcaire se continuant avec les valvules sigmoïdes. L'aorte présente également des plaques calcaires. Dans les autres organes, on ne trouve pas de lésions spéciales.

Digitized by Google

14. Tuberculose pulmonaire. — Rhumatisme noueux. — Péricardite hémorrhagique; par M. Roussan, interne provisoire des hôpitaux.

La nommée Marescal Aimée, lingère, âgée de 55 ans, entrait à l'hôpital le 30 janvier 1885. Atteinte d'un rhumatisme noueux qui, depuis 7 mois, l'avait complètement privée de l'usage de ses membres, cette femme depuis longtemps toussait, avait perdu ses forces. A son entrée, l'auscultation des poumons indiquait au sommet gauche une expiration rude et prolongée avec craquements humides. Au cœur, on entendait un souffle systolique assez doux, se propageant vers l'aisselle, et un dédoublement du deuxième bruit. Le 10 juillet, la malade fut prise de broncho-pneumonie intense qui traîna en longueur et continua de l'affaiblir; sa santé alla s'altérant de plus en plus. Il y a 15 jours environ, brusquement la température s'éleva, atteignant le 3e jour 39°,8, accompagnée de palpitations avec de violents accès d'oppression et de toux. L'exploration physique permit de constater qu'une nouvelle poussée de broncho-pneumonie frappait la malade. Les bruits du cœur étaient sourds, mal frappés, sans souffle ni bruit anormal, sans altération de rythme. Finalement la mort arriva le 17 par asphyxie rapide.

A l'autopsie, la cavité du péricarde renfermait 300 gr. environ d'un liquide séro-sanguinolent fortement coloré. La séreuse était dans toute son étendue tapissée de fausses membranes très vascularisées de couleur rouge sombre, présentant dans leur épaisseur de nombreuses taches hémorrhagiques dont les plus larges avaient la dimension d'un grain de millet. Disposées en réseaux élégants, à l'aspect villeux, les néo-membranes épaisses de 2 à 3 millimètres, faiblement adhérentes, ont une consistance friable; leur origine est donc relativement récente. Çà et là, principalement au niveau de la base du cœur, des brides membraneuses unissent les deux feuillets. A l'œil nu, l'examen le plus attentif n'a permis de retrouver aucune trace de granulations bacillaires. Le cœur a un volume normal. Sa fibre musculaire est pâle et molle. Les cavités, notamment l'oreillette et le ventricule gauche, renferment des caillots mous et fibrineux. L'orifice auriculo-ventriculaire gauche est légèrement rétréci et insuffisant. Les bords de la valvule mitrale sont froncés, épaissis. L'aorte est saine; ses valvules suffisantes. Le poumon droit congestionné est

Digitized by Google

farci de granulations grises de la grosseur d'une tête d'épingle avec une caverne au sommet de la grosseur d'une noix. Le poumon gauche, également semé de granulations tuberculeuses présente de nombreux foyers d'hépatisation rouge et grise. Les plèvres sont épaissies, adhérentes. Le foie est gras ; les reins légèrement congestionnés.

Il s'agit dans le cas, pour résumer, d'une malade rhumatisante et tuberculeuse, qui a succombé à une poussée aiguë de broncho-pneumonie bacillaire ayant, par suite d'un épanchement péricardique antérieur, déterminé une asphyxie rapide.

Bien que l'examen microscopique ait manqué, il est vraisemblable que la péricardite est une péricardite hémorragique simple, non tuberculeuse, survenue chez une cachectique. Quant aux lésions orificielles, elles doivent être mises sur le compte du rhumatisme noueux, lequel a dû jouer également un rôle important sur la marche de la tuberculose.

15. Péricardite fibrineuse, méningite cérébro-spinale et pneumonie déterminées par le pneumonococcus sans pneumonie lobaire coïncidente. — Influence probable du pneumonococcus sur la production d'autres maladies. Pleurésie, broncho-pneumonie, broncho alvéolite fibrineuse hemorrhagique. — Endocardite infectieuse ; par M. Netter, chef de clinique médicale à la Pitié.

Orservation I. — *Péricardite fibrineuse. — Pleurésie fibrineuse droite. — Noyaux de broncho-pneumonie gauche. — Pneumonocoques. — Inoculations positives à deux animaux.*

M..., 50 ans, paraissant plus vieux que son âge, fort athéromateux, entre le 12 mars 1885 à la salle Jenner. Il nous apprend que depuis longtemps il est sujet à s'enrhumer. Depuis une quinzaine de jours il a de la fièvre, souffre dans le tronc et les membres, tousse davantage. Ses crachats sont mucopurulents mêlés de quelques stries sanglantes. Sa température oscille entre 38°,5 et 39°. Les poumons sont sonores. Des deux côtés, l'on entend des râles sibilants et ronflants mêlés aux bases à des râles sous-crépitants. Le cœur paraît sain.

Le 13 mars au soir, il y a une matité appréciable à la base droite. Les vibrations sont conservées. On perçoit des frottements à ce niveau.

Le 14, la respiration est de plus en plus embarrassée. Mort dans la nuit.

Digitized by Google

L'AUTOPSIE montre : dans le péricarde un épanchement jaune trouble de 200 grammes. Les deux feuillets de la séreuse sont recouverts d'un exsudat fibrineux, villeux, rappelant l'apparence classique des tartines de beurre brusquement séparées. Le cœur lui-même est sain. A la surface du poumon droit, au niveau des lobes inférieur et moyen, exsudat fibrineux mou. Les lobes inférieur et moyen sont revenus sur eux-mêmes, ils sont simplement comprimés, mais se laissent insuffler et ne présentent aucun point hépatisé. Dans le lobe inférieur du poumon gauche, noyaux broncho-pneumoniques : le plus considérable, postérieur, a la dimension d'une pomme d'api, deux autres ont le volume d'une noisette. Ces noyaux ont une surface granulée rouge ou grisâtre. Le raclage en fait sourdre un liquide grisâtre visqueux, non aéré. Les fragments enfoncent sous l'eau. A la surface du lobe inférieur, on voit quelques traînées blanc jaunâtre formées par des lymphatiques gorgés d'un liquide fibrineux. Il y a quelques petites plaques assez minces d'exsudat fibrineux. Dans les ventricules cérébraux, liquide abondant, rougeâtre, trouble. Les plexus choroïdes sont épaissis. La fibrine coagulée entre leurs mailles, leur donne dans la corne sphénoïdale, une apparence de tumeur. Traînées blanchâtres le long des vaisseaux de la pie-mère. Rien d'anormal du côté des autres organes.

L'*examen microscopique* a porté sur des lamelles provenant de : 1° l'épanchement péricardique ; 2° exsudat à la surface du cœur; 3° exsudat pleural droit ; 4° exsudat pleural gauche; 5° contenu de lymphatique sous-pleural gauche ; 6° poumon gauche (noyau hépatisé); 7° bronchiole gauche au niveau du point hépatisé; 8° liquide des ventricules latéraux. Dans toutes ces parties, nous avons pu déceler de la façon la plus nette le microbe encapsulé de Friedlander. La capsule est très apparente. La forme allongée évidente. La plupart des grains ont une forme lancéolée lozangique. Ils sont généralement groupés deux à deux dans la même capsule. On trouve ces éléments libres ou contenus dans des cellules. Ils ne sont donc pas mélangés à d'autres formes parasitaires. Nous avons également recherché ces organismes dans les coupes du péricarde et du poumon. Dans la coupe du péricarde on voit que ces organismes sont contenus dans les cellules. Ils sont également abondants dans toute la hauteur de l'exsudat et se voient fort bien dans les cellules qui recouvrent la zone fibreuse du feuillet pariétal. Le liquide contenu dans le péricarde est

Digitized by Google

injecté dans la plèvre droite d'une souris blanche et d'un cobaye. La souris blanche est trouvée morte le lendemain matin. Le cobaye après 2 jours. Dans les deux plèvres de la souris, liquide rougeâtre, visqueux. Poumons congestionnés, mais sans point hépatisé. Rate plus grosse. Nous avons trouvé des pneumonocoques dans : 1° plèvre droite ; 2° plèvre gauche ; 3° poumons et sang du ventricule gauche ; 4° rate ; 5° foie ; 6° reins ; 7° cerveau. Chez le cobaye, congestion pulmonaire sans noyaux hépatisés. Pneumonocoques en capules dans : 1° exsudat pleural ; 2° exsudat péricardique ; 3° poumons ; 4° sang du cœur gauche ; 5° rate ; 6° foie ; 7° reins ; 8° cerveau. Ces microcoques sont nettement encapsulés.

Observation II.— *Méningite cérébro-spinale suppurée. — Pneumonocoques. — Inoculation à un cobaye. — Pneumonie double. — Pleurésie hémorrhagique double. — Péricardite.*

Le 8 mars, M. Dumontpallier pratique l'autopsie d'un malade qui a passé quatre jours dans son service et qui est mort présentant une contracture des quatre membres qui persiste encore à l'autopsie. Les differents viscères, et en particulier le cœur et les poumons ne présentent aucune altération. A la surface de l'encéphale; exsudat fibrineux purulent abondant. Le même exsudat à la surface de la moelle avec une prédominance marquée pour la face postérieure. J'examine un grand nombre de préparations provenant de l'exsudat à la surface du cerveau, du cervelet, de la moelle. Les organismes ovoïdes en grains d'orge, sont entourés d'une magnifique capsule. Ils sont absolument identiques à la figure donnée par Friedländer. Je bats un peu de l'exsudat rachidien dans de l'urine émise immédiatement par moi. Je m'assure que dans le liquide il y a des pneumonocoques. J'injecte trois gouttes de ce mélange dans la plèvre droite d'un cobaye. L'animal meurt au bout de cinq jours. Il y a une péricardite très notable. Les deux feuillets sont en des points très nombreux réunis par des fausses membranes fibrineuses. Entre les travées fibrineuses, liquide rougeâtre gluant. Altération analogue des deux plèvres et épanchement sanglant. Les deux poumons ont une teinte bleuâtre. La partie antérieure des lobes, les lobes supérieurs tout entiers sont absolument vides d'air, enfoncent dans l'eau ; leur surface de section a une apparence charnue. Le raclage de ces poumons montre des pneumonocoques de même que l'examen de l'exsudat. Les coupes

Digitized by Google

montrent que l'altération des alvéoles consiste surtout dans la tuméfaction des cellules épithéliales. On trouve dans ces cellules des pneumonocoques.

Réflexions. — Voici donc deux observations dans lesquelles le pneumonococcus paraît bien certainement aussi en cause que dans la pneumonie franche aiguë. Car il y apparait avec les caractères morphologiques que donne Friedländer et montre la même activité vis-à-vis des souris et des cobayes. Cependant, dans ces deux cas, il n'y avait pas de pneumomie franche. Des faits nombreux, dont les premiers sont dus à Klebs et à Eberth, ont montré le pneumonocoque dans la méningite qui, souvent, complique la pneumonie franche, et nous avons eu plusieurs fois l'occasion de vérifier leur assertion. On n'hésite pas à voir alors dans cette méningite compliquant la pneumonie un effet de l'activité du pneumonocoque. Il est aussi légitime, avec les arguments que nous apportons, de lui attribuer la méningite cérébro-spinale et la péricardite, alors même que la pneumonie lobaire est absente. Nous pensons que la péricardite fibrineuse et la méningite cérébro-spinale ne sont pas les seules maladies imputables au pneumonocoque. Nous avons en effet trouvé l'organisme de Friedländer dans trois cas de pleurésie fibrineuse sans pneumonie et dans trois cas de broncho-pneumonie.

Notre maître, M. le professeur Jaccoud, a publié dans son dernier volume de clinique une observation de broncho-alvéolite fibrineuse hémorrhagique chez un tuberculeux, dans laquelle nous avons trouvé l'organisme lancéolé en capsule, dans l'exsudat bronchique, dans les alvéoles, les capillaires et les lymphatiques pulmonaires. Cette année, notre maître a montré qu'un certain nombre d'endocardites infectieuses pouvaient être sous la dépendance d'un microbe lancéolé, encapsulé, tout à fait analogue à celui de la pneumonie. M. le professeur Cornil, de son côté, a rapporté à la Société anatomique, la description d'une laryngite suraiguë à frigore qui semblait due à l'action du microbe de la pneumonie. A toutes ces dernières constations on peut objecter sans doute que les caractères de forme ne suffisent pas à prouver qu'il s'agit du microbe de la pneumonie. Mais ces objections ne peuvent être faites

Digitized by Google

aux deux observations rapportées en tête de ce travail et qui ont reçu le contrôle de l'expérimentation.

NOTE. — Leyden, en février 1883, dit avoir constaté que le liquide arachnoïdien, dans un cas de méningite cérébro-spinale sporadique, renfermait des organismes analogues à ceux de la pneumonie. Mais il dit « de la pneumonie et de l'érysipèle » et ces deux microbes diffèrent notablement l'un de l'autre. Le cas de Leyden est du reste consécutif à une otite et il se pourrait qu'il ait eu seulement affaire aux microbes de la suppuration. Je ne pense pas que la méningite cérébro-spinale suppurée sporadique soit toujours le fait du pneumococcus. Dans un cas observé par moi en 1884, l'exsudat méningé renfermait des chapelets de grains de différentes dimensions, quelques-uns très fins et des bâtonnets extrêmement déliés, les uns droits, les autres infléchis et même contournés en spirales.

M. CORNIL vient de publier un cas de pleuro-pneumonie avec pleurésie du côté opposé et pus dans les cryptes amygdaliennes. Tous les exsudats renfermaient le pneumonocoque. D'ailleurs, les travaux de Sternberg, de Frankel ont montré que le microcoque capsulé de Talamon est fréquent dans la salive. Il diffère de celui de Friedländer en ce qu'il tue le lapin. En outre, on peut le trouver dans une série d'affections n'ayant aucun rapport avec la pneumonie, par exemple dans le pus d'abcès, de péritonites puerpérales. Il eût donc été intéressant, dans le cas de M. Netter, d'expérimenter sur le lapin.

M. NETTER répond qu'il a expérimenté sur le cobaye, qui résiste au microcoque de la salive et qui, ici, a succombé.

16. Cancer colloïde du cœcum; par M. LYOT, interne des hôpitaux.

Cette pièce provient d'un homme âgé de 68 ans, qui est venu s'éteindre dans le service de M. Le Dentu. Il était profondément cachectique et amaigri, sans teinte jaune pourtant. Nous n'avons obtenu aucun renseignement important sur le début ni sur la marche de son affection. On sentait à la palpation une tumeur dure remplissant la fosse iliaque et une partie de l'abdomen. La peau présentait le long de la crête iliaque trois orifices à bords décollés et

Digitized by Google

violacés par lesquels la pression faisait sortir une gelée transparente. La tumeur pèse 1,700 grammes et mesure 24 centimètres de long sur 17 de large. De forme ovoïde, légèrement aplatie, elle semble étalée sous le péritoine de la fosse iliaque. Elle s'étend en dedans jusqu'à la colonne vertébrale, elle déborde en haut la crête iliaque, et en bas s'engage un peu au-dessous de l'arcade de Fallope ; le cœcum lui est adhérent par sa face postérieure et par son cul-de-sac qui font corps avec la tumeur. Le rein est appliqué sur sa face antérieure, mais son enveloppe celluleuse est intacte et on l'énuclée facilement. Il en est de même de l'uretère. Incisée, la tumeur montre une cavité anfractueuse dont les parois sont recouvertes de traînées purulentes ; cette cavité communique avec un des orifices cutanés. Les parois, d'une épaisseur d'environ deux doigts sont uniquement constituées par de la matière colloïde. Le péritoine en dedans, une mince couche fibreuse dans les autres points limitent cette masse colloïde, de sorte qu'il est possible de la disséquer sans la rompre. L'aponévrose iliaque, en contact direct avec la tumeur est épaissie, le muscle est pâle, résistant, et on remarque à l'œil nu l'hyperplasie de son tissu conjonctif.

Lorsqu'on incise l'intestin, on voit que la face postérieure du cul-de-sac cœcal et la valvule ileo-cœcale sont envahies par le néoplasme; leur surface interne est hérissée de mamelons de substance colloïde. L'intestin ne communique pas avec la cavité de la tumeur. Il est impossible à la dissection la plus attentive de retrouver la trace de l'appendice vermiculaire qui semble avoir disparu dans le néoplasme.

Ajoutons que ni les ganglions mésentériques, ni les ganglions mésocoliques ne sont développés : ils ne dépassent pas le volume d'un pois. Tout le reste du tube digestif, tous les autres organes sont entièrement sains.

Cette tumeur est constituée par de l'épithélioma à cellules cylindriques avec dégénérescence colloïde : des coupes portant sur l'intestin au niveau des limites de la tumeur nous ont montré l'envahissement de la couche sous-muqueuse d'abord, plus loin, de toute la paroi intestinale, par de vastes cavités, la plupart circulaires, quelques-unes bourgeonnantes, tapissées d'épithélium cylindrique plus ou moins bien conservé, et remplies de matière colloïde renfermant des cellules dégénérées. Des coupes portant sur la tumeur même montrent des alvéoles remplies de matière colloïde ; dans leur cavité, on trouve des cellules migratrices mélangées aux cellules en dégénérescence colloïde.

Digitized by Google

On ne retrouve plus de couche d'épithélium cylindrique. Les altérations du muscle iliaque sont celles de la myosite chronique avec dégénérescence granuleuse des fibres musculaires. Les ganglions lymphatiques n'ont pas subi d'altération.

17. Rapport sur la candidature de M. Martin de Gimard au titre de membre-adjoint ; par M. TISSIER.

Parmi les présentations faites par M. Martin de Gimard à la Société anatomique, il en est deux sur lesquelles nous attirerons tout particulièrement l'attention de la Société. Dans une, il s'agissait d'un malade mort de diarrhée chronique et dont voici en quelques mots l'histoire : Cet homme, parti comme soldat au Tonkin, y avait été atteint de dysentérie ; guéri, il avait pu reprendre son service et revenir bien portant à Toulon ; deux ans après cette attaque de dysentérie, il est pris de diarrhée lors de son retour à Paris, le troisième jour de son arrivée. La diarrhée augmente d'intensité tous les jours et le malade se décide enfin à se soigner et entre à Cochin près de trois mois après le début des accidents. Sa cachexie est extrême ; il ne peut rien supporter ; il souffre d'une soif que rien ne peut assouvir ; il a simultanément des troubles pulmonaires et une parotidite qui suppure. A l'autopsie on trouve toutes les lésions caractéristiques de la dysentérie et une infiltration de cellules embryonnaires de toute la muqueuse de l'intestin grêle. On trouve aussi au niveau du bord antérieur du poumon gauche un abcès du volume d'une grosse noisette.

Ce qui nous a paru tout d'abord intéressant dans ce cas, c'est l'absence d'anguillules dans les selles. Cet entozoaire ne saurait être considéré comme le véritable agent pathogène de la dysentérie et de la diarrhée de Cochinchine. Si on l'a trouvé chez un certain nombre de malades, dans beaucoup de cas aussi on l'a vu faire défaut ainsi que chez le malade de M. Martin de Gimard.

Ce fait nous semble en outre intéressant parce qu'il nous montre avec deux lésions identiques des symptômes différents : d'abord des signes de dysentérie, ensuite de la diarrhée simplement. Ceci semble en faveur de l'opinion des auteurs qui considèrent la diarrhée de Cochinchine comme une forme atténuée de la dysentérie.

En outre, il est curieux de voir le malade guérir, ou tout au moins sembler guérir de sa dysentérie et être repris de désordres intestinaux non pas après son retour en

Digitized by Google

France, mais seulement lors de son arrivée à Paris et malgré un séjour de vingt-deux mois à Toulon. On s'expliquerait facilement cette diarrhée par le changement de climat; mais le soldat dont il s'agit est revenu à Paris au mois d'août pendant un des mois où la température est le plus élevée. Le changement climatérique ne saurait donc être invoqué ici comme cause principale du dérangement intestinal. On trouve bien plus facilement l'explication de ce dérangement dans les excès, conséquence du retour après libération du service militaire.

Un autre point qui nous semble aussi devoir être noté, c'est la localisation des manifestations pyoémiques. Celles-ci, lorsqu'elles apparaissent dans le cours de la diarrhée ou de la dysentérie pendant un séjour dans la Cochinchine, le Tonkin, etc., ont presque toujours pour siège le parenchyme hépatique. On n'a rien trouvé du côté du foie du malade en question ; par contre il y a eu une parotidite suppurée et un abcès pulmonaire. Le malade a traversé deux périodes distinctes : une première au Tonkin où, vu la tendance à la congestion hépatique habituelle dans ce pays, s'il avait dû faire du pus il l'eût fait dans le foie et une seconde période distincte de la première, bien que pouvant être considérée comme une récidive.

Pendant cette dernière période, l'affection change de caractère ; c'est une diarrhée chronique au point de vue symptomatique et, malgré les ulcérations nouvelles et très étendues, il n'y a plus ni douleur ni ténesme. En même temps, il n'y a que peu de tendance aux désordres hépatiques et, lorsque la plaie intestinale provoque des abcès métastatiques, elle le fait aussi bien, et dans le cas qui nous occupe, plutôt ailleurs que dans le foie.

Dans une seconde présentation, M. Martin de Gimard a montré les pièces d'un malade qui avait succombé à la rupture d'un anévrysme mésentérique. Ce malade entrait à Cochin pour la seconde fois ; dans un court séjour qu'il y avait fait une première fois, on avait constaté les signes d'une anémie intense. On trouve à sa rentrée les signes d'une endocardite aiguë, souffle à la pointe systolique et présystolique, affaiblissement, pâleur et bouffissure de la face sans œdème vrai, fièvre vive. Le malade meurt tout à coup sans avoir présenté de convulsions.

A l'autopsie, on trouve une lésion mitrale, une végétation volumineuse au voisinage du bord de la grande valve de la mitrale, du côté de sa face auriculaire, et des végétations moins volumineuses sur la même valve mais du côté ventriculaire ; en un point de cette face, une légère ulcéra-

Digitized by Google

tion peu profonde. Infarctus, pâleur des reins, augmentation du volume de la substance corticale. Mais ce qui frappe tout d'abord avant même l'ouverture du cadavre, c'est l'augmentation du volume du ventre résultant d'un épanchement considérable de sang dans la cavité abdominale. On trouve la cause de cet épanchement de sang en examinant le mésentère. Il y a à la partie moyenne du jéjunum un orifice communiquant avec un anévrysme volumineux. Cet anévrysme siège au niveau de la partie moyenne du jéjunum, il est situé entre les deux feuillets du mésentère. Après dissection, on voit que c'est un anévrysme circonscrit, développé aux dépens du tronc même de l'artère mésentérique supérieure.

Cet homme avait eu une attaque de rhumatisme antérieure; il a eu une endocardite aiguë et à l'occasion de celle-ci son anévrysme s'est rompu. Cet anévrysme n'avait été révélé par aucun signe net et sa situation devait, si l'attention eût été attirée du côté de l'abdomen, rendre peu facile la perception de la tumeur anévrysmale. Il était, par suite de son siège, placé en arrière des circonvolutions intestinales et dans une partie du mésentère extrêmement mobile.

Comment s'est rompu cet anévrysme? Faut-il faire intervenir un nouveau travail phlegmasique se produisant dans la paroi de l'anévrysme comme dans l'endocarde, ou faut-il au contraire incriminer l'action mécanique résultant du trouble circulatoire, conséquence à la fois de la lésion cardiaque et de la fièvre intense? Les deux causes ont pu intervenir dans cette circonstance.

Quoi qu'il en soit, le peu de fréquence des anévrysmes de l'artère mésentérique supérieure et surtout d'anévrysmes présentant un volume relativement aussi grand, donne à cette présentation un intérêt tout particulier.

Digitized by Google

Séance du 26 mars.

PRÉSIDENCE DE M. CORNIL.

18. Kyste poplité d'origine articulaire développé aux dépens de la bourse séreuse propre au jumeau interne; par Paul POIRIER, prosecteur à la Faculté.

J'ai rencontré ce kyste en disséquant le creux poplité d'un sujet âgé d'environ 40 ans. Il a le volume d'une grosse noix ; sa surface mamelonnée donne à la tumeur l'apparence polykystique ; sa paroi transparente laisse apercevoir la gelée de coing qu'il contient. Il est placé transversalement sur la face dorsale ou postérieure du jumeau interne, il recouvre la partie terminale du corps charnu de ce muscle ; c'est dire qu'il répond au tiers supérieur de la saillie condylienne.

Je crus d'abord que ce kyste était formé par une de ces hernies de la synoviale articulaire dont j'ai signalé la fréquence à la partie médiane des coques condyliennes. Mais, en disséquant attentivement sa face adhérente, je m'aperçus qu'il n'adhérait que très faiblement au muscle et qu'il n'envoyait aucun prolongement entre les fibres musculaires ; je pus voir aussi que son extrémité interne s'effilait en un pédicule, formé de lobules kystiques plus petits ; ce pédicule contournait le tendon jumeau et se perdait dans la bourse séreuse propre du jumeau avec laquelle il ne communiquait plus.

Une dissection minutieuse des bourses séreuses de la région, me montra que, sur ce sujet, la bourse séreuse commune au jumeau interne et au semi-membraneux était divisée, comme elle l'est normalement chez l'enfant, en deux bourses séreuses verticalement superposées : l'une, supérieure, propre au jumeau interne ; l'autre, inférieure, commune au jumeau interne et au demi-membraneux. On sait que cette disposition, normale chez l'enfant, persiste chez l'adulte dans la proportion de 10 à 15 0/0. *Or, la bourse séreuse propre au jumeau communiquait très largement avec la synoviale articulaire par un grand orifice fusi-*

Digitized by Google

forme et transversal, taillé aux dépens de la coque condylienne.

Ce fait tend à confirmer la règle que je cherche à démontrer, à savoir : que la très grande majorité, sinon la totalité des kystes poplités, sont d'origine articulaire ; et cela est aussi vrai pour les kystes qui affectent les caractères d'une véritable hernie synoviale, que pour ceux qui siègent dans les bourses séreuses de la région. En effet, on n'a rencontré ces derniers, à ma connaissance, que dans les bourses séreuses qui peuvent communiquer, normalement ou accidentellement, avec l'articulation ; c'est-à-dire, dans la bourse séreuse propre au jumeau interne et dans la bourse séreuse commune au jumeau interne et au demi-membraneux ; car cette dernière peut communiquer avec l'articulation, par l'intermédiaire de la précédente, chez l'adulte.

19. Kyste poplité d'origine articulaire développé aux dépens de la bourse séreuse du jumeau interne ; par Paul POIRIER, prosecteur à la Faculté.

La disposition de ce kyste est exactement celle du précédent dont il ne diffère que par un volume moindre (petite olive). Son pédicule, formé de lobules kystiques plus petits que ceux qui composent la masse principale, contourne le tendon du jumeau interne et se perd dans la bourse séreuse propre à ce muscle. Cette bourse, séparée de la bourse sous-jacente, communique largement avec l'articulation qui présente des lésions d'arthrite chronique.

20. Kyste poplité développé aux dépens du prolongement sous-poplité de la synoviale du genou ; par Paul POIRIER, prosecteur à la Faculté.

J'ai trouvé ce kyste en disséquant le mollet d'un sujet mâle d'environ quarante ans. Il se compose d'une masse principale développée au-dessus du soléaire, vers le tiers supérieur de ce muscle et d'un long pédicule qui remonte le long du bord externe et inférieur du muscle poplité jusqu'au prolongement sous-poplité de la synoviale du genou. La longueur totale du kyste est de dix centimètres ; sa largeur, de quatre centimètres au niveau de la masse principale, diminue progressivement le long du pédicule qui finit par un lobule kystique effilé au contact de la bulle poplitée, au prolongement poplité de la synoviale du genou avec laquelle il ne communique plus.

Digitized by Google

La surface mamelonnée de la tumeur lui donne l'apparence polykystique ; ses parois sont peu épaisses, transparentes ; le contenu est formé par une substance colloïde, semblable à de la gelée de groseille.

L'ouverture longitudinale du kyste me permit de voir que tous les lobules communiquaient entre eux; cependant j'aperçus dans la paroi kystique même de petits grains kystiques de la grosseur d'un grain de millet, qui me parurent ne pas communiquer avec la cavité principale.

Le pédicule de ce kyste était à cheval sur le bord externe du muscle poplité ; il envoyait un prolongement de trois centimètres sous la face profonde de ce muscle, entre le poplité et le ligament interosseux.

L'articulation ouverte montre les lésions d'une arthrite chronique avec léger épanchement.

M. Castex demande si M. Poirier a souvent trouvé des kystes articulaires sur la ligne médiane du jarret ?

M. Poirier n'en a rencontré qu'un cas. C'est que la synoviale ne tapisse nullement ce qu'on appelle improprement le ligament postérieur du genou et ce qui n'est qu'une expansion tendineuse du demi-membraneux. Les ligaments croisés sont les véritables ligaments postérieurs. Ils sont en dehors de la synoviale, tapissés par elle et en contact avec la face postérieure.

M. Verchère cite rapidement une observation qu'il publiera ultérieurement et où un kyste occupait la ligne médiane du creux poplité. L'ablation de la tumeur, faite sur le vivant, prouva que le kyste sortait par un orifice absolument médian du ligament postérieur.

M. Poirier n'en nie pas la possibilité, mais c'est au plus 1/20 des cas, et encore ces kystes viennent de la bourse du jumeau, filent sous le ligament postérieur et le franchissent ultérieurement.

21. Cancer primitif du rein gauche. — Cancer secondaire du foie; par Jeanton, interne des hôpitaux.

Le nommé R... Auguste, âgé de 38 ans, journalier, ne présente aucun antécédent héréditaire ni personnel. Pas de maladie ; acoolisme avéré (rêves, tremblements, pituites ; troubles divers de la sensibilité).

Digitized by Google

Au mois de juillet 1885 il est pris subitement, pendant son travail, d'un point de côté siégeant au-dessous des dernières côtes gauches ; le lendemain, il urine du sang. Le point de côté et l'hématurie disparaissent au bout de huit jours. Depuis cette époque jusqu'au milieu d'octobre, il éprouve, à intervalles irréguliers, ces mêmes phénomènes qui disparaissent d'eux-mêmes au bout de quelques jours. Il maigrit, il perd ses forces, si bien qu'il lui est difficile de vivre de son travail. Vers le 20 octobre, il est repris de douleurs beaucoup plus vives siégeant au-dessous des fausses-côtes gauches et droites et irradiant du côté des lombes et de la partie inférieure de l'abdomen. Son ventre, qui jusqu'alors avait subi peu de changement, prend un notable développement. Les envies d'uriner sont fréquentes, les urines épaisses, troubles, chargées de pus et de sang. Cet état s'aggravant, le sujet se présente à Cochin et est reçu dans le service de M. Dujardin-Beaumetz, salle Woillez, n° 26.

A ce moment (8 novembre), le malade est notablement amaigri, mais il n'a pas le faciès cachectique ; bien qu'il ait souvent des nausées et des vomissements alimentaires ou bilieux, son appétit est conservé, ses digestions se font assez bien ; de temps à autre, un peu de diarrhée.

Ce qui frappe le plus c'est le volume excessif de son ventre, surtout à la partie supérieure. La région des deux hypochondres est remplie, surtout à droite, par une énorme tumeur dont la palpation permet difficilement de délimiter les contours ; en explorant avec la main les diverses parties de la tumeur, on trouve, à gauche de la ligne médiane (environ 4 travers de doigt) une sorte de sillon semblant séparer la tumeur en deux parties inégales. Cette disposition fait penser à une double tumeur ; on diagnostique en effet un cancer du rein et du foie. Une matité complète existe au niveau des tumeurs ; à droite, elle commence au-dessous du mamelon droit pour descendre jusque dans le flanc droit qu'elle occupe en entier ; à gauche, elle ne commence qu'à 4 travers de doigt au-dessous des fausses-côtes, mais elle descend jusque dans la fosse iliaque. La rate ne semble pas augmentée de volume.

Urine légèrement albumineuse ; pas de pus. Rien au cœur ni dans la poitrine.

Depuis son entrée dans le service jusqu'au 18 mars, il est pris, à trois ou quatre reprises différentes, de crises douloureuses, de vomissements, d'hématurie suivie parfois de rétention d'urine. Les crises, dont la durée était de 8 à 15 jours, coïncidaient avec une augmentation du volume

Digitized by Google

du ventre. Dans leur intervalle, sous l'influence d'un traitement tonique, la santé du sujet s'améliore ; il a même, à un moment, repris un peu d'embonpoint, son faciès s'est légèrement coloré (10-20 janvier), ce qu'on n'avait pas encore constaté.

Le 18 mars, après une période d'accalmie et de bien-être d'une vingtaine de jours, il est brusquement repris, au milieu de la nuit, de violentes douleurs généralisées à la totalité du ventre et de vomissements bilieux continus ; les urines sont peu abondantes, très chargées de mucus et d'albumine. Ces symptômes s'aggravent les jours suivants, le ventre est extrêmement tendu, douloureux ; les préparations opiacées et les injections de morphine arrivent à peine à calmer les douleurs ; le faciès est profondément amaigri et le sujet ne peut prendre aucun aliment.

Il meurt le 22 mars à 11 h. du soir, au milieu de grandes crises de douleur.

L'autopsie est faite le 24 mars à 10 h. du matin.

1° *Cavité thoracique.* — Le poumon droit est normal ; le gauche est congestionné dans son tiers inférieur. Quelques adhérences au sommet. 100 grammes environ de liquide citrin dans la cavité pleurale.

Cœur dilaté, flasque, couleur feuille morte ; pas de lésion valvulaire.

Dans le médiastin postérieur quelques gros ganglions cancéreux.

2° *Cavité abdominale.* — Adhérences nombreuses intimes entre la paroi abdominale antérieure et les masses cancéreuses.

Le foie est très volumineux (5 kil. 1/2) ; il contient de gros noyaux de cancer encéphaloïde.

La rate, légèrement scléreuse, pèse 650 grammes.

Le rein droit est pâle, anémié, se décortique facilement. Dans son intérieur, quelques petits kystes urinaires.

Le rein gauche et la capsule surrénale forment une masse pesant 2 kilog. 50 ; masse blanchâtre d'aspect encéphaloïde avec de nombreuses granulations calcaires. Le microscope permet de reconnaître des alvéoles fibreuses arrondies renfermant de grosses cellules présentant tous les caractères de la cellule cancéreuse. Pas de dégénérescence cancéreuse dans la fosse iliaque et dans le petit bassin.

En résumé le malade a succombé à l'affection qu'on avait diagnostiquée pendant la vie : Cancer primitif du rein gauche. Cancer secondaire du foie.

Digitized by Google

22. M. CORNIL montre à la Société un cas de *cancer primitif de la vésicule biliaire* avec noyaux secondaires dans le foie.

A l'ouverture de l'abdomen, la vésicule n'apparaissait que comme une nodosité de la grosseur d'une noisette, dans laquelle on sentait des masses dures qui étaient des calculs biliaires. Cette vésicule adhérait intimement à la deuxième portion du duodénum. Cet aspect particulier de la vésicule atrophiée rentrée dans le foie fait penser à M. Cornil qu'il s'agissait bien d'un cancer primitif de la vésicule. Les noyaux du foie étaient constitués par de l'épithélioma à cellules cylindriques.

En ouvrant la vésicule par sa partie postérieure, on voit qu'elle est remplie par du pus bien lié; au-dessous, la muqueuse est blanc grisâtre, et lorsqu'on plonge la pièce dans l'eau, on voit flotter à la surface de cette muqueuse de longues houpes blanchâtres. Il y avait lieu de se demander si on avait affaire à un épithélioma tendant à devenir villeux, comme on en voit dans la vessie.

M. Cornil est d'avis qu'on a simplement affaire à une tumeur épithéliale disséquée par le pus. Au microscope, ces houpes sont constituées par des filaments fibreux sans cellules épithéliales interposées ; on ne trouve entre eux que des globules de pus plus ou moins dégénérés.

On a une preuve que la tumeur épithéliale s'est développée primitivement dans la vésicule, par ce fait qu'il y a dans le tissu hépatique immédiatement adjacent, de gros noyaux cancéreux faisant corps avec le tissu de la vésicule et se continuant le long des gros vaisseaux biliaires.

23. Rétrécissement de l'urèthre. — Cystite aiguë. — Uréthrotomie. — Bougie siégeant depuis longtemps dans la vessie et incrustée de phosphates; par REGNAULD, interne des hôpitaux.

Le nommé Forbach Nicolas, âgé de 71 ans, entre le 28 février dans le service du Dr Tillaux salle Saint-Côme. Ce malade se plaint d'envies d'uriner, et raconte que depuis plusieurs années il a été soigné en ville pour un rétrécissement de l'urèthre par l'usage de bougies laissées à demeure. Un jour même il ne put, dit-il sans y attacher d'autre importance, retrouver le matin une sonde qu'on lui avait laissée la veille au soir dans le canal. Mais il ne s'en occupa

Digitized by Google

pas autrement et ce n'est qu'incidemment qu'il raconte ce fait. A l'exploration, on constate un rétrécissement de l'urèthre siégeant en arrière de la racine des bourses. On ne passe que difficilement la bougie n° 3 de la filière Charrière. On trouve en outre une hypertrophie considérable de la prostate. Après avoir tenté pendant quinze jours de dilater ce rétrécissement et n'ayant obtenu aucun résultat même en laissant à demeure des bougies filiformes, M. Tillaux, voyant le malade dans un état général moins satisfaisant qu'à son entrée, et torturé par des envies incessantes d'uriner, lui fait l'uréthrotomie interne le 5 mars avec l'uréthrotome de Maisonneuve. L'opération se fait sans difficulté. Une heure après le malade est pris de frissons violents suivis de sueurs profuses et d'une forte ascension de température, 40°.8. Le soir nouvel accès de fièvre. (Sulfate de quinine, 80 centigr. ; potion de Todd, thé au rhum.)

Le lendemain, 6 *mars*, le malade va mieux. Il a bien dormi la nuit. La langue est un peu sale et pas d'appétit; purgation avec eau de Sedlitz.

Le 7 *mars*, l'appétit est revenu. Le malade va mieux, on retire la sonde facilement. Mais les envies d'uriner sont aussi fréquentes.

Le 9 *mars* au soir, le malade est pris de légers frissons avec un point de côté gauche. Quelques crachats épais et légèrement striés de sang.

Le 10 *mars*. On trouve un épanchement dans le côté gauche de la poitrine et des phénomènes de congestion dans les deux bases. La température ne dépasse pas 38°,8. Ventouses sèches, vésicatoires.

Jusqu'au 17, l'état reste stationnaire ; peu de fièvre, pas d'appétit, les crachats sanguinolents persistent. Le malade s'affaiblit un peu.

Dans la nuit du 17 au 18, le malade est pris de délire et reste sans connaissance jusqu'au 19 à 4 heures, où il s'éteint.

Autopsie. — Méninges et cerveau normaux. Dans la plèvre gauche, environ 200 gr. de liquide citrin. Dans les deux poumons, congestion pulmonaire. Les deux reins paraissent sains. L'uretère gauche est un peu dilaté. Le foie, de volume normal, adhère un peu au rein droit. L'urèthre présente une ulcération siégeant à 10 centim. du méat. La muqueuse est violacée, dépolie sur une étendue d'environ 2 cent. et est revêtue de concrétions phosphatiques. La prostate volumineuse fait saillie dans la cavité

Digitized by Google

et semble légèrement ulcérée au niveau de sa base. Dans la vessie, petite, à parois très épaissies, on trouve une bougie, plusieurs fois repliée circulairement sur elle-même et revêtue d'une épaisse couche de phosphates.

24. Division tardive de l'artère humérale. — Artère radiale passant au dessus du rond pronateur; par M. WALTHER, prosecteur des hôpitaux.

Sur un sujet mâle qui, au bras gauche, ne présentait aucune disposition anormale, nous avons rencontré une distribution irrégulière de l'artère humérale droite et une inversion de rapports absolument exceptionnelles de l'artère radiale.

Fig 1. — P. Muscle rond pronateur — 1. Artère humérale. — 2. Artère radiale. — 3. Artère cubitale. — 4. Artère inter-osseuse. — 5. Artère récurrente cubitale. — 6. Artère récurrente radiale.

L'artère humérale a jusqu'au pli du coude, ses rapports réguliers et ses branches habituelles. Mais, au lieu de se bifurquer au pli du coude, elle descend avec une légère obliquité en dehors, s'engage sous le muscle rond pronateur et s'y divise à 5 cent. 1/2 de l'interligne articulaire.

Digitized by Google

L'extrémité de l'artère se trifurque en *radiale, cubitale et interosseuse*. Ces deux dernières, quoique naissant trop bas, ont leurs rapports habituels. La *radiale* au contraire, par cette origine, est recouverte par toute la largeur du muscle rond pronateur.

La *récurrente radiale* (fig. 1) se détache directement de l'humérale, un peu au-dessous de l'interligne et passe sur le tendon du triceps pour reprendre sa situation et sa distribution normales.

De même, la *récurrente cubitale* naît du côté interne de l'humérale, à 4 cent. de l'interligne.

L'*artère du nerf médian* est représentée par une branche très grêle qui se détache de la radiale près de son origine. *La division tardive de l'artère humérale entraîne donc comme conséquence naturelle un changement des rapports de l'artère radiale avec le muscle rond pronateur.*

Cette anomalie est exceptionnelle. Nous n'en avons rencontré qu'une seule observation qui est consignée, avec le dessin de la pièce, dans le « Manuel de l'anatomiste » de Morel et Duval. Dans ce cas, la disposition était presque identique à celle que nous trouvons ici ; la récurrente radiale et la récurrente cubitale naissaient aussi de l'humérale; mais l'interosseuse postérieure était fournie par l'humérale, et l'antérieure par la radiale. La bifurcation de l'humérale se faisant sous le muscle rond pronateur, la radiale était masquée par ce muscle dans sa partie supérieure.

M. Farabeuf remet à la Société une somme de 200 fr., don de M. le professeur Lannelongue.

Digitized by Google

AVRIL

—

Séance du 2 avril 1886.

PRÉSIDENCE DE M. CORNIL.

1. **Idiotie complète symptômatique de lésions anciennes du cerveau** (*pseudo-kystes consécutifs à un ramollissement inflammatoire*); par BOURNEVILLE et P. BRICON.

OBSERVATION. — *Père, convulsions dans l'enfance, peu intelligent, sujet à un tic, eczéma, ouvrier manipulant le sulfure de carbone, migraines consécutives. — Grand-père paternel et arrière-grand'mère maternelle, alcooliques. — Oncle paternel mort de convulsions.*

Mère : aliénée. — Grand-père maternel : excès de boissons. — Grossesse un peu tourmentée.

Pas de convulsions dans l'enfance. — Impétigo, ophthalmie, strabisme divergent ; Dentition de lait, gingivite ulcéreuse ; — balancement ; grincements de dents ; parole nulle ; marche à 4 ans ; — salacité ; — phimosis ; — gâtisme ; — insomnie ; — accès de colère ; — recoquevillement des membres inférieurs ; stomatite ; — diarrhée ; — escharres ; amaigrissement progressif ; bronchite ; mort.

Autopsie : Perméabilité du trou de Botal ; — congestion des poumons ; — bronchite ; calcul rénal. — Encéphale : Destruction complète des lobes temporaux et occipitaux, des lobules de l'insula remplacés par deux pseudo-kystes ; pseudo-kystes plus petits sur les lobes frontaux. — Asymétrie et inégalité de poids des hémisphères ; atrophie de certaines circonvolutions. Scissure transversale des frontales ascendantes.

Ren.. Auguste, né le 10 juin 1880, est entré le 27 novembre 1884, à Bicêtre (service de M. BOURNEVILLE) et y est décédé le 29 mars 1885.

Digitized by Google

Renseignements fournis par sa mère (8 décembre 1884). — *Père*, 29 ans, homme de peine, grand, peu intelligent, aurait eu dans l'enfance un eczéma et des *convulsions*, n'a jamais pu apprendre à lire, est un peu emporté. Il a travaillé 5 ans dans une *fabrique de caoutchouc*; c'est là qu'il aurait commencé à avoir des *migraines*, qui sont devenues moins fréquentes depuis qu'il en est sorti. Enfin, il serait atteint d'un tic. Il roule toujours quelque chose dans les mains (mouchoir, pain, ou n'importe quel autre objet) dès qu'il ne travaille pas. [*Père*, homme de peine, bien portant, fait de *fréquents excès de boissons*; il n'offre pas d'accidents nerveux. — *Mère* morte du charbon. — *Grand-père paternel* mort on ne sait de quoi. *Grand'mère paternelle* : *excès de boissons fréquents*. — *Grand-père et grand'mère maternels*, pas de détails. — Un *frère* a été enlevé à 3 ans par des convulsions. Une *sœur*, 26 ans, n'a pas eu de convulsions, a fait des fausses couches et a eu des enfants morts jeunes. — Pas d'idiots, d'aliénés, d'épileptiques, de difformes, de suicidés ou de criminels dans la famille].

Mère, 28 ans, de petite taille, blonde châtaine, a une physionomie régulière, est intelligente, bien portante. Elle n'a pas eu de convulsions, de migraines ou d'attaques de nerfs, mais elle est un peu coléreuse. A l'âge de 18 ans, elle a quitté sa mère pour vivre pendant trois semaines avec un amant dont elle n'a pas eu d'enfant; elle fut prise de *folie* et enfermée à Sainte-Anne où elle est restée deux ans, elle y travaillait tantôt au raccommodage pour la maison; tantôt au crochet pour les sœurs. Depuis sa sortie, elle n'aurait plus ressenti aucun trouble psychique. [*Père*, mort à 47 ans d'un *asthme*; il faisait, dit-on, quelques *excès de boissons*. — *Mère* morte, à l'âge de 63 ans, d'une maladie du cœur. — Pas de détails sur les *grands parents*. Un frère jouit d'une bonne santé, ainsi que deux sœurs, l'une est mariée, a des enfants qui n'ont jamais eu de convulsions. Pas d'aliénés, etc., dans la famille].

Pas de *consanguinité*.

Deux *enfants* : 1° notre malade; 2° une fille, âgée de dix mois, qui paraît intelligente, prononce quelques mots, et n'a pas eu de convulsions.

Notre malade. — A l'époque de la *conception*, le père de l'enfant travaillait déjà dans une fabrique de *caoutchouc*, et souffrait de fréquentes céphalalgies. *Grossesse* tourmentée par le chagrin provenant de ce que sa belle-mère, concierge dans la maison, lui reprochait souvent de ne pas

Digitized by Google

avoir dit qu'elle avait été internée à Sainte-Anne ; elle eut des discussions avec sa sœur et sa belle-sœur qui vient un jour pour la battre. Le temps de la grossesse s'écoula sans aucun autre accident, sans syncopes, ni envies de boire, ni d'œdème, etc.

Accouchement naturel, à terme, sans chloroformisation. *A la naissance*, l'enfant n'était pas asphyxié, paraissait développé normalement. *Elevé au sein* par sa mère, il a été sevré à 18 mois, il n'avait jamais eu de convulsions.

C'est vers l'âge de 8 à 9 mois, que la mère de l'enfant a constaté les premiers signes de l'*idiotie* ; elle s'étonnait de ce qu'il ne se tenait pas sur les jambes, de ce qu'il ne riait pas comme les autres enfants (il n'a jamais ri) ; « mais, dit-elle, il avait la figure tellement malade par le fait de la gourme, qu'on ne s'occupait pas de le faire rire. » En effet, du troisième jour de la naissance, à trois ou quatre mois, il eut mal aux yeux, et à partir de deux mois, de l'eczéma impétigineux du cuir chevelu, de la face, des mains et des aisselles. Enfin, l'enfant ne devenait pas propre et n'apprenait pas à parler.

Ren... a eu sa *première dent* à 15 mois seulement ; les autres sont ensuite venues rapidement. Il n'a *marché* qu'à 4 ans ; à la maison on le laissait courir dans la chambre, ou couché dans son lit ; si on l'asseyait, il restait en place sans chercher à se lever. Depuis un an, il crie beaucoup, ce qu'il ne faisait pas auparavant.

Ren... présente plusieurs *tics* : il grinçait beaucoup des dents, grince moins maintenant, en dehors de ses colères ; il aime à se frotter les mains l'une contre l'autre (son père fait souvent de même) ; il est atteint d'un *balancement* antéro-postérieur du tronc ; au lit, il aime à se bercer lui-même. Il tousse par moments ; ni bave, ni succion. Il est capable de saisir le verre et de boire seul ; il peut porter son pain à la bouche, mais il ne sait pas se servir de la cuiller, de la fourchette, etc. Il est salace, mange tous les débris qu'il trouve, ses excréments qu'il roule et dont il se barbouille ; ni vomissements, ni rumination, parfois constipation, surtout il y a un an ou deux. Il a toujours été gâteux. Après le sevrage, il ne voulait boire que du lait ; puis du lait et de l'eau sucrée et chaude ; il refusait de boire froid.

L'enfant prend tout ce qu'il trouve, le jette et le brise. Il est inconscient du danger, est méchant, aime à griffer et à mordre. Il se serait livré, mais rarement à l'onanisme vers deux ans, maintenant il aurait perdu cette habitude.

Le *sommeil* est toujours mauvais depuis l'âge de 12 mois ; auparavant étant au sein, R... dormait mieux,

Digitized by Google

actuellement il pousse « des cris sauvages » la nuit pendant plusieurs heures, et on a beaucoup de peine à le rendormir. Depuis qu'il marche, il crie moins la nuit, mais continue à crier durant le jour.

R... n'aurait jamais eu de *convulsions*, ni de chorée, ni vers, etc., il n'aurait eu non plus aucune fièvre éruptive, aucune maladie infectieuse. — Le *traitement* aurait consisté uniquement en agents toniques et antiscrofuleux.

1884. 28 *novembre*. Eczéma du cuir chevelu, de la face, des oreilles. — *Poids* : 9 kil. 500. — *Taille* : 0m82. *Traitement* : huile de foie de morue, sirop d'iodure de fer, bains salés.

12 *Décembre*. — Plaie contuse de la région temporale droite, consécutive à une chute déterminée par un autre enfant.

1885. 31 *Janvier*. — *Poids* : 9 kil. 200 gr. *Taille* : 0 m. 82 centim. L'amaigrissement est très prononcé. L'alimentation est difficile, les forces déclinent, l'abdomen est gros; les jambes sont grêles. Croûtes d'impetigo du cuir chevelu et des oreilles que l'enfant fait saigner en se grattant. Blépharite ciliaire. — *Traitement* : vin phosphaté, poudre de viande, etc.

Etat actuel (février 1885). — *Tête*, un peu petite ; bosses frontales assez bien dessinées ; région occipitale saillante; protubérance occipitale peu marquée. *Front* étroit, légère ligne en gouttière au niveau de la suture bi-frontale, réseau veineux bien dessiné sur les tempes ; oreilles bien ourlées, très écartées du crâne, lobule petit.

Circonférence maximun de la tête	43 cent.
Grand diamètre transversal	14 — 1/2.
Petit	8 — 1/2.

Face pâle, amaigrie, ovalaire, régulière. Les arcades orbitaires sont effacées dans leur moitié interne, saillantes en dehors. Les yeux habituellement fermés sont peu enfoncés ; l'iris est brun ; les cils sont longs, noirs; blepharo-conjonctivite ; *strabisme* divergent, un peu plus marqué à gauche. *Nez* moyen, épais à sa base, ailes écartées. La bouche est un peu grande, les lèvres sont minces ; pas de bave. *Dentition de lait* : les *gencives* présentent une ulcération sur leur bord formant bourrelet; elles ont une teinte rouge vineuse, sont saignantes et ramollies, il existe des languettes gingivales hypertrophiées et détachées des dents surtout à la mâchoire supérieure. *Voûte palatine* assez large et peu profonde.

Cou, 18 cent. et demi. Chapelets ganglionnaires. Le

Digitized by Google

thorax est conique, évasé à la base; sa circonférence, au niveau du mamelon, est de 44 cent. et demi. Les espaces intercostaux sont saillants. Le sternum a une forme aplatie sans projection en avant; chapelet thoracique prononcé. — Le *rachis* est régulier, les apophyses épineuses sont très saillantes.

L'*auscultation* et la *percussion* des différents organes ne révèlent aucune anomalie, mais sont rendues difficiles par les cris poussés par l'enfant durant l'examen.

L'*abdomen* est rétracté avec un réseau veineux superficiel bien dessiné.—*Digestion*. Ren.... repousse et rejette les aliments solides et prend volontiers du lait. Quand il a bu ou fini de manger il jette les objets. Il suce ses mains; cette succion a été constatée dès son entrée (1). Il ne vomit, ni ne rumine; de temps en temps il est atteint de diarrhée avec selles décolorées presque blanches. *Gâtisme* continuel.

Organes génitaux : Phimosis; verge très courte et *recoquevillée*; les bourses sont rétractées, érythémateuses; les testicules sont de la dimension d'un petit haricot.

Membres supérieurs: très grêles et très amaigris. Deux cicatrices de vaccin à chaque bras; les doigts à leur extrémité sont rouges.

Membres inférieurs : Ils sont également très grêles et ramenés sur l'abdomen. Les ongles présentent des crêtes longitudinales alternant avec des dépressions. Le réflexe tendineux rotulien est exagéré. L'enfant qui marchait encore seul à son entrée à Bicêtre (fin novembre) ne marche plus. La *peau* est recouverte d'un duvet fin et abondant. Érythème des fesses.

L'*ouïe* paraît normale: lorsqu'on le réprimande, on attire momentanément son attention. Les autres sens n'ont pu être examinés d'une façon sérieuse.

R..... aime à se balancer et chez lui le *balancement* est non seulement antéro-postérieur, mais encore latéral. Assis, il balance le tronc d'avant en arrière et la tête latéralement; debout, il balance la tête en tournant le corps, ou bien encore il tourne la tête. L'habitude de griffer qu'il avait à son entrée a diminué, ce qu'on attribue à ce que les autres enfants en se défendant l'ont jeté à terre. Il porte continuellement les mains à la tête, s'égratigne les oreilles et les lèvres, mais ne grince pas les dents. Le sommeil est toujours agité; R..... pousse des cris la nuit.

R..... n'a jamais articulé aucun mot, aucune syllabe. Il

(1) Contrairement au renseignement donné par la mère.

Digitized by Google

n'a à son service aucun geste pour exprimer ses désirs. Il est sujet à des *accès de colère* qui se déclarent dès qu'on le touche. Il frappe le sol des pieds. Il ne sait ni s'habiller, ni se laver, etc.

11 *Février.* — L'amaigrissement est plus prononcé ; les forces déclinent de plus en plus. Le cri est presque éteint. Abdomen rétracté en bateau depuis hier, *diarrhée* très abondante, séreuse. Peu de fièvre, pouls imperceptible. Ren...., ne prend presque exclusivement que des aliments liquides.

17 *Février.* Amélioration notable. La diarrhée a disparu. Le sommeil est bon. Pas de fièvre.

19 *Février.* — Même état, mais à l'inspection de la bouche on trouve des plaques assez nombreuses de *stomatite.* — Badigeonnage au jus de citron.

14 *Mars.*— Toux quinteuse, fréquente; auscultation impossible.

20 *Mars.* — Amaigrissement général très prononcé ; les os sont saillants ; rides en V au-dessus de la racine du nez; les sillons naso-labiaux sont très-prononcés.

Les *Membres inférieurs* ont l'attitude suivante : 1° à *gauche,* cuisse fléchie directement et verticalement et jambe fléchie en travers de l'abdomen de telle sorte que le genou vient s'appliquer juste au-dessous du sein gauche, tandis que le talon vient reposer sur la partie supérieure et interne de la cuisse droite et répondre à la partie moyenne de l'aine droite ; — 2° à *droite* la cuisse est fléchie obliquement et en dehors du corps. La jambe est complètement fléchie sur la cuisse et le talon repose sur le grand trochanter. Légère raideur des genoux permettant d'allonger facilement les membres.

Membres supérieurs : Le plus souvent, Ren.., place les deux mains sur la nuque, appliquées l'une sur l'autre.

Sur la bourse droite, on constate une légère excoriation et des *eschares* du sacrum, des crêtes iliaques en arrière ; de l'érythème des grands trochanters, de la malléole externe droite, enfin une plaque cyanosée au coude droit.

A la sertissure des dents on trouve un léger liseré rougeâtre et saignant au moindre contact. Sur les joues à la face interne se trouve une plaque un peu déprimée et grisâtre, large comme une pièce de 50 centimes. A l'*auscultation,* râles sous-crépitants, moyens, nombreux et disséminés. — Submatité de la fosse sus-épineuse. — *Pouls* petit, filiforme, régulier. Le *foie* ne déborde pas le rebord costal.

27 *Mars.* — Le cri faiblit de plus en plus ; l'enfant ne

Digitized by Google

prend plus que du lait. Toux faible, étouffée, fréquente. Peu de diarrhée. Escharre du grand trochanter et de la partie supérieure de la crête sacrée.

29 *Mars.* — Décédé à 11 heures du soir. — *Poids* après décès : 6 kil. 100 gr.

Autopsie pratiquée le 1er avril.— L'*abdomen* est excavé. Le tissu adipeux sous-cutané a complètement disparu. Les muscles sont atrophiés, ont une coloration rouge saumon. Pas de liquide dans la cavité abdominale. Le foie remonte à deux travers de doigt au-dessus du rebord costal ; le diaphragme atteint à droite le bord supérieur de la quatrième côte, à gauche le bord supérieur de la cinquième côte.

Les *cavités pleurales* ne contiennent pas de liquide. Dans la cavité du péricarde il existe environ deux cuillerées d'un liquide presque complètement clair. Le *cœur* (30 gr.) en systole contient peu de sang liquide et quelques caillots noirâtres. Le *trou de Botal* est perméable. Toutes les autres parties du cœur et du péricarde sont normales (valvules, myocarde, endocarde, etc.). Le *poumon* droit (30 gr.) présente un peu de congestion à la base; les bronches contiennent du muco-pus ; les lésions sont les mêmes sur le poumon gauche (25 gr.)

Rate normale.— L'*uretère gauche* est dilaté ; le droit un peu moins. Les *capsules surrénales* n'offrent rien de particulier. Les *reins* sont lobulés ; le gauche contient dans son bassinet un *petit calcul* et quelques *graviers*. Le rein droit pèse 20 gr.

Le *canal cholédoque* est perméable. Le *duodénum* n'offre rien d'anormal. — L'*estomac* est recouvert d'un dépôt muqueux très abondant et épais. — *Foie* (205 gr.), *vésicule biliaire*, *intestins*, *ganglions* mésentériques et *pancréas* (25 gr.), rien de particulier.— *Vessie* dilatée. — Les *testicules* ne sont pas descendus, ils se trouvent dans le canal.

La *glande thyroïde* est normale, mais très petite. — *Larynx* normal. — Sur la *muqueuse buccale* de la joue gauche on trouve une ulcération en plaque allongée reposant sur le tissu sous-jacent induré et répondant à l'espace situé entre les deux arcades dentaires. A droite, au point correspondant, il paraît avoir existé une même lésion actuellement cicatrisée. — La plupart des viscères contiennent très peu de sang.

Tête. — Le *cuir chevelu* n'offre rien de notable, sauf la disparition complète du tissu adipeux sous-cutané. Les

Digitized by Google

différentes parties du crâne paraissent symétriques. — Le trou occipital, les fosses occipitales et la gouttière basilaire forment un entonnoir beaucoup plus prononcé que d'ordinaire. — La calotte est assez mince; les sutures ne sont pas ossifiées, sauf la bi-frontale. — On y trouve de nombreuses surfaces transparentes, surtout au niveau des pariétaux, et à gauche.

On recueille 125 grammes de *liquide céphalo-rachidien*. La *dure-mère* présente des adhérences aux os assez faciles à détruire. Après l'incision de la dure-mère, on aperçoit immédiatement une *destruction complète des lobes temporaux* remplacés par un *pseudo-kyste* qui laisse voir par transparence une coloration ocreuse du foyer. Au niveau de l'extrémité antérieure des première et seconde circonvolutions frontales gauches une poche irrégulière de 3 centimètres sur 2 centimètres, tremblotante, d'aspect rappelant une hydatide, mais n'étant qu'un *pseudo-kyste*. A un centimètre en arrière de ce pseudo-kyste, se trouve un *petit foyer* occupant le troisième quart de la deuxième circonvolution frontale gauche (un centimètre carré).

Le cerveau, reposant sur sa face convexe, on voit que l'*hémisphère gauche est en retrait de près d'un centimètre sur l'hémisphère droit*. La base du lobe frontal est moins large à gauche qu'à droite. En arrière le lobe occipital gauche est un retrait de plus d'un centimètre au niveau du bord convexe. Après macération prolongée dans l'alcool, on trouve que l'hémisphère gauche mesure en longueur 12 centimètres 7, le droit 12 centimètres 1/2. Les deux hémisphères ont 7 centimètres de hauteur au niveau de la pariétale ascendante ; la largeur est de 3 centimètres pour le gauche, de 3 centimètres 7 pour le droit. On note également que les deux nerfs olfactifs ont une coloration ocreuse et que le droit est d'un quart plus petit que le gauche. La *bandelette optique droite est de moitié plus petite que la gauche*. La *pie-mère* s'enlève facilement, sauf sur les surfaces kystiques. L'*encéphale* pèse 560 gr.— Le *cerveau* 460 gr. — L'*hémisphère cérébral droit* pèse 278 gr., le *gauche* 187 gr.

Cervelet, 66 gr.: *bulbe* et *protubérance*, 14 gr. — L'*hémisphère cérebelleux gauche* pèse 7 gr. de moins que le droit.

Description des circonvolutions. — Hémisphère gauche. — Scissures : La *scissure de Sylvius* est presque entièrement comprise dans le *pseudo-kyste* le plus volumineux, elle est réduite à une partie de la lèvre antéro-supé-

Digitized by Google

rieure du lobule orbitaire à l'extrémité postérieure et inférieure de la pariétale ascendante. — Le *sillon de Rolando* est normal. — La *scissure parallèle frontale* est complète. — La *scissure interpariétale* est réduite à sa lèvre antérieure et supérieure, sa lèvre postérieure formant de ce côté la limite du grand pseudo-kyste. Son rameau ascendant existe et est régulier. — La *scissure perpendiculaire* externe est réduite à sa lèvre supérieure. — La *scissure parallèle* est comprise entièrement dans le pseudo-kyste. Sur la face interne, sauf la *scissure perpendiculaire interne*, toutes les autres scissures sont normales.— La scissure perpendiculaire interne est, à son extrémité postérieure et inférieure, légèrement comprise dans le pseudo-kyste; à son extrémité inférieure et antérieure elle fait partie, sur un centimètre environ, du même pseudo-kyste.

Face convexe. — Lobe frontal. — Nous avons déjà décrit les *deux pseudo-kystes* qui occupent l'extrémité antérieure des *première* et *deuxième circonvolutions frontales* et celui qui est situé un peu en arrière à la partie médiane de la seconde frontale. — La *première frontale* est bien développée, sinueuse dans toute la partie située en dehors du kyste; elle envoie deux plis de passage à la seconde frontale. La *scissure frontale supérieure* est dédoublée dans son tiers postérieur. — La *seconde frontale* est bien développée dans ses deux quarts postérieurs, atrophiée dans la partie comprise entre les deux kystes qui siègent à sa partie antérieure. — La *scissure frontale inférieure* est normale, elle communique avec la première non seulement par la scissure parallèle frontale, mais encore par une autre scissure parallèle et plus antérieure qui sépare le troisième quart du quatrième quart de la deuxième frontale. — Le *lobule orbitaire* est assez bien développé et sinueux dans sa partie externe, mais le *gyrus rectus* est atrophié surtout à sa partie antérieure qui est effilée et présente une teinte mi-partie jaunâtre, mi-partie transparente. — Toutes les circonvolutions ont l'air de converger vers la scissure en H. — La *frontale ascendante* est bien développée, coupée vers son milieu par une *scissure transversale profonde qui semble continuer la scissure frontale supérieure* (1), dont elle est séparée par un pli

(1) Cette incisure de la frontale ascendante est loin d'être rare; parfois même, comme chez Schad..., malade décédé en janvier 1886, cette incisure est double, de telle sorte que la deuxième circonvolution frontale semble se continuer jusqu'à la frontale ascendante.

Digitized by Google

de passage transversal allant en avant de la scissure parallèle frontale de la seconde à la première frontale. — La *pariétale ascendante* est assez volumineuse et assez sinueuse.— Le *lobule pariétal supérieur* est peu développé; quelques points voisins de la scissure interpariétale sont *atrophiés* et font partie de la lésion sous-jacente. — Le *lobule pariétal inférieur*, le *pli courbe*, les *lobes temporal* et *occipital*, le *lobule de l'insula* sont entièrement compris dans la lésion qui a donné lieu à la formation du *grand pseudo-kyste*, sillonné comme les autres par de *minces filaments*, squelette du tissu conjonctif.

Face interne. — *La première circonvolution frontale*, dans sa partie antérieure, est comprise dans le pseudo-kyste de cette région, ou atrophiée ; dans ses trois quarts postérieurs, cette circonvolution est bien développée et sinueuse. La *circonvolution du corps calleux* paraît atrophiée dans son ensemble et est, en tous cas, moins developpée que celle de l'autre hémisphère. Ses extrémités antérieure et postérieure sont manifestement lésées; celle-ci est réduite en bas à un squelette mince de substance blanche et au-dessus présente, sur une hauteur d'un demi-centimètre, de l'atrophie avec coloration grise un peu ardoisée. Le *lobule paracentral* est assez bien développé avec une incisure en forme de croissant, dont l'ouverture regarde en haut et un peu en arrière. — Le *lobule quadrilatère* est bien développé, sinueux, il n'est atteint, et encore superficiellement, que sur la face qui forme la lèvre antérieure de la scissure perpendiculaire interne. Le *coin* est, par ses différents bords, compris dans le grand pseudo-kyste ou dans la lésion environnante ; il est, par ses autres parties, presque réduit à une simple coque de substance grise. Le *pli de passage pariéto-temporal inférieur* est complètement compris dans la lésion kystique. Le *lobe temporo-occipital* n'existe pas et fait partie du kyste.— Le *corps calleux* est peu développé, présente une coloration grise un peu ardoisée; son extrémité postérieure (bourrelet) est comprise dans le kyste. Le *corps strié*, *la couche optique*, n'offrent rien de particulier. Le *ventricule latéral*, normal en avant, communique en arrière largement avec la poche du grand pseudo-kyste dont il forme une partie de la paroi.

Hémisphère droit. — a) *Scissures.* La *scissure de Sylvius*, en grande partie comprise dans le kyste du lobe temporal, présente toutefois sa constitution normale à sa terminaison, sur une longueur de deux centimètres envi-

Digitized by Google

ron. Le *sillon de Rolando* est normal, sinueux, assez profond. *La scissure parallèle frontale* est presque complète, simplement interrompue par un pli de passage, à niveau, allant de la deuxième frontale à la frontale ascendante. La *scissure interpariétale* est assez profonde, sinueuse, possède un rameau ascendant. La *scissure perpendiculaire externe* assez profonde, limite par sa lèvre inférieure la lésion siégeant sur le lobe occipital. La *scissure parallèle* est comprise dans le kyste du lobe temporal. Les différentes scissures de la face interne assez profondes et sinueuses paraissent normales,

b) Face convexe. — La *première circonvolution frontale*, assez volumineuse, surtout à sa partie postérieure, est dédoublée dans ses quatre cinquièmes antérieurs, présente un aspect un peu chagriné à son extrémité antérieure. La *scissure frontale supérieure* est profonde et sinueuse. La *deuxième circonvolution frontale*, sinueuse, bien développée à sa partie postérieure, grêle à sa partie moyenne et un peu chagrinée à son extrémité antérieure, présente à son tiers moyen, au niveau de la lèvre inférieure de la scissure frontale supérieure, un *petit kyste* allongé le long de cette lèvre sur une longueur d'un peu moins d'un centimètre (2 à 3 mill. de largeur). — Cette circonvolution envoie vers le tiers moyen deux plis de passage de niveau à la troisième frontale, et en arrière un pli de passage de niveau à la pariétale ascendante. La *troisième circonvolution frontale* est bien développée, sinueuse ; son extrémité antérieure est très légèrement chagrinée. Le *lobule orbitaire* est sinueux; le *gyrus rectus* paraît normal ; les autres circonvolutions de ce lobule semblent un peu atrophiées surtout à la partie antérieure où elles ont un *aspect chagriné*. La *frontale ascendante*, assez grosse et sinueuse, présente la même *scissure transversale* que nous avons signalée sur l'autre hémisphère ; cette incisure transversale communique avec la scissure frontale supérieure. Le *lobule pariétal supérieur*, assez volumineux dans son ensemble, est un peu grêle et légèrement chagriné dans la partie située au-dessus de la lèvre supérieure de la scissure perpendiculaire externe. Le *lobule pariétal inférieur* et le *pli courbe*, surtout ce dernier, sont atrophiés et chagrinés ; la partie du lobule pariétal inférieur située directement en arrière de la pariétale ascendante paraît cependant à peu près naturelle. Tout le *lobe occipital est atrophié* et montre à sa surface une coloration lie de vin. A la coupe, on constate que cette coloration est superficielle ; en dessous, la substance cérébrale est fortement colorée en

Digitized by Google

jaune ocreux et est *aréolaire*. Le *lobe temporal* est réduit à une languette de la première circonvolution temporale; tout le reste du lobe, ainsi que le *lobule de l'insula*, sont englobés dans le pseudo-kyste que l'on trouve dans cette région, pseudo-kyste de même nature et aspect que celui signalé sur l'autre hémisphère.

c) *Face interne.* — La *première circonvolution frontale* est asssz sinueuse et bien développée ; à son origine, sur une longueur d'environ un centimètre, elle a une coloration grise ardoisée et est plus ferme. La *circonvolution du corps calleux* est bien nourrie, ainsi que les lobules *paracentral, quadrilataire* et le *coin*. Le *lobe temporo-occipital n'existe pas et fait partie du kyste.*

Le *corps calleux* a le même aspect qu'à gauche, mais moins accentué peut-être, son extrémité postérieure est comprise dans le kyste temporal. Le *corps strié* paraît normal, ainsi que la *couche optique.*

Le *ventricule latéral* ne paraît pas en connexion avec le kyste. L'*hémisphère cérébelleux gauche* est notablement atrophié. La *protubérance* et le *bulbe* n'offrent rien de particulier à l'œil nu.

Réflexions. — I. L'*hérédité* a exercé, dans ce cas, une influence notable qu'explique l'état nerveux du père, et l'aliénation antérieure de la mère.

II. Une autre cause peut encore être invoquée, c'est la *profession insalubre* exercée par le père à l'époque de la conception. On sait, en effet, que le maniement du sulfure de carbone, employé dans la fabrication du caoutchouc, exerce une action nocive sur la santé. Nous avons eu déjà l'occasion, en maintes circonstances, de relever l'action des professions insalubres sur la production de l'idiotie. Nous résumerons un jour tous les faits que nous possédons sur ce sujet (1).

III. A quelle époque s'est produite la lésion dont l'autopsie nous a révélé les cicatrices, nous l'ignorons. Peut-être est-on en droit de penser que c'est durant la vie intra-utérine, s'il est exact, comme la mère l'a affirmé, que l'on

(1) Voir aussi F. Roque. — *Des dégénérescences héréditaires produites par l'intoxication saturnine lente.* Paris, 1872.

Digitized by Google

n'a jamais observé de convulsions chez son enfant. Cette opinion s'appuie encore sur ce fait que, à aucun moment, il n'aurait présenté le moindre indice d'intelligence. C'est seulement vers l'âge de 8 ou 9 mois que sa mère aurait songé à la possibilité d'un arrêt de développement : R... ne se tenait pas sur les jambes ; il n'avait pas encore de dents ; il ne riait ni ne gazouillait. Ces soupçons ne se transformèrent en certitude qu'à partir d'un an. Alors elle s'aperçut que le sommeil devenait mauvais, était interrompu par des « cris sauvages », que la parole était nulle, la marche impossible ; enfin elle vit s'ajouter à tous ces signes des grincements de dents, le balancement, d'autres tics, etc. (1).

IV. Le diagnostic clinique était facile à porter : il s'agissait là d'un cas d'*idiotie complète*. Quant à la cause, c'est-à-dire à la lésion anatomique qui l'avait déterminée, nous avouons être restés indécis. C'est de ce côté, pourtant, qu'il faut diriger ses investigations, car cette connaissance seule peut permettre de porter un *pronostic* sérieux et, par conséquent, de dire au moins approximativement dans quelle mesure l'enfant est perfectible.

V. Les *lésions* découvertes à l'autopsie ont été décrites plus haut trop minutieusement pour qu'il soit utile d'y revenir. Nous rappellerons seulement que les deux foyers principaux avaient détruit plus ou moins complètement les lobes temporaux et occipitaux, les lobules pariétaux inférieurs et les lobules de l'insula ; qu'il existait plusieurs autres foyers (pseudo-kystes) de moindre étendue sur les lobes frontaux ; — que les circonvolutions ou les parties de circonvolutions avoisinantes étaient atrophiées ; — quelques-unes avaient un aspect chagriné ; — que les lésions étaient plus accusées sur l'hémisphère *gauche* qui pesait 91 gr. de moins que le droit ; que l'hémisphère cérébelleux *gauche* était un peu atrophié ; qu'enfin il y avait une atrophie de la bandelette optique droite. La multiplicité des lésions, la formation consécutive de pseudo-kystes

(1) Nous publierons prochainement une note sur les premiers signes de l'idiotie.

Digitized by Google

nous font penser que la lésion primitive était un ramollissement probablement de nature inflammatoire (1).

2. Epilepsie idiopathique. — Démence paralytique. — Obstruction des voies respiratoires par des aliments : crico-trachéotomie. — Anciennes fractures des septièmes cartilages costaux ; par BOURNEVILLE, P. BRICON et COURBARIEN.

OBSERVATION. — *Hérédité nulle (?). — Pas de consanguinité. — Premières convulsions à 3 ans. — Accidents convulsifs revenant 4 à 6 fois chaque année jusqu'à 6 ans. — Rémission de 8 ans. — Retour des accès à 14 ans. — Affaiblissement de l'intelligence (29 ans) ; idées religieuses : crucifiement. — Congestions méningitiques. — Tentative de suicide (1865). — Démence (1880) s'aggravant de plus en plus (1881-1882) ; gâtisme, embarras de la parole, etc. — Attitude spéciale. — Nombreuses cicatrices consécutives aux chutes convulsives. — Introduction d'aliments dans les voies respiratoires : crico-trachéotomie. — Broncho-pneumonie consécutive. — Mort.*

Autopsie : Broncho-pneumonie. — Fracture double et symétrique des 7es cartilages costaux. — Artère vertébrale droite de moitié plus petite que la gauche. — Pie-mère un peu épaissie, sans adhérences. — Asymétrie des circonvolutions. — Scissure perpendiculaire externe simienne.

Ménag....., Charles-Théophile, tourneur sur cuivre, entré à Bicêtre pour la troisième fois (2) le 22 décembre 1871 (service de M. BOURNEVILLE), est décédé le 20 mars 1885, à l'âge de 43 ans.

Antécédents. — Les *renseignements* détaillés tels qu'on les prend d'habitude dans le service, à chaque entrée, manquant, nous relevons seulement dans les notes qui

(1) Comparer avec deux observations que nous avons publiées il y a deux ans et se reporter aux planches qui l'accompagnent. (*Archives de neurologie*, 1885, t. IX, p. 320 et *Compte rendu de Bicêtre*, 1884, p. 13 et 56).

(2) Il était entré une première fois le 10 décembre 1863, une seconde fois le 6 février 1868.

Digitized by Google

nous ont été obligeamment communiquées par notre vénéré maître, M. DELASIAUVE, médecin de la section jusqu'à la fin de 1864, les indications suivantes fournies par le *père* du malade en décembre 1863.

La santé de Ménag... aurait été bonne jusqu'à l'âge de 3 ans; dès cet âge, accidents convulsifs; les premiers auraient duré une demi-heure. Ces accidents sont revenus jusqu'à 6 ans, séparés par des intervalles de deux ou trois mois. Les convulsions étaient générales; il n'y avait pas d'écume. A partir de 6 ans, disparition des crises, amélioration de la santé jusque-là chancelante et développement régulier de l'intelligence, qui était même assez vive; il a suivi les exercices de l'école et fait son apprentissage.

A 14 ans, est survenu un accès au milieu de la rue, en plein jour. A partir de là, les accès sont revenus tous les deux ou trois mois pendant trois ans, tantôt le jour, tantôt la nuit; ils se sont rapprochés ensuite et surviennent maintenant la nuit, surtout depuis un an, et dans le sommeil, sans que M... en ait conscience. Il en a quelquefois deux ou trois en douze heures et *reste affaissé à leur suite* pendant deux ou trois jours.

La *mémoire* a diminué beaucoup. Son *caractère* s'est modifié aussi; il est devenu morose, irritable et difficile. — Presque chaque mois, retour d'*idées délirantes religieuses :* il prie Dieu, se croit envoyé de lui pour guérir les épileptiques; il en a ressenti toutes les souffrances, et il ne veut plus qu'il y ait de ces malades sur terre. Ces jours passés, il se *mettait en croix*, disait être Jésus-Christ et voulait bénir son père et sa mère.

Au début, les accès étaient annoncés par un état de malaise, d'abattement et de tristesse qui durait deux jours. — Maintenant, on le surprend souvent mâchonnant dans son sommeil; c'est la terminaison de la crise, qui est encore révélée plus sûrement par des morsures de la langue, sinon constantes, au moins fréquentes. — *Céphalalgie* à la suite des accès. — *Contusions* nombreuses de la tête et du menton. — Cause de la maladie, inconnue; pas d'hérédité. — *Traitements antérieurs :* arsenic, valériane, applications fréquentes de sangsues, sans autre résultat que celui d'affaiblir la santé du malade.

Depuis le 10 décembre 1863 (date de la première entrée), jusqu'en juillet 1865, nous relevons le traitement par le *sulfate de cuivre*, l'apparition d'un *urticaire* fugace, de l'*agitation* avec *hallucinations*, menaces, etc., et de fréquentes *congestions méningitiques*. Le 12 mars 1865, dans un accès d'agitation, Ménag... se donne un *coup de cou-*

Digitized by Google

teau sans gravité au côté. — Pour cette même période, le nombre des accès, par mois, a varié entre 1 et 7; celui des vertiges est plus élevé. En juin 1865, pas d'accès, 4 vertiges.

Etat actuel (17 mars 1885).—*Tête* de forme un peu carrée, élargie transversalement à sa partie supérieure, avec saillie considérable des deux bosses pariétales. La protubérance occipitale et les bosses frontales font une saillie moyenne. Nombreuses *cicatrices* à la racine des cheveux et à la partie postérieure de l'occipital, dont deux courbes, linéaires et très allongées. Léger sillon transversal répondant à l'articulation du frontal avec les pariétaux. — *Front* étroit, couvert de nombreuses *cicatrices*, les unes anciennes, les autres récentes; une autre linéaire, de 2 centimètres à la partie supérieure de la tempe gauche. Les arcades orbitaires, effacées dans leur moitié interne, sont au contraire larges et saillantes dans leur moitié externe; à ce niveau, la peau est épaissie, couturée de *cicatrices*, privée d'un grand nombre des poils des sourcils, mais glisse facilement sur l'os. Bourrelet cutané, saillant, verticalement dirigé, s'étendant de la racine du nez sur le front et long de 1 cent. 1/2. — *Yeux* un peu enfoncés. — *Pupilles* contractiles très resserrées. Iris gris. Pas de lésion oculaire. La fente palpébrale gauche paraît légèrement oblique en bas et en dehors. — Le *nez*, large à sa base, présente quelques *cicatrices* à sa partie supérieure. — *Bouche* grande, lèvres épaisses. — Face arrondie et symétrique. *Oreilles* moyennes, égales, bien ourlées; lobule distinct.

Circonférence horizontale.	54 cent. 1/2.
Diamètre transversal maximum. . .	13 — 1/2
Diamètre transversal minimum . . .	11 —
Diamètre occipito-frontal.	18 —

Cou court. *Thorax* très étroit. Circonférence moyenne au-dessous des mamelons, 76 cent. Fausses côtes saillantes. Courbure de la région dorsale du *rachis* très accentuée dans le sens normal.

Abdomen un peu ballonné. — *Organes génitaux* : Poils assez abondants au pénil; verge grosse; bourses rétractées; testicules volumineux et durs. La racine de la bourse droite paraît plus grosse que celle de la gauche. — Pas d'onanisme constaté. — *Membres supérieurs* ordinairement fixés dans la demi-flexion (contracture cédant à une traction faible); il est plus difficile d'étendre horizontale-

Digitized by Google

ment le bras. Muscles grêles : deux cicatrices de vaccin sur le bras gauche et une sur le droit. — Les *membres inférieurs* présentent de nombreuses cicatrices avec quelques ulcérations récentes, dont une sur la face antérieure de la cuisse droite et l'autre sur la malléole externe du même côté. Au niveau des deux trochanters, nombreuses cicatrices. En explorant le tibia gauche, on trouve sur la face interne une saillie très accusée, creusée d'une rainure oblique de haut en bas et d'arrière en avant, et située à 5 centimètres de l'extrémité inférieure de la malléole interne : c'est un *cal vicieux* consécutif à une *fracture* survenue en 1869, qui a mis plusieurs mois à se consolider et s'est reproduite à plusieurs reprises, Mén... se levant avec son appareil.

Cœur : Battements sourds et mal frappés; pouls, 112 par minute. — *Sensibilité* générale, paraît normale. Sensibilité spéciale d'une exploration impossible. — *Peau et poils* : Cheveux clair-semés noir foncé, quelques-uns gris ; cavitie du sommet de la tête. Poils longs assez abondants sur le devant de la poitrine. Poils grêles sur les bras et les membres inférieurs.

1880. 7 *avril*. Accès comme d'habitude; mais depuis le 4, abattement. Ne dit rien, ouvre les yeux quand il entend parler de son père; appétit conservé. Pupilles légèrement contractées. Sensibilité émoussée aux membres supérieurs; grimaces et mouvements, au contraire, quand on pique les membres inférieurs avec une épingle. Gâtisme intermittent. Démence assez prononcée.

15 *décembre*. Incohérence absolue, aucune réponse sensée à aucune question. Ne peut dire les noms des gens de service qu'il voit tous les jours, ni le jour de son entrée, son âge, etc.; sait seulement son nom. Embarras considérable de la *parole*.

1881. *Avril*. Revacciné sans résultat. Ne gâte que la nuit. Très violent, parfois cherche à mordre. Nombreuses contusions, plaies contuses et cicatrices résultant de chutes dans les accès.

1883. 11 *décembre*. Après beaucoup d'insistance, Mén... finit par répondre : « Ça..... va... a... a... » — On lui dit : « Bonjour. » — « Oui... », répart-il, et c'est tout. Il est incapable de s'habiller et de se déshabiller. Quelquefois il reste immobile devant son déjeuner sans y toucher, ou bien il mange salement avec la main et parfois essaie de prendre son bouillon avec une fourchette. — *Gâtisme* ab-

Digitized by Google

solu. Le plus souvent, il reste immobile dans un coin. — *Parésie* passagère des jambes après les accès et durant deux ou trois jours. Pupilles contractées, mais égales. Il y a deux jours, sans motif appréciable, il est arrivé près de l'infirmier et a cherché à le mordre.

1884. 1er *juillet*. Pas de tremblement de la langue ni des lèvres. Forces affaiblies.

24 *décembre*. Frémissement des lèvres; hésitation marquée de la *parole*, « tou... toutou... alors vous vou... ou... dre... driez ». On arrive difficilement à lui faire ouvrir la bouche, mais on ne peut lui faire sortir la langue, qui tremble légèrement. — Egratigne parfois ses camarades quand ils le contrarient. Dynamométrie impossible. — D'habitude le malade tient la tête penchée; ses mains sont ramenées en avant de la poitrine, l'une sur l'autre; il marche en traînant les pieds et en inclinant le corps assez fortement en avant.

1885. 15 *mars*. Pendant qu'il mangeait, un morceau de pain ou de viande s'est engagé dans les voies respiratoires et menace de l'asphyxier. Le doigt porté profondément dans le fond de la gorge arrive presque à la partie supérieure du larynx sans avoir la sensation du corps étranger. L'inspiration est pénible et accompagnée d'un bruit de cornage intense. A la percussion, diminution de l'élasticité du thorax, mais sonorité à peu près normale. Le murmure respiratoire s'entend encore des deux côtés, mais affaibli, presque supprimé à gauche, où on entend en revanche la propagation du bruit laryngo-trachéal. Pas ou peu de tirage sus-sternal. La dépression épigastrique est plus accusée. — Par moments, la dyspnée devient plus intense; il se produit des quintes de toux qui rejettent des mucosités filantes et visqueuses; à chacune de ces quintes, la face blémit davantage, les extrémités sont froides, le pouls reste plein et fort.

Vers midi et demi, la *dyspnée* et la *cyanose* sont extrêmes, et l'interne de garde pratique d'urgence la section des parties molles au thermo-cautère et, au bistouri, l'incision de la membrane crico-thyroïdienne, du cartilage cricoïde et du premier anneau de la trachée (*crico-trachéotomie*). La respiration se rétablit lentement après l'opération, le pouls devient plus petit et filiforme à plusieurs reprises; sous l'influence d'excitations directes de la trachée par des attouchements de la muqueuse et de manœuvres de respiration artificielle prolongées pendant une

Digitized by Google

demi-heure environ, les mouvements respiratoires se rétablissent, se régularisent.

Vers sept heures du soir, *rejet par la bouche de petits fragments de viande* d'abord, puis de *deux gros morceaux* en partie tendineux, nullement mâchés, sans traces d'altération. Le plus gros est aplati et mesure 4 centimètres dans les deux sens ; le plus petit est allongé et a 4 centimètres de longueur sur 2 de largeur. T. R. 38°,8.

17 *mars*. Respiration fréquente. Pouls accéléré, petit. Face rouge, lèvres un peu cyanosées. Des sécrétions abondantes, visqueuses, opalines sont rejetées sans trop de peine par la canule. A l'auscultation, respiration exagérée, ronflante, avec transmission des bruits qui se passent dans la canule. — *Traitement* : potion de Todd, lait, potages, bagnols. Le lait n'est avalé qu'avec difficulté et rejeté en petite quantité par la canule. — T. R. M. 39°,8. — *Soir* : T. R. 40°.

18 *mars*. Nuit assez bonne. La rougeur de la face et la chaleur de la peau ont diminué et presque disparu. La peau est moite. Les sécrétions sont aussi moins abondantes. A la percussion, submatité des deux bases ; en ce point, murmure vésiculaire peu distinct et souffle léger. En avant, respiration ronflante. P. 80 ; T. R. 39°.

Du côté de la *plaie*, léger gonflement et rougeur des bords. La plaie elle même est grisâtre, mais suppure peu. — Hier, tentative d'enlèvement de la canule; mais la plaie étant fermée, la respiration est devenue si fréquente, avec production d'un bruit laryngé intense, qu'on a dû la remettre. — *Soir :* T. R. 40°. Vésicatoire à la base droite ; lavement purgatif.

19 *mars*. Respiration fréquente, plaques de rougeur sur les joues. A l'auscultation, râles nombreux sous-crépitants. Peau très chaude, sèche. — Nuit dernière très agitée, avec mouvements désordonnés. 1/4 lavement avec 1 gramme de sulfate de quinine. T. R. 39°,8.

20 *mars*. Le malade est décédé à cinq heures du matin.

Digitized by Google

Tableau des accès depuis 1871 jusqu'à la mort.

MOIS.	1871	1872	1873	1874	1875	1876	1877	1878	1879	1880	1881		1882		1883		1884		1885	
	Accès.	Accès.	Accès.	Accès.	Accès	Accès.	Accès	Accès.	Accès.	Accès.	Accès.	Vertiges.	Accès.	Vertiges.	Accès.	Vertiges.	Accès.	Vertiges.	Accès	Vertiges.
Janvier . . .	»	12	34	4	11	3	5	10	14	23	4	»	7	»	9	3	9	1	2	1
Février . . .	»	23	23	14	7	4	4	10	16	16	6	»	7	»	5	»	9	»	6	1
Mars	»	25	30	17	7	11	4	9	10	9	5	»	5	»	10	1	12	1	4	1
Avril	»	9	»	11	13	5	4	17	9	12	14	»	12	»	11	»	8	»	»	»
Mai.	»	8	2	25	14	4	9	14	11	10	4	»	10	»	10	»	12	2	»	»
Juin.	»	9	5	7	12	6	2	8	13	8	6	»	11	1	5	»	8	»	»	»
Juillet. . . .	»	13	8	5	19	12	8	8	13	7	5	»	2	1	13	»	12	2	»	»
Août	»	20	7	15	15	2	4	7	10	5	9	»	20	»	6	»	8	1	»	»
Septembre .	»	18	11	15	2	5	4	11	12	8	9	»	10	»	8	»	9	6	»	»
Octobre. . .	»	16	9	11	1	4	9	9	13	11	17	»	14	»	8	»	9	1	»	»
Novembre .	»	19	14	8	16	6	6	13	12	5	4	»	8	»	11	»	11	13	»	»
Décembre. .	3	14	9	9	6	4	6	11	9	5	4	»	10	»	11	»	13	1	»	»
Totaux . .	3	186	152	142	123	66	65	127	142	119	87	»	116	2	107	4	120	28	12	3

Digitized by Google

Poids. —	1879 : Novembre	49 kil. 500.
—	1880 : Septembre	51 kil. 900.
—	1885 : Janvier.	48 kil. »
—	Après le décès.	46 kil. 20.
Taille. —	1881 : 31 juillet.	1 m. 56 c.

AUTOPSIE (vingt-huit heures après la mort). — Abdomen plat, sans coloration cadavérique. Rigidité assez prononcée, surtout au bras gauche. Tissu adipeux assez abondant. Musculature normale. Pas d'emphysème du cou. A l'ouverture de l'abdomen, le péritoine paraît sain ; un peu de liquide rougeâtre dans le petit bassin. L'intestin occupe sa place normale; le grand épiploon est remonté et complètement recouvert par les anses intestinales. Le foie ne dépasse pas les fausses côtes. Le diaphragme remonte au bord inférieur de la troisième côte à droite et de la quatrième à gauche. L'estomac est dilaté et déborde les fausses côtes de la largeur de la main. Dans la cavité pleurale gauche, un demi-verre environ d'un liquide roussâtre; adhérences entre les deux plèvres, en arrière, s'étendant au sommet à la base du poumon gauche et sur un espace plus large en haut qu'en bas. Le poumon droit est presque complètement adhérent, tant à la plèvre qu'au péricarde. — *Pericarde* normal; sa cavité contient environ trois cuillerées d'un liquide rougeâtre, sans fausses membranes.

Thorax. L'examen du *plastron thoracique*, enlevé pour l'ouverture de la cavité, fait découvrir une *fracture double symétrique des 7es cartilages costaux*, fractures anciennes dont nous ignorons la date, car nous n'avons trouvé aucune indication sur les registres de la section. La poignée du sternum est réunie au corps par une articulation, tandis que l'appendice xyphoïde est en grande partie cartilagineux; le cartilage de la 7e côte s'insère sur cette partie cartilagineuse. Ce cartilage mesure 11 cent. 1/2. A 3 cent. 1/2 de son extrémité costale se trouve de chaque côté une *fracture transverse à bords nets;* ses fragments chevauchent l'un sur l'autre de 1 cent. 1/2 à 2 cent.; le *fragment costal est situé en avant.* Entre les deux fragments et autour d'eux, on voit de chaque côté du *tissu osseux dur et compact*, se montrant sur les différentes surfaces du cartilage, sans *union intime* avec lui; ce tissu osseux est surtout abondant entre la face externe du fragment sternal et la face interne du fragment costal. Les cartilages paraissent normaux sans traces d'ossification.

Cœur (280 grammes), surchargé modérément de graisse,

Digitized by Google

surtout à la pointe et en arrière ; normal, on trouve seulement un peu d'athérome autour des orifices des artères coronaires. — Endocarde un peu épaissi dans la cavité ventriculaire gauche, dur et presque calcaire dans l'espace sous-aortique. — *Plèvre* lisse et normale dans les parties où on ne trouve pas d'adhérence. — *Ganglions* du médiastin postérieur mélaniques, sans augmentation de volume. — *Bronches* et *trachée* hyperémiées. — *Poumon droit* (900 grammes) très congestionné et très œdématié ; sur les bords, plusieurs zones de 1 centimètre d'épaisseur, dures, grisâtres (*broncho-pneumonie*). — Congestion et œdème du *poumon gauche* (780 grammes), prédominant à la base. Aspect gris sale de la *plaie trachéale*; celle-ci intéresse seulement le cartilage cricoïde et le ligament crico-thyroïdien. Les cordes vocales qui touchent immédiatement par leur insertion antérieure à l'angle supérieur de la plaie sont gonflées, mais ne paraissent pas avoir été atteintes. — *Pharynx* et *œsophage* normaux.

Abdomen. Foie (1230 grammes). *Pancréas*, *uretères*, *capsules surrénales, rate* (140 grammes), *rein droit* (105 grammes) normaux. *Rein gauche* (115 grammes) lobulé ; deux petits *kystes*, un de 5 millimètres environ, l'autre de 2, font une légère saillie sur son bord convexe. *Bile*, *vésicule biliaire*, *canal cholédoque*, rien de particulier. — Le *canal inguinal* droit est très dilaté. Les *testicules* sont normaux.

Tête. Cuir chevelu normal. Les os du *crâne* durs, mais peu épais, sont symétriques. Le *trou vertébral* est normal. *Dure-mère* et *liquide céphalo-rachidien*, rien de particulier. *Encéphale :* 1270 grammes.

La *pie-mère*, non injectée, mais un peu épaissie, s'enlève très facilement des deux côtés, sur le cerveau et le cervelet. Les *nerfs*, le *chiasma*, les *pédoncules cérébraux* sont symétriques. Les hémisphères cérébraux sont égaux. Les *ventricules latéraux* et la *corne d'Ammon* n'offrent rien de particulier. Les *artères* de la base sont symétriques, mais l'*artère vertébrale droite* est *au moins de moitié plus petite que la gauche. Cervelet* et *isthme :* 140 grammes. Les hémisphères cérébelleux sont égaux.

Hémisphère gauche. Face convexe. La *première frontale*, très sinueuse, s'insère directement sur la frontale ascendante ; de la base de son point d'insertion part une *scissure parallèle* au sillon de Rolando ; elle descend pres-

Digitized by Google

que au niveau de la scissure frontale inférieure, longe parallèlement dans son tiers inférieur, et à 1 centimètre en avant, une seconde *scissure parallèle frontale* plus inférieure, qui va jusqu'à l'insertion de la troisième frontale. La *deuxième frontale* est très sinueuse, envoie dans son tiers moyen deux plis de passage à la première frontale, s'insère indirectement par un pli de passage au tiers inférieur de la circonvolution frontale ascendante, entre les deux scissures parallèles dont nous avons parlé. La *troisième frontale* est aussi très sinueuse; elle ne s'insère à la frontale ascendante qu'au fond de la vallée de Sylvius. Les sillons du lobe frontal sont profonds. La *scissure de Sylvius* est normale. La *frontale ascendante*, assez large dans son tiers inférieur, est moins développée dans ses deux tiers supérieurs, grêle vers sa partie moyenne. Le *sillon de Rolando* est profond et sinueux. La *pariétale ascendante* est sinueuse et assez grêle. La *scissure interpariétale*, très sinueuse et profonde, est interrompue au niveau de sa courbure par un mince pli de passage, allant du pli pariétal inférieur à la partie médiane de la pariétale ascendante; elle possède un rameau ascendant assez sinueux, un sillon vertical descendant (*Sulcus intermedius de Jensen*) qui va se confondre avec la scissure parallèle, puis va se perdre dans le lit de la *première scissure occipitale*, elle-même très sinueuse, en coupant la *scissure perpendiculaire* externe qui, ici, est complète et profonde; cette dernière, interrompue à son tiers supérieur par un pli de passage grêle, allant du lobule pariétal supérieur à la première circonvolution occipitale, se continue ensuite presque jusqu'à la scissure parallèle dont elle n'est séparée que de 4 millimètres. Le *lobule pariétal* supérieur est sinueux, bien développé, ainsi que le *lobule pariétal inférieur* et le *pli courbe*.

La *première circonvolution temporale* est bien développée, sinueuse, elle est nettement séparée du lobule pariétal inférieur par une scissure profonde, horizontale; la *scissure paraltèle* est sinueuse et profonde, communique par trois larges et profondes scissures avec la *seconde scissure temporale*, très sinueuse et irrégulière, interrompue par plusieurs plis de passage allant de la troisième temporale à la deuxième; il en résulte que ces deux circonvolutions, bien développées, sont très sinueuses et très irrégulières. Toutes les circonvolutions du lobe temporal sont nettement séparées (il est même très rare de les voir aussi nettement) de celles du lobule pariétal inférieur d'une part et de celles du lobe occipital d'autre part; une

Digitized by Google

scissure verticale, dérivée de la seconde scissure temporale, très zigzaguée et séparée de la scissure interpariétale par un pli de passage à niveau de 9 millimètres, descend vers le lobule fusiforme et semble constituer la *seconde scissure temporo-occipitale*, très sinueuse et irrégulière. Cette scissure verticale, interrompue seulement dans sa profondeur par un pli de passage grêle allant de la seconde temporale à la troisième occipitale, comprend, entre autres, les sillons occipitaux antérieurs (de Wernicke), l'incisure préoccipitale (de Schwalbe) et le *Furchenconflux* (de Jensen).

Le *lobe occipital*, nettement séparé par les sillons précédemment décrits du lobe temporal et du lobule pariétal inférieur, est constitué par trois circonvolutions bien développées et sinueuses. La *scissure occipitale transverse* coupe la scissure occipitale supérieure, puis l'inférieure, et n'est séparée de la scissure parallèle que par un pli de passage à niveau de 3 millimètres. Une *seconde scissure occipitale transverse* se trouve en arrière, part de la scissure occipitale supérieure et coupe la scissure occipitale inférieure. Ces deux scissures transverses constituent, avec une partie de la seconde scissure occipitale, une scissure en H.

Le *lobule orbitaire* et les *circonvolutions de l'insula* sont bien développés, normaux. La première temporale envoie à la partie postérieure du lobule de l'insula un volumineux pli de passage.

Face interne. — La *scissure calloso-marginale* est sinueuse, profonde; le sillon paracentral est bien développé et aboutit à la scissure calloso-marginale. Les *scissures fronto-pariétale interne*, *perpendiculaire interne* et *calcarine* sont profondes, la dernière assez sinueuse.

La *première circonvolution frontale* est très sinueuse, découpée par de nombreux sillons parallèles et perpendiculaires. Le lobe *paracentral* est bien développé, de forme triangulaire, avec un sillon curviligne assez profond.

La *circonvolution du corps calleux* est aussi bien développée, présente des scissures assez marquées à sa partie postérieure et envoie deux plis de passage (antérieur et postérieur) à l'*avant-coin* normal, dont elle est séparée vers le milieu par une *scissure sous-pariétale*. Le *coin*, les *circonvolutions temporo-occipitales* ainsi que le *lobule de l'hippocampe*, sont bien développés et normaux. Le *corps calleux*, le *corps strié*, la *couche optique* et le *ventricule latéral* ne présentent rien de particulier.

Digitized by Google

Hémisphère droit. — *Face convexe.* — La *première frontale*, sinueuse et irrégulière, s'insère par un petit pli de passage grêle au sommet de la frontale ascendante; elle est dépassée de celle-ci par une scissure parallèle analogue à celle décrite à gauche et vers le milieu de laquelle on remarque un pli de passage se rendant du tiers moyen de la frontale ascendante au fond du sillon vers la première frontale. La *deuxième frontale*, qui s'insère par un pli de passage sur la frontale ascendante, est séparée obliquement de son tiers postérieur par une scissure irrégulière; elle est très sinueuse, irrégulière et envoie un pli de passage vers son milieu, à la première frontale. La *scissure parallèle frontale*, la *troisième circonvolution frontale* présentent les mêmes particularités qu'à gauche. Les sillons sont de même profonds. La *scissure de Sylvius* est normale. La *frontale ascendante* paraît assez bien développée, elle est sinueuse et irrégulière. La *pariétale ascendante* est moins bien développée et sinueuse. Le *sillon de Rolando* profond et sinueux.

La *scissure interpariétale* présente les mêmes particularités qu'à gauche, sauf qu'elle est interrompue par un pli de passage transversal (de Gromier) assez grêle, allant du lobule pariétal supérieur, bien développé et très sinueux à la deuxième circonvolution de passage du lobe occipital et qu'il n'existe pas de pli de passage allant au niveau de sa courbure du lobule pariétal inférieur à la pariétale ascendante ; de plus le sillon vertical descendant n'atteint pas tout à fait la scissure parallèle. La *scissure perpendiculaire externe* se prolonge jusqu'à la *scissure parallèle* interrompue seulement par un pli de passage allant du pli courbe à la seconde circonvolution occipitale.

La *scissure verticale* provenant de la seconde scissure temporale est beaucoup moins développée qu'à gauche. Il existe deux *scissures occipitales transverses*, mais elles ne coupent pas la scissure occipitale inférieure.

Les *lobules pariétal supérieur et inférieur*, le *pli courbe*, les *circonvolutions des lobes occipital et temporal* sont bien développées et ont le même aspect qu'à gauche.

Face interne. — La *scissure calloso-marginale* est sinueuse, profonde ; le *sillon paracentral* n'atteint pas la scissure calloso-marginale ; le lobe paracentral est bien développé et tout à fait différent par son sillon bifurqué, profond, du lobe paracentral gauche. Toutes les autres scissures de cette face sont profondes, sinueuses et n'offrent

Digitized by Google

rien de particulier. Toutes les autres *circonvolutions* de la face interne présentent, à très peu de chose près, la même configuration qu'à gauche. Il en est de même du *corps calleux*, du *corps strié*, de la *couche optique* et du *ventricule latéral*.

Le *cervelet*, la *protubérance*, le *bulbe*, etc., ne montrent rien d'anormal.

I. La *marche* de l'épilepsie mérite d'attirer l'attention. Nous avons à relever d'abord une *rémission* assez longue, s'étendant de 6 à 14 ans, puis à signaler le chiffre annuel des accès de 1871 à 1885. Le tableau que nous avons donné montre que les accès ont atteint leur maximum en 1872, qu'il y a eu ensuite, sous une influence que nous ne connaissons pas, une diminution assez sensible (1876-1877) et qu'enfin les accès ont augmenté et se sont à peu près maintenus au même chiffre jusqu'à la mort (1878-1885).

II. Durant les dernières années de la vie du malade, nous avons pu suivre les progrès de la *démence*. L'affaiblissement, puis la perte complète de la mémoire, l'embarras de la parole, le tremblement des lèvres, etc. ; la céphalalgie consécutive aux crises convulsives et les congestions méningitiques mentionnées dans les notes de M. Delasiauve. Enfin l'hébétude prolongée qui suivait les accès, nous avaient fait penser que, à l'autopsie, nous trouverions des lésions plus ou moins profondes, et, en particulier des altérations des méninges, des adhérences entre elles et la substance grise ; notre hypothèse ne s'est pas réalisée ; nous avons bien trouvé un épaississement des méninges, mais modéré. Il n'y avait d'ailleurs aucune adhérence et, au moins à l'œil nu, la substance grise n'offrait pas d'altérations. En résumé, il n'y avait pas de rapport entre les symptômes cliniques et les altérations anatomiques.

III. La *double fracture symétrique des septièmes cartilages costaux* mérite de nous arrêter quelques instants. Les fractures des cartilages costaux, sont, en effet, assez rares; constatées pour la première fois par Zwinger sur le cadavre (1698), elle ont été depuis lors observées par plusieurs auteurs, soit sur le cadavre, soit sur le vivant. Nous avons cru intéressant de relever les cas signalés dans les traités

Digitized by Google

spéciaux (1) et nous avons indiqué les points principaux dans le tableau suivant.

(1) Nous avons puisé un certain nombre de renseignements dans le *Traité des fractures* de Malgaigne, T. I, 1847 ; dans celui de Gurtl (*Handbuch der Lehre von der Knochenbrüchen* 1864) et dans l'article cité de M. Paulet (*Dictionnaire encyclopédique des Sciences médicales*, 1re série, T. XVI, p. 82-89).

Digitized by Google

AUTEURS	SIÈGE de la fracture.	AGE à l'époque de la fracture
1° Lobstein (1). . .	7e cartilage droit; chevauchement du fragment costal sur le fragment sternal.	Trouvé sur le cadavre.
2° Magendie (2) . .	8e cartilage; chevauchement du fragment sternal sur le fragment costal.	Trouvé sur le cadavre d'un homme de 30 ans.
3° — . .	8e cartilage droit; même chevauchement.	?
4° — . .	1er cartilage.	Trouvé sur le cadavre d'une femme de 40 ans.
5° Aumont. . . . . (cité par Magendie)	8e cartilage.	Trouvé sur le cadavre d'un adulte.
6° Malgaigne. . . .	5e cartilage droit; chevauchement du fragment sternal sur le fragment costal.	17 ans.
7° —	7e cartilage droit.	23 ans.
8° —	8e cartilage droit.	63 ans.
9° Packard (3). . .	6e et 7e cartilages costaux droits à 1 centim. du bord sternal. Déchirure du côlon et péritonite.	Homme adulte.
10° Hamilton (4) . .	3e et 4e cartilages. Déchirure du muscle intercostal et du poumon.	30 ans.
11° Cavasse (5). . .	Fractures *obliques* des 6e, 7e et 8e cartilages gauches; chevauchement des fragments sternaux en arrière des fragments costaux.	Trouvées sur un cadavre de 39 ans.
12° — (?) . .	Fracture double sur chacun des 8e et 9e cartilages gauches.	Trouvée sur le cadavre d'un homme de 45 à 50 ans.

(1) Lobstein. — *Rapport sur les travaux exécutés à l'amphithéâtre d'anatomie de Strasbourg*, p. 11, 1805, et *Traité d'anatomie pathologique*, t. I, p. 339, Paris, 1833.

(2) Magendie. — *Mémoire sur les fractures des cartilages des côtes*, in *Bibliothèque médicale*, t. XIV, p. 81.

(3) Packard. — *Translation of Malgaigne's Fractures*, p. 360, Philadelphie, 1859.

(4) Hamilton. — *Fractures and Dislocations*, p. 178.

(5) Cavasse. — *Manuel*, p. 12, et *Bulletin de la Société anatomique*, t. XXX, 1855, 2e série, t. II, p. 330.

Digitized by Google

AUTEURS	SIÈGE de la fracture.	AGE à l'époque de la fracture
13° Bonnefoy (1) . .	Fracture du cartilage inférieur gauche.	Trouvé sur un cadavre de 58 ans.
14° Middeldorpf (2).	5e cartilage ; périchondrite purulente, nécrose du cartilage.	30 ans.
15° Wilms (3). . . .	Fracture médiane des 6e et 7e cartilages gauches ; chevauchement du fragment sternal sur le fragment costal.	?
16° Musée royal (4) du collège des chirurgiens d'Angleterre, série XI, n° 377.	?	?
17° Musée d'anatomie pathologique de Giessen (n° 35. 114a (1855) (5) . .	6e cartilage droit ; chevauchement du fragment costal sur le fragment sternal.	?
18° Musée d'anatomie pathologique de Giessen (n° 35, 114b) (1855) (6) . .	6e cartilage droit ; chevauchement du fragment sternal sur le fragment costal.	?
19° Musée de la clinique chirurgicale de Bonn (7).	8e cartilage costal.	?
20° Velpeau (8). . .	?	?
21° — . . .	?	?
22° Delpech (9). . .	Fracture près de la côte ; fragment externe en avant.	?

(1) Bonnefoy. — *Bulletin de la Société anatomique*, t. XXXV 1860, 2e série, t. V, p. 166.

(2) Middeldorpf. — *Beiträge zur Lehre von den Knochenbrüchen*, p. 73, 1853.

(3) D'après Gurtl.

(4) Cité par Gurtl sans autre indication.

(5) D'après Gurtl.

(6) D'après Gurtl.

(7) Von Otto Weber.—*Chirurg. Erfahrungen und Untersuchungen*, Berlin, 1859.

(8) Velpeau. — *Anatomie chirurgicale*, 3e édition, t. I, p. 355.

(9) Delpech. — *Précis des maladies réputées chirurgicales*, t. I, 1816, p. 237. — Delpech ne donne aucun détail sur cette fracture qu'il dit avoir observée.

Digitized by Google

AUTEURS	SIÈGE de la fracture.	AGE à l'époque de la fracture
23° Klopsch (1). . .	4e, 5e, 6e cartilages droits au voisinage de l'articulation costale.	56 ans.
24° —	3e cartilage.	37 ans.
25° Chassaignac . .	8e cartilage gauche.	52 ans.
26° Broca (2). . . .	7e cartil. sans dépl., av. virole osseuse, réun. dir. des frag., art. par tissu fibreux.	Trouvé sur le cadavre d'un homme de 40 ans.
27° Vidal de Cassis (3).	6e, 7e, 8e cartilages droits.	Homme de 42 ans.
28° — . . .	5e cartilage gauche.	?
29° Petit (de Lille) (4)	4e cartilage droit à 3 cent. du bord sternal; fragment costal en avant du fragment sternal.	33 ans.
30° Morel-Lavallée (5).	3e cartilage gauche.	58 ans.
31° Duguet (6). . . .	8e et 9e cartilages gauches. Fracture double pour chaque cartilage ; incomplète d'un côté	Trouvé sur le cadavre d'une femme de 50 ans.
32° Chabrier (7). . .	6e cartilage droit près du bord sternal ; fragment sternal chevauchant sur le fragment costal.	?
33° Bassereau (8). .	8e cartilage à 11 centim. du bord sternal ; fragment costal chevauchant sur le fragment costal.	Trouvé sur le cadavre d'un homme de 45 ans.

(1) Klopsch. — *Ueber die Brüche der Rippenknorpel und ihre Heilung* (*Günzburg Zeitschrift f. klin. Medizin*, 1856).

(2) *Société anatomique*, 1851, p. 184.

(3) Vidal de Cassis. — *Fracture du cartilage de la cinquième côte gauche par un coup de pied de cheval* in *Traité de pathologie externe*, Paris, 3e édit., t. II, p. 218.

(4) Petit. — *Fracture du cartilage de la quatrième côte* (*Gazette des Hôpitaux*, 1858, p. 568).

(5) Morel-Lavallée. — *Bulletins de la Société de chirurgie*, 16 juin, 1858).

(6) Duguet. — *Fractures des 8e et 9e côtes gauches avec consolidation osseuse* (*Bull. de la Société anat.*, 1863, p. 186).

(7) Chabrier. — *Fracture du 6e cartilage costal par action musculaire* (*Union médicale de la Seine-Inférieure*, n° 9, 1864).

(8) Bassereau. — *Fracture d'un cartilage costal, consolidation, régénération du cartilage, points osseux.* (*Bulletins de la Société anatomique*, p. 451, 1869).

Digitized by Google

AUTEURS	SIÈGE de la fracture.	AGE à l'époque de la fracture
34° Podrazki (1).. .	10e cartilage.	?
35e Leudet	Fracture de 5 cartilages.	?
36° Gouraincourt(2)	8e ou 9e cartilage gauche ; fragment costal en avant du fragment sternal.	52 ans.
37° Jobert de Lamballe (3).	Fracture indirecte par action musculaire des 3 derniers cartilages costaux.	?
38° Broca (4).	Fracture des 6e et 7e cartil. droits (par action musculaire).	42 ans.

Nous avons omis à dessein les fractures associées à des fractures multiples soit des côtes, soit de différentes autres parties du squelette ainsi qu'il arrive fréquemment dans les grands traumatismes (tamponnement, passage sur le corps de roues de voiture, chute d'un lieu élevé, etc.). Nous avons de même laissé de côté les cas où le diagnostic est resté indécis entre une luxation ou une fracture près de l'articulation costo-sternale.

Le nombre des cas de fractures des cartilages costaux, cette élimination faite, s'élève donc à une quarantaine environ. Nous n'avons trouvé mentionné aucun exemple de fracture siégeant symétriquement sur un même cartilage de chaque côté (5).

On remarquera que la fracture des cartilages costaux siège plus fréquemment sur les 6e, 7e et 8e cartilages, ce

(1) Podrazki. — *Fracture du 10e cartilage costal par effort musculaire en éternuant.* (*Œsterr. Zeitschrift f. praktische Heilkunde*, n° 44, 1873.)

(2) Gouraincourt. — *Fracture du cartilage de la 8e ou 9e côte par action musculaire.* (*Gazette des Hôpitaux*, 1843, p. 498.)

(3) Jobert de Lamballe. Cas rapporté par Manuel. *Des fractures des cartilages costaux.* Thèse de Paris 1856.

(4) Broca. — *Bulletin de la Société anatomique*, 1855, p. 329.

(5) Dans le cas de Liouville dont nous avons fait abstraction à cause des lésions multiples qui accompagnaient les fractures des cartilages, les 2e, 3e et 4e cartilages droits étaient fracturés ainsi que le 3e cartilage gauche.

Digitized by Google

dernier paraît être plus souvent atteint que les autres. Le chevauchement a lieu indifféremment dans un sens ou dans l'autre.

Dans notre cas la lésion siège sur les *septièmes* cartilages costaux droit et gauche, à 3 centim. et demi de l'articulation costale. Le fragment costal chevauche de 1 centim. et demi à 2 centim. sur le fragment sternal conformément à la loi Delpech-Malgaigne. Comme dans la plupart des autres cas les fragments sont réunis par un cal osseux, dur et compact (1), sans que leurs extrémités participent au travail de réparation. Nous noterons que chez Ménag... les cartilages costaux étaient absolument normaux, sans traces de *calcification*.

Les fractures des cartilages costaux sont produites par *cause directe* ou par *cause indirecte* (2) comme celles des côtes. Dans notre cas nous croyons qu'il s'agit d'une fracture de cause directe *par excès de redressement* ; la cause vulnérante, probablement les mains appliquées avec violence et symétriquement à la base de la cage thoracique aurait dépassé la limite d'élasticité et produit la fracture symétrique du 7e cartilage costal (3).

Nous croyons devoir attribuer notre double fracture symétrique à des manœuvres violentes pour maintenir le malade qui, comme nous l'avons dit, était sujet après ses accès, à des périodes d'excitation maniaque. Il ne s'agit là que d'une hypothèse, l'accident remontant à une date antérieure à 1879.

---

(1) La réunion par cal osseux se produit également chez les grands animaux. Gurtl (*loc. cit.*) dit qu'il existe au musée de l'école vétérinaire de Berlin, sous le n° 805, 7 cas différents de fracture de cartilages costaux provenant de chevaux, tous avec cal osseux.

(2) On a signalé quelques exemples de fractures (8 cas) de cartilages costaux par suite de l'action musculaire (Voir Gurtl. — *Loc. cit.*, t. I, p. 249, observ. 119 et 120), et Paulet, *loc. cit.*, p. 83.)

(3) Ce cartilage est un des plus fréquemment atteints ; c'est celui qui mesure la plus grande largeur (12 à 14 centim., selon Sappey), le 8e cartilage ne mesurant que 10 centim. — Luschka a trouvé sur un homme bien constitué 13 centim. 8, pour le 7e cartilage et 13 cent. 1/2 pour le 8e. — Chez Ménag..., le 7e cartilage mesurait 11 cent. 1/2.

Digitized by Google

3. Ectromélie unilatérale. — Rein unique. — Inclusion de la verge. — Cloaque vésico-rectal. — Tumeur mixte (*fibro-sarcome*) **du périnée**, etc.; par BOURNEVILLE et BRICON.

Nous devons à l'obligeance d'une sage-femme distinguée de Gentilly, Mme FORINO, d'avoir pu étudier un monstre *ectromèle* atteint en outre de différentes autres *anomalies* dont nous allons rapporter l'observation.

OBSERVATION. — *Deux oncles paternels ont eu des convulsions. — Grand-père maternel, excès alcooliques. Grand'mère maternelle, suicide. — Frère âgé de 10 mois, ne prononce que quelques mots. — Vive émotion au troisième mois de la grossesse.*

Ectromélie abdominale unilatérale. — Rein et uretère uniques.— Difficulté apparente de la détermination du sexe. — Inclusion de la verge, scrotum inhabité simulant une petite verge. — Urèthre imperméable dans une partie de son parcours. — Cloaque (communication de la vessie avec le rectum). — Tumeur congénitale du périnée et des parties environnantes (fibro-sarcome).

Rat..., né le 7 mars 1886, décédé le 13 mars.

Renseignements fournis par sa mère. — *Père*, 37 ans, charpentier, d'une constitution robuste, bien portant, ne fait aucun excès de boissons ; il fume et chique d'une façon modérée. Marié à 32 ans, il n'a été atteint d'aucune affection nerveuse ou syphilitique. [*Père*, bien portant, cultivateur, sobre, pas d'accidents nerveux.— *Mère*, sobre, morte à 61 ans en 8 jours d'une affection cérébrale dont le diagnostic n'a pas été porté. — *Grand-père maternel*, 86 ans, et *grand'mère maternelle*, 80 ans, en bonne santé. *Deux frères* ayant eu des *convulsions dans l'enfance* ; l'un infirmier, atteint de tics oculaires, a eu trois enfants, dont deux sont morts on ne sait de quoi. Pas d'aliénés, d'épileptiques, ni de difformes (pieds-bots, malformation des membres, sourds-muets) dans la famille.

Mère, 30 ans, bien portante, n'a pas eu de convulsions dans l'enfance, n'est pas migraineuse, mais a eu pendant les cinq premiers mois de sa première grossesse, des *céphalalgies* avec vomissements, et pendant la seconde, des *douleurs névralgiques* ; elle n'a jamais eu d'attaques de nerfs, mais est très impressionnable. [*Père*, mort à 66 ans d'une maladie de cœur ; il fit à partir de l'âge de 45 ans

Digitized by Google

de nombreux *excès de boissons*. — *Mère*, s'est suicidée par le vitriol. — *Grand-père paternel* mort subitement vers l'âge de 40 ans, on ne sait de quoi. — *Grand'mère paternelle* morte à un âge avancé sans qu'on puisse préciser de quelle affection. — La *grand'mère maternelle* est également morte âgée; on ne peut fournir aucun renseignement sur le *grand-père paternel*. — *Deux frères* bien portants, ainsi que les enfants de l'un d'eux; une *sœur*, sans enfants, est de même en bonne santé. (Ni aliénés, ni épileptiques, ni difformes, etc., dans la famille). Pas de *consanguinité*.

Trois enfants : a) D'un premier mari : 1° un enfant, âgé de 9 ans, bien portant et intelligent; aurait eu une convulsion légère lors de l'éruption d'une molaire. *b*) Du deuxième mari, *deux enfants*; 2° l'un âgé de 30 mois, bien portant, comprendrait tout ce qu'on lui dirait, mais ne prononce que quelques mots tels que *papa*, *maman*, et quelques autres ; il a marché à 10 mois et a été propre à 1 an.

3° *Notre malade*. — Lors de la *conception*, les parents étaient tous deux bien portants et vivaient en parfait accord (ni chagrins, ni ennuis). — *Grossesse* : la mère est venue de Besançon, son pays, où elle était domestique, enceinte de trois mois, sans avoir connaissance de son état, car elle avait eu ses règles aux époques ordinaires. Le jour de son arrivée, elle vint voir son beau-père, marié, à une surveillante de Bicêtre. En traversant la seconde cour de l'hospice, elle fut *vivement impressionnée* à la vue du malade B..., atteint d'un *tic convulsif violent de la tête* (*chorée?*), elle en aurait été « bouleversée, retournée » mais n'eut ni syncope, ni tremblement, et n'éprouva rien de particulier du côté de l'abdomen. Elle alla déjeuner chez sa belle-sœur, ne repensa pas à ce malade, mais dans la soirée, l'aspect de ce pensionnaire lui revint : « Je le voyais toujours, la nuit il était devant moi si je me réveillais. » Chaque fois qu'elle venait à Bicêtre (et elle y venait tous les jours) elle était reprise d'un sentiment de compassion à la vue de cet homme. Pendant tout le cours de la grossesse, elle a été hantée par l'idée que l'enfant qu'elle portait pourrait être mal conformé et ce fut la première chose qu'elle demanda à la sage-femme lors de l'accouchement. En dehors de cette émotion, elle n'eut durant la grossesse, ni céphalalgies, ni névralgies, ni coups, ni chutes, etc. ; nous signalerons toutefois des vomissements qui semblent avoir été de nature peu grave, et jusqu'au

Digitized by Google

troisième mois des envies de boire qu'elle satisfaisait en buvant de l'eau; ni eau-de-vie, ni autres liqueurs, etc. Dans le deuxième mois de la grossesse, elle eut seulement un peu d'œdème des membres inférieurs.

Les premiers mouvements de l'enfant se sont manifestés vers le cinquième mois; ces mouvements ressemblaient, selon elle, à une boule qui remue et non à des petits coups comme ceux qu'elle avait sentis quand elle était enceinte de ses deux premiers enfants. Il me semble, disait-elle à son mari, que ses membres ne remuent pas comme chez les autres, et qu'il est situé sous les côtes. » L'*accouchement* eut lieu environ trois semaines avant terme; il fut très rapide, d'une durée totale de 10 à 15 minutes.

Etat actuel (13 mars 1886). *Tête* bien conformée; pas d'indice d'hydrocéphalie; cheveux assez abondants. — *Face* régulière. — Le *thorax* est déprimé vers l'extrémité inférieure du sternum, qui forme une espèce de fossette. L'appendice xyphoïde est saillant. Les *membres supérieurs* sont bien conformés.

La *colonne vertébrale* est régulière à la région cervico-dorsale, mais à la région lombaire, qui est très concave, il y a une déviation vers la droite. — Le *bassin*, en arrière, forme une saillie considérable qui est moins large que le diamètre qui répond au flanc. La moitié droite du bassin est arrondie, la gauche un peu déprimée. — La peau est saine sur la moitié droite, qui est irrégulière; elle est ulcérée sur la moitié de son étendue. — L'ulcération est irrégulière, présente une coloration rouge foncée. Sur la ligne médiane, il existe une *dépression infundibuliforme*, où aboutissent quatre sillons. C'est là que se trouve une fente d'où sortent, assure-t-on, les excréments. Egalement sur la ligne médiane, à la partie la plus saillante, on trouve une petite *eschare* qui a débuté avant-hier. La masse arrondie, qui répond au bassin, se termine sous la forme d'un cône tronqué, au sommet duquel existe une fente en V dont l'ouverture est d'environ 8 à 9 millimètres. Les lèvres du V sont d'aspect cutané. Dans la fente, répondant à la branche gauche du V, semble être l'orifice uréthral. (?) Entre les branches du V, on trouve une saillie rosée.

Membre inférieur droit. — La *hanche droite* paraît normale; toutefois ses mouvements sont un peu limités surtout dans le sens de l'abduction. Le fémur droit est un peu incurvé; la jambe droite est fortement courbée en dedans et se termine par un *pied bot varus* assez prononcé.

Digitized by Google

Membre inférieur gauche. — De ce côté, il existe, en apparence, une *amputation congénitale* (*ectromélie*) de la cuisse au niveau de l'union du tiers moyen avec le tiers inférieur. Le membre inférieur gauche est donc représenté par un moignon qui mesure 7 centim. de longueur, 11 centim. de circonférence à la base et 8 centim. de circonférence à l'extrémité inférieure. Il existe quelques mouvements très limités dans la hanche, qui est fortement déprimée. Le moignon est dans l'adduction et ne peut être porté dans l'abduction. Il est en même temps fléchi obliquement sur l'abdomen, de telle sorte que son extrémité libre répond à peu près à la ligne médiane du corps. Sur sa face inférieure et externe, le moignon présente une série de petits mamelons arrondis ou elliptiques; les uns, répondant à l'extrémité libre, sont fermes; les autres, situés à la racine du membre, sont mollasses, ont une coloration légèrement bleuâtre, rappelant l'aspect de certaines phlyctènes.

L'*abdomen* est très large, mesure plus de 31 centimètres dans sa plus grande dimension, alors que le thorax mesure à sa base 27 cent. 1/2. La peau est épaissie, principalement sur le tiers médian, dans le sens de la hauteur; elle est ridée transversalement et longitudinalement; les rides longitudinales sont plus profondes. A 3 centimètres au-dessous du nombril se trouvent quatre rides cutanées qui se réunissent; l'une des rides ou sillons cutanés descend entre les deux cuisses et répondrait à peu près à une fente simulant vaguement une vulve (?). Cette région interfémorale, qui a 2 centimètres à peine de largeur, descend en bas en s'élargissant pour venir se confondre avec la saillie conique dont nous avons parlé, au sommet de laquelle se trouve l'orifice présumé de l'urèthre. La saillie conique mesure à son extrémité près de 4 centimètres.

Immédiatement au-dessous du pli cruro-génital gauche, existe un *mamelon* qui a 7 à 8 millimètres de hauteur. Cette saillie a tout à fait l'aspect d'un bout de sein sans orifice et ne rappelle nullement l'aspect de la verge. Sa consistance est analogue à celle d'un mamelon.

La peau du dos, dans sa partie supérieure, est souple; à la région lombaire, elle est dure, comme scléreuse, ainsi que sur la cuisse droite en dehors; sur la jambe, elle présente le même caractère. Elle est souple sur la région thoracique antérieure, ainsi qu'aux aisselles, un peu scléreuse sur les épaules, très scléreuse sur les bras.

On constate une *cyanose* très prononcée à la jambe, mais surtout du pied et des avant-bras.

Digitized by Google

L'enfant a rendu son meconium; les selles commencent à être jaunes; il tête et ne vomit pas.

Du 13 au 20 mars, il s'est affaibli progressivement, et il meurt le 20 mars. — Grâce à l'habile intervention de Mme Forino, nous avons pu pratiquer l'autopsie, mais partiellement, car les parents se sont opposés à ce que nous touchions à la tête.

Autopsie. — Les organes de la *cavité thoracique* sont normaux. Il en est de même de la plupart des organes de la cavité abdominale, à l'exception des reins, du rectum, de la vessie et des organes génitaux, qui présentent des anomalies.

Organes génitaux. — Dans la fente médiane dont il est question plus haut, on constate l'existence d'un *gland* bien conformé, situé profondément; les lèvres de cette fente

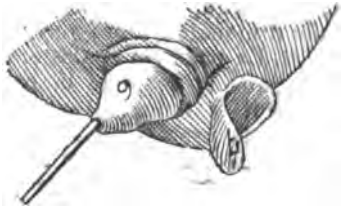

Fig. 2. — 6. Gland; le prépuce est ramené en arrière; une sonde est introduite dans l'urèthre. — 7. Mamelon représentant le scrotum inhabité (1).

sont formées par le prépuce, que l'on parvient à refouler en arrière du gland (*fig.* 2). Une sonde introduite dans le canal de l'urèthre ne parvient pas jusqu'à la vessie; elle se trouve arrêtée au niveau du pubis. Une section opérée d'avant en arrière et sur le trajet de l'urèthre, permet de constater que cette interruption est due à une *tumeur* qui a envahi une grande partie du pénis, et sur laquelle nous reviendrons tout à l'heure. Le *mamelon* situé un peu au-dessus et sur le côté du pénis, dont nous avons parlé, est incisé et n'est autre qu'un *scrotum inhabité*.

Le *rein gauche* est complètement absent; malgré des recherches très attentives, nous n'en découvrons aucun vestige; la *capsule surrénale gauche* existe. Le *rein droit*

(1) Cette figure et les suivantes ont été dessinées par M. Hisch-Wall, interne du service.

Digitized by Google

paraît normal, mais son *uretère* est très sinueux, dilaté, de la grosseur d'une plume d'oie (*Fig.* 3, 11). Les deux *testicules* (*Fig.* 3, 9) se trouvent sur les côtés du bassin. — La *vessie*, ouverte postérieurement, montre une large communication avec une sorte de cloaque (*Fig.* 4, 5) qui lui est commun avec l'extrémité inférieure du *rectum*.

Sur la *paroi interne du rectum*, autour du rectum et de la vessie, se trouve une *tumeur* bourgeonnante (*Fig.* 4 et 5, 1, 3), d'aspect sarcomateux. Cette tumeur a envahi toute la partie gauche du bassin, les faces latérale et posté-

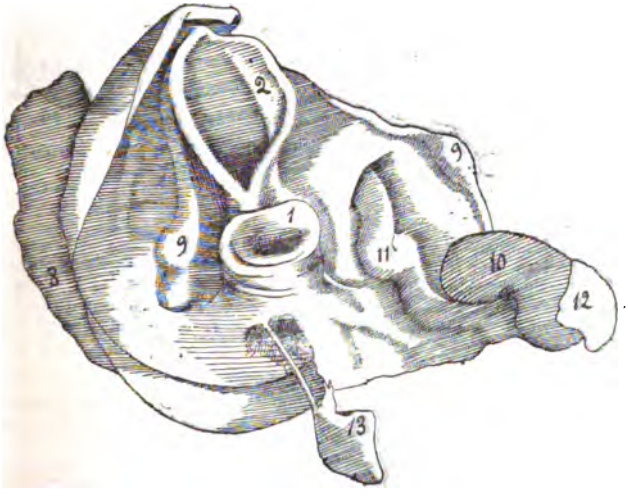

Fig. 3. — 1. Coupe transversale du rectum. — 2. Vessie ouverte sur sa paroi postérieure. — 8. Moignon et cuisse gauche. — 9. Testicules. — 10. Rein droit. — 11. Uretère droit sinueux et dilaté. — 12. Capsule surrénale droite. — 13. Capsule surrénale gauche.

rieure de la cuisse gauche. Elle est blanchâtre, ferme au toucher, et crie sous le couteau. Elle contourne le pubis à sa partie inférieure, envahit tout le périnée ; elle dépasse de 2 à 3 centimètres la fente dorso-anale qu'elle enveloppe complètement ; en avant elle s'étend jusqu'au bord inférieur du prépuce, puis gagne la partie inférieure de la cuisse ; elle présente du pubis au gland une épaisseur de plus de 3 centimètres. La tête du fémur est à peu près normale située dans une cavité cotyloïde bien conformée. Le bassin à gauche n'est représenté que par une portion cartilagineuse supportant la cavité cotyloïde. Le fémur se

Digitized by Google

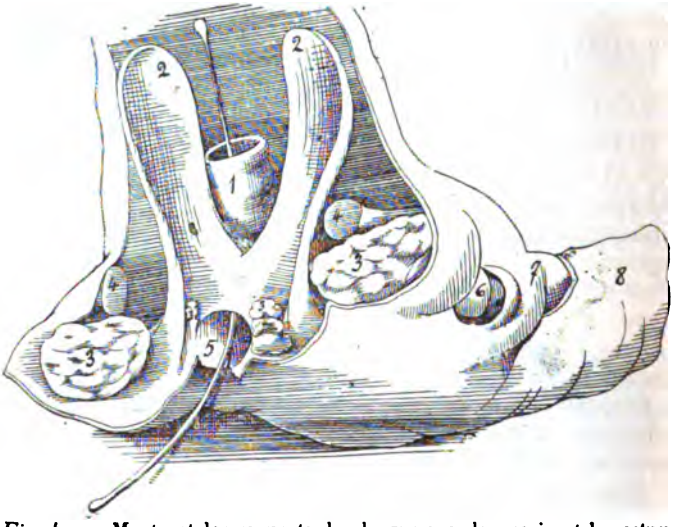

Fig. 4. — Montrant les rapports du cloaque avec la vessie et le rectum. — 1. Rectum par lequel passe une sonde qui ressort par le cloaque. — 2. Vessie ouverte antérieurement et postérieurement. — 3. Tumeur. — 4. Pubis. — 5. Cloaque vésico-rectal. — 6. Fente au fond de laquelle se voit l'orifice de l'urèthre et le gland. — 7. Mamelon scrotal. — 8. Cuisse gauche.

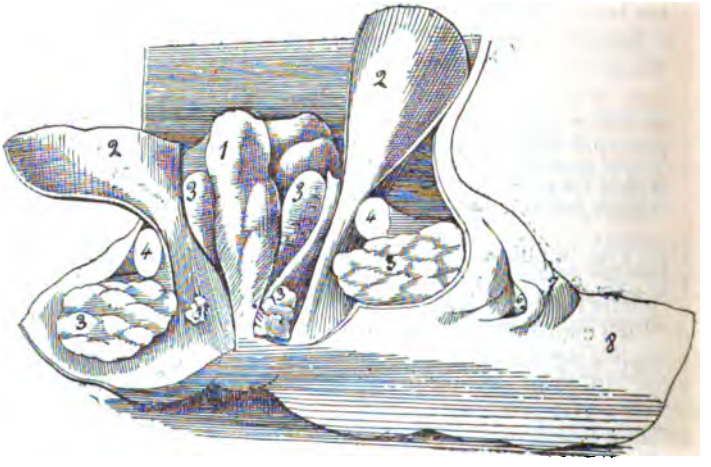

Fig. 5. — 1. Rectum ouvert montrant les végétations de la tumeur (3) sur sa paroi interne. — 2. Vessie. — 3. Tumeur. — 4. Pubis. — 6. Fente dans laquelle se trouve inclus le gland. — 7. Mamelon scrotal.

Digitized by Google

termine par une surface cartilagineuse, simulant les condyles et entouré d'une bourse séreuse ; cette extrémité inférieure a l'aspect d'une extrémité fémorale inférieure; on y trouve du reste en avant et un peu en dehors un petit noyau cartilagineux qui rappelle la rotule.

Réflexions. — I. Nous signalerons l'absence complète de tout *néoplasme* et de *malformations* quelconques chez les ascendants directs ou collatéraux, la bonne santé des père et mère. Nous ne trouvons chez les ascendants ni épileptiques, ni aliénés (sauf un suicide) ; l'alcoolisme existe chez un aïeul maternel et aucun membre de la famille ne paraît avoir été atteint d'affections nerveuses graves, en dehors des convulsions de l'enfance pour quelques-uns d'entre eux. La mère elle-même n'est ni migraineuse, ni à proprement parler nerveuse ; elle semble être atteinte simplement de cet état nerveux encore peu défini décrit sous le nom de neurasthénie.

Comme on le voit, nous ne trouvons dans les antécédents aucun fait qui précise, explique la *déviation* ou la *perversion du développement*, dont a été atteint l'enfant Rat....

Il semble que la tumeur se soit développée dans les trois premiers mois de la grossesse. Doit-on en accuser des chocs qui auraient pu être subis pendant des vomissements de ces trois premiers mois ?

Quel rôle a pu jouer ici l'*émotion* ressentie vers le troisième mois de la grossesse par la mère à la vue d'un malade atteint d'un tic particulier de la tête, émotion qui se serait prolongée d'une façon constante jusqu'à l'accouchement ? Nous ne saurions le dire, si toutefois cette émotion a été pour quelque chose dans l'étiologie des arrêts de développement et des malformations que nous avons observées chez notre malade. Sans insister davantage et nous lancer dans des hypothèses plus ou moins hasardées, nous allons relever en quelques mots les points les plus importants.

II. *Rein unique.* — Les observations du rein unique ne sont pas d'une extrême rareté (1), mais il est douteux

(1) Consulter à ce sujet l'article *Rein (physiologie)* publié par M. Daniel Mollière, dans le *Dictionnaire encyclopédique des sciences médicales*, 3e série, t. III, p. 154, 1876.

Digitized by Google

qu'elles se rapportent à des cas d'absence rénale congénitale ; la plupart doivent être attribuées à des atrophies et des recherches suffisantes eussent peut-être fait découvrir, dans bien des cas, les vestiges du rein. Il n'en est pas de même dans notre cas où la constatation de l'absence du rein gauche est appuyée par la disposition sinueuse de l'uretère droit de calibre excessif (*Fig.* 3) qui semble s'être ainsi développé en compensation de l'absence de toute trace d'uretère gauche. Rappelons que la *capsule surrénale gauche*, correspondant au rein absent, existait et était normale.

III. *Pseudo-hermaphrodisme.* — Les cas d'hermaphrodisme apparent sont assez fréquents ; la plupart se rapportent à des hypospades très prononcés. Chez Rat..., au contraire, le gland et le canal de l'urèthre (dans son trajet antérieur) sont bien conformés ; l'inclusion seule du gland dans la peau du périnée, par suite du développement de la tumeur d'arrière en avant, avait pu faire penser à l'existence d'une vulve dont les lèvres étaient simulées par la face interne du prépuce; d'autre part, le scrotum inhabité, petit et allongé, a pu être pris pour une verge mal conformée. Ces différents aspects ne pouvaient toutefois résister à un examen plus approfondi.

IV. *Ectromélie abdominale unilatérale.* — Les cas d'ectromélie bi-thoracique ou bi-abdominale sont assez fréquents, mais l'ectromélie abdominale unilatérale est très rare, et, dans la plupart des cas publiés, cette anomalie s'accompagnait d'éventration. Nous devons faire remarquer ici l'absence dans le moignon d'os rudimentaires, la disposition normale des nerfs, des vaisseaux et des muscles, non intéressés par la tumeur. Cette ectromélie paraît être due à la tumeur; nous ne pouvons être plus affirmatifs; les centres nerveux n'ayant pu malheureusement être examinés. La constatation, par Mme Forino de l'état normal du placenta, des membranes, de la situation également normale du cordon ne permet guère de faire jouer un rôle à ces organes dans la production de la malformation (1).

(1) Dans une observation précédemment publiée par Mme Florino (*Médecin praticien*, 30 septembre 1882, p. 460), on note une

Digitized by Google

V. *Tumeur sarcomateuse périnéale et des organes environnants.* — Les cas de sarcômes congénitaux sont assez rares et on n'en trouve que quelques exemples rapportés par Virchow dans sa *Pathologie des tumeurs* et dans l'article *Sarcôme du Dictionnaire encyclopédique.*

La genèse des malformations et de la tumeur observées sur l'enfant Rat... reste encore en partie obscure; si l'on s'explique assez facilement les anomalies rencontrées du côté des appareils génito-urinaires par le fait du développement de la tumeur, il est moins facile de comprendre comment celle-ci a pu produire l'ectromélie, et l'on ne saurait établir de relation entre elle et l'absence du rein gauche.

M. Cornil pense que la tumeur est plus probablement un sarcome ou une tumeur mixte, forme la plus fréquente des tumeurs malignes dans la vie intra-utérine (1).

4. Tuberculose miliaire du rein. — Bacilles dans les vaisseaux et les capillaires glomérulaires avant la formation de toute lésion irritative; par Raymond Durand-Fardel.

J'apporte à la Société des coupes d'un rein renfermant des tubercules miliaires, dans lesquels la disposition des lésions me semble réaliser le schéma complet de l'infection tuberculeuse rapide du rein. Cette pièce est intéressante au double point de vue de la localisation primitive du tubercule dans le rein, et du processus pathogénique de la tuberculose miliaire en général. Nous décrirons d'abord les lésions observées pour en tirer ensuite brièvement les conséquences générales.

Ce rein provenait d'un adulte dont les différents viscères, apportés au laboratoire d'anatomie pathologique de la Faculté, présentaient les signes d'une tuberculose aiguë généralisée. Ce rein, disons-nous, était volumineux, à substance corticale grisâtre, et laissant voir à l'œil nu quelques rares granulations petites, isolées, toutes contenues

---

amputation spontanée du bras par suite sans doute d'une circulaire du cordon (présentation du siège); l'avant-bras détaché fut retrouvé dans les membranes.

(1) Lors de la présentation de cette tumeur l'examen histologique n'avait pas encore été pratiqué. Depuis, cet examen nous a montré que nous avions en effet affaire à une tumeur sarcomateuse, à un *fibro-sarcome*. Cet examen sera publié dans le *Progrès médical.*

Digitized by Google

dans la zone glomérulo-vasculaire, les unes transparentes, les autres blanc jaunâtre. En aucun point, on ne trouve de masses confluentes d'agglomération tuberculeuse.

Au microscope, sur des coupes colorées au picro-carmin ou à l'hématoxyline, on reconnait tout d'abord des lésions interstitielles et épithéliales: les parois vasculaires sont épaissies, les tubes sont séparés les uns des autres par du tissu conjonctif riche en noyaux, les capsules glomérulaires sont très épaissies, et plusieurs glomérules ont complètement subi la transformation fibreuse; enfin l'épithélium des tubes contournés est granuleux et tuméfié, beaucoup de cellules n'ayant plus de noyau colorable. Nous n'insisterons pas sur cette néphrite qui peut être développée chez un tuberculeux indépendamment de la tuberculose. Cependant on sait que l'on a noté la fréquence de la néphrite interstitielle chez les phtisiques, mais c'est là une question encore à étudier, et nous avons pour but ici de montrer surtout ce qui a trait à la granulation tuberculeuse elle-même et à son point de départ.

Sur des coupes étendues, on remarque déjà ce fait que la plupart de ces tubercules miliaires ont à leur centre un glomérule plus ou moins facile à reconnaître suivant le degré de caséification. Dans certaines d'entre elles, on voit à peine au milieu de la masse caséeuse une forme arrondie, à bords faiblement arrêtés et présentant une sorte de pédicule; dans d'autres points, on voit, au milieu d'une granulation tuberculeuse où les noyaux embryonnaires se colorent vivement, un glomérule à structure nettement reconnaissable, entouré de la capsule plus ou moins épaissie; parfois, on distingue dans la cavité glomérulaire une légère prolifération de cellules nucléées. Ces granulations périglomérulaires ne sont pas les seules que l'on rencontre; on voit aussi des amas tuberculeux périvasculaires, tels qu'ils sont décrits depuis longtemps.

Nous avons préparé un grand nombre de ces coupes, suivant la méthode d'Ehrlich, en employant la *rubine* comme matière colorante. Les résultats de notre examen présentent un intérêt tout particulier. Nous avons constaté la présence de bacilles en quantité considérable dans les diverses lésions que nous venons de décrire: ils fourmillent entre les éléments embryonnaires des granulations périglomérulaires, et on en voit un grand nombre dans les glomérules qui sont compris au milieu de ces granulations. Dans un point, on remarque un vaisseau entouré d'un îlot tuberculeux qui lui forme manchon, vaisseau dont la lumière remplie par un caillot sanguin est à ce point bour-

Digitized by Google

rée de bacilles qu'avec l'objectif n° 1 de Vérick on le voit former une sorte de boyau rouge. On retrouve le même aspect dans beaucoup de points où la section a porté plus ou moins perpendiculairement à la direction des vaisseaux.

En continuant l'examen de nos coupes, nous nous sommes trouvé en face d'un fait dont la signification nous a semblé des plus importantes, et qui, croyons-nous, n'a encore été signalé nulle part : sur une des préparations on aperçoit, même à un faible grossissement, un glomérule isolé au milieu du tissu rénal sain, ou du moins, ne présentant que les altérations de néphrite déjà signalées plus haut; il n'y a pas trace, au voisinage, de follicules tuberculeux ni de prolifération embryonnaire, rien qui indique encore un travail néoplasique. Or, ce glomérule offre une coloration rouge intense, surtout marquée sur l'un des bords du bouquet vasculaire ; en regardant avec un fort grossissement, on voit que cette teinte rouge est produite par une accumulation considérable de bacilles contenus dans les parois et dans la lumière des capillaires glomérulaires. Un peu plus loin, et dans d'autres coupes également, on peut voir des vaisseaux rouges coupés en travers remplis par des bacilles, sans qu'il y ait autour d'eux trace de produits inflammatoires : ils sont immédiatement entourés des éléments normaux qui constituent la zone corticale du rein. Notons, enfin, que dans un seul point nous avons vu nettement des bacilles contenus dans la lumière et les cellules de deux tubes contournés, non compris dans une granulation tuberculeuse.

Réflexions. — La constatation de tels faits nous semble d'une importance capitale. Ainsi donc, il est possible de trouver les bacilles de Koch dans les voies vasculaires en dehors de toute lésion irritative, c'est-à-dire avant qu'ils aient eu le temps de provoquer autour d'eux le travail de prolifération qui constitue la granulation tuberculeuse. C'est donc réellement la circulation sanguine qui est l'agent vecteur de ce micro-organisme. C'est là une idée qui n'est pas nouvelle, et qui devait surgir dès que l'on connaissait, d'une part, le bacille pathogène de la tuberculose, et que l'on observait, d'autre part, la généralisation rapide des lésions dans la tuberculose miliaire aiguë. Mais jusqu'à présent, on n'avait guère noté la présence des bacilles tuberculeux dans la lumière des vaisseaux que lorsque ces vaisseaux étaient compris dans la masse tuberculeuse et

Digitized by Google

qu'il y avait obstruction de leur calibre par un caillot; on observait alors, en même temps, des bacilles au milieu des éléments embryonnaires périphériques, et l'on pouvait se demander si ceux qui étaient dans l'intérieur du vaisseau s'y trouvaient primitivement ou secondairement. Les faits que nous rapportons nous semblent propres à trancher cette question, car nous les avons pris sur le fait dans leurs voies de transmission.

Baumgarten, dans un mémoire paru en 1885 (*Ueber Tuberkel und Tuberkulose*, Berlin), publie les résultats d'expérimentations dans lesquelles il a observé la présence de bacilles « dans les anses glomérulaires, dans l'épithélium des canaux contournés, où ils sont parvenus, vraisemblablement, soit en sortant des vaisseaux capillaires voisins, soit, chose possible, au la proximité du glomérule, qu'ils aient été amenés là par le courant de l'urine. » Ce sont là des faits expérimentaux qui concordent absolument avec ceux que nous venons d'observer sur l'homme. Ceci admis, il n'y a plus lieu de s'étonner de la fréquence de la localisation des granulations tuberculeuses initiales autour du glomérule : cet appareil vasculaire spécial se trouve en effet dans les meilleures conditions anatomiques et physiologiques pour être le premier atteint par un agent infectieux figuré contenu dans le milieu sanguin. Nous ne développerons pas ici toutes les considérations qui peuvent découler de semblables faits, nous réservant de le faire dans un autre travail ; nous avons seulement voulu soumettre à l'examen de la Société les pièces dont la signification est assez claire d'elle-même, et qui seront reproduites dans les planches de notre thèse.

M. Cornil fait remarquer que ces faits contredisent ce qu'on avait cru jusqu'ici, à savoir que le bacille tuberculeux ne pouvait se rencontrer qu'au milieu de lésions irritatives. Il faudra désormais renoncer à ce caractère distinctif entre le bacille de Koch et le bacille de la lèpre qui, lui, se rencontre souvent dans des tissus ne présentant aucune trace d'inflammation.

5. Tumeur de la vessie chez la femme. — Taille hypogastrique, guérison; par M. P. Bazy.

Il s'agit d'une femme de 30 ans, opérée en novembre 1884.

Digitized by Google

Les troubles urinaires chez cette femme, bien portante d'ailleurs, s'étaient montrés quatre ans auparavant dans le cours d'une grossesse. Ils ont consisté dans des phénomènes de rétention d'urine suivis de symptômes de cystite du col; ils disparurent après quelques jours et se montrèrent après l'accouchement sous forme de mictions fréquentes et de douleurs à la fin de la miction. Elle consulta alors M. Mercier, qui lui proposa de lui faire des injections de nitrate d'argent. Bientôt se montra de la rétention, qui obligea la malade à se sonder, d'abord trois ou quatre fois par jour, puis à des intervalles plus rapprochés. Bientôt les douleurs reparurent et obligèrent la malade à se sonder toutes les heures, toutes les demi-heures et souvent tous les quarts d'heure. Le cathétérisme se faisait avec beaucoup de douleur et arrachait des cris à la malade, malgré son courage.

Elle consulta pendant ces quatre ans un très grand nombre de médecins et de chirurgiens, qui lui firent divers traitements : injections d'acide borique, capsules de térébenthine, de santal, les eaux de Contrexéville, l'électrisation de la vessie, la dilatation de l'urèthre.

Les diagnostics en rapport avec ces traitements furent cystite chronique, cystite pseudo-membraneuse, paralysie de la vessie, rétrécissement de l'urèthre, etc.

Quand je la vis en octobre 1884, elle souffrait tellement que je ne pus l'examiner. Je proposai la chloroformisation pour pratiquer cet examen, et soupçonnant l'existence d'une tumeur de la vessie, je pris tous les instruments pour l'opérer par la voie uréthrale. Le 20 octobre, la malade fut endormie; l'urèthre dilaté, le doigt introduit dans la vessie me fit sentir une tumeur dure, de consistance fibreuse, du volume d'un œuf de dinde, qui me parut adhérente par la moitié de son étendue à la face latérale gauche et à la paroi supérieure de la vessie.

L'opération par la voie uréthrale reconnue impossible, je proposai la taille hypogastrique, qui fut acceptée et que je pratiquai le 26 novembre 1884. Je cherchai de nouveau à enlever la tumeur par la voie uréthrale; je vis que ce serait impossible. J'introduisis le ballon de Petersen par le vagin et je pratiquai l'injection de la vessie; l'urèthre fut maintenu fermé avec le doigt, pressant l'urèthre contre le pubis.

L'opération ne présenta rien de particulier; arrivé dans la vessie, je me rendis compte des connexions de la tumeur avec cet organe, et je m'aperçus bientôt qu'elle n'était adhérente à la paroi vésicale que par un pédicule du vo-

Digitized by Google

lume du petit doigt, s'insérant derrière la symphyse pubienne, au-dessus de l'orifice uréthral.

Ce fait est intéressant à constater, car les renseignements donnés par le toucher uréthral étaient erronés; ce qui prouve combien l'exploration par la boutonnière périnéale chez l'homme peut être insuffisante et combien l'opération par cette voie peut être elle-même insuffisante et dangereuse. Du reste, sir H. Thompson, le défenseur le plus autorisé des opérations de néoplasmes vésicaux par la boutonnière périnéale, semble être actuellement revenu de sa première opinion et vouloir désormais opérer les tumeurs vésicales par la voie hypogastrique, dont j'ai montré les avantages dans mon mémoire lu à la Société de chirurgie (séance du 16 juin 1884, et *Annales des maladies des organes génito-urinaires*, sept. et oct. 1884).

Les suites de l'opération furent simples. La malade a très bien guéri. Un mois après, elle urinait seule sans aucune douleur, et quatre à cinq fois dans les 24 heures. J'ajouterai qu'en même temps que la tumeur, j'enlevai un calcul phosphatique du volume d'un petit œuf de poule qui était fractionné en deux morceaux.

L'*examen histologique* pratiqué par mon ami Albarran, interne des hôpitaux, au Collège de France a montré qu'il s'agissait d'un fibrome presque pur, avec quelques éléments embryonnaires disséminés çà et là.

Cette femme est morte dans les premiers jours de juin de congestion pulmonaire, qui l'a surprise au milieu de la santé la plus parfaite et l'a enlevée en trois jours. Ce diagnostic de congestion pulmonaire est celui qui a été porté par le médecin traitant; quoi qu'il en soit, le mari de la malade m'a dit qu'elle est morte avec des phénomènes d'asphyxie.

6. M. Cazals montre un *testicule tuberculeux* enlevé à un homme de 53 ans, par M. Félizet, à l'hôpital Beaujon. L'hydrocèle était assez abondante; l'autre testicule offrait une légère induration de l'épididyme. Aucune trace de tuberculose dans les autres organes.

A l'incision on trouve un abcès caséeux de l'épididyme, lequel est induré par places et contient de nombreuses granulations miliaires. Le testicule est sain; l'affection est de date très récente.

Digitized by Google

7. Broncho-pneumonie grippale et endocardite ulcéreuse à pneumonocoques. — Rétrécissement mitral ancien, et traces de vieux infarctus dans les reins et la rate. — Ulcère rond de l'estomac d'origine probablement embolique; par J. Bezançon, interne des hôpitaux.

Ces pièces proviennent d'une jeune femme de 23 ans, morte mardi dernier dans le service de M. Lancereaux, à la Pitié. Elle ne sait pas le français, et ne peut nous dire son histoire pathologique. Nous savons seulement qu'avant d'entrer à l'hôpital elle a toussé pendant une quinzaine de jours, et qu'elle s'est plainte de courbature et de douleurs vagues dans les membres. Le 8 mars, elle a frissonné. Elle entre à la salle Lorain le 11 mars, avec un point de côté, de la dyspnée, de la fièvre, une expectoration visqueuse et colorée en rose. On diagnostique *pneumonie grippale*, localisée à la base gauche. Quelques râles muqueux disséminés dans le reste de la poitrine. Les crachats contiennent de nombreux pneumonocoques. La fièvre est modérée, le pouls fréquent, petit, mais régulier. Rien à l'examen clinique des autres viscères; rien *au cœur*, ni dans la gorge. Pas d'albuminurie. Dans la nuit du septième au huitième jour, la malade fait une fausse couche, de 3 mois et demi. Le placenta n'a malheureusement pas été examiné. A partir de ce moment, la fièvre décline. Le onzième jour, la défervescence est achevée, et la malade demande à manger. Les signes physiques persistent au poumon gauche. Le 25 mars, dix-neuvième jour de la maladie, la malade est prise dans la soirée d'un frisson violent et sa température monte à 40°,5. Le 26 au matin, la fièvre est tombée; mais un nouvel accès semblable au précédent survient à 2 heures de l'après-midi. La fièvre ne quitte plus la malade, et elle meurt 4 jours après, sans qu'on ait pu affirmer une autre localisation pulmonaire, et sans qu'elle ait présenté de douleur du côté de l'utérus. Vers la fin de la maladie, pas plus qu'à son début, on n'a rien constaté au cœur. Traces d'albumine dans les derniers jours.

Autopsie. Rien aux *plèvres*, sauf quelques adhérences fibreuses anciennes, à droite.

Poumon gauche. Coloration rouge brunâtre des deux tiers inférieurs, plus foncée par places. Pas d'état granuleux. Zones multiples de splénisation, correspondant à des foyers de broncho-pneumonie; un peu de pus dans quelques petites bronches. Zone d'atélectasie à la base du lobe

Digitized by Google

inférieur. — *Poumon droit.* Lésions anciennes de pneumonie interstitielle ardoisée. Pas de foyers récents. Congestion généralisée.

Péricarde. Normal. — *Cœur* de dimensions normales. Muscle flasque et mou, cœur arrêté en diastole, avec caillots fibrineux récents. Sur les valvules sigmoïdes de l'aorte et sur la tricuspide, quelques végétations disséminées du volume d'une tête d'épingle. Elles siègent toutes sur la face ventriculaire des valvules ; on les détache facilement, et au-dessous d'elles l'endocarde paraît intact. Au niveau de l'orifice mitral, ces végétations sont plus nombreuses et plus volumineuses. Mais cette localisation prédominante s'est faite sur des valvules anciennement modifiées. L'orifice est notablement sténosé, avec épaississement et état verruqueux des bords des deux valves. Un fragment d'une végétation endocardique récente, écrasé entre deux lamelles et coloré au violet de gentiane, montre, au lieu des amas de staphylocoques, quelques pneumococci.

Le *péritoine* est sain et ne contient pas de liquide. — Rien au *foie* ni au *pancréas*. — *Rate.* Volume double de l'état normal. On sent sous la capsule des nodosités du volume d'une noisette, au niveau desquelles la capsule est épaissie. A la coupe, on voit que ces nodosités correspondent à des infarctus de date et de dimensions variables. — *Estomac.* Au voisinage du cardia, ulcération régulièrement circulaire, de la dimension d'une pièce d'un franc. Les bords sont taillés à pic, mais non saillants. Le fond de l'ulcération est plat, grisâtre. Il repose sur les fibres musculaires mises à nu. Sur la face externe de l'estomac, au point correspondant à l'ulcère, léger épaississement du péritoine. Dans les tractus vasculaires qui passent en ce point, il est impossible de trouver trace d'une oblitération artérielle. — *Utérus.* Pas de trace de lymphangite ni de phlébite péri-utérine. Annexes en bon état. — *Plaie placentaire* de bon aspect. — *Rein droit.* Contracté, dur, petit. Sillonné de dépressions étoilées, profondes, au niveau desquelles la capsule est épaissie et très adhérente. A la coupe, tissu de cicatrice au niveau des dépressions. — *Rein gauche.* Un peu volumineux et congestionné.

Réflexions. — Dans cette observation nous relevons les faits suivants : 1° La présence des pneumonocoques que nous avons presque constamment constatés dans l'expectoration des nombreux malades touchés par la constitution saisonnière et présentant les signes de ces broncho-pneu-

Digitized by Google

monies ou de ces pneumonies grippales à allures si insolites; 2° l'existence simultanée d'une endocardite infectieuse à pneumonocoques, sans embolies septiques, contrairement à ce qu'on observe ordinairement dans l'endocardite ulcéreuse commune avec microbes de la suppuration ; 3° la localisation prédominante de cette endocardite au niveau des valvules anciennement altérées.

M. NETTER, Il y a deux formes d'endocardite infectieuse dans la pneumonie : la première survenant au cours de la maladie, l'autre pouvant tarder beaucoup plus et n'apparaître même que le soixante-douzième jour. Dans ce cas d'endocardite avec pneumocoques présenté par M. Besançon, M. Netter a obtenu, par inoculation à des lapins, la mort d'un de ces animaux. Il présentera à la prochaine séance une note sur ce sujet. (*Voir séance du 9 avril* 1886.)

M. CORNIL. Ce fait doit faire penser qu'il s'agissait du pseudo-pneumocoque de Passet. Il a trouvé dans les autopsies de pneumonies de cette année très souvent de la pleurésie du côté opposé, 7 ou 8 fois de la péricardite et un peu plus rarement de l'endocardite et de la méningite.

8. Kyste hydatique suppuré du foie. — Ouverture spontanée à la peau. — Autopsie 8 ans après la guérison; par Armand LEFÈVRE, interne des hôpitaux.

La nommée B... Virginie, journalière, actuellement âgée de 62 ans, entrait le 5 août 1878 dans le service de M. Després, à l'hôpital Cochin, salle Sainte-Rose, n° 8, malade depuis cinq ans d'un kyste hydatique du foie. Le 20 août, le kyste suppuré s'ouvrait spontanément à la peau, au-dessous de la partie moyenne du rebord costal droit. Le drainage ayant été pratiqué, la malade sortait de l'hôpital le 28 octobre 1878 en voie de guérison. Rentrée à l'hôpital de la Charité, le 12 mars 1886, salle Sainte-Rose, n° 4, elle nous apprend que la fistule qu'elle portait encore à sa sortie s'est fermée peu de temps après. Depuis ce temps elle n'a éprouvé aucun phénomène anormal du côté du foie, la santé générale est restée bonne jusqu'à l'année dernière. Depuis un an, elle est prise de toux et d'expectoration avec perte des forces et amaigrissement. Actuelle-

Digitized by Google

ment, la maigreur est très prononcée, la toux fréquente, l'expectoration abondante formée de crachats purulents nummulaires. A l'examen de la poitrine, on trouve à droite des râles muqueux et sibilants sur toute la hauteur du poumon en avant ; en arrière du gargouillement au sommet. A gauche, râles muqueux et sibilants, frottements à la partie postérieure. A la partie moyenne du rebord des fausses côtes droites, la peau porte une cicatrice blanche, étoilée, du diamètre d'une pièce de 20 centimes, sans adhérence aux parties profondes. Le foie ne déborde pas les fausses côtes. Traitement : narcotiques et toniques. Les jours suivants, même état, toux et expectoration persistantes.

Le 24 *mars*. Dyspnée.

Le 25. Dyspnée intense, cyanose, absence d'expectoration, râle trachéal, mort à 11 heures.

A L'AUTOPSIE : Au sommet du poumon droit et en arrière, adhérences pleurales ; un peu d'épanchement séro-purulent dans la plèvre droite. A gauche, adhérences du poumon sur toute la hauteur du bord postérieur, caverne tuberculeuse du volume d'une mandarine au sommet du poumon droit. Les deux poumons, emphysémateux, présentent dans toute leur étendue un semis de granulations tuberculeuses. Le cœur est de volume normal, le myocarde légèrement jaunâtre, les valvules saines. Pas d'altération des reins ni de la rate. Les ganglions mésentériques sont volumineux, caséeux en certains points. Le foie présente à son bord antérieur, au niveau de la vésicule, une échancrure profonde, en forme de V ouvert en avant, qui le divise en un lobe droit volumineux situé dans l'hypochondre droit et un lobe gauche aplati, triangulaire, situé à gauche de la ligne médiane au-devant de l'estomac ; les deux lobes sont réunis en arrière de l'échancrure par un pont arrondi d'un diamètre de 6 à 8 centimètres, présentant à sa face inférieure le lobule de Spigel normalement conformé et plus en avant la vésicule biliaire petite et perméable. La substance du foie présente son aspect normal, sauf un léger état de dégénérescence graisseuse. L'échancrure est comblée par un tissu cellulaire lâche au milieu duquel on sent un noyau dur, du volume d'une noix, à surface inégale ; il est situé au sommet de l'échancrure, au-dessus du fond de la vésicule biliaire et adhère en arrière à la substance hépatique. A la coupe, ce noyau est composé d'une masse calcifiée, de consistance osseuse, sous forme d'une bande de 8 millimètres d'épaisseur, plissée sur elle-même à la

Digitized by Google

façon des circonvolutions cérébrales et laissant à son centre un point de 2 millimètres de diamètre de consistance cartilagineuse.

Le tissu cellulaire qui comble l'échancrure se continue en avant avec la face postérieure de la paroi abdominale ; il est lâche et ne présente aucun épaississement fibreux aboutissant à la cicatrice cutanée ; il se perd en haut sous forme de membranes ténues, cloisonnées, faisant adhérer la face convexe du foie au diaphragme de chaque côté du ligament suspenseur.

9. Fracture ancienne du coude; par WALTHER, prosecteur des hôpitaux.

Cette pièce a été recueillie sur un homme de soixante ans qui ne présentait aucune autre lésion du squelette. Le coude gauche est augmenté de volume. Le diamètre transversal atteint 10 centimètres. La région du pli du coude est déformée et offre en dehors une voussure assez accentuée. La palpation permet de reconnaître en dedans l'épitrochlée qui est peu saillante et comme masquée par une masse dure, osseuse, occupant toute la face interne de l'extrémité humérale.

En dehors, on trouve une saillie osseuse, irrégulière, qui ne fait pas corps avec l'humérus sur lequel elle est mobile ; elle suit, du reste, les mouvements de flexion de l'avant-bras et a un volume bien plus considérable que l'épicondyle à l'état normal. Les mouvements sont faciles mais limités. L'avant-bras arrive presque à l'extension complète. La flexion s'arrête à 80° environ. Pas de mouvements de latéralité. A la dissection, on constate un épaississement considérable des tissus fibreux péri-articulaires qui adhèrent intimement aux muscles périphériques. La section transversale de cette capsule épaissie montre nettement les lésions qui résultent d'une fracture ancienne de l'extrémité inférieure de l'humérus, fracture à trois fragments, la trochlée ayant été séparée du condyle.

Le fragment interne s'est soudé à l'extrémité inférieure de l'humérus, suivant une ligne rugueuse, inégale, facile à constater à travers la capsule. Le fragment externe, au contraire, formé par le condyle et l'épicondyle est resté mobile. Il est très volumineux, déformé, revêt l'aspect d'une masse triangulaire, placée comme un coin entre l'humérus et la tête du radius. Les surfaces correspondantes de l'humérus et de ce fragment sont tapissées d'une couche blanchâtre, d'aspect fibro-cartilagineux, et l'examen

Digitized by Google

de minces fragments de cette couche montre qu'elle est constituée sur la limite des surfaces articulaires normales par du cartilage pur ; au centre de l'articulation nouvelle, par du fibro-cartilage. La tête du radius déformée, arrondie sur sa face supérieure, est très volumineuse.

Enfin, au-devant du cubitus, se trouve un corps osseux isolé, s'attachant en bas à l'apophyse coronoïde par des tractus fibreux très épais, et moulé, par sa face postérieure

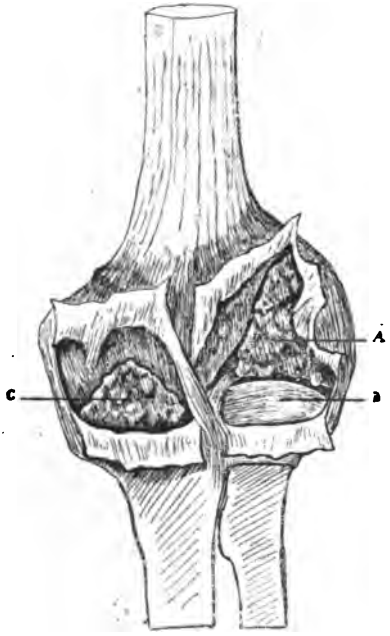

Fig. 6. Fracture ancienne du coude.— *A*. Fragment externe comprenant le condyle et l'épicondyle. — *B*. Tête du radius. — *C*. — Fragment détaché de l'apophyse coronoïde. Sur toutes ces parties on constate des lésions d'arthrite sèche.

tapissée de fibro-cartilage sur la trochlée humérale. Des brides fibreuses épaisses et résistantes cloisonnent l'articulation, étendues de l'espace radio-cubital au bord externe de la trochlée et s'insérant dans le sillon du trait de fracture qui limite cette surface. Le fragment externe est attaché au radius par des brides courtes et serrées qui renforcent le ligament latéral externe et se prolongent sur toute la

Digitized by Google

partie antéro-externe de la capsule articulaire. Il en résulte une union intime de ce fragment et de la tête du radius.

Il s'agit donc ici d'une ancienne fracture à trois fragments (fracture en Y) de l'extrémité inférieure de l'humérus, avec consolidation régulière du fragment interne, tandis que le fragment externe forme avec l'humérus une articulation nouvelle tapissée de fibro-cartilage. Il est uni à la tête du radius dont il suit les mouvements de flexion et d'extension et dont il n'empêche point les mouvements de rotation.

Sur les extrémités articulaires, aussi bien que sur le fragment mobile, on constate des lésions avancées d'arthrite sèche qui auraient pu en imposer au premier abord sur la nature de l'affection et qui sont caractérisées par des déformations osseuses, des exostoses et des ostéophytes de petites dimensions. La tête du radius, l'oclécrâne, sont déformés par une hypertrophie considérable.

Le corps osseux mobile qui est situé au-dessus de l'apophyse coronoïde semble être un fragment détaché de cette apophyse qui a aussi subi une hypertrophie et des déformations analogues à celles des autres parties du squelette de l'articulation.

Les observations anatomiques de ce genre sont rares. Il ne s'agit pas ici, en effet, de ces fragments restés isolés après une fracture articulaire, comme on en trouve de très nombreux exemples. Le fragment externe, condylien, uni au radius par ses ligaments normaux renforcés de tissus fibreux nouveaux, a formé avec l'humérus une véritable articulation tapissée de fibro-cartilage; des mouvements s'y accomplissent réguliers et faciles, quoique moins étendus qu'à l'état normal.

On trouve dans les auteurs nombre de cas dans lesquels les mouvements se sont rétablis malgré l'absence de consolidation et Hamilton, entre autres, cite cinq observations cliniques de fractures du condyle dans lesquelles il a pu assister à ce rétablissement rapide de la fonction, et il note que, dans tous ces cas, le fragment semblait intimement uni à la tête du radius dont il suivait les mouvements. Mais dans tous ces faits, il n'y avait que fracture du condyle et non pas fracture complète de toute l'extrémité articulaire de l'humérus.

Pingaud (article Coude, Dict. encycl.) cite deux observations anatomiques dans lesquelles l'humérus est uni au fragment externe par une pseudarthrose fibreuse : 1° pièce de Bouisson (collection de Dubreuil); 2° pièce de Smith (Dublin Quart. Journal, vol. I, 1846). Malgaigne reproduit

Digitized by Google

un exemple de pseudarthrose presque identique à celui-ci, mais avec fracture du condyle seul.

On est donc généralement d'accord pour admettre que les fractures du condyle se terminent souvent par pseudarthrose ; celles de la trochlée donnent ordinairement lieu à une consolidation osseuse et souvent à une ankylose. Or, dans l'observation que je présente, on trouve, sans ankylose, une consolidation osseuse du fragment interne de la trochlée, et une pseudarthrose complète, articulaire, du fragment externe.

10. Cancer primitif de la vésicule biliaire. — Propagation au foie. — Généralisation au péritoine ; par Paul Blocq, interne des hôpitaux.

Observation. — La nommée M...., couturière, âgée de 53 ans, entre le 16 mars 1886 à l'hôpital Tenon et occupe le lit 11 de la salle Claude-Bernard, dans le service de M. le Dr Straus.

Son père est mort d'accident; sa mère est encore en bonne santé. Elle-même n'a jamais eu de maladies antérieures et ne s'est plainte en aucun temps de douleurs hépatiques, pas plus qu'elle n'a été jaune. Mariée à l'âge de 16 ans, elle a eu 6 enfants dont un seul a vécu. Elle n'accuse pas d'habitudes alcooliques. Sa santé, ordinairement bonne, n'aurait commencé à s'altérer que depuis 2 mois, époque à laquelle elle ressentit des douleurs de ventre qui depuis ont persisté. Interrogée avec insistance au sujet de ce début de sa maladie, elle dit que c'est seulement dès cette époque qu'elle a perdu l'appétit et les forces et commencé à maigrir. Toutefois, depuis un temps assez long, mais qu'elle ne peut déterminer, elle était constipée et éprouvait quelque dégoût des aliments, en particulier de la viande et des matières grasses. Quoi qu'il en soit, dès le mois de février, elle est tourmentée de douleurs de ventre et en même temps maigrit rapidement.

A son entrée, on constate qu'il s'agit d'une femme très amaigrie dont la peau sèche offre une teinte cachectique prononcée, mais nullement ictérique. Elle répond intelligemment aux questions qu'on lui adresse. Elle est couchée dans le décubitus dorsal, et souffre des changements d'attitude qu'on lui impose. L'appétit est nul, il y a du dégoût des aliments surtout s'ils sont gras, souvent des nausées, mais pas de vomissements. La constipation est habituelle. La langue est rouge et sèche. Le ventre est modérément et uniformément augmenté de volume. Il est

Digitized by Google

douloureux spontanément, mais surtout à la pression, au point que le poids seul des couvertures est difficilement supporté. Les douleurs provoquées par la palpation sont généralisées en tous les points de la paroi abdominale, mais sont plus intenses au niveau de la partie médiane et sous-ombilicale. La pression de la région hépatique ne détermine pas de sensations particulièrement pénibles ni différentes de celles qu'on détermine dans la région hypochondriaque gauche. La palpation ne donne pas de sensation de fluctuation, mais révèle la présence de tumeurs de la cavité abdominale. L'une est perçue dans la région du flanc droit; elle est douloureuse, dure, assez volumineuse, atteignant presque la crête iliaque en bas, se confondant en haut avec le foie dont elle fait manifestement partie, car elle participe aux mouvements physiologiques, aux légers déplacements artificiellement provoqués de cet organe; latéralement elle est distante de 5 travers de doigt de la ligne médiane. Elle est mate sur toute son étendue. Le foie lui-même est peu augmenté de volume, son bord tranchant dépasse le rebord des fausses côtes d'un travers de doigt seulement, et supérieurement la limite de sa matité est normale. L'autre tumeur correspond à la région sous-ombilicale; elle s'étend de l'ombilic à la symphyse au niveau de laquelle sa limite est masquée par l'arcade osseuse, et déborde de chaque côté la ligne médiane de deux travers de doigt à peu près. Elle est irrégulièrement dure, et adhérente à la paroi abdominale. La rate n'est pas augmentée de volume. L'examen des autres appareils cardio-pulmonaire, génito-urinaire, nerveux, les montre normaux. Les urines rares, ne sont pas albumineuses. Il n'y a pas de fièvre.

25. L'état de la malade n'est pas changé, mais la cachexie fait de rapides progrès. Les douleurs de ventre et les autres signes persistent.

28. Mort presque subite dans la soirée, sans nul incident nouveau.

Autopsie le 29 *mars*. — Pas d'ictère; à l'ouverture de l'*abdomen*, on constate qu'il existe un épanchement purulent très abondant dans la cavité péritonéale. La surface de la séreuse est couverte de fausses membranes peu épaisses. Les anses intestinales sont très adhérentes en divers points, et très rouges en plusieurs autres. On aperçoit de plus, semés par places sur l'intestin, de petits nodules gris et rosés variables comme dimensions, de la grosseur d'un grain de chenevis à celle d'un gros pois.

Digitized by Google

Le *foie* est volumineux, pèse 2 k. 750, gras, de couleur café au lait, lisse et mou. A la coupe, les limites des acinis sont peu distincts, par places il existe de petits foyers d'infiltration biliaire. Au niveau du lobe droit, sur la partie antérieure correspondant à la vésicule du fiel, existe une tumeur de la grosseur d'une orange, gris-rosé, molle, d'aspect encéphaloïde donnant à la coupe un suc laiteux abondant. Cette tumeur adhère intimement à la face supérieure de la vésicule biliaire avec laquelle elle fait corps. Çà et là, dans le parenchyme du foie sont disséminés de petits noyaux d'aspect identique à celui de la grosse tumeur et de dimensions variant de celle d'une tête d'épingle à une noisette. Toutefois, sur le bord postérieur du lobe droit, à une certaine distance de la veine-cave, on trouve un noyau cancéreux de la dimension d'une noix.

La *vésicule* du fiel est énormément distendue, de forme cylindro-conique. La grosse extrémité offre à peu près le volume d'un poing d'adulte. Elle adhère intimement à la face inférieure du foie et se confond avec la grosse tumeur qui y existe. On sent la présence d'un calcul volumineux au niveau de l'origine du canal cystique. Sa cavité est remplie d'une sorte de boue grisâtre, on y trouve en outre deux calculs à facettes, de la dimension d'un dé à jouer. Les parois de la vésicule sont très épaisses, la muqueuse est gris blanchâtre, semée de quelques points ecchymotiques, à surface lisse sans villosités. Sur la partie qui adhère à la tumeur hépatique, il n'existe pas d'ulcération, et sur une coupe intéressant à la fois la tumeur et le fond de la vésicule, on s'assure qu'ils font étroitement corps, et que la paroi de la vésicule est transformée en masse néoplasique.

Sur une section portant sur la tumeur au voisinage du hile du foie, dans une portion de parenchyme hépatique paraissant saine, on rencontre un rameau porte thrombosé de la grosseur d'une plume de corbeau; autour de ce vaisseau existe un épaississement de tissu conjonctif. Sur le hile et dans les replis gastro-épiploïques on voit des masses ganglionnaires hypertrophiées de la grosseur d'une noisette à une noix, en pleine métamorphose cancéreuse.

L'*estomac* est modérément distendu, la muqueuse est saine dans toute son étendue. Sur l'*intestin* grêle et sur le gros intestin, ainsi que nous l'avons dit, on trouve occupant la face séreuse un certain nombre de petites tumeurs arrondies de la grosseur d'un pois à un haricot. Elles font saillie sous le péritoine et ont provoqué autour d'elles un travail de péritonite se traduisant par des brides fibreuses

Digitized by Google

qui, par places, produisent de véritables rétrécissements de l'intestin. Lorsqu'on ouvre l'intestin on voit que ces tumeurs gagnent de l'intérieur vers la muqueuse qui, presque partout, est respectée et présente à ce niveau une hyperémie variable : nulle part les nodules cancéreux n'ont ulcéré la muqueuse. A la coupe, on leur reconnaît un aspect et une consistance semblables à ceux des noyaux du foie. Semés irrégulièrement, quoique avec une certaine prédilection pour le bord mésentérique, ils occupent tous des portions du tube digestif situées au-dessous du foie; le côlon transverse n'en contient aucun. La plupart sont exulcérés et les pertes de substance ainsi déterminées occupent parfois presque toute l'épaisseur de l'intestin réduite alors à la tunique muqueuse, ce qui prouve bien que l'invasion cancéreuse et l'ulcération ont progressé de dehors en dedans, c'est-à-dire du péritoine vers la muqueuse.

Le *pancréas* est normal. La *rate* pèse 300 gr. et présente 2 à 3 infarctus cancéreux, triangulaires, à base périphérique. L'*utérus*, de dimensions normales, contient deux petits néoplasmes ayant tous les caractères des myomes. L'*ovaire* gauche présente un pédicule à sa face supérieure, auquel fait suite une tumeur kystique grosse comme un œuf de dinde à parois minces et à contenu séreux. A cette tumeur fait suite un tractus fibreux, lequel aboutit à un autre néoplasme de la grosseur du poing adhérant fortement au péritoine pariétal sous-ombilical sur la ligne médiane, ainsi qu'à une anse intestinale. Cette tumeur, incisée, laisse couler la valeur d'un verre de liquide brun jaunâtre plein de paillettes de cholestérine. Les parois de ce kyste, divisées en loges, sont extrêmement épaisses. Les autres organes, *cerveau*, *cœur*, *poumons*, paraissent sains. Les *reins* sont mous, lisses, à substance corticale jaunâtre et ne contiennent pas de noyaux cancéreux.

Examen histologique. — Il a porté sur les masses néoplasiques du foie et de l'intestin. Sur le foie, nous avons étudié : 1° le néoplasme lui-même à peu de distance du réservoir de la bile; 2° les nodules néoplasiques disséminés dans le parenchyme hépatique ; 3° la paroi de la vésicule au point où elle se continue sans ligne de démarcation avec le néoplasme principal du foie. (Les pièces durcies par l'alcool ont été colorées au picro-carmin).

1° La tumeur principale est formée d'un stroma fibreux creusé d'alvéoles variables, quant à leur nombre et à leurs dimensions suivant les régions; ces alvéoles, de forme circulaire, elliptique ou cylindrique, selon les hasards de la coupe, sont tapissés par une couche unique et continue de

Digitized by Google

cellules cylindriques, de sorte que l'aspect de la tumeur est d'une façon caractéristique celui d'un épithéliome cylindrique. En certains points, l'aspect des cellules est tout à fait typique : leur diamètre longitudinal est au moins quatre fois plus long que le transverse, leur protoplasma est peu coloré, mais leur noyau ovalaire à grand axe parallèle à celui de la cellule, fixe fortement le carmin : ce noyau occupe généralement la partie moyenne de la cellule. Certaines cellules présentent enfin à leur extrémité libre un petit plateau différencié, par plus de réfringence, du protoplasma. Mais, à d'autres endroits, les cellules ont une apparence plutôt cuboïde. Une seule rangée de cellules tapisse l'alvéole, et la coupe a toujours l'apparence d'un conduit glandulaire dont la lumière est libre : en divers points, l'aspect glandulaire subsiste et la lumière est remplie de débris cellulaires. — 2° Les images fournies par les coupes des petites tumeurs disséminées dans le foie sont encore plus caractéristiques. Celles-ci sont éparses dans le parenchyme sain du foie avec lequel elles se continuent par places sans transition, et dont, à d'autres endroits, elles sont séparées par des tractus de tissu conjonctif adulte, ou par un rempart de jeunes cellules rondes fixant fortement le carmin. Elles sont constituées essentiellement par des tubes à revêtement épithélial cylindrique, dont la lumière plus ou moins large est libre ; c'est un type d'anénome cylindrique. Un certain nombre de ces tubes sont entourés d'un manchon de fibres connectives concentriques, modelées, formant un véritable stroma alvéolaire ; sur d'autres points, le stroma, au lieu d'être fibreux est constitué exclusivement par un amas plus ou moins épais de cellules embryonnaires; enfin, dans certains points, on voit dans l'intérieur du lobule hépatique des espaces circulaires ou elliptiques tapissés d'épithélium cylindrique contigus directement aux cellules hépatiques. On pourrait les confondre avec des canalicules biliaires dilatés, n'était leur très grand nombre et leur siège intra-lobulaire. On a là sous les yeux les diverses phases de l'évolution du processus néoplasique dans l'intérieur du foie. — 3° L'examen de la vésicule du fiel a porté sur la portion de ce réservoir faisant corps avec la grande tumeur du foie et sur d'autres points plus éloignés. Dans la partie qui se confond avec la tumeur hépatique, les lésions sont identiques à celles que présente la tumeur elle-même. Sur les portions plus éloignées, on constate un épaississement considérable des parois tenant surtout à une hypertrophie de la membrane musculeuse. Dans l'épaisseur de cette

Digitized by Google

couche, on rencontre des espaces circulaires, elliptiques ou allongés, également revêtus d'une seule rangée de cellules épithéliales cylindriques. Dans la plupart des points, la lumière de ces espaces est libre; dans d'autres, elle est remplie par des débris cellulaires. Les cellules cylindriques sont directement implantées sur le tissu ambiant, dont les fibres-cellules semblent seulement avoir été écartées par le néoplasme. Il n'existe pas trace de membrane propre. On voit donc que, dans toute son étendue, les parois de la vésicule du fiel sont infiltrées de noyaux épithéliaux identiques à ceux du foie.

L'examen de l'*intestin* au niveau des tumeurs, montre que la couche muqueuse n'est pas altérée; les villosités et les glandes en tube offrent leur apparence normale. Les lésions portent sur les autres tuniques de ce tractus. Le tissu conjonctif sous-endothélial est très épaissi et présente des infiltrations nucléaires. Dans les tuniques musculeuse et celluleuse, on voit d'assez nombreuses coupes de tubes à cellules cylindriques reproduisant tout à fait l'image des formations que nous avons décrites dans les nodules hépatiques et dans le fond de la vésicule biliaire.

Réflexions. — Le fait que nous venons de relater est un exemple de cancer de la vésicule biliaire propagé au foie, puis généralisé aux ganglions, à l'intestin et à la rate. Comme il est de règle, il s'agit ici d'un épithéliome cylindrique, et il serait difficile d'en trouver un exemple plus net.

Il existe dans les bulletins de la Société anatomique, plusieurs faits du genre de celui que nous rapportons, néanmoins leur rareté est assez grande pour rendre actuellement encore leur histoire clinique difficile à tracer.

Notre malade portait deux énormes calculs ; cette particularité a été remarquée depuis longtemps et invoquée comme influence étiologique; il est notable qu'à aucun moment de la vie ces corps étrangers ne se manifestèrent par le moindre symptôme. Au reste, si l'on en excepte la présence, décelée par la palpation, d'une tumeur de la région, il n'exista chez notre malade aucun signe physique ou fonctionnel d'une affection hépatique ; ni ictère, alors que ce phénomène est observé par tous les auteurs, ni ascite, ni douleurs de l'hypochondre. On peut relever aussi plusieurs points dans cette observation : la marche très rapide, l'insidiosité de la péritonite évoluant sans fièvre ni

Digitized by Google

vomissements, la mort brusque presque subite : toutes particularités relatées déjà dans un cas de Leroux. De plus, la dilatation énorme de la vésicule biliaire, trouvée ordinairement petite et ratatinée en semblable occurence, la carcinose péritonéale aiguë, la multiplicité, la variété d'aspect, la tendance érosive des divers foyers de la séreuse, sont des faits anatomo-pathologiques intéressants. Ajoutons que la détermination histologique du caractère — épithéliome cylindrique — de la tumeur, est une preuve de plus qu'il s'agit bien d'un cancer primitif de la vésicule biliaire.

11. Kyste hydatique du foie remplissant tout l'abdomen et simulant une ascite ; par F. Budor, interne des hôpitaux.

Le nommé X... est entré le 23 mars dernier dans le service de M. le professeur Proust. Malade d'aspect cachectique, très amaigri. Le ventre est très distendu, un peu aplati dans la région moyenne, élargi sur les côtés. La cicatrice ombilicale est effacée. Circulation collatérale très développée; pas d'œdème des parois abdominales. A la palpation, résistance générale sans point d'induration. Matité dans toute l'étendue, sauf tout à fait sur les côtés à la partie postérieure. Sensation de flot très nette dans tous les sens. Lorsqu'on fait coucher le malade sur le côté les signes obtenus par la percussion ne se modifient pas d'une façon notable. Le ventre est assez distendu pour qu'on ne puisse guère apprécier le volume du foie ; on constate pourtant que cet organe atteint en haut sa limite ordinaire. Le volume de la rate ne peut être évalué. Pas d'œdème des jambes. Rien au cœur. Respiration normale aux deux sommets; pas de frottement aux bases; il n'y a pas de congestion pulmonaire ; le malade du reste respire bien. Urines normales comme quantité et comme coloration ; pas d'albumine.

Tel est l'état de notre malade à son entrée ; si maintenant nous recherchons dans ses antécédents, voici ce que nous apprenons : Alcoolisme net, durant depuis longtemps, pituites le matin, agitation nocturne, tremblement. Pas de maladies antérieures. Le début des accidents actuels remonte à deux ans environ ; les renseignements donnés par le malade à ce sujet sont d'ailleurs peu précis, car il ne s'est guère inquiété de l'augmentation graduelle de son ventre, et cela parce que, jusque dans ces derniers temps, sa santé restait bonne ; à peine avait-il un peu perdu l'ap-

Digitized by Google

pétit. Jamais il n'a souffert du ventre ; il avait seulement un peu de constipation. Jamais d'hémorrhagies. A aucune période de la maladie il n'a eu d'œdème des jambes. En raison de l'alcoolisme, de la durée des accidents et des signes actuels présentés par le malade, on porte le diagnostic de cirrhose atrophique, avec quelques réserves toutefois, à cause de la diminution peu marquée du foie, au moins autant qu'on peut en juger.

Dès le lendemain de son entrée, le malade est pris de vomissements verdâtres répétés ; il ne va pas à la selle ; l'état général cependant ne s'aggrave pas, la respiration reste facile. — Traitement : régime lacté, eau-de-vie allemande, glace et potion de Rivière.

Les deux jours suivants, les vomissements persistent avec les mêmes caractères ; constipation absolue ne cédant pas aux lavements qui pourtant peuvent être seuls employés, puisque le malade vomit tout ce qu'il prend. Aggravation de l'état général. Facies abdominal. Pas de douleurs de ventre. Le 27 mars au matin, le malade rend environ un crachoir d'un liquide fécaloïde sans odeur bien nette. Ce vomissement est suivi d'autres qui n'ont pas le même caractère et rappellent ceux des jours précédents. La constipation persiste. Pendant la nuit, le malade ne vomit pas, mais le 28 au matin, son état est mauvais, il respire mal, et on se décide à faire la ponction : pratiquée au lieu d'élection, elle donne issue à 8 litres d'un liquide jaune, épais, parsemé de gouttelettes graisseuses, sans odeur spéciale. L'examen de ce liquide n'a malheureusement pas été fait. A la suite de l'opération, le malade se sent mieux ; il respire bien. Le soir, on peut facilement examiner le ventre, quoiqu'il reste du liquide. On constate alors que le foie paraît plutôt augmenté de volume, ce qui, joint à la nature du liquide, fit révoquer en doute le diagnostic de cirrhose. L'amélioration, du reste, ne persiste guère ; le malade est repris de vomissements fécaloïdes, la constipation est toujours absolue. Collapsus et mort le sixième jour après l'entrée.

Voici les résultats de l'AUTOPSIE pratiquée le lendemain : A l'ouverture de l'abdomen, pas d'écoulement ascitique ; toute la cavité abdominale est remplie par une poche simulant, à s'y méprendre, une énorme dilatation de l'estomac. Libre de toute adhérence par sa face antérieure, cette poche adhère en haut au foie en deux points à chaque extrémité du diamètre transversal de cet organe. A sa partie inférieure, elle est rattachée au cœcum par une bride épaisse arrondie qui étrangle l'intestin à ce niveau. Dans le sens

Digitized by Google

vertical, la poche va du diaphragme à trois travers de doigt au-dessus du pubis; transversalement, elle occupe toute l'étendue de l'abdomen. En arrière d'elle, sont refoulés les intestins gros et grêle. L'estomac est rejeté en haut et dévié de sa direction normale. Le grand épiploon également refoulé derrière la poche, lui adhère en quelques points. Parfaitement close, la poche n'est pas très tendue; elle renferme pourtant du liquide comme le montre une déchirure faite à la paroi postérieure. En même temps que ce liquide absolument semblable à celui de la ponction, on voit sortir des vésicules hydatiques et une membrane épaisse, enroulée sur elle-même, la membrane interne du kyste principal. La nature de ce liquide prouve que la ponction a été faite dans l'intérieur même de la poche.

On a donc affaire à un kyste hydatique; quelle en est l'origine? La tumeur adhère au foie en deux points; du côté droit, c'est évidemment une adhérence contractée secondairement. A gauche, au contraire, on trouve un large tractus fibreux se continuant avec le lobe gauche du foie qui est atrophié. Si on explore à ce niveau par la cavité de la poche on voit que celle-ci se continue avec une autre cavité anfractueuse close, siégeant sur le lobe gauche du foie. Il y a donc eu là primitivement un kyste du foie qui peu à peu s'est pédiculisé, et s'est développé au point de remplir presque tout l'abdomen. Le lobe droit du foie renferme un autre kyste distinct, du volume du poing. L'estomac est rempli ainsi que les intestins d'un liquide fécaloïde. Rétrécissement marqué du cœcum au point d'insertion de la bride fibreuse. Cette altération rend compte des phénomènes d'étranglement incomplet survenus les derniers jours. — Les reins et la rate ne présentent rien de particulier. — Cœur sain. — Poumons congestionnés aux bases. — Cerveau sain.

Réflexions. Ce fait nous a paru intéressant à signaler pour les raisons suivantes : 1° L'existence d'une poche hydatique dépendant du foie, et assez volumineuse pour simuler une ascite; 2° l'indépendance relative de cette tumeur, qui, si le malade avait été vu plus tôt, aurait permis l'intervention chirurgicale. L'existence d'un autre kyste du foie, le mauvais état général amoindrissaient du reste cette chance de guérison.

Elections. — M. J. Darier est nommé secrétaire de la Société anatomique, en remplacement de M. Charrin, démissionnaire.

Digitized by Google

MM. MARFAN, HARTMANN, DESCHAMPS sont nommés membres adjoints.

M. le Dr LELOIR, professeur à la Faculté de Lille, est nommé membre honoraire.

M. le Dr LEROY, agrégé de la Faculté de Lille, est nommé membre correspondant.

Séance du 9 avril 1886.

PRÉSIDENCE DE M. CORNIL.

12. Pleuro-pneumonie fibrineuse du cobaye, du lapin, de la souris, du rat, après inoculation des produits d'une endocardite végétante rencontrée chez une malade atteinte de pneumonie lobaire. — Contribution à l'étude du pneumonocoque; par NETTER, chef de clinique à la Pitié.

Le microcoque pneumonique a été isolé, cultivé; à l'aide des cultures, on a pu reproduire des pneumonies fibrineuses dans différentes espèces animales. Il semble dès lors que rien ne reste plus à découvrir, que la démonstration de Friedländer soit aussi complète que celle de Koch pour la tuberculose. Mais si l'on va un peu plus au fond, des difficultés sérieuses apparaissent. Friedländer, avec son pneumonocoque, donne des pleuro-pneumonies à la souris, au cobaye, au chien; son microbe est inactif vis-à-vis du lapin. — Talamon, qui cependant est disposé à identifier son microcoque lancéolé au pneumonocoque encapsulé de Friedländer, donne la pneumonie au lapin, ne détermine pas de maladie chez le cobaye. — Fränkel, de son côté, donne la pneumonie au lapin. Etant donnée la valeur de ces divers observateurs, on a voulu concilier ces deux assertions et l'on accepte couramment qu'il y a dans la pneumonie deux microbes, l'un pathogène pour le lapin, l'autre pour le cobaye. Pour justifier pareil éclectisme, on invoque les recherches d'Ogston et Rosenbach, qui nous

Digitized by Google

ont fait reconnaître dans la suppuration la présence simultanée de deux et peut-être trois organismes. Mais les caractères morphologiques du streptocoque et du staphylocoque sont différents, tandis que ceux des deux pneumonocoques seraient les mêmes. D'autre part, les milieux de culture, les conditions de température ne sont pas les mêmes chez Friedländer, Talamon et Fränkel. Il se pourrait que ces deux conditions fussent suffisantes à expliquer les divergences.

Les observations suivantes, que nous extrayons d'un travail en cours de préparation sur cette question, nous paraissent conduire à l'unité du microbe pneumonique.

Voici quel a été notre point de départ. A l'autopsie d'une pneumonique dont M. Besançon a rapporté l'histoire à la Société anatomique le 2 avril 1886, nous constatons une endocardite végétante prédominant à l'orifice mitral. Cette végétation fourmille de pneumonocoques, sans mélange apparent d'autres micro-organismes. Nous battons dans notre urine fraîchement émise un fragment de la végétation et nous injectons une goutte du liquide dans la plèvre droite de quatre animaux : Lapin, cobaye, 2 souris blanches.

Le tableau ci-joint expose la série de nos inoculations ; le signe + indique la mort de l'animal sans pneumonie, celui-ci ++ la mort avec pneumonie.

VÉGÉTATION :

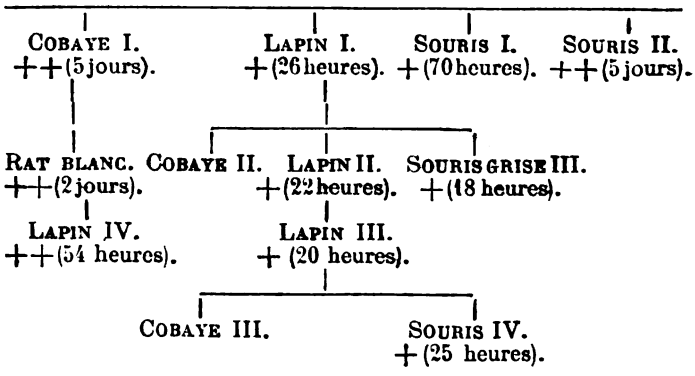

Ainsi nos inoculations ont été faites à douze animaux : 4 lapins, 3 cobayes, 4 souris, 1 rat blanc. Deux de ces cobayes II et III sont encore en vie. Nous y reviendrons. Tous les autres animaux sont morts. Chez 4, nous avons trouvé

Digitized by Google

à l'autopsie une pleuro-pneumonie double, souvent accompagnée de péricardite fibrineuse. Ce sont les cobaye n° I, souris II, rat blanc, lapin IV. Chez ces animaux, la mort est survenue plus de 48 heures après l'inoculation.

Il y a de plus à noter dans ces quatre cas : une turgescence remarquable de la rate qui distend la capsule ; il est de règle que des hémorrhagies se soient faites dans le parenchyme splénique. Une altération du sang, il a une teinte vineuse ; le sérum est chargé d'hémoglobine. Un grand nombre de globules (les rouges) ont été détruits. Cette dissolution du sang n'empêche pas de trouver des caillots fibrineux dans l'aorte et l'artère pulmonaire.

L'*examen microscopique* montre des organismes ovoïdes ordinairement unis 2 à 2, munis d'une capsule. Cette capsule, après l'emploi d'eau acidulée, présente une coloration plus pâle que celle du grain contenu. Il y a une identité complète entre ces apparences et les dessins de Friedländer. Les micro-organismes existent dans les exsudats fibrineux, dans le parenchyme hépatisé. On les trouve en quantité énorme dans le sang. Ils sont très nombreux dans la rate. Ils existent dans les autres viscères, mais en moindre proportion. Chez le cobaye n° I, nous avons constaté leur présence dans le placenta et chez les embryons.

La mort des animaux qui succombèrent avant 48 heures était également due au pneumonocoque qui se trouvait en quantité très abondante, et avec les mêmes caractères, dans le sang, dans la rate, dans la sérosité pleurale péricardique et péritonéale. Dans ces cas, la mort survient par infection générale. Le sang, la rate ont les mêmes caractères macroscopiques que chez les animaux morts avec pneumonie. Chez les lapins, nous avons observé de plus une altération notable des ganglions mésentériques qui sont plus que triplés de volume. Ces ganglions sont rouges et gorgés de suc. Cette altération des ganglions mésentériques était évidente aussi chez des souris blanches. Chez le rat et les souris, nous avons aussi été frappé par la tuméfaction et le ramollissement du thymus. La mort, chez ces animaux, est survenue trop vite pour que les altérations pulmonaires aient eu le temps de se produire. L'un des lapins, n° III, a succombé avec les mêmes désordres, alors que l'inoculation a été faite sous la peau.

De ces inoculations il résulte, à n'en pas douter, que : 1° La végétation cardiaque renfermait des organismes capables de déterminer des pleuro-pneumonies chez le lapin, la souris, le rat, le cobaye. Dans les cas où la mort est trop rapide, l'animal meurt par infection, sans désordres

Digitized by Google

locaux. — Talamon, Friedländer ont vu des fait analogues. Mais nous prétendons inférer de plus que : 2° Un seul et même organisme amène la pleuro-pneumonie dans les quatre espèces animales. En effet, l'organisme qui tue le cobaye a tué le lapin n° IV. Le cobaye I a été inoculé dans la plèvre droite avec la végétation, le rat blanc dans la plèvre droite avec le fluide pleurétique du cobaye, le lapin IV dans la plèvre droite avec l'exsudat pleurétique du rat. — L'injection chez le lapin a été faite le 10. Celle du cobaye le 1er avril. L'organisme qui tue le lapin est pathogène pour le cobaye. Les cobayes II et III vivent encore. Mais une ponction dans la plèvre gauche a permis de retirer un liquide fibrineux, mêlé de sang, dans lequel nous avons retrouvé des pneumonocoques. Le cobaye III a été inoculé dans la plèvre droite le 4 avril avec le sang du lapin III. Le lapin III a été inoculé sous la peau avec le sang du lapin II; le lapin II, dans la plèvre droite avec le sang du lapin n° II.

Cobaye n° I. — Le 1er avril, inoculation dans la plèvre droite. L'animal est mort le 6 avril au matin. Il y a dans les deux plèvres un épanchement notable. Le liquide, dont la quantité totale est de quelques grammes, est transparent. Abandonné à lui-même, il se prend en masse. A la longue, le caillot fibrineux se rétracte. Il y a les mêmes modifications que dans le liquide retiré par la thoracentèse dans un cas de pleurésie séro-fibrineuse de l'homme. Les deux feuillets pleuraux sont recouverts d'une fausse membrane blanc-jaunâtre, épaisse, ressemblant assez à de la ouate qui aurait été infiltrée de liquide. C'est encore la même apparence que celle qu'on trouve dans les cas de pleuro-pneumonie humaine. Sur certains points, les deux fausses membranes pariétale et viscérale sont réunies. La partie antérieure de tous les lobes des deux poumons est bleuâtre; elle ne crépite plus. Les fragments enfoncent sous l'eau. La coupe rappelle celle de la chair. Il s'en écoule un liquide visqueux. Le bord postérieur des poumons est aéré dans les lobes moyen et inférieur. Dans les grosses bronches, on ne trouve rien d'anormal. A la surface du cœur, mince exsudat fibrineux. Sang lie de vin, dissous. Rate plus grosse, turgescente. Liquide sanguinolent dans la corne utérine gauche. Cinq gâteaux placentaires dans lesquels se sont faites des hémorrhagies. Quatre embryons. Nous constatons des pneumonocoques dans : 1° Plèvre gauche; 2° plèvre droite; 3° poumon; 4° sang du cœur; 5° rate; 6° péritoine; 7° corne utérine; 8° placenta; 9° embryon.

Digitized by Google

Lapin n° I. — Le 1er avril, inoculation dans la plèvre droite. Mort au bout de 20 heures. — A l'autopsie, rate turgescente, hémorrhagies, sang dissous, ganglions mésentériques tuméfiés, ramollis, succulents. Poumons congestionnés. Dans les deux plèvres, un peu de sérosité visqueuse, rougeâtre. Constatation des pneumonocoques encapsulés, dans : 1° Sang ventricule gauche; 2° plèvre droite; 3° plèvre gauche; 4° rate; 5° rein; 6° poumon; 7° ganglion mésentérique.

Lapin IV. — Le 11 avril, inoculation dans la plèvre droite avec liquide pleurétique du rat blanc conservé depuis 72 heures dans un tube à vaccin. Le 12 à dix heures du matin, je constate dans le sang de l'oreille de ce lapin des diplocoques ovoides mobiles, identiques à ceux vus chez le lapin I. L'animal meurt à 3 heures 50 de l'après-midi. — A la surface des deux plèvres, mais surtout à droite, plaques fibrineuses d'un blanc opaque, molles, sans adhérence avec les tissus sous-jacents. Faible quantité de sérosité des deux côtés. L'exsudat existe sur la plèvre viscérale, péricardique, costale et diaphragmatique. Pas de fausse membrane dans le péricarde. En revanche, fausses membranes dans le péritoine. Elles sont surtout notables à la partie supérieure; mais on les trouve aussi à la surface des intestins. Ces fausses membranes ont une identité absolue de forme et de structure avec celles que l'on trouve dans certains cas de péritonite à marche aiguë de l'homme. Au niveau du lobe inférieur du poumon droit, noyau gros comme une grosse cerise. A la surface, exsudat fibrineux plus épais; le noyau ne crépite pas, enfonce sous l'eau. La coupe est finement granuleuse. Sa couleur est grise au centre, rouge à la périphérie. La rate est turgescente, la capsule distendue. Les ganglions mésentériques, au moins triplés, rouges, succulents. Le sang est lie de vin dissous. Microcoques lancéolés, encapsulés, très beaux dans : 1° poumon droit; 2° plèvre droite; 3° plèvre gauche; 4° sérosité du péricarde; 5° fausse membrane péritonitique; 6° sang du cœur; 7° rate; 8° ganglion mésentérique. Dans les coupes du noyau pneumonique, on trouve quantité de pneumonocoques libres ou contenus dans des cellules.

13. Absence congénitale du rein gauche; par M. Albert Cayla, interne des hôpitaux.

Les pièces que je présente ont été recueillies sur un enfant d'un an entré dans le service pour une volumineuse

Digitized by Google

hernie inguinale droite congénitale, et mort de bronchopneumonie. Nous ne dirons rien des lésions pulmonaires absolument classiques.

A l'ouverture de l'abdomen, on remarque tout d'abord un certain désordre dans la disposition des anses intestinales. Le cœcum, son appendice et une partie de la portion terminale de l'intestin grêle ont passé dans le scrotum par un orifice qui a les dimensions d'une pièce d'un franc. La séreuse abdominale se continue avec celle du sac dont le contenu est exclusivement formé par le cœcum, l'intestin grêle sans épiploon.

Au travers de la séreuse, on aperçoit par transparence, à la face postérieure du sac, les éléments du cordon. En les suivant on est conduit jusqu'à la partie inférieure des bourses où se trouve le testicule. La glande est contenue dans une cavité séreuse, distincte de celle du sac herniaire. A gauche, il n'y a pas de hernie; l'anneau est fermé, le testicule occupe la cavité des bourses.

Les intestins enlevés, on remarque aussitôt que le rein gauche manque. Le rein droit est volumineux, il occupe sa situation normale, sa forme est régulière. Il pèse 60 grammes, et mesure 9 centimètres de longueur sur 4 1/2 de largeur. Le bassinet et l'uretère sont dilatés, les parois sont amincies, il mesure 1 centimètre 8 de circonférence. La capsule surrénale occupe sa situation normale à l'extrémité supérieure du rein. Celle du côté gauche où manque le rein occupe également sa place habituelle. Le rein présente l'état lobulé que l'on observe chez les tout jeunes enfants, mais aucune scissure profonde qui laisserait croire que sa masse a été formée par l'accolement de deux reins primitivement séparés. L'uretère est unique jusqu'à son embouchure dans la vessie, dans tout son trajet il est dilaté.

L'examen de la face interne de la vessie ne permet de reconnaître que deux orifices, celui de l'urèthre et celui de l'uretère droit. D'autre part, la disposition du système vasculaire démontre aussi que l'hypothèse de l'existence primitive de deux reins ultérieurement réunis ne saurait être admise. Il n'existe en effet sur l'aorte qu'une artère rénale, la droite; sur la veine cave, que la veine rénale du même côté. Ainsi donc la situation du rein, l'état du système vasculaire et des canaux excréteurs de l'urine tendent à prouver qu'il s'agit, dans le cas que nous présentons, d'une absence congénitale du rein gauche et non pas d'un rein unique.

En dehors de la hernie inguinale droite, et d'une petite

Digitized by Google

hernie ombilicale, il ne nous a pas été donné de trouver aucune autre malformation organique.

14. Plaie pénétrante de poitrine par arme à feu ; par Armand Lefèvre, interne des hôpitaux.

La nommée S... Julie, âgée de 30 ans, entre à l'hôpital de la Charité le lundi 30 mars, dans le service du Dr Desprès, salle Sainte-Rose, n° 18.

Elle a été frappée, à 6 heures du soir, d'une balle de revolver de petit calibre (cal. 7). A rendu immédiatement et à plusieurs reprises par expectoration des caillots sanguins volumineux. On constate la plaie d'entrée à la paroi thoracique au-dessous de l'aisselle gauche ; elle donne issue à une petite quantité de sang s'écoulant goutte à goutte d'une façon continue. Tentative d'occlusion avec le collodion et la baudruche. Dyspnée légère. Vers 9 heures du soir, on trouve à la partie gauche de la base du cou un début d'emphysème sous-cutané.

Mardi 31. — L'emphysème sous-cutané s'est étendu ; il envahit le cou, qui est élargi au point d'effacer les saillies du menton et du sternum, la face où il donne lieu à l'occlusion des paupières. En bas, il s'étend sur le thorax, les bras et la paroi abdominale à sa partie supérieure. Pâleur de la peau, dyspnée peu intense, pouls petit un peu accéléré. Crachats muqueux mêlés de sang rouge foncé non spumeux. La plaie du thorax est arrondie, de 5 à 6 millimètres de diamètre, à bords légèrement contus, elle est sur la ligne axillaire à 10 centimètres du bras relevé à angle droit. Sonorité tympanique du thorax à gauche, souffle et râles humides sous la clavicule. La malade, dans les efforts pour s'asseoir, accuse une douleur vive à la base du cou et à gauche. Phonation et déglutition normales. Température : 36° le matin, 36°,6 le soir. Une bande de diachylon est appliquée au niveau de la plaie, faisant une fois et demie le tour du thorax et le comprimant.

Mercredi 1er *avril*. — L'emphysème a diminué, les paupières s'ouvrent. Peu de dyspnée. Dans les crachats, on trouve, à partir de 11 heures, des cylindres ramifiés de fibrine blanche, élastique et résistante ; ces crachats sont muqueux et ne contiennent que quelques filets de sang pur. Matité du thorax à gauche et en arrière, matité en avant à la partie inférieure. Sonorité tympanique sous la clavicule. La toux est provoquée par les moindres déplacements. Température : 38° le matin, 38°,3 le soir.

Jeudi 2. — L'emphysème, qui avait quitté presque en-

Digitized by Google

tièrement le cou et la face, a reparu à la partie inférieure du cou à la suite de quelques quintes de toux. Pas de douleur du côté de la plaie, la malade se plaint de douleurs dans le côté droit du thorax. Expectoration de moules fibrineux ; quelques crachats liquides teintés de sang. Dyspnée légère, cœur régulier.

Vendredi 3. — A huit heures du matin, la dyspnée a augmenté. A dix heures, les pommettes sont violacées, la respiration accélérée, l'inspiration brève. Le pouls est petit, fréquent, incomptable, le cœur est irrégulier, bondissant. Saignée de 200 grammes au bras droit. La cyanose se prononce, les extrémités se refroidissent, l'anxiété précordiale est intense, l'intelligence intacte. A midi, syncope mortelle.

A L'AUTOPSIE : Le poumon gauche est rétracté incomplètement. La cavité pleurale de ce côté est remplie d'air et d'un épanchement de sang liquide avec caillots noirs dont la quantité peut être évaluée à un litre et demi. La plèvre est saine et ne présente ni dépoli ni injection.

A sa paroi externe on trouve un orifice de quelques millimètres de diamètre entre la 4e et la 5e côte. Le sommet du poumon est traversé de bas en haut et de dehors en dedans. Les deux extrémités du trajet intra-pulmonaire, l'une à la face externe, l'autre près du sommet, sont fermées par des adhérences et ne laissent pénétrer la sonde cannelée que par effraction. Le trajet se présente sous forme d'un canal de quelques millimètres de diamètre, de 8 centimètres de long, rempli de caillots sanguins cruoriques et limité par une couche de 1 à 2 millimètres d'épaisseur où le tissu pulmonaire est infiltré de sang. Le reste du poumon rétracté est sain et crépitant. Un autre orifice perfore la plèvre pariétale au niveau de son cul-de-sac supérieur immédiatement derrière la partie moyenne de la clavicule; on en voit partir une traînée ecchymotique traversant le tissu cellulaire du cou de bas en haut en se rapprochant de la ligne médiane ; immédiatement au-dessus de la clavicule le trajet rencontre les veines sous-clavière et jugulaire interne qui, au milieu des tissus contus et ecchymotiques, paraissent perforées ; il aborde ensuite l'angle formé en arrière par le lobe gauche du corps thyroïde et la trachée, traverse celle-ci à sa partie postéro-externe et pénètre dans le larynx entre le premier anneau de la trachée et le cartilage cricoïde. Vis-à-vis l'orifice d'entrée dans la trachée la muqueuse sous-glottique du larynx offre une déchirure ovalaire à grand axe longitudinal, à bords déchiquetés, et

Digitized by Google

ne donnant accès dans aucun trajet. Le poumon droit, sain dans sa partie supérieure, est atélectasié dans son tiers inférieur ; les bronches correspondantes sont remplies, à partir des divisions de 3e ordre, de fibrine en cylindres ramifiés moulés sur la paroi dont les sépare une mince couche de mucus.

Dans l'oreillette droite, caillot sanguin fibrineux à sa partie déclive. L'artère pulmonaire présente un caillot fibrineux du volume du petit doigt pénétrant d'un côté dans le ventricule droit, se prolongeant de l'autre par autant de ramifications dans les divisions de l'artère et présentant à sa surface l'empreinte des valvules sigmoïdes. Les bronches ouvertes jusqu'aux divisions d'un calibre de 3 à 4 millimètres ne présentent pas de corps étranger. L'œsophage, l'estomac, l'intestin ouverts dans toute leur longueur n'ont pu faire trouver la balle.

Nous sommes donc en présence d'une plaie par arme à feu à trajet insolite, la balle ayant pénétré par le côté gauche du thorax pour sortir dans le larynx, traversant son orifice supérieur en vertu de la force acquise et de là étant, ou bien déglutie, ou plutôt rejetée au dehors avec les premiers crachements de sang. Cette plaie a donné lieu à une hémorrhagie bronchique abondante dont le sang a envahi les ramifications les plus accessibles, celles de la partie inférieure du poumon droit, et s'est coagulé à ce niveau en donnant lieu à la formation de moules fibrineux qui sont apparus dans les crachats moins de 48 heures après l'accident. La disposition du trajet permet en outre de rétablir la position de la malade au moment où elle a été frappée : le bras gauche élevé, le tronc et la tête fortement inclinés à droite et la face tournée dans le même sens.

15. Tumeur cérébrale. — Hémorrhagie de la protubérance. — Tuberculose pulmonaire et laryngée ; par J. Darier, chef des travaux anatomiques à l'hôpital Saint-Louis.

Le nommé Rost..., âgé de 40 ans, est entré une première fois dans le service de M. le Profr Fournier à la fin de l'année 1884 pour des accès d'épilepsie qui avaient été attribués à la syphilis cérébrale lors d'un séjour que le malade avait fait précédemment à l'hôpital Lariboisière. Il racontait en effet avoir eu dans sa jeunesse un chancre à la verge, suivi d'une éruption maculeuse sur le tronc et de l'apparition de plaques muqueuses dans la bouche. On lui administra le traitement antisyphilitique et il quitta le

Digitized by Google

service au bout d'un mois environ sans avoir présenté aucun accès pendant son séjour, et promettant de continuer son traitement.

Il revint en août 1885 et cette fois on constata chez lui une hémiplégie gauche incomplète, outre ses accès épileptiformes qui avaient reparu avec une plus grande fréquence. Dès les premiers jours il en eut plusieurs et même quelquefois 2 à 3 dans une journée. Les convulsions affectaient le type de l'épilepsie vraie sans prédominer d'aucun côté du corps. La voix était altérée, très enrouée et le malade toussait un peu. A l'examen laryngoscopique on reconnut une ulcération siégeant sur la corde vocale droite.

Tous ces accidents furent rapportés à la syphilis et le traitement consista en pilules de Dupuytren et iodure de potassium à haute dose. Pendant les mois qui suivirent on vit l'hémiplégie se prononcer de plus en plus; il survint un certain degré de contracture concurremment avec une exagération des réflexes. La marche ne fut pourtant jamais complètement impossible. On n'observa à aucun moment des vertiges ou des vomissements. Les accès épileptiformes persistèrent et le 4 avril 1886 il en survint un dernier à la suite duquel le malade resta dans le coma jusqu'à sa mort qui eut lieu le lendemain. Je dois les renseignements cliniques qui précèdent à l'obligeance de mon collègue et ami Bruchet, chef de clinique de la Faculté.

Voici quels furent les faits relevés à l'AUTOPSIE : Homme vigoureux, fortement constitué, adiposité notable. A la face antérieure des jambes cicatrices nombreuses sans caractère. Calotte crânienne symétrique, de moyenne épaisseur, sans exostoses ni dépressions. Le reste du système osseux n'offre rien à noter. Les méninges sont absolument normales d'apparence, le liquide céphalorachidien est clair et peu abondant ; on ne trouve aucune lésion des artères de la base. Le seul fait qui frappe en examinant la face inférieure de l'encéphale est un certain degré d'aplatissement de la protubérance annulaire ; le pont de Varole ne présente pas la voussure habituelle. La face supéro-externe des hémisphères est normale. Aucune altération dans le quatrième ventricule. En pratiquant la section des pédoncules cérébraux pour détacher le mésencéphale, on trouve dans le pédoncule droit, immédiatement au-dessus du locus niger et en contact avec lui, un foyer hémorrhagique récent dont la coupe mesure environ 6 millimètres de largeur sur 3 de hauteur. Dans les coupes successives faites transversalement sur la protubérance, on voit le foyer hé-

Digitized by Google

morrhagique se rapprocher de la ligne médiane, prendre sur la coupe une forme triangulaire à sommet inférieur en conservant les mêmes dimensions et s'arrêter à 8 ou 10 millimètres du rebord inférieur de la protubérance. Ce foyer ne dépasse d'autre part que de quelques millimètres en haut le point où nous l'avons rencontré d'abord. Il ne mesure donc en tout guère plus d'un centimètre de longueur. C'est sans doute cette hémorrhagie récente qui a été la cause immédiate du coma ultime et de la mort.

Mais l'encéphale était en outre le siège d'une lésion plus importante. En séparant les deux hémisphères, on découvre à la face interne de l'hémisphère droit, au-dessous du lobule paracentral, une volumineuse tumeur qui atteint en bas le corps calleux qu'elle comprime un peu, à l'union de son tiers postérieur avec ses deux tiers antérieurs. Cette tumeur présente extérieurement l'aspect d'une plaque d'un gris rosé, à bords sinueux nettement limités et même un peu surélevés, d'une consistance ferme ; elle mesure 4 centimètres en tous sens. A sa partie inférieure se trouve un nodule néoplasique gros comme une noisette qui s'étendait jusque dans l'hémisphère opposé en passant sous la faux du cerveau et qui a été atteint par le couteau. La coupe montre une coque charnue, d'un tissu ferme, contenant un magma puriforme. Les coupes transversales de l'hémisphère portant sur la circonvolution frontale et pariétale ascendantes rencontrent toutes deux la tumeur. On constate ainsi qu'elle est plus grosse qu'elle ne semblait, du volume d'un œuf de dinde ou même plus ; qu'elle est lobulée, composée de nodules gros en moyenne comme une forte noisette ; qu'elle a comprimé et remplacé la substance cérébrale au point de n'être séparée de la surface externe de l'hémisphère que par une couche épaisse de 8 millimètres au sommet des circonvolutions marginales. Cette tumeur comprimait donc notablement de dedans en dehors les centres moteurs de la région et les fibres de la substance blanche qui en partent. La coupe des lobules du néoplasme montre partout un tissu charnu plus ou moins dur, comprenant dans son intérieur des foyers caséeux importants, les uns secs et coriaces, d'autres ramollis et puriformes. — La pie-mère qui passe sur la face interne de l'hémisphère adhère intimement à la tumeur et ne peut en être arrachée.

L'examen des autres viscères ne révèle que des faits de moindre importance. On note aux poumons des adhérences très intimes des sommets avec la plèvre pariétale. On voit dans le parenchyme pulmonaire des travées

Digitized by Google

de tissu fibreux répondant à des dépressions cicatricielles de la surface et contenant de petits tubercules caséeux anciens. Pas de granulations récentes. La muqueuse bronchique et trachéale est normale. Dans le larynx il existe sur la corde vocale inférieure droite une ulcération à fond grisâtre pouvant loger un haricot, qui s'étend jusque dans le ventricule du même côté. Au-dessous d'elle, c'est-à-dire sur la face inférieure du bourrelet vocal, se trouvent quatre ou cinq tubercules miliaires jaunes entourés d'une auréole rouge. Cœur de volume normal, surcharge graisseuse, pas de lésion d'orifice, myocarde peu puissant mesurant 8 millimètres sur un ventricule et 4 seulement sur l'autre. Le tube digestif, le foie, les reins et les organes génitaux ne présentent rien à noter. La vessie est très distendue et contient 1 1/2 litre d'urine.

Examen histologique de la tumeur cérébrale. — Sur les coupes de la tumeur on voit qu'elle est composée en majeure partie d'un tissu embryonnaire à cellules allongées, fusiformes, lequel est parsemé d'îlots de cellules rondes se colorant vivement par le carmin. Ce qu'on remarque tout d'abord et à un faible grossissement c'est la présence de nombreux points caséeux, ramollis ou non, qui souvent confluent en masses assez considérables, et sont entourés d'une zone de petites cellules rondes ; d'autre part on est frappé de l'abondance extrême des cellules géantes qui sont disséminées, les unes autour des masses caséeuses, les autres isolément dans le tissu et le plus souvent entourées d'un cercle plus ou moins large de cellules embryonnaires. On a ainsi exactement l'aspect de follicules tuberculeux. D'autres follicules semblables ne contiennent pas de cellules géantes.

De petits vaisseaux pénètrent dans les zones caséeuses et dans les nodules embryonnaires ; ils sont gorgés de sang, et n'offrent pas trace d'une inflammation oblitérante. Les plus gros vaisseaux sont envahis et ne sont plus reconnaissables qu'à la présence de leur membrane élastique interne laquelle contient du tissu néoplasique, avec follicules, cellules géantes, etc.

En somme, nous avions affaire à une gomme ou à un tubercule ; en faveur de la gomme on pouvait citer l'état des vaisseaux, l'aspect fibreux à coupe sèche de portions importantes de la tumeur. Mais en faveur du tubercule venaient plaider l'abondance des cellules géantes, l'existence de follicules tuberculeux complets, et surtout la coexistence de tuberculose pulmonaire et laryngée. Enfin la pré-

Digitized by Google

sence de quelques bacilles, d'une rareté extrême il est vrai, puisque nous n'avons pu en trouver que 3 ou 4 sur une dizaine de coupes examinées, est venue démontrer la nature tuberculeuse de la tumeur.

16. Hygroma de la bourse olécrânienne; par Aud. Castex.

X..., employé de bureau, âgé de 50 ans, a toujours joui d'une assez bonne santé. Il n'a gardé le souvenir que de quelques douleurs rhumatismales. Dans les premiers jours du mois de février 1886, il se contusionna assez fortement la partie postérieure du coude gauche. Trois ou quatre jours après, il y constatait une petite saillie du volume d'une noix. Quelques applications de teinture d'iode restèrent sans effet. Je l'examinai six semaines après. La région olécrânienne était le siège d'une tuméfaction hémisphérique qui imposait immédiatement le diagnostic : hygroma.

Il était bien probable, et l'examen de la pièce l'a nettement établi, que l'affection existait de longue date et que le traumatisme survenu n'avait servi qu'à en révéler la présence. Le malade avait du reste l'habitude de s'appuyer avec son coude gauche sur son bureau.

Comme cette petite tumeur le gênait passablement et avait menacé, à plusieurs reprises, de s'enflammer, je lui proposai d'en faire l'ablation.

Après chloroformisation, je fis une incision verticale passant sur le milieu de la tumeur, et, dès que j'eus franchi la peau qui y adhérait dans le centre, je procédai attentivement à la dissection de l'une et l'autre lèvre de l'incision. La séparation fut d'abord laborieuse et incertaine, mais j'arrivai bientôt sur un plan celluleux grâce auquel il me fut facile de suivre les parois épaissies de l'hygroma. Je redoublai d'attention au voisinage de l'os pour éviter d'ouvrir les culs-de-sac synoviaux et l'hygroma fut entraîné, non sans avoir été ouvert au dernier moment par un coup de bistouri malheureux.

Je drainai la plaie, mis six points de suture, recouverts d'un pansement de Lister. Six jours après, la cicatrisation était complète, sans qu'il y eût eu la moindre suppuration.

L'examen de la pièce a montré qu'il s'agissait bien d'un hygroma olécrânien. Il contenait deux cuillerées à café environ d'un liquide transparent verdâtre et filant. La paroi mesurait 2 à 3 millimètres d'épaisseur. Au voisinage du squelette, elle renfermait une plaque calcaire de la dimension d'une pièce de 50 centimes. Sur la face interne de la paroi étaient disposées une dizaine de petites saillies

Digitized by Google

lenticulaires et sessiles, jaunâtres, qui avaient l'apparence d'un dépôt adipeux, mais qui cependant ne produisaient pas la tache d'huile caractérisque quand on les écrasait sur du papier blanc. C'est cette particularité qui m'a engagé à en demander l'examen histologique à mon collègue de Gennes. Voici textuellement la note qu'il a eu l'obligeance de me remettre.

Deux points sont à considérer dans cet examen : la paroi du kyste et les petites productions jaunâtres sessiles faisant saillie à la surface interne du kyste.

Des coupes d'ensemble, pratiquées à la fois sur ces deux parties, donnent, quand on les examine à un très faible grossissement (obj. 0, ocul. 1, Verick), les résultats suivants après coloration par le picro-carminate d'ammoniaque.

On aperçoit un amas de petits points rouges, puis, par place, et surtout dans la partie la plus externe de la préparation, des parties jaunes nettement arrondies et granuleuses ; du côté de la surface interne ou contraire, on aperçoit des demi-sphères colorées en rouge et qui semblent comme à demi enclavées dans le tissu précédemment décrit.

En somme, cet examen d'ensemble permet de dire paroi à constitution homogène partout semblable avec productions à la surface interne de petites masses à demi enclavées dans la paroi, ces petites masses répondent au tissu jaune décrit dans l'examen macroscopique. Voyons maintenant à un plus fort grossissement la structure de ces deux parties : Avec l'obj. 2 de Verick, on note que la paroi est presque exclusivement composée de cellules embryonnaires, il y a bien çà et là quelques fibrilles conjonctives qui servent de substratum à ce tissu. Mais les cellules embryonnaires prédominent de beaucoup. Au milieu de ce tissu on note la présence d'un très grand nombre de vaisseaux sanguins qui sont tout remplis de globules sanguins. Ces vaisseaux sont surtout abondants au niveau de la partie la plus externe de la paroi kystique.

En examinant la partie la plus interne, on voit du tissu conjonctif plus abondant et, par places, de gros faisceaux fibreux, les vaisseaux sont là plus rares. Au niveau de la face cavitaire, on voit que le tissu est légèrement déchiqueté, mais, en aucun point, même à un fort grossissement, il n'est possible de voir trace d'un endothélium.

Les petites masses signalées déjà sont, comme je l'ai dit, à demi enclavées dans la paroi. Ils semblent qu'elles soient prêtes à s'énucléer. Elles sont constituées en grande partie par du tissu fibreux, avec quelques rares cellules embryonnaires et pas de vaisseaux. Il semble qu'il eût

Digitized by Google

fallu peu de choses pour que ces petites masses fussent libres dans la cavité du kyste.

En résumé, kyste à paroi conjonctive avec prédominance du tissu embryonnaire, vascularisation très grande, presque excessive, petites masses fibreuses à la surface interne (produites probablement par la transformation fibreuse de la paroi ?). Examen attentif par la méthode d'Ehrlich pour voir s'il n'y avait pas de bacilles au milieu de ce tissu embryonnaire : rien de semblable, aucun bacille dans un grand nombre de préparations.

17. Rétraction de l'aponévrose palmaire, par C. Walther, prosecteur des hôpitaux.

Homme de 35 ans. Main gauche normale. Main droite : flexion légère de l'annulaire, très accentuée au petit doigt. La 2e phalange est fléchie à angle droit sur la première. Quand on cherche à redresser ce doigt, on voit se dessiner dans la paume de la main une sorte de corde fortement tendue, adhérente à la peau, répondant à la partie interne de l'aponévrose palmaire.

Entre le pli inférieur et le pli moyen de la paume de la main au niveau du 4e métacarpien, on voit deux petites dépressions séparées par un espace de deux millimètres, profondes, en forme de cul-de-sac et dans lesquelles on peut introduire l'extrémité d'un stylet. A la dissection, on constate un épaississement de la partie interne de l'aponévrose palmaire moyenne, formant des sortes de nodosités fibreuses. Les deux petites dépressions sont produites par l'adhérence intime à la peau de deux tractus fibreux très forts qui se détachent de la partie épaissie de l'aponévrose. La dissection de la peau lui rend partout sa souplesse et son aspect normaux, même au niveau des deux petits culs-de-sac qui se laissent alors facilement déplisser.

Des tractus fibreux épais et assez résistants se détachent de la partie inférieure de l'aponévrose et vont s'insérer sur la partie externe de la première phalange du petit doigt ; mais la flexion de ce doigt est particulièrement produite par une sorte de grosse corde fibreuse de 2 à 3 millimètres d'épaisseur. Celle-ci s'attache en bas par trois faisceaux échelonnés au bord interne de la deuxième phalange du doigt, tandis qu'en haut elle est insérée à la base de la première phalange, complètement confondue avec le tendon d'insertion de l'adducteur du petit doigt dont elle semble au premier abord un prolongement.

Le tendon fléchisseur et sa gaine fibreuse ne présentent

Digitized by Google

aucune altération. La section de cette grosse bride qui est complètement isolée des tissus voisins, permet l'extension complète du doigt après déchirure des petits tractus de la partie externe.

Cette bride a un aspect fibreux et n'a pas les reflets nacrés du tendon avec lequel elle semble s'unir. De plus, elle présente une certaine élasticité; quand, après l'avoir fortement tendue, on l'abandonne à sa rétraction, on la voit revenir un peu sur elle-même et se raccourcir sans se plisser à sa surface.

18. Kystes hydatiques multiples de la cavité abdominale (Foie. — Epiploon. — Petit-bassin); par CLADO.

Je dois à l'amabilité de mon excellent collègue et ami Gilly les pièces que j'ai l'honneur de présenter aujourd'hui à la Société anatomique, pièces qui proviennent d'une malade morte dans le service de M. Rendu, à l'hôpital Necker.

A l'ouverture de la cavité abdominale, on trouve de nombreux kystes, dont le volume est variable, appendus au grand épiploon et remplissant la grande cavité abdominale. Des kystes semblables se voient dans la cavité du petit bassin et autour des organes du trépied pelvien, ainsi que dans le foie. Le péritoine n'est nullement altéré, et dans la cavité abdominale, il n'y a aucune espèce de liquide.

Foie. Le volume est conservé normal. L'organe ne dépasse pas le rebord des fausses côtes; le péritoine qui le recouvre est lisse et poli. Sur la face supérieure du foie, du côté du lobe droit, il existe deux kystes hydatiques très volumineux qui remplacent pour ainsi dire tout le lobe de ce côté. Le premier, beaucoup plus volumineux que celui qui est en arrière, contient plus de cinquante hydatides filles, à contenu transparent pour la plupart, se pressant les unes contre les autres dans cette poche qui contient à peine un demi-verre de liquide. — Ces hydatides varient entre le volume d'une lentille et celui d'une noix. La poche mère est régulièrement tapissée par sa membrane anhyste et par une membrane granuleuse, qu'on retrouve sur tous les points de la face interne de la membrane anhyste. La membrane adventice est dense et présente une épaisseur qui est partout la même. Il n'existe pas d'amincissement ni d'adhérence à sa partie supérieure ou diaphragmatique. La membrane granuleuse, ainsi que le liquide de ce kyste, sont colorés en jaune orangé par la bile. Il ne m'a pas été

Digitized by Google

possible de retrouver la perforation qui a donné accès à la bile. Le kyste postérieur, plus petit, contient un liquide transparent et quelques hydatides filles. La membrane granuleuse qui le tapisse est discontinue. Il est à remarmarquer que les deux poches qui proéminent fortement en haut du côté du diaphragme, et qui se développent au dépens de la capacité du poumon droit, n'ont pas contracté d'adhérences avec le péritoine diaphragmatique, qui reste absolument sain dans toute son étendue.

Sur le lobe gauche du foie se trouve un autre kyste presque énucléable, qui ne tient plus que par une étroite base, mais qui, cependant, présente, comme paroi inférieure, la substance hépatique elle-même et non point le péritoine. Sur la face inférieure, un groupe de quatre hydatides se trouve logé dans le sillon transverse du foie. Ces hydatides, dont chacune mesure le volume d'une noix, compriment le canal cystique et empêchent l'ascension rétrograde de la bile. La vésicule biliaire se trouve en effet complètement vide. Ses parois présentent un aspect fibreux. A la partie antérieure du foie, à côté de la veine ombilicale, trois autres hydatides sont appendues à la façon d'un polype sur le bord antérieur du foie et retenues là par un repli péritonéal. Leur volume est à peu près celui des précédentes. Il est probable que ces hydatides se sont développées dans le ligament falciforme et, ayant entraîné le péritoine, se sont pédiculisées au dépens de lui. Le parenchyme du foie est fortement graisseux dans toute son étendue.

Les hydatides développées dans les lames épiploïques sont un rare et curieux exemple de localisation péritonéale. Elles flottent toutes avec facilité dans la cavité abdominale et ne présentent aucune adhérence soit entre elles, soit avec les organes avoisinants. Chacune d'elles offre à peu près le volume d'une grosse mandarine. On en compte une vingtaine. En examinant avec attention leurs faces, on acquiert bien vite la conviction qu'elles se sont développées dans l'épaisseur même des lames épiploïques, probablement sur le trajet des vaisseaux. Elles sont en effet recouvertes sur leurs deux faces par la séreuse péritonéale, qui cependant n'est représentée sur quelques points que sous la forme de brides membraniformes absolument lisses. L'anatomie normale du grand épiploon nous explique cette apparence. Toutes sont composées d'une membrane fibreuse adventice et d'une membrane anhyste. Leur contenu est ou bien transparent, ou légèrement roussâtre. Nulle part il n'y a de pus. Dans aucune d'elles nous n'avons trouvé des hyda-

Digitized by Google

tides filles, pas plus que de membrane granuleuse. L'estomac et les intestins, absolument sains d'ailleurs, sont repoussés en arrière par les nombreux kystes et forment un coussinet sur lequel ces derniers reposent.

Dans le grand bassin, il en existe quelques-unes, toutes sous le péritoine et facilement énucléables. Dans la cavité pelvienne, nous trouvons également de ces kystes, qui sont tous groupés autour du trépied pelvien. Entre la vessie et l'utérus, il en existe un qui repousse la vessie en avant. Il est recouvert par le péritoine utéro-vésical. Entre l'utérus et le rectum, nous en rencontrons deux autres accolés, recouverts par le péritoine recto-vaginal et comprimant le rectum contre l'excavation sacrée. Cet intestin est dilaté au point d'admettre le poing fermé. Le cul-de-sac de Douglas ne se fait plus au dépens du rectum et de l'utérus, mais il est limité en avant par ce dernier organe et en arrière par les deux kystes réunis. Les arcades de Douglas existent de chaque côté. Chacun des trois kystes qui viennent d'être décrits ne dépasse pas le volume d'un œuf de poule. Entre les deux feuillets des ligaments larges droit et gauche, nous observons également des petites tumeurs kystiques, dont le volume varie entre une noisette et une noix. Il en existe trois à gauche et deux à droite. L'utérus et ses annexes n'offrent aucune altération. Il en est de même de la vessie qui, sauf un peu de congestion du trigone, normal d'ailleurs, est dans un état parfait de conservation. Tous les kystes de la cavité pelvienne sont vierges d'hydatides filles, sauf celui qui est situé entre la vessie et l'utérus, qui en contient trois. Si l'on fait sauter dans le creux de la main un de ces kystes, ou encore une des hydatides filles, on obtient très nettement le frémissement hydatique. C'est là encore une preuve en faveur de la théorie qui admet que ce frémissement résulte de la vibration des parois des hydatides et non point de leur collision.

Réflexions. — La situation anatomo-pathologique de ces kystes est assez intéressante pour que nous cherchions à pénétrer le mécanisme de leur migration. A cet effet, trois hypothèses doivent être discutées : 1° Que les ecchynocoques, après avoir pénétré dans la circulation veineuse, ont été transmis dans le segment artériel de la grande circulation et de là lancés dans les régions précédemment indiquées. 2° Qu'arrêtés dans le foie, ils ont été semés dans la cavité abdominale par la rupture de la poche hépatique.

Digitized by Google

3° Enfin, qu'après leur pénétration dans la circulation des radicules portes, ils se sont arrêtés dans la sphère de ces radicules ou dans les veinules qui communiquent avec elles.

La première hypothèse est inadmissible. En effet, indépendamment des arguments qui peuvent être tirés de l'absence de vésicules dans les autres viscères, ce seul fait de leur présence dans les lames du grand épiploon, sans qu'il y ait de kystes ni dans le petit épiploon, ni à la surface de l'estomac, du gros intestin ou du mésentère, suffit pour écarter cette idée. En faveur de la seconde hypothèse plaident les observations qui existent dans la science, où une rupture de poche hépatique a semé des vésicules filles dans la cavité péritonéale sans phénomènes de péritonite, et sans symptômes généraux, sauf un peu d'urticaire accompagné ou non de fièvre. En faveur de cette idée plaiderait encore l'ancienneté relative des poches hépatiques; mais contre elle nous pouvons invoquer l'absence de déchirure ou de cicatrice évidente du côté des poches kystiques du foie; la présence de ces hydatides entre les lames mêmes du grand épiploon. — Il nous faudrait donc admettre, dans le cas où la deuxième hypothèse nous paraîtrait séduisante, qu'après la déchirure du kyste hépatique, les vésicules filles ou les ecchynocoques ont pénétré par l'arrière cavité des épiploons entre les lames du tablier gastro-colique; mais on sait que les quatre feuillets de ce tablier, décrits en anatomie, sont schématiques et tout à fait confondus chez l'adulte en une membrane simple contenant des vaisseaux. Contre elle encore, nous pouvons arguer de la présence dans le péritoine des poches hydatiques de la cavité pelvienne. Par exclusion, nous arrivons donc à la troisième hypothèse, et voici, je crois, de quelle façon la migration s'est effectuée : Les ecchynocoques ont dû pénétrer par toute la surface du gros intestin et peut-être aussi de l'intestin grêle. Un certain nombre d'entre eux se sont arrêtés dans les lames du grand épiploon, en voyageant dans les longues veinules qui partent du gros intestin et remontent, conduites par cet épiploon, du côté des veines de l'estomac. D'autres ont été transportés par la veine porte dans le parenchyme hépatique; enfin, ceux qui ont pénétré dans les veines hémorrhoïdales se sont arrêtés

Digitized by Google

dans le petit bassin et de là ils ont voyagé par les nombreuses communications de ces veines avec les veines utérines et les veines du ligament large dans les régions précédemment décrites. — *Viscères :* Dans les autres viscères, on n'a absolument rien trouvé.

19. M. Léonard présente des *kystes hydatiques du poumon.* Il s'agit d'un homme de 36 ans entré dans le service de M. Proust avec tous les signes d'un pneumo-thorax gauche. Une ponction fit évacuer 2 litres de pus. L'empyème fut pratiqué et ne donna pas issue à des hydatides. Pourtant, l'homme étant mort le jour même par syncope, la plèvre fut trouvée pleine d'hydatides secondaires à liquide clair, hydatides vivantes nageant dans le pus. La surface du poumon gauche est farcie de petits kystes. Il y en a également sur le péricarde. Mais la cavité pleurale n'est pas tapissée par une membrane hydatique.

M. Cornil explique le fait par la rupture d'un kyste hydatique dans la plèvre à la suite de l'empyème.

M. Blocq demande à être inscrit sur la liste des candidats à la place de membre adjoint.

Séance du 16 *avril* 1886.

Présidence de M. Cornil.

20. Lithiase biliaire. — Angéiocholite suppurée. — Endocardite végétante mitrale. — Constatation dans la végétation et dans les abcès biliaires de la même espèce de bactéries ; par M. Martha, interne des hôpitaux.

Une femme de 23 ans entre, le 13 mars, dans le service de M. le Dr Audhoui à la Pitié. Comme antécédents personnels on ne trouve chez cette malade qu'un rhumatisme ar-

Digitized by Google

ticulaire aigu, ayant duré quinze jours, à l'âge de 21 ans. Il y a quinze jours, elle fut prise de coliques hépatiques ; les douleurs au niveau de l'hypochondre droit persistèrent plusieurs jours. Comme son état général continuait à s'aggraver, la malade entre à l'hôpital.

13 *mars*. La malade est très faible ; elle présente une teinte ictérique généralisée ; les membres inférieurs sont le siège d'un œdème assez considérable. A l'auscultation du cœur on entend un souffle systolique à la pointe. Râles ronflants et sibilants dans la poitrine. Albumine dans les urines. Température 39°. Les jours suivants cet état persiste et la malade meurt le 15 avril. La température avait oscillé entre 38 et 39 degrés.

Autopsie. Au niveau de la valvule mitrale, on trouve une dizaine de végétations d'un volume variant de celui d'un pois à celui d'un haricot ; elles ont une couleur blanche tirant légèrement sur le jaune. Pas d'athérôme. Le foie à la coupe, est parsemé d'une grande quantité de petits points jaunes ou verdâtres laissant écouler un liquide purulent. En suivant les canaux biliaires on arrive à mettre à nu un grand nombre de petits calculs biliaires. Les canaux biliaires sont dilatés. En certains points, il existe autour des conduits une infiltration purulente ; en d'autres, il n'y a que de l'angiocholite catarrhale. Le poumon droit présente à sa base un infarctus gros comme un marron d'Inde, produit par un débris de végétation cardiaque qui a formé embolie dans l'artère bronchique. M. le Dr Netter, chef de clinique de la Faculté, a bien voulu examiner ces pièces et se charger de la recherche bactériologique.

Examen histologique par M. Netter. Les dissociations de la végétation mitrale ont fait voir que celle-ci est presque exclusivement formée par des bâtonnets généralement très courts, mais dont le diamètre longitudinal est le double au moins du transversal. Des éléments analogues existent dans le pus de l'angéiocholite et dans le canal hépatique. Il y a donc eu ici angéiocholite parasitaire et endocardite végétante consécutive. Une variété d'organismes habitant normalement l'intestin a passé dans les voies biliaires et de là dans le sang. Ce cas fera l'objet d'un mémoire en voie de préparation qui sera publié ultérieurement dans les *Archives de physiologie*.

Digitized by Google

21. Hernies diaphragmatiques congénitales par arrêt de développement du diaphragme. — Absence de la moitié droite du muscle; par J. Potocki, interne des hôpitaux.

Le fœtus qui présente ces anomalies est né dans le service d'accouchements de l'hôpital Lariboisière, d'une femme de 24 ans, primipare, n'ayant présenté d'autre particularité pendant sa grossesse que de l'albuminurie gravidique avec les accidents spéciaux à cette affection. Cet enfant est né à 7 mois et demi en état de mort apparente et l'insufflation n'a pu le ranimer. Le cadavre du fœtus bien développé ne présentait aucune particularité, le thorax était bien conformé. L'abdomen étant ouvert crucialement, on est tout d'abord frappé de l'absence des anses intestinales ; cherchant à s'assurer du fait on soulève le foie et on voit aussitôt cet organe basculer sur lui-même autour de ses attaches et sa moitié droite sortir de la cage thoracique, bientôt suivie de tout le paquet intestinal. Le diaphragme manque presque complètement à droite et actuellement la cavité thoracique de ce côté est constituée par un entonnoir profond vers la partie supérieure et interne duquel on aperçoit un rudiment de poumon. Pour n'être pas aussi accusée, la malformation du diaphragme du côté gauche n'en existe pas moins et on y trouve en arrière et en dehors un orifice qui laisse passer dans le thorax la rate tout entière.

Diaphragme. A droite, il est réduit à une languette triangulaire antéro-interne, languette musculaire, en forme de croissant, dont le bord gauche se continue avec le centre phrénique ; le bord antérieur s'insère sur le 1/3 antérieur du rebord costal et le bord postérieur concave, épais, limite l'orifice de communication entre le thorax et le ventre. Cet orifice n'offre aucune limite distincte ailleurs et, tant sur la paroi droite que sur la paroi postérieure, les séreuses se continuent directement sans qu'il y ait même la plus légère saillie. En dedans, à son niveau, on aperçoit le pilier droit du diaphragme et le centre phrénique surmonté du péricarde. A gauche, le diaphragme présente un orifice de la dimension d'une pièce de 2 francs ; limité en avant et à droite par un rebord diaphragmatique musculaire, épais, il n'est en arrière bordé que par un repli membraneux transparent au niveau duquel les deux séreuses pleurale et péritonéale sont adossées. Dans le reste de son étendue le diaphragme est normal et s'insère en avant comme d'habitude sur les côtes et fausses-côtes ;

Digitized by Google

en arrière, il envoie deux piliers qui prennent leurs insertions sur la colonne vertébrale ; il présente enfin des orifices spéciaux et disposés comme à l'ordinaire pour l'aorte, la veine-cave, l'œsophage et les nerfs.

Thorax. A droite, la cavité pleurale renfermait en avant le lobe droit du foie ; en arrière de lui et remontant jusqu'au cul-de-sac supérieur, le paquet intestinal. Le cul-de-sac supérieur dépasse la clavicule ; la plèvre ne présente de disposition intéressante qu'au niveau de la paroi interne où on la voit envoyer derrière le péricarde un grand prolongement en cul-de-sac, qui passe entre l'aorte située en avant et l'œsophage situé en arrière, prolongement qui fait une saillie d'un centimètre environ dans la partie gauche du thorax ; les deux plèvres sont adossées en ce point. Au fond de cette cavité thoracique, est un poumon rudimentaire avec trois lobes distincts.

La cavité pleurale gauche offre seulement à la partie inférieure un orifice par où la rate s'est engagée. Au-dessus est le poumon plus développé que le poumon droit. — Le péricarde, recouvert à la partie supérieure par un thymus volumineux qui envoie sur lui deux prolongements symétriquement placés de deux centimètres de longueur, est normal ; il s'insère sur le centre phrénique dont on peut le détacher assez facilement. Ni le cœur, ni les gros vaisseaux n'offrent de particularités intéressantes à noter.

Organes abdominaux. Le foie est formé de deux parties nettement séparées par un sillon profond dans lequel pénétrait le rudiment du diaphragme droit : l'une des parties était dans le thorax, l'autre dans l'abdomen. Le croissant diaphragmatique maintenait, pour ainsi dire, le foie dans sa situation anormale. Sur sa face supérieure, le foie offre tout d'abord ce sillon au fond duquel une simple membrane sans tissu hépatique sépare et réunit les deux moitiés de l'organe. On y voit, en outre, l'insertion de la veine ombilicale. La face inférieure offre la vésicule biliaire puis le sillon transverse, mais on n'y voit pas trace du sillon antéro-postérieur gauche de la veine ombilicale ; ce qui est facile à comprendre, puisque cette veine pénètre dans le foie par sa partie supérieure. L'épiploon gastro-hépatique est normal ; les organes qu'il contient ont leur disposition habituelle, l'hiatus de Winslow est béant. Le canal cholédoque s'abouche dans le duodénum comme à l'ordinaire, il n'a donc éprouvé d'autre changement qu'une augmentation de longueur, puisqu'il est obligé de gagner le duodénum en partant de son point d'o-

Digitized by Google

rigine, logé dans le thorax comme la vésicule biliaire. La rate, une fois ramenée dans le ventre, est réunie à l'estomac par un simple épiploon allongé; elle n'a aucune autre attache avec les organes voisins. L'estomac, le pancréas, les reins, les capsules surrénales, la vessie, les testicules qui sont à demi engagés dans l'orifice inguinal, n'offrent aucune particularité. L'intestin grêle est passé dans le thorax presque en entier, car seules ses parties fixes, c'est-à-dire les trois portions du duodénum sont restées en place; le cœcum et le colon ascendant ont accompagné l'intestin grêle, et on voit le colon transverse descendre du thorax pour venir s'unir au bord inférieur de l'estomac par l'épiploon gastro-colique lui-même continué par le grand épiploon; l'arc gauche du colon est encore fixé à la paroi postérieure de l'abdomen, mais bientôt le colon descendant se dévie à droite; cette portion de l'intestin et l'S iliaque jusqu'au rectum sont libres dans le ventre, rattachés simplement à sa partie postérieure par un mésentère : donc, ni méso-côlon descendant, ni méso-côlon iliaque.

L'encéphale et les membres sont normaux.

22. Subluxation de la tête humérale en haut avec fracture de l'acromion.—Luxation susglénoïdienne pathologique; par TUFFIER, prosecteur à la Faculté.

Les luxations de l'humérus en haut, après avoir été niées par Nélaton et Sedillot, sont entrées dans le domaine pathologique avec l'observation de Malgaigne (fractures et luxations). Les faits de Le Dentu, Holmes, Bush, le cas de Verneuil, que j'ai pu observer dans son service, les expériences cadavériques de B. Anger, de Panas, et la double dissection d'Albert Inspruck sont suffisants pour établir nettement cette variété de déplacement et son mécanisme (1). Tous ces cas se rapportent à des luxations complètes, sans fractures de la voûte acromio-coracoïdienne. L'humérus gagne sa situation au-dessus de cette voûte par un mouvement de rotation. Le fait que j'ai eu l'occasion d'observer diffère des précédents en ce que la tête humérale est venue se loger au-dessus de la glène dans une cavité mi-partie naturelle, formée par la partie supérieure de la glène, mi-partie artificielle, constituée par l'acromion fracturé et porté en haut avec l'extrémité interne de la clavicule. Le

(1) Voy. Bibliogr. in Poulet et Bousquet.

Digitized by Google

déplacement s'est donc bien fait directement en haut, au-dessus de la cavité glénoïde.

La pièce que je vous présente a été trouvée dans un exercice de médecine opératoire. Voulant pratiquer la désarticulation de l'épaule droite d'un sujet (femme) de 40 ans à peu près, et explorant l'interstice articulaire, je m'apperçus que les surfaces articulaires ne présentaient pas leur situation normale. L'épaule déformée faisait une saillie considérable en haut. L'apophyse coracoïde paraissait déjetée en avant. Cependant, la tête avait conservé ses rapports avec l'acromion. Quelques craquements perçus dans les mouvements de rotation de la tête me firent d'abord penser à de l'arthrite sèche. L'épaule fut disséquée et voici ce que je constatai :

Les muscles périarticulaires sont normaux, seul le sus-épineux semble déplacé ; au lieu de venir passer sur la tête humérale, il passe en avant de cette extrémité et décrit une légère courbe à concavité postérieure pour s'insérer au point habituel. Les surfaces de l'articulation sont profondément altérées. La tête humérale est aplatie d'avant en arrière, son cartilage est parsemé de mamelons ; sur plusieurs points, il fait presque défaut. La cavité glénoïde rétrécie dans le sens de la hauteur présente au niveau de son extrémité inférieure une forte apophyse de 2 centimètres, qui pénètre dans le tendon du triceps. La surface de ses deux tiers inférieure est rugueuse, comblée par du tissu fibreux, parsemée d'ostéophytes irrégulières, son tiers supérieur présente un cartilage mamelonné. Les lésions les plus marquées siègent du côté de l'acromion. A ce niveau, ni capsules, ni tendons, ni bourse séreuse sous-acromiale ; à sa place, une vaste cavité regardant en dehors et un peu en avant, recouverte dans toute son étendue par une couche d'apparence cartilagineuse. Cette cavité est formée de trois os séparés et reliés par une substance fibreuse qui recouvre leur face extra-articulaire. Ces trois surfaces osseuses sont : 1° l'extrémité postérieure et externe de l'acromion ; 2° un fragment libre représentant l'extrémité de cette apophyse, et regardant directement en dehors, et enfin 3° l'extrémité interne de la clavicule qui vient s'articuler avec ce fragment.

Ces trois fragments concaves par leur face antérieure sont reliés par un épais tissu fibreux qui passe sur leur face externe, opposée à la cavité glénoïde ; ce tissu permet un écartement de quelques millimètres entre chacun d'eux, si bien que les bords du fragment libre sont encroûtrés d'un pseudo-cartilage et s'articulent ainsi d'une part avec

Digitized by Google

l'acromion, de l'autre avec la clavicule. Ce tissu fibreux renferme dans son épaisseur une foule d'ostéophytes du volume d'un grain de plomb à celui d'un haricot. Tous ces corps étrangers adhérents sont lisses du côté de la cavité qu'ils contribuent à former (Voir la planche annexée). La tête humérale répond par ses 3/4 supérieurs à cette néarthrose.

L'ensemble de cette cavité est séparée de la glène par une bande fibreuse vestige et du bord postérieur de la bourse séreuse sous-acromiale. Cette bande s'étend de la face antérieure de l'extrémité claviculaire sur le bord postérieur de l'acromion ; elle limite en bas la néarthrose. L'apophyse coracoïde, légèrement déjetée en avant, n'a pas été fracturée, elle répond au tiers inférieur, déshabité de la cavité glénoïde. Par suite du déjettement du fragment acromial en haut et en arrière, la voûte acromio-coracordienne est verticale et regarde directement en arrière et en dedans ; elle est d'ailleurs allongée et amincie.

Toute cette voûte est infiltrée d'ostéophytes, il en est de même des surfaces articulaires de nouvelle formation, des restes de la cavité glénoïde et de la capsule. L'articulation contient deux corps étrangers du volume d'un gros pois, l'un est dans la cavité articulaire, l'autre dans la bourse séreuse du sous-scapulaire. Ces ostéophytes ne présentent pas de hile. La surface articulaire, comme les parties fibreuses, étant hérissées de corps étrangers plus ou moins pédiculés, il est impossible de trouver leur point de départ. A la coupe, ils présentent une surface extérieure cartilagineuse, un centre spongieux.

En résumé, formation d'une cavité articulaire par l'acromion fracturé et l'extrémité interne de la clavicule, le tout situé au-dessus de la cavité glénoïde déshabitée et fibreuse dans ses 2/3 inférieurs.

On pourrait longuement discuter l'histoire de cette pièce puisque les antécédents de la malade nous font défaut. S'agit-il d'une simple arthrite sèche ayant fracturé l'extrémité anormale, ou bien avons-nous affaire à une ancienne fracture de l'acromion avec subluxation de l'humérus en haut.

En faveur de la première hypothèse, nous avons les deux corps étrangers et l'existence d'une arthrite sèche légère dans l'articulation du côté opposé. Le processus serait le suivant : usure de la partie supérieure de la capsule articulaire, puis des parois de la bourse séreuse sous-acromiale. Communication de cette bourse avec l'articulation, usure de la face inférieure de l'acromion et fracture

Digitized by Google

de cette extrémité. Je ne crois pas que les phénomènes pathologiques aient suivi cette marche parce que le fragment détaché est fort épais sur ses bords comme à son centre.

La seconde hypothèse, fracture ancienne de l'acromion, avec subluxation de la tête humérale en haut, me paraît plus probable. Les phénomènes d'arthrite sèche s'expliqueraient facilement. Tout d'abord, dans une articulation subluxée, ces lésions sont fréquentes ; de plus, il s'agit là d'une vieille rhumatisante, puisqu'elle a un peu d'arthrite sèche du côté opposé ; rien d'étonnant dès lors à ce que les lésions soient plus accentuées sur un point malade. C'est la théorie du locus minoris resistentiæ, théorie que les faits chaque jour plus nombreux mettent aujourd'hui hors de discussion.

23. Note à propos d'un cas de kyste tendineux de la gouttière calcanéenne ; par TUFFIER, prosecteur de la Faculté.

S'il est une région de l'économie dont la pathologie chirurgicale est fort peu connue, c'est assurément celle qui correspond à la partie interne du cou-de-pied. En ce point, les muscles et le paquet vasculo-nerveux destinés à la face plantaire glissent sur la gouttière du calcanéum. Les rapports de l'artère tibiale postérieure, l'ordre et la superposition des trois tendons, jambier postérieur et long fléchisseur commun en avant, fléchisseurs propres en arrière séparés par les vaisseaux et nerfs, sont nettement précisés. On a décrit avec soin leurs deux couvertures aponévrotiques et leur gaîne fibreuse. Les gaînes synoviales ont été représentées par Monro dans son atlas. Bouchard (Thèse de Strasbourg, 1856, *Essai sur les gaînes tendineuses du pied*). Maslieurat Lagémard (Soc. anat., 1839, p. 161) les ont bien décrites. Un seul point ne me paraît pas suffisamment étudié dans ces mémoires, c'est celui qui a trait aux rapports des synoviales avec l'articulation, et aux déductions pathologiques qui s'ensuivent. C'est moins le but d'une pure et vaine description anatomique que l'intention d'éclairer la pathologie de la région qui me conduisent à vous présenter quelques considérations sur ces séreuses et leurs altérations. D'ailleurs comment n'en serait-il pas ainsi, puisque c'est une trouvaille anatomo-pathologique, une observation d'amphithéâtre qui a été le point de départ de mes recherches (le 12 avril dernier).

Dans le cours d'une désarticulation sous-astragalienne

Digitized by Google

sur un membre qui ne me paraissait le siège d'aucune déformation ; je taille le lambeau d'un pied droit par sa face plantaire quand je tombe sur une tuméfaction insolite de la région calcanéenne interne. J'abandonne de suite l'opération, je dissèque cette tumeur avec grand soin et voici ce que je constate :

Une tuméfaction rosée, légèrement transparente englobe les tendons fléchisseurs propres du pouce, et fléchisseurs communs des doigts ; à travers sa demi-opacité, on distingue la couleur blanc nacré des cordes tendineuses. Cette tuméfaction s'étend à la face postérieure de l'articulation tibio-tarsienne et *semble* remonter seulement à 1 centimètre au-dessus de la mortaise tibiale ; en bas elle contourne la gouttière du calcanéum pour dépasser sa petite apophyse. Allongée suivant cette direction, elle présente deux renflements, l'un supérieur, du volume d'une grosse noisette, siège au niveau de l'articulation du pied ; l'autre, inférieur, du volume du pouce occupe la partie la plus déclive de la gouttière calcanéenne, juste en avant de la petite apophyse. Le reste de la tumeur qui réunit les deux diverticules a le volume du petit doigt. La tuméfaction est lisse, régulière et présente les connexions suivantes : En dehors, elle répond aux insertions fibreuses des muscles abducteurs du gros orteil, et en bas à ces muscles. En haut, elle repose directement sur la petite apophyse du calcanéum. En avant, le jambier glisse intact dans sa gaîne normale. En dedans, elle est accolée au calcanéum, puis à l'articulation calcanéo-astragalienne et, plus haut, à la rainure postérieure de l'astragale à l'articulation tibio-tarsienne et au tibia ; dans toute cette région supérieure, la dissection est impuissante à distinguer la tumeur des organes sous-jacents. La fusion est intime.

Pensant qu'il s'agissait là d'un kyste et connaissant les recherches de mon ami Poirier sur les rapports des synoviales articulaires avec les hydropisies dites des gaînes tendineuses, je voulus avant d'ouvrir la tuméfaction rechercher l'état des articulations voisines. J'ouvre avec le plus grand soin, *par leur face externe,* le double article calcanéo-astragalien et la jointure tibio-tarsienne. Elles sont normales et toute mon attention dirigée sur une communication possible entre leur face interne et la tuméfaction précédente n'aboutit qu'à me faire constater l'intégrité complète de la synoviale.

Je fends alors le kyste par sa face superficielle au niveau du fléchisseur commun, il en sort un liquide gelée de groseille un peu fluide, un stylet mousse introduit dans

Digitized by Google

cette boutonnière permet de délimiter exactement les limites de la cavité. Je m'aperçois ainsi que le sommet de la tumeur monte à 2 centimètres au-dessus de l'interligne articulaire; que le point infime dépasse de 1 centimètre la petite apophyse calcanéenne; enfin, en promenant mon stylet pour faire le tour du tendon, je vois qu'il m'est impossible de lui faire suivre toute la surface interne de la tumeur. J'agrandis la boutonnière et j'ouvre la gaîne du fléchisseur propre du gros orteil, mon stylet peut alors remonter à 4 centimètres au-dessus de l'interligne tibio-tarsienne et descendre à 2 centimètres au-devant de l'extrémité antérieure de la petite apophyse. Je puis donc conclure que le kyste a présenté une double origine, il occupe les deux gaînes du fléchisseur commun, et du fléchisseur propre du gros orteil, mais ces deux gaînes communiquent, puisque la boutonnière faite à la gaîne antérieure a permis au kyste d'expulser tout son contenu. Une seconde expérience le prouve. J'insuffle la gaîne antérieure et je la vois se dilater seule; la même expérience répétée sur la gaîne postérieure me montre deux choses : 1° L'étendue beaucoup plus considérable de cette dernière séreuse; 2° le passage facile de l'air de la gaîne du fléchisseur propre dans celle du fléchisseur commun. Nous venons de voir que le trajet en sens inverse n'était pas possible.

Restait à chercher la cause de cette anomalie et à étudier la disposition de la surface interne de ce kyste. J'ouvre largement les deux gaînes et je puis constater que le diverticule supérieur, répondant à la face postérieure de la synoviale tibio-tarsienne, lui adhère intimement. Leur ensemble forme une même membrane absolument transparente, en aucun point on ne retrouve de solution de continuité. Plus bas, la paroi adhére à la face postérieure de l'articulation qu'elle tapisse, puis à l'extrémité interne de l'articulation calcanéo-ostragalienne au niveau de la terminaison de la gouttière interosseuse. *En ce point, sa surface présente deux petites dépressions* arrondies du volume d'une tête d'épingle, s'enfonçant dans le tissu fibreux à une profondeur de 2 millimètres. Toutes nos tentatives pour explorer le fond de ces petites dépressions et constater un orifice à ce niveau sont restées infructueuses. Les rapports de la synoviale articulaire et de la séreuse sont cependant très étroits. Un fin stylet enfoncé à ce niveau n'est séparé de l'articulation calcanéo-astragalienne antérieure que par un espace de 1 à 2 millimètres; on sent immédiatement sous le doigt l'extrémité mousse de l'instrument séparée seulement par l'épaisseur de la double séreuse. Plus bas, la pa-

Digitized by Google

roi est lisse, et enfin, à l'extrémité inférieure, les deux culs-de-sacs communiquent par un orifice étroit de 1 centimètre taillé comme une boutonnière dont les bords chevaucheraient l'une sur l'autre. Cet orifice correspond au point où les tendons fléchisseur commun et fléchisseur propre du gros orteil s'entre-croisent. Cette disposition nous explique la communication facile de la grande et de la petite gaîne, et elle nous permet de comprendre que, grâce au chevauchement des deux lèvres de la boutonnière, il était impossible d'insuffler la gaîne postérieure par la synoviale antérieure.

Le tendon du fléchisseur commun est normal. Celui du fléchisseur propre présente les altérations suivantes : Au niveau de la petite apophyse, on trouve sa surface couverte d'une plaque lisse blanc-bleuté, d'apparence cartilagineuse, lisse, irrégulière, recouverte par la synoviale ; son étendue est d'environ 3 centimètres, et son épaisseur normale 2 millimètres.

A la coupe, cette substance paraît fibreuse, blanc bleuâtre, et elle se confond directement par sa face profonde avec le tissu du tendon qui est d'une blancheur plus éclatante.

En résumé, le kyste occupe la région interne du calcanéum. Il siège dans les gaînes des fléchisseurs des orteils, et d'une part, il présente des rapports étroits avec l'articulation calcanéo-astragalienne ; de l'autre, le tendon du long fléchisseur est malade ; il s'agit de déterminer la nature et l'origine de cette affection.

Deux ordres de faits servent généralement à trancher une pareille question ; les observations déjà publiées et l'histoire clinique de l'affection. Dans le cas présent, ces deux facteurs nous manquent. Ces kystes paraissent très rares, si j'en crois mes recherches bibliographiques.

D'un autre côté, l'histoire clinique de cet homme reste tout à fait inconnue, puisqu'il s'agit d'un cadavre d'amphithéâtre venant d'un asile éloigné. Tout ce que je puis dire, c'est que les articulations voisines étaient saines, et que la peau de la plante du pied n'indiquait rien qui pût faire croire à des marches forcées antécédentes.

L'examen seul de la pièce doit nous fournir les arguments. S'agit-il d'un kyste d'origine articulaire ? Les recherches récentes peuvent faire pencher de ce côté. Les deux dépressions en cul-de-sac qui existent au point où la gaîne passe derrière cette articulation seraient les vestiges d'une ancienne ouverture par laquelle la synoviale aurait fait hernie, pour tapisser les tendons. L'ouverture

Digitized by Google

se serait oblitérée, et c'est la cavité ainsi isolée et devenue kystique que nous constatons aujourd'hui. La consistance gelée de groseille du contenu viendrait encore à l'appui de cette interprétation. Pour ma part, je pense qu'il s'agit plutôt d'un kyste purement tendineux, développé dans les gaînes des tendons fléchisseurs du pied. J'appuie mon opinion sur deux faits : 1° les lésions tendineuses du fléchisseur propre suffisent à expliquer cet épanchement ; 2° la collection liquide affecte exactement la forme de ces gaînes normales.

La description de ces gaînes donnée par les auteurs cités plus haut me parait exacte, mais en cherchant à la vérifier par la dissection de dix cous-de-pied, je me suis aperçu que leurs rapports avec les articulations n'étaient pas suffisamment mis en évidence. C'est cependant là un point digne d'intérêt au point de vue des propagations d'une synovite tendineuse à l'articulation ou réciproquement. Voici, à ce propos, ce que j'ai constaté par l'insufflation et par l'exploration au moyen d'un stylet doucement conduit dans ces séreuses pour en étudier la conformation. Les gaînes passent derrière l'articulation tibio-tarsienne et cheminent au-dessous des jointures calcanéo-astragaliennes postérieures et antérieures, mais leurs connexions avec ces trois articles sont bien différentes pour chacune d'elles. La coulisse du jambier antérieur se place en arrière de la malléole, et se trouve séparée de la synoviale tibio-tarsienne par son épais ligament latéral interne qui forme là une barrière infranchissable aux lésions articulaires, en revanche, cette coulisse à l'insertion scaphoïdienne se comporte d'une façon bizarre ; elle s'arrête sur la face postérieure du tendon à 1 centimètre au-dessus de cette insertion, tandis qu'elle tapisse sa face supérieure pour accompagner le faisceau sous-scaphoïdien du tendon et se mettre en rapport intime avec la séreuse calcanéo-astragalienne antérieure. Il n'y a donc pas de rapports intimes entre la tibio-tarsienne et cette gaîne.

La coulisse du fléchisseur commun est séparée de la tibio-tarsienne par les fibres postérieures du ligament interne assez mince à ce niveau ; elle se prolonge en bas jusqu'à l'articulation astragalo-scaphoïdienne, au point où le tendon du fléchisseur propre passe sur celui du fléchisseur commun. Là encore, les lésions pathologiques de l'articulation tibio-tarsienne se propagent assez difficilement à la gaîne, puisque des filets ligamenteux séparent les deux séreuses.

Digitized by Google

La synoviale tendineuse du fléchisseur propre est en haut, fort éloignée des précédentes puisque le paquet vasculo-nerveux les sépare. Elle passe de la face postérieure du tibia sur la face postérieure de l'astragale entre ses deux tubercules, puis elle suit le canal calcanéen et accompagne le tendon jusqu'au point où il passe au-dessus des tendons fléchisseurs communs ; là, cette synoviale s'adosse directement à la précédente qu'elle dépasse de 1 centimètre. Dans toute cette étendue elle est reçue dans une gaîne fibreuse qui diffère de celle des autres gaînes en ce qu'elle est beaucoup moins adhérente à la synoviale. En haut, cette gaîne se confond avec l'aponévrose profonde de la jambe ; en bas, elle se perd au-dessus du ligament annulaire interne du tarse ; si bien qu'au point où les tendons fléchisseurs communs ou fléchisseurs propres se rencontrent, leur gaîne est libre au milieu d'une atmosphère adipeuse diffluente considérable qui occupe cette région. Cette gaine donne donc accès dans toute la plante du pied. Ses rapports intimes avec les articulations sont également dignes de remarque. Au niveau de la face postérieure de l'article tibio-tarsien, la séreuse passe de la face postérieure du tibia sur l'astragale, se trouve là directement adossée à la synoviale articulaire. Il suffit de tendre la double membrane ainsi formée pour voir qu'elles n'en forment presque qu'une seule. Plus bas, sous la petite apophyse du calcanéum, la gaîne répond à l'interligne calcanéo-astragalien en un point situé exactement à l'extrémité interne de la gouttière interosseuse entre les deux surfaces articulaires antérieure et postérieure du calcanéum ; à ce niveau, on trouve une petite masse graisseuse très mince qui conduit directement de l'articulation astragalo-calcanéenne postérieure à la séreuse du tendon entre deux faisceaux du ligament latéral interne.

Si j'insiste sur ces fastidieux détails, c'est que je les crois capables de nous donner la clef de certains faits pathologiques. L'adossement des deux gaînes tendineuses au niveau de la plante du pied nous explique facilement leur communication, comme cela a eu lieu dans notre kyste.

Mais les rapports intimes des synoviales articulaires et de la gaîne du fléchisseur propre sont plus intéressantes. Ils nous montrent la propagation facile des lésions de l'une à l'autre. Supposons une lésion tuberculeuse, par exemple, de l'articulation tibio-tarsienne, elle trouvera dans la gaîne une route toute tracée pour gagner la plante du pied. Les deux autres synoviales sont moins bien disposées à cet effet. Elles sont séparées de l'article par des ligaments

Digitized by Google

épais. La gaîne du jambier antérieur séparée par le ligament latéral interne et, se perdant sous le scaphoïde, ne peut servir à cette transmission. Celle du fléchisseur n'a que des rapports peu intimes avec les jointures, et elle est beaucoup plutôt envahie par récurrence.

Les lésions transmises de l'article à la gaîne du fléchisseur propre peuvent donc se rendre par cette voie jusqu'à la plante du pied et là envahir par continuité la séreuse adjacente du long fléchisseur dans laquelle elles remontent. *En tous cas, ces deux gaînes doivent être beaucoup plus souvent envahies que celle du jambier antérieur.* Je ne puis étayer cette hypothèse sur des faits cliniques publiés, car la pathologie de cette région n'a pas été faite à cet égard. Cependant, l'anatomie peut, à elle seule, nous permettre de préciser quelques-uns des caractères de cette synovite du fléchisseur du gros orteil.

La forme de la tuméfaction peut servir de guide dans ces cas, si les lésions se propagent dans la gaîne du jambier postérieur, elles provoquent une tumeur aboutissant au scaphoïde, puisque la gaîne s'arrête au-dessus de cet os pour se continuer au-dessous. De plus, cette tuméfaction doit être bien peu considérable, car la gaîne fibreuse qui double la synoviale est jusqu'à ce niveau dense et serré. Au contraire, les collections, par exemple, qui se développeraient dans les gaînes du fléchisseur pourraient encore être rétrécies par les gaînes fibreuses dans la gouttière calcanéenne, mais au-dessus de l'article tibio-tarsien, elles peuvent se dilater, de même à leur partie inférieure elles peuvent descendre bien au-dessous du scaphoïde et là s'étaler à leur aise dans le tissu graisseux adjacent aux séreuses.

Je puis précisément, à l'appui de ces caractères théoriques, citer un fait pathologique que je viens d'observer. Un homme de 25 ans, fort et vigoureux en apparence, porte au niveau de la gouttière calcanéenne une tuméfaction pour laquelle il vient consulter à l'hospice des frères Saint-Jean de Dieu. J'apprends que cet homme a présenté à l'âge de 12 ans une arthrite chronique de l'articulation tibio-tarsienne. Cette arthrite survenue sans cause se développa lentement, et suppura pendant huit mois; sous l'influence des bains de mer et d'un traitement antistrumeux prolongé pendant deux ans, l'arthrite guérit par ankylose, et le malade put marcher sans douleur de 17 à 24 ans. L'articulation n'était ni gonflée, ni douloureuse. Il y a huit mois, la face interne du cou-de-pied devint douloureuse après la marche; bientôt un gonflement se mani-

Digitized by Google

festa et je trouve aujourd'hui la région dans l'état suivant : ankylose complète de l'articulation qui n'est le siège d'aucune réaction inflammatoire. Sur la face interne du cou-de-pied la peau a la couleur normale et glisse sur les parties profondes. La région est le siège d'une tuméfaction étendue de l'article à la plante du pied, peu marquée et cylindrique dans son tiers supérieur. Elle présente au contraire dans son tiers inférieur une saillie du volume d'une noix soulevant la partie médiane calcanéenne. Cette tuméfaction assez dure dans sa portion supérieure, est molle, pâteuse, presque fluctuante dans sa partie inférieure au niveau de sa dilatation. *L'exploration de l'artère tibiale postérieure montre qu'elle bat en avant de la tuméfaction.*

Les mouvements des tendons ne provoquent aucun mouvement dans la tumeur.

L'examen des autres organes fait constater une double épididymite tuberculeuse et une cystite de même nature.

Le diagnostic de ces lésions me paraît facile. Il s'agit évidemment d'une tumeur blanche de l'articulation tibio-tarsienne guérie par ankylose autrefois, et se propageant aujourd'hui dans les gaînes de la gouttière calcanéenne. La forme de la tumeur évasée en bas, étroite en haut, son siège plaident en faveur de cette manière de voir.

Mais je crois qu'il est possible de préciser davantage le siège de la lésion et de reconnaître la gaîne dans laquelle s'est faite la propagation. Il ne peut s'agir de la gaîne du jambier antérieur, la tuméfaction s'arrêterait au scaphoïde et ne descendrait pas au milieu de la gouttière du calcanéum. Restent donc les deux gaînes des fléchisseurs, où il existe un point de repère anatomique qui permet toujours de les distinguer, c'est la situation de l'artère tibiale postérieure. Si l'altération siégeait dans la gaîne du fléchisseur comme elle pourrait présenter la même forme, mais on constaterait la présence de l'artère en arrière de la tumeur. Si, au contraire, nous sentons le vaisseau battre en avant de la tuméfaction, nous pouvons affirmer que c'est la gaîne du fléchisseur propre qui est envahie ; or, c'est précisément ce que nous avons constaté dans l'observation de notre malade ; nous pourrons donc localiser la lésion dans cette gaîne et regarder ce fait comme venant à l'appui de ce que l'anatomie nous a appris de la facile communication des lésions articulaires tibio-tarsiennes à la séreuse du tendon fléchisseur propre du pouce. Voici une seconde pièce que j'ai pu disséquer et qui vient également à l'ap-

Digitized by Google

pui de cette théorie. Elle a trait à un malade amputé par M. Verneuil.

Arthrite fongueuse tibio-tarsienne. Nécrose et résection de l'astragale.— Récidive. — Grattage.— Amputation. — Dissection du membre amputé. — Névrite du tibial postérieur. — Ostéite des os du tarse. — Large envahissement de la plante du pied par l'intermédiaire de la gaîne du fléchisseur propre du gros orteil.

G..., 42 ans, commerçant, est un homme grand, bien constitué, qui se présente à l'examen de M. Verneuil en avril 1885 pour se faire soigner d'une affection chronique du pied. Les antécédents morbides ne permettent de relever aucun stigmate de scrofule ou de syphilis.

Le début de ses accidents remonte au mois de janvier. A cette époque, il ressentit quelques douleurs au niveau du cou-de-pied, douleurs survenues sans cause appréciable. D'abord assez vives après une marche prolongée, elles s'accentuèrent en quelques semaines, au point de rendre toute station debout intolérable: en même temps, la région augmenta de volume sans altération de la peau. Le médecin ordinaire immobilisa la jointure dans un appareil silicaté, les douleurs persistèrent et notre homme vint consulter M. Verneuil qui posa le diagnostic arthrite fongueuse tibio-tarsienne et prescrivit l'immobilisation dans un appareil plâtré et une révulsion ignée. Ce traitement fut exécuté par M. Reclus qui y ajouta l'ignipuncture. Malgré cela, un abcès se forma sur la face dorsale du pied, puis devint fistuleux. Une seconde collection s'ouvrit en dehors et subit la même évolution. On pratiqua quelques injections iodoformées; malgré cela, les douleurs augmentèrent, le gonflement devint plus considérable, les muscles antérieurs s'atrophièrent, la suppuration anémia le patient et les poumons étant indemnes, M. Verneuil décide au mois de septembre qu'une intervention active est nécessaire et fait entrer le malade à la maison de santé de la rue Oudinot. Là, le programme opératoire est ainsi conçu : large débridement des fistules, exploration des os malades, résection ou amputation suivant l'étendue des os atteints.

La fistule externe est largement ouverte et on tombe sur un astragale dénudé et nécrosé, le reste des os du tarse paraît normal, On fait une contre-ouverture en dedans et on extirpe l'os nécrosé en totalité. Double drainage transversal et antéro-postérieur. Iodoforme, pansement ouaté.

Dans les premiers temps, tout marche à souhait. Apyrexie complète, disparition des douleurs, reprise de l'appétit et des forces, suppuration peu abondante, indolence des parties. Au

Digitized by Google

15e jour, on enlève le drain antéro-postérieur. Au 25e jour, le membre est placé dans un appareil silicaté, la suppuration est presque tarie, les douleurs ont disparu, le pied commence à prendre un peu de solidité sur la jambe et le malade se lève.

Au bout d'un mois, les choses changent d'aspect. Les douleurs reparaissent sous forme d'élancements qui rappellent de tous points les douleurs fulgurantes du tabes, en même temps le pied devient plus volumineux, la région interne au niveau des gaînes s'empâte, la pression à ce niveau fait sourdre du pus par les orifices du drain transversal. Le gonflement augmente lentement mais constamment, les douleurs deviennent continues et M. Verneuil pense à une récidive de l'ostéite. Le 9 mars 1885, il pratique une nouvelle ouverture et un grattage de toutes les parties malades. Aseptie, iodoforme, ouate.

Les douleurs cessent pendant quelques jours, mais bientôt elles se manifestent de nouveau, avec une intensité telle que la morphine même reste impuissante à les calmer ; ce sont de violents élancements qui partent de la partie moyenne de la jambe et s'irradient jusqu'au bout des orteils en provoquant des soubresauts de tout le membre. Ces élancements se répètent toutes les demi-heures ou toutes les heures, et causent un endolorissement de toute la région. Le séjour au lit, la suppuration joints à l'insomnie presque complète et à l'inappétence du malade, font qu'il réclame une intervention radicale.

Le 14 juin, M. Verneuil pratique l'amputation de la jambe au lieu d'élection, par la méthode à 2 lambeaux, antérieur et postérieur, et avec l'aide de la bande d'Esmarck.

Dans le cours de l'opération, on constate une dégénérescence graisseuse de tous les muscles, qui sont jaunâtres et atrophiés. Le canal médullaire des os est agrandi et rempli d'une moelle jaune et diffluente. Résection de 3 centimètres du nerf tibial postérieur qui est normal. Après l'enlèvement de la bande élastique, rosée sanguine à la surface du moignon. Une compression méthodique pendant 10 minutes avec les éponges phéniquées, la supprime en partie. Cependant, comme le suintement persiste, M. Verneuil fait 4 points de suture profonds au crin de Florence. Antiseptie rigoureuse. Drainage au-dessus et au-dessous des sutures. Iodoforme sur la plaie, gaze iodoformée et ouate antiseptique.

Les jours suivants, apyrexie absolue (37°,5, 38°), indolence presque complète, mais au 5e jour, nouveaux élancements dans la jambe amputée, avec douleur fixe du talon, douleur si vive qu'elle arrache des cris au malade.

Au 8e jour, on enlève le pansement. Quelques gouttes de pus dans les drains, réunion par première intention; on place

Digitized by Google

les drains seulement aux extrémités de leurs plaies. L'exploration du moignon pris en masse est indolente et en aucun point on ne trouve de gonflement ou de tension, mais toute la peau est le siège d'une hyperesthésie extrême jusqu'au-dessus du genou; le simple passage léger de la pulpe du petit doigt ou des barbes d'une plume sur la peau provoquent des douleurs vives.

Pensant que peut-être il s'agit d'une névralgie traumatique précoce, je donne 1 gr. de sulfate de quinine; même pansement.

Les douleurs diminuent d'intensité et finissent par disparaître au 28e jour.

Le segment de membre amputé est d'une régularité telle comme forme, que l'on s'aperçoit à peine de la disparition de l'astragale. Le pied est à angle droit, il a gardé par rapport à l'axe de la jambe, ses dimensions normales, mais son volume est plus considérable et une saillie interne suit la direction des tendons fléchisseurs et aboutit à une tuméfaction diffuse de la région interne de la plante du pied.

La dissection, après injection vasculaire, nous montre des muscles pâles, graisseux, atrophiés, surtout à la partie antérieure. Les artères sont englobées au niveau de la gouttière calcanéenne, dans une masse fongueuse et sclérosée qui les enserre et se confond avec leurs parois. La tibiale postérieure surtout est perdue au milieu d'une masse fongueuse, son calibre à ce niveau est nettement diminué.

Le nerf tibial postérieur présente des altérations remarquables qui s'étendent de l'articulation tibio-tarsienne à une distance de 3 cent. au-dessous de l'amputation. Ce nerf a doublé de volume, il est dur, sclérosé, et toute sa surface est vivement injectée d'un élégant réseau de petits vaisseaux. Cette augmentation de volume ne s'étend pas à la plante du pied, et se termine en fuseau au-dessous du point amputé. Cependant à ce niveau, son diamètre est encore un peu plus considérable que normalement.

Le nerf tibial antérieur est sain.

Les gaines synoviales de la région sont envahies par les fongosités. Les muscles péronés ne présentent qu'un simple épaississement. Mais les gaines tendineuses de la partie interne du cou de pied sont remplies de fongosités. Ces gaines sont ouvertes successivement : la séreuse du jambier postérieur n'est atteinte que dans une étendue de 2 à 3 centimètres au-dessous de l'articulation, La synoviale du fléchisseur commun est au contraire couverte de granulations rougeâtres dans toute son étendue, mais les lésions les plus considérables siègent dans la gaine du fléchisseur propre du gros orteil. Cette séreuse est distendue par les fongosités qui s'étendent

Digitized by Google

jusqu'à son extrémité inférieure; elles forment une masse rougeâtre qui a dépassé notamment les limites de la gaine et est venue s'épanouir dans le tissu cellulaire du pied, où elle forme la tuméfaction apparente que nous avons constatée à travers les téguments.

Les surfaces osseuses au niveau de l'articulation tibio-calcanéenne sont couvertes de fongosités aussi bien sur le plateau tibio-péronéen que sur la face supérieure du calcanéum. Ces deux surfaces sont réunies sur les parties latérales par des jetées osseuses très nettes qui immobilisent le pied dans sa situation, mais qui sont peu résistantes. Le tibia est volumineux, son plateau inférieur est rougeâtre, couvert d'ostéophytes éburnées ou raréfiées. Les canaux de Havers sont visibles à l'œil nu, sa surface fendue suivant son axe, montre une moelle jaunâtre, diffluente au milieu de trabécules friables ; le tout remontant jusqu'à 3 travers de doigt au-dessus du plateau. Le péroné présente surtout des traces d'ostéite condensante limitée à la malléole. Le calcanéum a son cartilage exfolié, il est friable et se coupe facilement au couteau, sa partie supérieure est jaunâtre, tandis que les trabécules de la grosse tubérosité présentent une coloration rouge très remarquable. La surface scaphoïdienne est également couverte de fongosités. Les autres os sont friables, leur coupe présente un aspect jaunâtre, tous sont atteints de dégénérescence graisseuse.

Je crois pouvoir ainsi résumer l'ensemble de cette communication. Les synoviales qui accompagnent les tendons de la gouttière calcanéenne présentent des rapports variables avec les articulations qu'elles côtoient. La gaîne du jambier postérieur est séparée de l' articulation par le ligament latéral interne, et doit être rarement envahie par les lésions de cette articulation. Cette gaine entoure le tendon jusqu'à la tête de l'astragale. A partir du scaphoïde, elle est incomplète, recouvre la face profonde du tendon et l'accompagne sous cet os (Bouchard).

La synoviale du tendon fléchisseur commun descend (1) jusqu'au point où elle est croisée par le tendon fléchisseur propre du gros orteil. Elle est en haut séparée de la jointure du pied par les fibres les plus postérieures du ligament latéral interne.

La synoviale du fléchisseur propre du pouce présente l'étendue la plus considérable et les rapports les plus im-

(1) Les limites supérieures de ces gaines sont décrites dans Bouchard (*Loc. cit.*). D'après mes dissections, cette limite est très variable.

Digitized by Google

portants avec les séreuses articulaires. Partant de 1 à 5 centimètres au-dessus de l'interligne tibio-tarsienne, elle va à 7 centimètres en avant de la malléole interne au delà du point où le tendon est croisé par le fléchisseur commun; là elle s'adosse à la synoviale de ce tendon et peut communiquer avec elle. Les deux synoviales baignent à ce niveau dans une masse graisseuse qui les sépare des vaisseaux plantaires et du ligament latéral interne du tarse devenu l'aponévrose profonde du pied. En haut, elle s'adosse directement à la séreuse tibio-tarsienne et leur ensemble forme une seule membrane; plus bas, un peloton graisseux la sépare de l'articulation calcanéo-astragalienne postérieure.

Elle est donc bien disposée pour subir le contre-coup de toutes les lésions articulaires ou pour déterminer secondairement ces lésions et leur tracer une voie vers la face plantaire. Ces lésions peuvent ainsi s'étaler dans la plante du pied au milieu du tissu graisseux ou peut-être remonter le long de la gaine du fléchisseur commun.

Ces gaines peuvent être le siège de kystes tendineux qui affectent la forme même de la séreuse, et *ne paraissent pas* présenter de communication avec les articulations.

La gaine du fléchisseur propre peut être envahie par des néoplasies tuberculeuses dont le siège initial est dans l'articulation tibio-tarsienne. Elles affectent la forme allongée le long de la gaine dans leur partie supérieure et se renflent à leur partie inférieure au niveau de la face interne du pied.

Le siège de la tuméfaction par rapport à l'artère tibiale postérieure permet de porter un diagnostic anatomique exact, et de localiser l'affection dans la gaine du fléchisseur commun, si l'artère est en arrière de la lésion, dans la gaine du fléchisseur propre, si elle bat en avant de cette tuméfaction.

24. Note à propos d'une observation de cancer du col utérin terminée par accidents urémiques (Compression des uretères. — Néphrite diffuse. — Athérome artériel généralisé). — Le cœur dans le cancer de l'utérus; par le Dr Maurice Letulle, médecin des hôpitaux.

I. L'observation que je rapporte ici est presque banale, elle pourrait se résumer en deux lignes : Il s'agit d'un cancer de l'utérus terminé par urémie. Ce fait mérite d'être relaté avec tous ses détails, nous en donnerons bientôt les motifs. Je le résume à l'aide des notes de M. Decressac, externe du service de mon maître le professeur Vulpian,

Digitized by Google

que je suppléais à l'Hôtel-Dieu quand la malade qui fait l'objet de cette note vint demander quelque soulagement à ses souffrances. Elle succombait huit jours après son admission.

Obs. — *Cancer du col utérin. Accidents urémiques.*

Céline Lois..., 45 ans, entre le 18 juillet 1885, salle Sainte-Madeleine, n° 6, Hôtel-Dieu. Mariée à 20 ans, elle a eu trois enfants, le dernier il y a 21 ans. Ses règles furent constamment douloureuses. Il y a trois mois, des hémorrhagies considérables se produisirent. Depuis cette époque, alternatives de leucorrhée et de métrorrhagies. Pleurésie il y a un an.

La malade se plaint de douleurs spontanées dans le bas ventre et dans le flanc gauche. Ces douleurs sont exagérées à la pression, surtout dans toute la région comprise entre le rebord de la 12e côte et la crête iliaque du côté gauche.

Le ventre n'est ni ballonné, ni rétracté. On ne peut y sentir aucune tumeur par la palpation.

Le toucher vaginal révèle l'existence d'ulcérations fongueuses de toute la partie postérieure et antérieure des parois vaginales dans la partie avoisinant le col de l'utérus, et sur une profondeur de quatre ou cinq centimètres au moins. Le col est en partie détruit et le doigt plonge dans une caverne utérine très étendue. La paroi antérieure du vagin avec ses dépressions et ses saillies paraît plus dure et plus résistante qu'à l'état normal. Ecoulement fétide par la vulve ; la défécation n'est pas gênée et se fait sans douleur. Avant l'entrée à l'hôpital il y a eu presque constamment de la constipation ; depuis le 16 juillet. elle a été remplacée par de la diarrhée.

L'émission des urines se fait péniblement : la malade ne peut en donner pour l'examen. Incontinence habituelle de l'urine qui date déjà de plusieurs semaines.

22 *juillet*. Depuis l'entrée, la maladie a pris une allure rapide : l'inappétence est devenue complète, les quelques aliments que la malade digère sont presque aussitôt rejetés ; les vomissements sont très fréquents, surtout alimentaires. On ne peut les expliquer par une lésion péritonéale récente, les autres signes de la péritonite font défaut. D'ailleurs, l'estomac paraît sain. Cependant, l'état général est grave : cachexie profonde, teinte jaune paille des téguments, bouffissure de la face. La température axillaire oscille entre 36° et 37°. Le pouls est petit, les artères sont dures, *athéromateuses*. Rien au cœur, dont la pointe bat dans le 4e espace intercostal contre la 5e côte, à neuf centimètres de la ligne médiane. Souffle anémique, à la base, au niveau du foyer d'auscultation de l'artère pulmonaire.

Digitized by Google

L'émission difficile des urines, et une oligurie réelle, font penser à une compression des uretères par le néoplasme. On recherche l'existence d'une hydronéphrose : la palpation profonde au niveau des hypochondres décèle un empâtement très appréciable au niveau du rein droit.

Les vomissements persistèrent ainsi, malgré les divers procédés de traitement employés ; la température ne dépassa pas 36°,4, et la mort survint le 29 juillet dans le marasme.

L'AUTOPSIE démontra qu'il n'y avait pas trace de péritonite.

Le corps de l'*utérus* paraît un peu plus volumineux qu'à l'état normal, le corps est à peu près complètement détruit par un épithélioma. La tumeur s'est propagée à la presque totalité de la paroi supérieure du vagin. On rencontre un petit fibromyome sous-péritonéal, non pédiculé, développé au niveau de la corne gauche ; deux autres myomes, pédiculés ceux-là, s'implantent sur la face antérieure de l'utérus ; enfin, un quatrième myome au niveau de l'insertion de la trompe droite.

La *vessie* est distendue par une notable quantité d'urine ; l'urèthre est libre cependant. La paroi postérieure, très épaissie, infiltrée par le néoplasme fait une saillie convexe dans la cavité vésicale.

L'embouchure de chaque uretère se reconnaît à deux saillies formées par la masse cancéreuse utéro-vaginale sous-jacente ; le trajet des uretères dans l'intérieur de cette masse indurée est assez difficile à retrouver. De chaque côté, en effet, la lumière du canal urétéral est effacée, la muqueuse de l'uretère est certainement envahie, du côté droit au moins, par le processus néoplasique.

Le *rein* droit est le siège d'une hydronéphrose considérable. Après l'ouverture de la vessie, le bassinet et l'uretère restent distendus par l'urine, il y a un obstacle insurmontable à l'écoulement de l'urine en un point de l'uretère qui confine à la vessie. Le parenchyme rénal a subi une transformation fibreuse, atrophique : sur les coupes, il offre un aspect blanchâtre, complètement décoloré. La substance corticale est très adhérente à la capsule fibreuse et finement granuleuse ; dans les régions les plus atrophiées, elle mesure à peine deux millimètres. La hauteur des pyramides de Malpighi est également fort diminuée ; elle atteint à peine un centimètre.

On note encore un épaississement très considérable de la paroi du bassinet et des calices dont la cavité est extrêmement dilatée. Poids du rein droit : 110 grammes.

Le *rein* gauche, très volumineux, est mollasse, œdémateux, hypérémié, son poids est de 220 grammes. La couche corticale

Digitized by Google

mesure 8 millimètres. Les vaisseaux radiés sont très apparents. La dilatation de l'uretère ne faisait que commencer.

Le *cœur* qui pèse 265 grammes est mou, ses parois sont flasques, plutôt amincies; le myocarde est très friable. La valvule mitrale un peu épaissie au niveau de son bord libre; une ou deux petites plaques athéromateuses apparentes sur sa valve antérieure.

L'orifice aortique est sain.

Le cœur droit est légèrement dilaté. L'épaisseur des deux parois ventriculaires est:

Ventricule gauche. . .	13 millimètres.
Ventricule droit. . . .	3 millimètres.

Il n'y a donc pas, à proprement parler, d'hypertrophie cardiaque.

L'aorte, examinée dans toute son étendue, est indemne d'athérôme; par contre, les radiales et les fémorales, l'artère splénique sont athéromateuses.

Terminons la relation de cette autopsie en disant que le cancer commençait à se propager au delà de ses limites utéro-vaginales: on voit, en effet, de nombreux ganglions lymphathiques, énormes, envahis par le néoplasme, former une traînée bosselée le long de l'artère iliaque externe, sur le bord de l'excavation pelvienne. En outre, au niveau du cul-de-sac vésico-utérin, la séreuse péritonéale est envahie par des îlots néoplasiques qui forment à ce niveau une large plaque. Les deux ovaires, d'apparence normale, sont reliés aux parties voisines par d'anciennes adhérences indemnes de cancer.

II. Il m'a paru intéressant de relever, à l'occasion du fait qui précède, la plupart des observations publiées sur ce même sujet.

A en croire nombre d'auteurs, la compression de l'uretère et la néphrite consécutive seraient, dans le cancer de l'utérus, une cause fréquente d'hypertrophie cardiaque; et pour préciser davantage, l'hypertrophie porterait plus spécialement sur le ventricule gauche.

Voyons donc ce qui résulte de l'étude attentive des faits connus. Tout d'abord, citons les principaux auteurs : Le tableau suivant indiquera dans une première colonne un certain nombre de cas publiés; dans le reste, les résultats sont catégorisés de la façon suivante : *a*) pas d'hypertrophie cardiaque; *b*) hypertrophie cardiaque d'origine artérielle ou valvulaire évidente; *c*) hypertrophie simple (dont nous aurons à rechercher la cause).

Digitized by Google

Tableau indiquant 75 observations de cancer utérin compliqué de néphrite chronique d'origine urétérale. — Etat du cœur.

CAS RELEVÉS.		RÉSULTATS CONCERNANT LE POIDS DU CŒUR.		
Auteurs.	Nombre.	Cœur normal (ou même atrophié.)	Hypertrophie cardiaque de cause artérielle ou valvulaire.	Hypertrophie simple.
Bright.	1	1	»	»
Straus	2	»	»	2
Weill	7	5	1 (Obs. X).	1 (Obs. XI).
Artaud	4	1 (Obs. VI).	»	3
Féré et Quermonne.	36	30	»	6
Lancereaux.	23	20	3	»
Raimond	1	»	»	1
Letulle	1	1	»	»
Total.	75	58	4	13

La première conclusion qui découle de ce tableau et qui s'impose à l'esprit, c'est que l'hypertrophie cardiaque indépendante de toute lésion de l'appareil cardio-artériel est aussi rare qu'est fréquente l'absence d'hypertrophie et même l'atrophie de l'organe.

Passons rapidement en revue les différents détails de cette question dont l'intérêt théorique est considérable.

En premier lieu, établissons la grande fréquence de l'état normal ou même atrophique du cœur dans le cours du cancer de l'utérus comprimant les uretères.

Bright, le premier peut-être, insista, dans une observation de son premier mémoire, sur l'intégrité parfaite du cœur (1). Il s'agissait « d'un formidable exemple de cancer de l'utérus » développé chez une femme de 32 ans. Il y avait hydronéphrose et atrophie de la glande rénale.

Dans un mémoire récent et des plus remarquables (2), le

(1) R. Bright. *Reports of medical cases selected wilh a view of illustrating the sympt. and cure of diseases, by a reference to morbid Anatomy*, 1827, t. I, p. 115, Obs. XXXII.

(2) Straus. Des lésions rénales dans leurs rapports avec l'hypertrophie cardiaque (*Arch. génér. de médecine*, 1882).

Digitized by Google

Dr Straus a repris largement l'étude de l'hypertrophie du cœur dans ses rapports avec les lésions rénales.

Pour ce qui est de la démonstration expérimentale de l'hypertrophie cardiaque secondaire aux altérations matérielles du rein, c'est dans ce travail, on peut le dire, que pour la première fois la preuve semble avoir été faite. Or, au point de vue clinique, notre savant collègue base son argumentation précisément sur deux observations de cancer utérin compliqué de néphrite par compression urétérale.

Qu'il me soit permis, pour les besoins de la cause que je vais défendre, de résumer brièvement ces deux faits :

Obs. — La première observation a trait à une femme de 52 ans. Le rein gauche était réduit au tiers de son volume normal. Le rein droit pesait 180 grammes ; cet organe, mou, lisse, blanc jaunâtre, possédait deux uretères également dilatés.

Le cœur, de 340 grammes, offrait une hypertrophie portant exclusivement sur le ventricule gauche, dont les parois mesuraient 20 millimètres. La cavité du ventricule gauche était plutôt dilatée. L'oreillette gauche et le cœur droit tout entier étaient amincis.

L'auteur ajoute que les valvules du cœur étaient saines.

De cette observation très importante, je ne veux conserver qu'une impression, je n'ose dire une critique. Cette réflexion qui va m'être suggérée par la lecture d'un grand nombre d'autres faits intéressants, reviendra sans cesse sous ma plume. Je la formulerai de la façon suivante : « *L'auteur ne mentionne pas l'état du système artériel.* » Ici, étant connue la haute compétence de notre éminent collègue, l'objection perd toute sa valeur. Il me paraît hors de discussion que l'athérome artériel a été recherché dans tous les organes et dans tous les tissus et que les vaisseaux étaient sains. Toutefois, la notification faite enlevait l'ombre d'un doute et la valeur de l'observation devenait absolue, indiscutable.

Quelque minutieuse, quelque spécieuse même que puisse paraître cette objection, nous ne pouvions pas ne point la formuler avant de passer à l'autre fait. Nous la verrons d'ailleurs, dans un instant, acquérir une importance réelle.

Obs. — La seconde observation due à M. Straus a trait à une femme de 47 ans. Le néoplasme utérin avait déterminé une oblitération complète de l'uretère droit et secondairement une hydronéphrose. L'uretère gauche était incomplètement obli-

Digitized by Google

téré. Le cœur pesait 360 grammes. L'hypertrophie portait sur le ventricule gauche dont les parois mesuraient 25 millimètres d'épaisseur.

L'auteur signale l'intégrité des valvules du cœur, « *sauf*, dit-il, *un léger épaississement des valvules aortiques.* » Malheureusement, ici encore, l'auteur ne mentionne pas l'état anatomique de l'arbre artériel.

Toutefois, et c'est là que notre argumentation trouve sa raison d'être, l'examen histologique de ces deux cœurs hypertrophiés a été pratiqué. M. Straus signale, avec la meilleure bonne foi, que « le tissu interfasciculaire du « premier cœur est légèrement épaissi » et que, (ce sont « ses propres termes) « il existe également un faible degré « de périartérite des artérioles cardiaques. »

Force nous est donc de conclure que ces deux observations si bien faites pour entraîner la conviction au point que notre savant collègue n'a pas hésité à les publier, laissent, par un petit côté, prise à la critique, et je le répète, dans cette question qui n'est pas encore définitivement jugée, le rôle de la critique est d'être impitoyable : la loi de l'hypertrophie cardiaque secondaire aux néphrites par compression urétérale, sera, par là même, d'autant plus solidement assise sur des bases inébranlables, si tant est qu'elle puisse un jour s'imposer.

J'arrive, par ordre chronologique, au travail du Dr Weill (de Lyon) (1) qui a trait exactement au sujet qui nous occupe. Sur 20 observations qui forment la base de son mémoire, sept appartiennent à des femmes atteintes de cancer utérin (obs. X, XI, XII, XIII, XIV, XV, XVII.). Tout d'abord, détail d'un grand intérêt, les cinq derniers faits ne s'accompagnaient pas d'hypertrophie et rentrent dans la première colonne de notre tableau. Il est même bon de noter que dans l'obs. XIV la malade, âgée de 40 ans, emphysémateuse, succombait à un cancer propagé à la vessie et aux deux reins ; le cœur pesait 235 grammes. De même pour l'obs. XV, où, chez une femme de 45 ans, le cœur avait le poids de 160 grammes! L'atrophie cardiaque dans le cancer utérin, sur laquelle notre collègue le Dr Féré et M. Quermonne ont vigoureusement insisté, n'est pas absolument rare ; elle s'explique d'ailleurs si aisément par

(1) Weill (de Lyon). Hypertrophie cardiaque dans les néphrites consécutives aux affections des voies excrétoires de l'urine. Thèse. Lyon, 1882, p. 56 et suiv.

Digitized by Google

l'état de cachexie où tombent les malheureuses malades, que nous n'insisterons plus sur ce point de détail.

Il ne reste donc, dans le travail du Dr Weill (de Lyon), à l'actif de l'hypertrophie cardiaque secondaire, que deux observations (obs. X et XI). En comptant ainsi, je suis, pour ma part, plus généreux que l'auteur, qui dans l'observation XI où le cœur pèse 330 grammes, note : « pas d'hypertrophie cardiaque. » Malgré la loi d'hypertrophie physiologique du cœur progressant avec l'âge, si judicieusement défendue, naguère encore, par le Dr Ducastel, un cœur de 330 grammes, chez une femme de 55 ans, cachectique, succombant aux progrès d'une tumeur utérine comprimant l'uretère gauche, peut être considéré comme atteint d'hypertrophie.

Toutefois, la cause de l'origine rénale de cette hypertrophie n'y gagne rien, car l'auteur note qu' « on trouve un peu d'athérome » dans l'organe central de la circulation ce qui permet de penser que l'état du système artériel aurait dû être signalé.

Quant à l'obs. X du même mémoire, le cœur de cette femme encore jeune (39 ans) pesait 350 grammes. Les deux reins étaient lésés : le droit volumineux, blanchâtre ; le gauche petit, dur, scléreux, par conséquent malade depuis longtemps déjà.

Or, ce cœur hypertrophié *était atteint d'altérations valvulaires*, légères sans doute, mais bien évidentes puisque : « on trouvait quelques végétations sur la face auriculaire de la valvule mitrale. » J'ajoute qu'on constatait encore de l'emphysème pulmonaire, cause fréquente d'hypertrophie cardiaque, et que l'auteur ne mentionne pas l'état du système artériel.

Dans un mémoire récent, mon excellent ami le Dr Artaud (1) a repris la question des lésions rénales et cardiaques consécutives au cancer utérin, récemment esquissée par son maître le Dr Straus. Il ajoute aux deux observations déjà citées quatre cas nouveaux examinés avec soin et importants, que nous allons rapidement passer en revue. Les trois premières observations (obs. III, IV et V) ont trait à des malades de 54, 60, 39 ans ; toutes trois ont un cœur notablement hypertrophié (345, 410 et 380 grammes) ; chez les trois également, les valvules du cœur sont saines et « *il n'existe pas d'athérome de la crosse aortique* », re-

(1) Artaud. Néphrite par compression des uretères dans le cancer utérin. Hypertrophie du cœur consécutive. *Rev. de médec.*, 1884.

Digitized by Google

marque d'une haute importance qui donne à entendre que le système artériel a été examiné avec soin dans son ensemble.

Pourquoi donc n'avoir point spécifié que les artères étaient saines? Ne serait-il pas oiseux de rappeler que l'endartérite chronique peut affecter les artères de moyen et de petit calibre tout en respectant les gros troncs artériels? C'est là précisément que se trouve le nœud de la question, nous ne cesserons de le répéter. Aussi ne saurait-on recommander aux observations ultérieures d'être riches en détails, afin de mettre en mains toutes les données du problème : on pourra de la sorte en poursuivre la solution d'une manière fructueuse.

Pour en revenir au mémoire du Dr Artaud, ces trois observations sont des plus instructives; elles entraîneraient la conviction la plus absolue si l'examen des artères viscérales et des artères périphériques avait été noté.

La dernière observation (obs. VI) du même travail doit, à mon avis et dans l'intérêt même de la cause si bien défendue par l'auteur, être au contraire rejetée des cas d'hypertrophie secondaire. Je la résume en ces deux lignes :

Obs. — Femme de 64 ans. Le rein droit pèse 40 grammes, le gauche 75 grammes; le foie un kilogramme, la rate 120 gram., enfin le cœur 270 grammes, c'est-à-dire le poids d'un cœur normal. L'avis de M. Straus est qu'il s'agit d'une hypertrophie relative du cœur coïncidant avec toutes ces atrophies viscérales.

Je me permettrai de faire remarquer que, si tant est qu'il y ait eu une hypertrophie du myocarde, elle était négligeable, et d'ailleurs Artaud signale que « l'aorte était un peu athéromateuse. »

Il serait donc légitime d'opposer à la théorie de l'hypertrophie d'origine rénale, celle de l'augmentation de volume du cœur secondaire à l'athérome artériel.

En résumé, le mémoire du Dr Artaud joint à celui du Dr Straus produit les *cinq* observations les plus complètes et les moins discutables d'hypertrophie cardiaque secondaire à la néphrite par compression urétérale d'origine cancéreuse.

Nous arrivons à un travail, malheureusement trop concis, dû à notre distingué collègue le Dr Féré et au Dr Quermonne (1). Ces observateurs consciencieux, relevant

(1) Ch. Féré et Quermonne. — Note sur le poids du cœur dans quelques cas de lésions rénales consécutives au cancer de l'utérus. *Bull. soc. anatomique*, 1884, p. 47.

Digitized by Google

à la Salpêtrière 36 observations de cancer utérin compliqué de lésions rénales, notent l'état du cœur de la façon suivante :

15 fois seulement le poids du cœur dépassa. .	230	grammes.
16 fois, il fut au dessus de.	220	id.
10 fois id. id.	200	id.

Ce qui donne 26 fois un cœur maigre, atrophié, sur 36 cas. Les auteurs concluent : « le plus souvent, le cœur des femmes atteintes de cancer de l'utérus est un cœur maigre comme celui des cancéreux en général. » Ce qui est strictement vrai, dans ces termes généraux. Toutefois, en nous reportant à la table dressée par ces observateurs, nous trouvons que :

6 fois le cœur *dépasse* 280 *grammes* et je donne ici les chiffres :
320 grammes.
315 grammes.
300 grammes.
300 grammes.
300 grammes.
280 grammes.

Faute de détails suffisants, nous devons, en toute justice, faire rentrer ces 6 cas dans les observations d'hypertrophie cardiaque de cause insuffisamment établie.

La même objection ne saurait être faite au mémoire publié tout récemment par le Dr Lancereaux (1) sur la néphrite consécutive à l'épithéliome utérin. Sur 23 observations détaillées rapportées par ce savant observateur,

20 fois le cœur fut trouvé normal ou petit et atrophié;
3 fois il avait augmenté de volume.

M. Lancereaux prend soin de noter que les cœurs non hypertrophiés étaient flasques, couverts de graisse (à la base et au niveau de la face antérieure); que leurs parois amincies étaient décolorées; ou bien encore que le cœur était petit, revenu sur lui-même, ses cavités étant rétractées et donnant cette fausse apparence d'hypertrophie dite concentrique du cœur.

Ce qui augmente encore l'intérêt de ce mémoire, c'est l'étude détaillée des trois cas d'hypertrophie cardiaque : Sur ces trois faits, les deux premiers (obs. XIII et XVI), où

(1) Lancereaux. Néphrite consécutive à l'épithéliome utérin. *Annal. des malad. des organes génito-urinaires*, 1884, t. II (juillet, août, septembre).

Digitized by Google

l'hypertrophie était manifeste, s'accompagnait d'endartérite chronique, *caractérisée par une dilatation de l'aorte et du système artériel tout entier*, vraie cause, pour Lancereaux, de l'hypertrophie cardiaque. J'ajoute, pour mémoire, que l'obs. XIII s'accompagnait, outre l'athérome aortique, d'une thrombose de l'artère poplitée, et que l'obs. XIII se signalait par une insuffisance aortique.

Enfin, la 3e et dernière observation (obs. XXIII) a trait à un cœur à peine augmenté de volume (265 grammes) et dans lequel existait une endocardite scléreuse mitrale et aortique que l'auteur rattache à la néoplasie utérine. Bref, aucune des 23 observations de Lancereaux ne peut être invoquée par les défenseurs de l'hypertrophie cardiaque d'origine rénale.

Je termine cette longue énumération, nécessaire cependant, en rappelant une observation presque complète, communiquée l'année dernière à la Société anatomique par M. Raimond, interne des hôpitaux (1). Je renvoie aux Bulletins pour les détails, et je ne conserve que : 1° le poids du cœur; 2° l'intégrité des valvules; 3° l'absence d'examen complet du système artériel. Je dois à l'obligeance de l'auteur d'avoir pu examiner le muscle cardiaque, et je m'empresse de reconnaître que les vaisseaux artériels n'étaient pas notablement altérés, que le tissu conjonctif périfasculaire était normal et que les faisceaux musculaires paraissaient sains.

Cette intéressante observation doit être rapprochée des cas de Straus et Artaud, avec cette réserve nécessaire que l'examen du système artériel n'a pas été spécifié.

Je rappelle enfin que mon observation a trait à un cœur malade, mais de poids normal, chez une femme athéromateuse (valvule mitrale, artères des membres). Ici encore le fait ne peut, en aucune façon, apporter un éclaircissement à la question si controversée, on le voit, de l'origine des lésions cardiaques dans le cancer utérin compliqué de néphrite par compression.

III. Les détails qui précèdent, où nous avons résumé, aussi brièvement que possible, 75 observations de néphrite de cause urétérale secondaire au cancer utérin, constituent un document auquel nous pouvons demander maintenant quelques renseignements à propos de la fréquence de l'hypertrophie cardiaque dans le cancer utérin.

(1) P. Raimond. Cancer de l'utérus. Compression des uretères. Néphrite diffuse avec hypertrophie du cœur. Mort par urémie. *Bull. soc. anat.*, 1885.

Digitized by Google

Nous trouvons que, *sur ces* 75 *cas*,

58 fois, le cœur était normal ou atrophié ;
4 fois, l'hypertrophie cardiaque relevait d'une altération artérielle ou valvulaire.
13 fois, l'hypertrophie cardiaque était simple, au moins en apparence.

En effet, sur ces 13 cas, sauf peut-être les 5 observations de Straus et Artaud, les détails cliniques sont trop sacrifiés et nous obligent à réserver notre appréciation.

En somme, les observations négatives (celles où l'hypertrophie manquait manifestement) sont aussi nombreuses, aussi fréquentes et détaillées que rares sont les faits positifs bien et dûment observés.

Est-ce à dire pour cela qu'il faille conclure à l'absence d'hypertrophie cardiaque secondaire aux lésions rénales d'origine urétérale? Raisonner ainsi serait aussi fautif que de croire à la fréquence de l'hypertrophie. La seule conclusion qui s'impose à l'esprit non prévenu est la suivante : Les observations précises d'hypertrophie cardiaque sont rares ; un grand nombre d'entre elles sont trop insuffisantes pour établir sur des bases solides une loi pathogénique qui a peut-être été un peu hativement promulguée.

Mais, d'autre part, le petit nombre de faits bien observés, que le juge le plus sévère ne pourrait guère réduire au-dessous de 5 cas sur ces 75 observations publiées, constitue une présomption en faveur de la justesse de l'idée formulée par le professeur Potain que les voies d'excrétion de l'urine retentissent sur le cœur quand le rein est lésé : 1 fois sur 15, c'est un peu plus de 6 pour 100, proportion encore imposante.

La seconde conclusion qui s'offre, c'est que l'idée de l'hypertrophie cardiaque d'origine rénale, si féconde en pathologie, si puissamment défendue à divers points de vue par Traube, Potain, Charcot, Straus et tant d'autres observateurs, a été plutôt compromise le jour où la clinique s'est adressée au cancer de l'utérus pour lui demander un argument favorable.

En fait, à mon avis, le cancer utérin et la néphrite urétérale secondaire sont un déplorable exemple à l'appui de la théorie rénale de l'hypertrophie cardiaque. C'est là un terrain mauvais, où les recherches risquent fort de s'égarer : l'état pathologique auquel on s'adresse est trop complexe pour que la vérité s'en dégage, d'ici longtemps, indiscutable.

Digitized by Google

Pour obtenir un résultat satisfaisant, dans une pareille enquête, dangereusement ouverte (et ici nous entrons de plain-pied dans les hypothèses, si rarement réalisées par la clinique), il faudrait un grand nombre d'observations de cancer utérin développé chez des femmes jeunes encore, indemnes de toute tare cardio-vasculaire; il faudrait des cas où l'évolution rapide des lésions génito-urinaires donnerait à l'hypertrophie cardiaque le temps de se produire sans que toutefois la cachexie cancéreuse vînt trop vite détruire le travail d'hypernutrition myocardique établi... C'est presque dire que ces observations idéales ne se rencontrent pas ou ne se trouveront que bien rarement en clinique.

Aussi bien croyons-nous démontrer de cette façon que le choix du cancer utérin compliqué de lésions urinaires est un mauvais exemple, un détestable argument lancé par les défenseurs de la théorie rénale de l'hypertrophie cardiaque.

En pathologie expérimentale, Grawitz et Israël, Straus, Weill (de Lyon), Germont et d'autres, se sont efforcés de démontrer le bien fondé de la théorie de Traube et de Potain ; il me paraît qu'ils y sont parvenus.

Par contre, jusqu'à ce jour, la pathologie humaine n'a pas été heureuse dans ses choix d'arguments cliniques. En dehors des néphrites diffuses ou systématiques où la preuve est, sinon impossible, du moins hérissée de difficultés innombrables, les cliniciens se sont jetés, si j'ose dire, à corps perdu sur une série de faits de mauvais aloi. Je passe condamnation sur le cancer utérin. Les réflexions précédentes montrent que le sujet est encore forcément à l'étude, faute de documents suffisants; mais que dire des observations d'hypertrophie cardiaque secondaire à l'hypertrophie prostatique, à l'hydronéphrose, aux lésions de l'artère rénale (1), aux reins kystiques, enfin aux myomes utérins? Ce n'est pas ici le lieu d'établir le procès d'une foule d'observations incomplètes, insuffisantes, et par suite compromettantes pour la théorie qu'elles prétendent défendre.

Toutefois, en terminant, je ne puis résister au désir de faire encore une courte observation comme exemple pour bien montrer que tout ce chapitre, si intéressant d'ailleurs,

(1) *Voy.* Pitres. Hypertrophie cardiaques... Thèse agrég., 1879, dans l'observation de Damner (Dilatation anévrysmale de l'artère rénale droite. Rein droit kystique), le cœur avait acquis un volume énorme (hypertrophie concentrique), sans lésions valvulaires.

Digitized by Google

de l'hypertrophie cardiaque d'origine génito-urinaire (1) demande à être sérieusement révisé : On cite partout, à l'appui de la théorie rénale de l'hypertrophie cardiaque, deux exemples de dégénérescence kystique des reins publiés par Lancereaux (2) dans son Atlas d'anatomie pathologique. Or, précisément, il s'agit là d'hommes âgés, atteints bien évidemment de néphrite chronique ayant subi la transformation kystique. C'est donc commettre une pétition de principe que d'invoquer ces deux faits à l'appui de la théorie rénale de l'hypertrophie cardiaque, puisqu'ils appartiennent tous deux à la grande classe de la néphrite chronique interstitielle dont le propre est de s'accompagner d'hypertrophie ventriculaire.

Je m'arrête là. Mais combien d'autres exemples je pourrais encore citer !

Au sortir de cette longue discussion, je crois être en droit de conclure en disant :

1° L'hypertrophie cardiaque secondaire aux lésions rénales causées par le cancer utérin est aujourd'hui encore une question digne d'étude car, malgré les nombreux faits publiés, la démonstration de son existence n'est pas absolue.

2° La fréquence de l'atrophie du cœur dans le cancer utérin envahissant les uretères est aussi grande que l'hypertrophie pure y est rare.

3° Les partisans de la théorie rénale de l'hypertrophie cardiaque ont fait fausse route en invoquant comme argument décisif les cardiopathies consécutives dans le cancer utérin, aux lésions urétérales et rénales secondaires.

4° La pathologie expérimentale a plus fait pour la théorie en question que toutes les observations cliniques groupées sous le terme générique d'hyperthrophie cardiaque secondaire aux affections des voies excrétoires de l'urine.

5° La parole reste donc encore aux faits cliniques, on ne

---

(1) Consultez à cet égard : Potain. Bruit de galop. *Bull. soc. méd. des hôp. de Paris*, 1875. — Exchaquet. Thèse de Paris, 1875. Straus. *Loc. cit.* — Artaud. *Loc. cit.* — Weill (de Lyon). *Loc. cit.* — Lannois in Artaud. *Loc. cit.* — Pitres. *Loc. cit.*

(2) Lancereaux. *Atlas d'an. path.*, p. 355 et 356. Obs. CCXVIII et CCXIX, dans le premier cas, 43 ans, la dégénérescence kystique occupe le foie et les reins ; l'estomac est épaissi, le malade succomba à l'urémie cérébrale. On ne parle pas de son système artériel. La 2e observation (homme de 50 ans), l'aorte est dilatée, athéromateuse, l'artère rénale est dilatée, épaissie, le malade succomba à une hémorrhagie cérébrale. On peut donc affirmer l'existence de lésions artérielles.

Digitized by Google

saurait trop leur demander les détails les plus précis et les plus circonstanciés ; la solution définitive du problème sera à ce prix.

6° L'avenir dira si, chez l'homme, le *rein lésé par compression* retentit sur la vitalité du cœur et des vaisseaux. Il restera alors à en déterminer le mécanisme intime. Le jour où la preuve sera faite, la théorie rénale de l'hypertrophie cardiaque aura fait un grand pas ; elle sera définitivement acquise à la pathologie humaine.

Séance du 23 avril 1886.

PRÉSIDENCE DE M. CORNIL.

25. Epithélioma de la bouche ; opération ; pneumonie. — Mort ; — par M. E. GRAVERRY, interne des hôpitaux.

Le nommé Peb..., officier de santé, âgé de 75 ans, entre le 6 avril 1886 à l'hôpital de la Charité, dans le service de M. le Dr Desprès, pour un épithélioma de la muqueuse buccale, avec l'intention bien arrêtée de se faire opérer. Cet homme n'avait jamais été malade, lorsqu'il y a six mois environ il a commencé à souffrir. Il ressentait des élancements, disait-il, dans la joue gauche ; les dents de la mâchoire supérieure de ce côté se sont ébranlées et il a même été obligé d'en arracher quelques-unes. Actuellement il existe une ulcération de la muqueuse gingivale du côté gauche, ulcération qui occupe le fond du sillon formé par la muqueuse de la joue et celle de la gencive. En écartant et en soulevant la commissure labiale gauche, on remarque que l'ulcération s'étend en profondeur et qu'elle remonte sur le maxillaire supérieur ; elle a, en quelque sorte, sectionné le fond du sillon et détruit les adhérences qui relient, à l'état normal, la joue au maxillaire supérieur. Cette ulcération est sanieuse, présente des granulations charnues, mais pas de granulations jaunâtres. On remarque que la muqueuse gingivale est altérée jusqu'au niveau de la ligne médiane et présente dans cette partie un aspect chagriné, granuleux. Il existe un ganglion sous-maxillaire

Digitized by Google

qui est dur, gros, un peu douloureux. L'haleine est fétide. M. Després diagnostique un épithélioma de la muqueuse gingivale.

Le mercredi 14 avril, M. Després opère le malade. Il extirpe d'abord le ganglion qui est adhérent à la glande sous-maxillaire dont une portion est sectionnée. L'artère faciale est coupée pendant la dissection du ganglion. Puis, après avoir arraché les deux incisives supérieures gauches, M. Després fait une incision qui circonscrit la narine gauche et se termine au lobule médian de la lèvre supérieure et au moyen de la pince de Liston, il fait tomber une partie du maxillaire supérieur gauche. En sectionnant avec les ciseaux des lambeaux de muqueuse, l'artère palatine est coupée. L'hémorrhagie est arrêtée avec des tampons de charpie chargés de poudre de colophane. On suture alors la plaie cutanée qui a permis de reséquer le maxillaire. La plaie d'extraction du ganglion est pansée avec de la charpie imbibée d'alcool camphré. Le malade a perdu une assez notable quantité de sang. La température, le soir de l'opération, est à 39°,4. Le malade a pris un peu de bouillon. Jusqu'au 16 avril, la température a oscillé de 37°,5 le matin à 38°,2 le soir. Le 17, elle n'a pas dépassé 36°,9 matin et soir. Le malade se trouvait assez bien, mais il ne pouvait presque pas prendre de nourriture. Le 18, la température a commencé à monter : 37°,5 le matin, 39°,5 le soir. En même temps il se répandait une odeur fétide dans la chambre. On enlève alors le tampon de charpie et on fait des injections de vin aromatique dans la bouche. Mais sans que le malade ait ressenti de point de côté, il se met à tousser un peu et il s'affaiblit. Le 19, la température est à 38°9 le matin et 39°,7 le soir. Le 20, 38°,1 le matin et 38°,5 le soir. Ce jour-là je fais prendre un peu de bouillon au malade au moyen d'une sonde urétrale que je lui introduis dans la narine gauche. Il meurt le 21 avril à 7 heures du matin avec 39° de température.

A l'AUTOPSIE, que nous pratiquons le 22 avril, nous ne trouvons pas d'épanchement dans la poitrine; mais il existe des fausses membranes récentes à la base du poumon droit; rien à gauche. En incisant le poumon droit, nous trouvons dans son lobe inférieur plusieurs cavités gangréneuses du volume d'une noix environ, d'odeur fétide. Dans le lobe moyen on trouve des noyaux de pneumonie lobulaire qui ne sont pas suppurés. Dans le poumon gauche, il existe de l'hépatisation rouge à la base; des fragments du tissu pulmonaire sont jetés dans l'eau et tombent au fond

Digitized by Google

du vase. Au sommet des deux poumons il existe une masse dure, irrégulière, du volume d'un gros œuf de poule. A la surface de ces masses on voit des plaques blanches de consistance cartilagineuse. Ces deux masses présentent une grande résistance à la coupe et sur la surface de section on voit des noyaux blanchâtres, crétacés. Sur la circonférence, on sent sous le doigt des saillies dures, qui sont probablement dues à des dépôts calcaires. Il s'agit évidemment là de tubercules transformés, crétacés. Nous n'avons rien trouvé de particulier dans les autres viscères.

Il est probable que notre malade est mort d'une pneumonie infectieuse, causée par l'absorption de produits septiques provenant de la plaie buccale et entraînés dans les bronches pendant l'inspiration.

M. Broca dit que dans une discussion à ce sujet à la Société de chirurgie, M. Monod a conseillé la trachéotomie préventive et la nourriture par la sonde nasale, cette manière de faire permettant de bourrer la bouche de matières antiseptiques, ce qui empêche l'action nocive des particules dégluties.

26. Pneumonie et endocardite végétante; par F. de Grandmaison, interne provisoire.

Le cœur présenté à la Société anatomique provient du nommé D... François, âgé de 73 ans, marchand ambulant, entré le 27 janvier 1886 dans le service de M. le Dr Talamon, à l'hôpital Broussais; il venait de l'hôpital Tenon. Quand il est entré à l'hôpital, il présentait aux jambes des ulcères variqueux, il avait de l'emphysème pulmonaire et un souffle au premier temps et à la pointe du cœur, sur l'existence duquel on avait basé le diagnostic insuffisance mitrale. Le malade allait bien, ses urines étaient claires et normales, il supportait facilement sa lésion cardiaque, quand, le 31 mars, il fut subitement pris d'un point de côté très violent à droite, s'accompagnant de crachats sanglants et de râles sous-crépitants nombreux. En même temps, il eut une diminution notable dans la quantité de ses urines qui devinrent très foncées et hématuriques et atteignaient tout au plus, comme quantité, 1 litre par jour. Elles contenaient 3 gr. 50 d'albumine, si bien que la lésion rénale semblait dominer la scène et que quelques jours avant la mort du malade on avait posé le diagnostic d'urémie. Pendant tout le temps qui s'est écoulé depuis l'apparition du point de côté jusqu'à la mort, le malade n'a pas eu de fièvre; un

Digitized by Google

seul jour il a eu 38°,4, et encore a-t-on cru pouvoir attribuer cette petite ascension de la température à la modification du régime alimentaire; le malade avait demandé qu'on lui supprimât son régime lacté. Il meurt le 19 avril 1886.

A l'AUTOPSIE, les *reins* sont volumineux, pèsent chacun 220 grammes; ils sont rouges, tachetés de blanc et de gris, et la substance corticale est notablement augmentée d'épaisseur. Les deux *poumons* sont boursouflés, emphysémateux et le poumon droit présente à la base un noyau de pneumonie à la période d'hépatisation rouge, ayant l'étendue de trois doigts en hauteur. La *rate* est volumineuse. Le *foie* l'est aussi et, de plus, il est congestionné. La convexité des *hémisphères cérébraux* présente un peu d'œdème. Le *cœur*, volumineux, pèse 570 grammes. Les deux valvules mitrale et tricuspide présentent des végétations filamenteuses, très confluentes en deux points. Les végétations tricuspidiennes sont les plus développées. Les deux valvules sont très athéromateuses. Les valvules aortique et pulmonaire sont saines. L'artère aorte est légèrement athéromateuse. En présence de l'hypertrophie de la rate, du foie et des reins, et voyant que les végétations développées sur les valvules mitrale et tricuspide étaient d'origine récente, M. Talamon attribue la mort du malade à une maladie infectieuse généralisée, à point de départ pulmonaire, et les pneumocoques en s'accumulant au niveau des valvules auriculo-ventriculaires auraient déterminé le développement des végétations présentées à la Société anatomique.

27. Angine de poitrine. — Dégénérescence du cœur. — Rétrécissement de l'artère coronaire antérieure. — Mort subite; par ROBERT LEUDET, interne des hôpitaux.

La nommée Leg...., 46 ans, couturière, entre le 16 avril 1886, à l'hôpital Tenon, salle Maurice Raynaud n° 3, service de M. R. Moutard-Martin. Sa santé toujours bonne, n'est altérée que depuis 3 ou 4 mois; par moments, gêne respiratoire, poids sur la poitrine, palpitations; ces phénomènes sont aggravés par les excès de travail, ou une marche rapide. Dans certains moments, la malade doit s'aliter quelques jours pour voir diminuer ses étouffements; pendant un de ces accès, elle dit avoir rendu des crachats mêlés de sang. Jamais de séjour à l'hôpital. Vient à la consultation portée plutôt que soutenue par deux personnes.

Digitized by Google

Deux heures après l'entrée, nous trouvons L... assise dans son lit, étouffant; cyanose ; refroidissement des extrémités (T. R., 37°,4). Elle a rendu un ou deux crachats très épais, adhérents au vase, jaunâtres. Râles intenses de congestion pulmonaire couvrant les bruits du cœur qu'on ne peut entendre, la suspension de la respiration ne pouvant avoir lieu un instant.

Pouls petit, régulier, un peu fréquent (82). Pas d'albumine dans les urines (ventouses sèches, Todd, injections sous-cutanées de morphine de 0,01 centigr.).

Le lendemain, le facies s'est modifié d'une façon surprenante ; cyanose et dyspnée bien moindres. La malade a un peu dormi; aux deux bases, gros râles crépitants encore nombreux. Mêmes caractères du pouls; les bruits du cœur entendus aujourd'hui sont normaux.

Les jours suivants amélioration continue et rapide ; respiration normale; on n'entend plus aucun râle.

La cause des accidents est attribuée à l'état du cœur; on diagnostique une myocardite, bien que les battements du cœur soient normaux et passablement énergiques. Mais en même temps le pouls est faible et petit, en disproportion frappante avec l'intensité du choc cardiaque, fait signalé par Aran, Friedreich et d'autres auteurs dans la myocardite.

Sauf ce signe, huit jours exactement après l'entrée, l'état est redevenu bon ; elle se lève sans aucune gêne et se prépare à sortir dans deux jours ; le 17 avril elle s'assoupit dans l'après-midi. Quelque temps après, on entend la tête de L... frapper la table près de son lit ; la respiration est à peine sensible, les yeux fermés, la face violacée. Elle meurt en quelques instants.

A l'AUTOPSIE, rien au cerveau, poumons sains, sans infarctus ; reins et foie normaux. Le cœur seul offre des lésions très marquées ; il pèse 375 grammes ; surcharge graisseuse, parois un peu épaissies, surtout celles du ventricule gauche. Endocardite végétante de la valvule mitrale; rien au cœur droit. L'aorte, légèrement athéromateuse, a ses valvules intactes. L'artère coronaire antérieure présente un épaississement très considérable de sa membrane interne. Au haut du sillon interventriculaire le vaisseau est rétréci à un très haut degré et entouré d'une zone d'aspect fibreux. Cette altération est appréciable au dehors par une teinte plus blanchâtre correspondant au point où l'artère se dirige en bas pour suivre le sillon interventriculaire.

Digitized by Google

La coronaire postérieure est intacte.

Le myocarde est mou, décoloré; on y voit à l'œil nu des traînées de substance graisseuse. Un examen histologique sommaire nous a permis, en traitant par les vapeurs d'acide osmique une coupe pratiquée vers la pointe du ventricule gauche, colorée d'abord par le picro-carmin, de constater dans les fibres musculaires l'existence d'une certaine quantité de graisse. M. le Dr Letulle, médecin des hôpitaux, a bien voulu se charger de l'examen histologique qui sera publié ultérieurement.

28. Cancer latent de l'estomac. — Péritonite cancéreuse; par DAGRON, interne provisoire.

P..., âgé de 53 ans, bouvier, ne présente aucun antécédent cancéreux dans sa famille. Etant adolescent, il dit avoir eu une fièvre typhoïde qui a duré six semaines. Sans être robuste, il avait une bonne santé ; toutes ses fonctions se faisaient bien. Il avoue quelques excès alcooliques, mais irréguliers, puisqu'il restait plusieurs semaines sans boire de vin, et, que d'autres fois, il buvait par jour trois litres de vin, de l'eau-de-vie le matin et après déjeuner. Il n'a, cependant, jamais présenté de signes d'alcoolisme; il n'accuse ni vertiges, ni tremblements, ni cauchemars. Il n'a jamais vomi. Il y a un mois environ, au milieu de janvier, sans cause appréciable, il s'aperçut que son ventre gonflait; le gonflement s'exagérait après le repas. Trois semaines après, ses jambes se gonflèrent de même, et comme, malgré le repos au lit, il ne remarquait aucune amélioration, il entra à l'hôpital. Le jour de son entrée, le 7 février 1886, son facies est cachectique, mais non boursouflé; les téguments sont pâles, mais ne présentent pas la teinte jaune paille de la cachexie cancéreuse. Son état général paraît cependant assez bon ; il a bon appétit et bon sommeil. Il se trouve faible. A l'examen physique, on trouve le ventre tendu, mais non douloureux; il y a œdème de la paroi. Par la percussion superficielle, on trouve peu de liquide dans le péritoine. Matité aux hypochondres, surtout à droite. Les membres inférieurs sont assez fortement œdématiés; l'œdème n'est pas douloureux. Les urines sont normales : pas de sédiments, pas d'albumine, pas de sucre. Au cœur, l'auscultation nous fait entendre un souffle systolique à la pointe. Rien d'anormal aux poumons. Le malade respire bien.

Le 1er *mars*, l'abdomen est plus tendu; la circulation collatérale s'est développée; les urines sont devenues sédi-

Digitized by Google

menteuses et rares (250 à 500 gr.), leur dépôt est briqueté. Le malade se plaint de quelques douleurs au niveau de l'ombilic. Pas de vomissements.

Le 15 *mars*, les veines sous-cutanées de l'abdomen sont devenues considérables. Peu d'ascite. Le foie paraît très gros. Le ventre est assez douloureux. Deux vomissements porracés la veille et l'avant-veille.

Le 20 *mars*, l'épanchement péritonéal a singulièrement augmenté, la respiration étant un peu gênée, une ponction est décidée.

Avant la ponction, le ventre est globuleux et non aplati. La sensation de flot est très nette. La percussion donne de la matité sur toute l'étendue : il n'y a pas de sonorité sus-ombilicale. Sur certains points, et plus particulièrement à gauche, tandis que la percussion superficielle donne de la matité, quand on déprime la paroi, la percussion donne de la sonorité. En examinant le malade couché alternativement sur les côtés, on constate, par la percussion, un déplacement manifeste du liquide, mais ce déplacement est très ralenti. Ces signes amenèrent à se servir du petit trocart de l'appareil Potain. La ponction est faite au flanc droit et on retire six litres de liquide légèrement rouge. Après la ponction, on trouve l'hypochondre droit vide. A l'épigastre on sent une masse non lisse de consistance variable ; surtout sur la ligne ombilicale, se trouve une sorte de noyau dur. Mais l'abdomen ne tarde pas à se tendre de nouveau ; le malade se cachectise de plus en plus, les yeux s'excavent, les joues se creusent, la voix s'affaiblit, l'œdème des jambes augmente et le malade meurt le 30 mars.

A L'AUTOPSIE, on trouve à l'ouverture de l'abdomen une quantité assez considérable de liquide hémorrhagique. Le péritoine pariétal est fortement épaissi. En avant de la masse intestinale on voit des caillots et l'épiploon est infiltré, œdématié.

Tout le péritoine pariétal est épaissi, charnu, rugueux à sa surface. Cet aspect est surtout visible au niveau du diaphragme où la séreuse atteint un millimètre environ d'épaisseur. Au niveau du péritoine viscéral, le paquet intestinal est moyennement ratatiné. A côté de l'épaississement du mésentère, il existe à la surface des traces de péritonite aiguë (fausses membranes fibrineuses), et quand on cherche à détacher les anses intestinales, on voit qu'elles sont adhérentes. Ces adhérences sont constituées, tantôt par des lames fibrineuses, tantôt par des tractus celluleux.

Digitized by Google

Il y a donc eu péritonite aiguë et péritonite chronique. On trouve, de plus, à la surface de l'intestin, un semis de petites granulations grisâtres, saillantes, sensibles au doigt. Toutes ces lésions sont plus marquées à la partie sous-diaphragmatique du péritoine. Là, les différentes portions du péritoine épaissi masquent complètement les organes, il faut les chercher et les détacher les uns des autres. Pour cela, il a fallu déchirer le foie et sculpter la rate. L'estomac, une fois isolé, nous apparaît diminué de volume : il n'est pas plus gros que le côlon transverse. La petite courbure mesure six centimètres ; la grande courbure vingt centimètres environ. Il est très épaissi, surtout au-dessous du cardia, à la grosse tubérosité. Les parois en sont indurées, et il ne revient pas sur lui-même à l'état de vacuité. A la coupe, le tissu paraît très dur : on note au-dessous du cardia un centimètre et plus ; l'épaisseur va en diminuant jusqu'à la région prépylorique. Cependant, au niveau de la petite courbure, l'épaississement est partout le même. La muqueuse paraît saine au niveau du pylore et dans la région prépylorique. Elle est décollable, glissante et souple et forme de nombreux replis. Mais elle est lisse à la grosse tubérosité, et là, dans l'étendue d'une pièce de cinq francs, la muqueuse manque. Le fond de l'ulcération est formé par des stries ; les bords en sont coupés comme à l'emporte-pièce. Il n'y a pas bourgeonnement. C'est à ce niveau que la paroi gastrique présente son maximum de dureté. Dans cette portion de l'estomac, la paroi doit son épaisseur aux tuniques péritonéales surtout, puis sous-péritonéale et musculaire. L'orifice supérieur de l'estomac n'est pas malade, mais la lésion s'arrête juste au niveau du cardia. La valvule pylorique est saine ainsi que le duodénum. La rate est accolée à la grosse tubérosité de l'estomac par sa face interne ; sa face externe est adhérente au diaphragme. Il faut la disséquer et on ne peut la retrouver qu'en incisant cette masse. Son tissu est dense et présente de nombreux tractus conjonctifs. Sa masse se trouve encapuchonnée par le péritoine épais et charnu (un centimètre d'épaisseur à certains points).

L'épiploon gastro-hépatique se trouvant tassé, la face inférieure du foie est adhérente à la face correspondante de l'estomac et du duodénum. La vésicule biliaire est adhérente au côlon transverse, on ne peut l'en séparer. Le canal cholédoque peut être parcouru par la sonde cannelée dans toute sa longueur. Le tissu hépatique est brun et flasque à la coupe. Pas de cirrhose. Le foie pèse 950 grammes. Il adhère au diaphragme à la partie supé-

Digitized by Google

rieure. Le tissu conjonctif ne pénètre pas dans la profondeur du foie. Le sinus de la veine-porte et ses branches sont diminuées de volume. Le calibre est environ la moitié du calibre normal.

Le côlon transverse est considérablement diminué de volume, ce qui paraît expliquer la dilatation cœcale. A la coupe, on trouve sa muqueuse intacte, mais ses deux autres tuniques considérablement épaissies. Le duodénum ne paraît pas malade : lorsqu'on suit son trajet, on arrive à un jéjunum épaissi, mais dont la muqueuse est saine. Le cœcum et le côlon ascendant sont considérablement dilatés ; l'appendice iléo-cœcal est très épaissi. Derrière l'estomac, et à la petite courbure, il existe une notable quantité de ganglions petits et durs. Un chapelet ganglionnaire se retrouve tout le long de l'aorte et de la veine-cave inférieure.

Les reins sont gros. Dégénérescence amyloïde surtout sur les glomérules.

Le péricarde présente des adhérences fibreuses, surtout à la partie postérieure, au niveau du sillon auriculo-ventriculaire; on voit sur la portion cardiaque de la séreuse quelques plaques laiteuses. Le myocarde est brun. Le cœur est en général petit : les valvules présentent quelques rares nodosités au niveau de l'orifice mitral. Dégénérescence graisseuse des fibres du myocarde. Pas d'athérome artériel. Les poumons sont sains dans presque toute leur étendue ; un peu de congestion aux bases. La plèvre diaphragmatique est fortement épaissie, de sorte que le diaphragme semble étouffé par les deux séreuses.

L'*examen histologique* des portions ulcérées de l'estomac, a montré que la muqueuse était détruite, que la sous-muqueuse existait encore sur les bords et était très épaissie en certains points. On y trouve des amas de cellules cancéreuses. La musculeuse est également épaissie. Elle présente du cancer infiltré à peu près uniformément partout, sous forme de traînées ou de petits amas de cellules cancéreuses, occupant soit les interstices des faisceaux, soit les faisceaux musculaires eux-mêmes. La sous-péritonéale est épaissie et présente de l'infiltration cancéreuse, comme d'ailleurs le péritoine épaissi (au moins dix fois). L'épaississement fibreux l'emporte ici sur l'infiltration cancéreuse. On a ensuite pratiqué des coupes histologiques : 1° Sur le péritoine, au niveau du diaphragme ; 2° sur des granulations péritonéales au niveau de l'intestin grêle ; 3° sur des ganglions lymphatiques hypertrophiés. Partout, dans tous ces points, l'infiltration néoplasique est de toute évidence. L'épaississement péritonéal est formé

Digitized by Google

par du tissu fibreux infiltré de petits îlots néoplasiques. Les petites granulations de la surface de l'intestin ont la même constitution, et l'examen histologique montre qu'elles dépendent du péritoine et que l'intestin est indemne à leur niveau. Les ganglions sont totalement dégénérés. Il ne reste nulle part trace de leur texture normale.

La variété histologique du cancer est assez difficile à déterminer. Toutes les portions épaissies donnent une certaine quantité de suc; celui-ci est constitué par des cellules variables de forme, généralement globuleuses. Nulle part on ne trouve de cellules cylindriques. Au niveau du ganglion, le pinceau dégage un stroma ganglionnaire typique; cependant, sur un bon nombre de points, surtout au niveau de l'infiltration péritonéale, les cellules se disposent sous forme de revêtement assez régulier, limitant une petite cavité remplie de détritus cellulaires ou de cellules qui se colorent mal par le carmin, de façon à donner l'aspect de culs-de-sac glandulaires. Cependant, comme la plus grande partie des amas néoplasiques sont remplis de cellules sans cohésion, comme la trame alvéolaire est nette dans le ganglion, on peut admettre qu'il s'agit de *carcinome*.

Réflexions. — Cette observation présente quelque intérêt au point de vue clinique. Si le diagnostic du cancer de l'estomac est souvent facile quand il se base sur ses signes habituels (vomissements, hématémèse, cachexie et ses conséquences), il devient hésitant lorsque les signes gastriques font défaut; surtout si le tableau clinique est constitué par des symptômes n'ayant aucun rapport avec le cancer de l'estomac, et regardés au contraire comme les stigmates de lésions toutes différentes, le diagnostic devient pour ainsi dire impossible. Tel est précisément le cas de notre malade. A son entrée dans le service, et pendant les premiers jours que nous l'avons examiné, en nous basant sur le souffle systolique de la pointe, le pouls petit, l'œdème des membres inférieurs, nous avons considéré le malade comme asystolique à la suite de lésions mitrales. Puis quelques jours après, on remarqua que l'œdème des jambes diminuant, l'ascite augmentait et devenait considérable, les veines sous-cutanées abdominales se développaient, les urines devenaient rouges et briquetées; et songeant aux antécédents alcooliques du malade, on constitua ainsi le cycle complet de la cirrhose atrophique du foie. Mais d'au-

Digitized by Google

tres signes se surajoutèrent : ce fut d'abord l'apparition de douleurs abdominales ; il s'établissait donc de la péritonite ; puis après la ponction, qui amena un liquide hémorrhagique, on sentait à l'épigastre la présence d'un noyau dur. On pensa au cancer ; mais l'autopsie seule nous apprit la nature réelle de la maladie.

29. Cancer latent de l'estomac. — Péritonite chronique à forme ascitique. — Carcinome infiltré ; par A. GOMBAULT, médecin des hôpitaux.

Femme de 60 ans, morte le 22 juillet 1883, à l'hôpital des Tournelles, dans le service du Dr LACOMBE, suppléé par le Dr GOMBAULT.

Les accidents auraient débuté quatre à cinq mois avant l'entrée à l'hôpital et avaient consisté en amaigrissement, perte des forces, développement progressif du ventre. Pas de vomissements. Pendant le séjour à l'hôpital, on pratiqua deux ponctions : l'une, le lendemain de l'entrée, donna issue à 9 litres de liquide ; la seconde, faite quelques mois plus tard, à 7 litres. Le liquide était citrin, nullement coloré en rouge. A la suite de chaque ponction, M. Lacombe avait constaté, en même temps que le petit volume du foie, l'existence d'une tumeur au creux épigastrique. — Il avait fait, tout en formulant des réserves, le diagnostic de cancer de l'estomac.

Le 1er juillet 1883, je constatais tous les signes d'une ascite abondante ; le liquide se déplaçait facilement ; les anses intestinales formaient un paquet sonore à l'ombilic dans le décubitus dorsal. Maigreur extrême, ainsi qu'une faiblesse permettant à peine à la malade de s'asseoir dans son lit. Décoloration des téguments, mais pas de teinte jaune. Bientôt, diarrhée profuse s'accompagnant d'une diminution rapide de l'ascite. Muguet. Signes de bronchopneumonie. Mort le 22 juillet 1883.

AUTOPSIE. — *Poumons*. Lésions très étendues de pneumonie lobulaire. Noyaux multiples d'hépatisation rouge, séparés par de grandes nappes de tissu splénisé. Nulle part de lésions tuberculeuses.

Cœur, *pancréas* normaux. Dans la cavité abdominale, médiocre quantité de liquide citrin. Pas de flocons fibrineux dans ce liquide, pas de fausse membrane à la surface du péritoine. L'aspect du péritoine et des organes qu'il recouvre est très différent, suivant qu'on envisage les par-

Digitized by Google

ties supérieures ou les parties inférieures de la cavité péritonéale. Dans le petit bassin, la séreuse est lisse, blanche, comme lavée; la cavité n'est nullement cloisonnée et les organes contenus, utérus et ses annexes, vessie, rectum, absolument sains. La masse de l'intestin grêle est à peu près complètement libre, les anses intestinales sont isolées les unes des autres, sans interposition d'exsudat fibrineux. Toutefois, le mésentère est manifestement épaissi et rétracté. Sur toute la longueur de l'intestin grêle la séreuse est marbrée de taches noires, constellée de lignes cicatricielles d'un blanc nacré, parsemées elles-mêmes de granulations saillantes et dures. D'aspect fibreux, ces taches sont entremêlées de plaques d'arborisations vasculaires. A mesure que l'on monte vers la région sus-ombilicale, ces lésions s'accentuent. Le grand épiploon n'est représenté que par un bourrelet épais, dur et bosselé, débordant à peine le côlon transverse, et par des brides saillantes, épaisses, laissant entre elles des logettes parsemées de granulations fibreuses et rayonnant de la grande courbure de l'estomac vers le côlon transverse. Les organes contenus dans cette portion sus-ombilicale du péritoine : foie, rate, estomac, côlon transverse, solidement unis par des adhérences fibreuses, forment une masse unique et sont complètement masqués par l'épaississement général de la séreuse, en sorte qu'il est impossible, sans dissection préalable, de les distinguer les uns des autres. Cette péritonite fibreuse sus-ombilicale pousse un prolongement dans le flanc droit, englobant et masquant en partie le côlon ascendant, le cœcum et les portions voisines de l'intestin grêle.

Un examen plus détaillé montre les particularités suivantes : le mésentère est épaissi, dur, gris à la surface et marbré d'arborisations vasculaires de coloration rouge vineux. Cet épaississement est surtout prononcé vers son insertion inférieure. L'intestin grêle n'est pas atteint partout de la même façon. A part l'épaississement du péritoine, il est normal dans une grande étendue. Toutefois, la rétraction du mésentère a produit une sorte de froncement, surtout marqué au niveau du bord adhérent, et rendant beaucoup plus saillantes les valvules conniventes. Dans sa partie inférieure, cet intestin est manifestement épaissi et son calibre diminué au point de ne plus pouvoir admettre que le petit doigt. Même à ce niveau, la muqueuse est partout intacte, l'épaississement ne porte manifestement que sur les tuniques externes. On doit en dire autant du cœcum et des côlons, dont les parois sont

Digitized by Google

épaisses, dures et rigides, mais dont la muqueuse est normale. L'S iliaque et le rectum ont paru tout à fait sains. L'appendice iléo-cœcal est gros comme le petit doigt, dur, rigide et adhérent sur la face antérieure du cœcum. Il ne mesure guère plus de 2 c. 1/2 de longueur.

L'*estomac* est tout petit. En le mesurant extérieurement, on compte 16 cent. du grand cul-de-sac jusqu'au niveau de l'anneau pylorique. La face antérieure a 7 c. 1/2 de hauteur. Après l'avoir ouvert en suivant la petite courbure et l'avoir étalé, on compte en mesurant sur la face interne 12 cent. de largeur totale. C'est à peu près le même chiffre qu'on obtient en ouvrant et en mesurant par le même procédé un côlon transverse normal. Les parois stomacales sont fortement épaissies d'une façon générale, mais l'épaississement est beaucoup plus considérable au niveau de la petite courbure et va en diminuant de cette petite courbure vers la grande. En suivant la petite courbure, l'épaisseur est au maximum au voisinage du cardia, puis va en diminuant à mesure qu'on s'approche du pylore. Elle est de 12 mm. au voisinage du cardia, de 6 à 7 mm. au niveau du pylore.

C'est la tunique musculeuse, très facile à reconnaître, qui partout prend la plus grande part à l'épaississement de la paroi stomacale. La muqueuse est bien conservée et forme des replis très saillants et sinueux, séparés par des sillons profonds sur la plus grande partie de la face interne. Elle manque au contraire totalement tout le long de la petite courbure, et à ce niveau les fibres de la musculeuse sont à nu et facilement reconnaissables. Cette ulcération commence au cardia, s'arrête à 2 cent. environ du pylore et empiète sur les deux faces de l'estomac, beaucoup plus toutefois sur la face postérieure, où elle mesure 2 c. 1/2 environ. Il en résulte une grande ulcération ovalaire à grand diamètre parallèle à la petite courbure. Le fond de cette ulcération est de couleur grise et présente çà et là quelques mamelons, toujours très peu élevés, et surtout les stries formées par les faisceaux de la musculeuse. Elle ne possède, à proprement parler, pas de bords; les plis de la muqueuse, très élevés et très larges sur le reste du viscère, s'amincissent et s'abaissent progressivement pour mourir sur son pourtour à des niveaux divers.

Le foie est coiffé à sa face supérieure par le diaphragme, qui lui adhère au moyen de brides fibreuses extrêmement nombreuses et épaisses. L'épiploon gastro-hépatique est formé par du tissu fibreux assez lâche. Le canal cholédoque est très dilaté, ses parois sont minces, la muqueuse est colo-

Digitized by Google

rée en jaune. La sonde cannelée le parcourt facilement dans toute son étendue. Incisé et étalé, il mesure 3 cent. à sa partie moyenne, 1 cent. au niveau de l'ampoule de Vater. Le tronc de la veine porte a des parois souples et minces. Incisé et étalé, il mesure 3 c. 1/2. La grande mésaraïque est libre et peut être suivie très loin dans l'épaisseur du mésentère. Le tissu conjonctif du hile du foie est manifestement épaissi. Le sinus de la veine porte, certainement très rétréci, admettant tout au plus le petit doigt, plonge par ses deux branches de bifurcation dans un tissu très dense et jaune. Le hile est un peu déformé, plus profond que d'habitude ; il est occupé par un tissu conjonctif dense. Des brides fibreuses, rondes et épaisses, vont du pourtour de l'excavation se jeter sur les branches de la veine porte, sur la vésicule biliaire dont les parois sont épaissies mais la muqueuse saine, enfin sur le lobule de Spigel. Le foie est de tout petit volume, son tissu est brun et flasque. Les travées fibreuses du hile ne pénètrent pas dans sa profondeur.

La rate est petite, fibreuse; sa capsule est épaissie, de consistance cartilagineuse. L'organe est encapuchonné et complètement caché par l'épaississement du péritoine, dont les brides le maintiennent solidement fixé à la grosse tubérosité de l'estomac d'une part, et d'autre part à la face inférieure du diaphragme.

Un certain nombre de ganglions lymphatiques se rencontrent principalement au voisinage de l'estomac, le long de la petite courbure, près du hile du foie, ou encore en arrière du péritoine, le long de l'aorte. Ils présentent tous à peu près les mêmes caractères; ils sont médiocrement volumineux, de la grosseur d'un pois ou d'un haricot. Pigmentés ou gris, très durs, ils ne donnent pas de suc à la coupe. Les reins ne présentent rien d'anormal; leur tissu est seulement un peu pâle. Pas de noyaux néoplasiques dans les os de la colonne vertébrale, non plus que dans les glandes mammaires.

Examen histologique. — Les coupes portant sur la totalité de la paroi de l'estomac, au niveau des points les plus malades, montrent une hypertrophie considérable de la tunique musculeuse et un épaississement des couches conjonctives sous-péritonéale et sous-muqueuse. On suit du reste facilement, sur les coupes convenablement orientées, la disparition progressive de la muqueuse et de la sous-muqueuse, mettant à nu la tunique musculeuse, entamée elle-même par l'ulcération jusqu'à une profondeur qui varie suivant les points, mais n'est jamais très considé-

Digitized by Google

rable. Cette disparition des différentes couches de la paroi stomacale s'effectue par une sorte de destruction moléculaire et ne s'accompagne d'aucune trace de réaction inflammatoire. Des tractus conjonctifs épais séparent les faisceaux musculaires et relient l'une et l'autre les deux couches fibreuses sous-muqueuse et sous-péritonéale.

Toutes les travées conjonctives sont infiltrées d'un nombre considérable de cellules généralement petites, disposées sous forme de traînées ou de nodules et très difficiles à chasser par le pinceau. Cependant, sur certains points les cellules, beaucoup plus volumineuses, sont manifestement contenues dans des alvéoles de tissu conjonctif, et la nature néoplasique de l'infiltration est de toute évidence. Du reste, par places, les amas cancéreux subissent la transformation colloïde. Il s'agit donc bien certainement d'un carcinome infiltré de l'estomac. Il est beaucoup plus difficile de reconnaître la nature néoplasique de la lésion au niveau des autres parties altérées. C'est ainsi que les ganglions examinés ont tous été trouvés atteints d'inflammation chronique avec sclérose, mais ne contiennent nulle part de carcinome reconnaissable. Il en est de même pour les brides et pour les granulations du péritoine, qui sont toutes formées soit de tissu fibreux tout à fait pur, soit de petites cellules rondes non contenues dans des alvéoles.

30. M. Camescasse présente au nom de M. Hautecœur un cervelet dont une amygdale hypertrophiée offre l'aspect d'une petite tumeur. C'est en petit la même lésion que celle qu'il a précédemment présentée à la Société; il n'a trouvé mention de ces tumeurs cérébelleuses nulle part, et cependant c'est le troisième cas, depuis deux semaines, que M. Cornil trouve dans les autopsies faites à l'Hôtel-Dieu.

M. Cornil fait observer que ce n'est pas une véritable tumeur, mais une modification de forme, une augmentation de volume unilatérale de quelques circonvolutions cérébelleuses.

31. M. Tuffier présente un *kyste du poignet* partant d'une fissure du ligament antérieur de l'articulation, et remontant à quelques centimètres le long de l'artère radiale, dans sa gaine, faisant corps avec sa paroi. Plusieurs cas analogues ont déjà été rapportés, dont un par

Digitized by Google

M. Chaput et on doit en déduire quelques conséquences : d'abord l'extirpation des kystes de ce genre peut amener des hémorrhagies, comme on en a rapporté des cas en Allemagne ; ensuite, si l'artère est athéromateuse, l'écrasement de ces ganglions, faisant corps avec les parois vasculaires, peut amener la rupture de cette artère.

32. Kystes hydatiques de l'excavation pelvienne. — Kyste principal développé aux dépens de l'ovaire gauche. — Ponction. — Suppuration. — Incision. — Mort ; — par J. Potocki, interne des hôpitaux.

C... Félicie, née à Neuilly, ménagère, âgée de 28 ans, entre le 24 juin 1885, salle Sainte-Claire n° 15 bis, dans le service de M. Siredey. Son père est mort de fièvre intermittente, dit-elle ; sa mère succomba après six mois de maladie à un cancer de l'utérus. Elle est le 6e enfant de la famille ; une sœur est morte de tuberculose pulmonaire à 34 ans, les autres enfants sont morts à 16 ou 18 ans d'affections indéterminées. Elle n'accuse aucune maladie dans son enfance. Réglée pour la première fois à l'âge de 16 ans, l'établissement de la menstruation a été très douloureux, toutefois, les règles sont revenues bien régulièrement tous les mois jusqu'à 21 ans. De 21 ans à 25 ans, elles se suppriment tout à fait sans que la malade en puisse dire le motif; à partir de 25 ans, elles reparaissent, mais très irrégulièrement. Ni enfant à terme, ni fausse couche.

La malade entre une première fois en 1883 dans le service de M. Siredey, pour des accidents abdominaux qu'on rattache à une pelvi-péritonite dont on ne peut déterminer la cause. Il n'y a eu en particulier aucun traumatisme.

Quelques mois après, elle est reçue dans le service de M. Gallard où on diagnostique un corps fibreux de l'utérus. En 1884, C... est admise de nouveau à Lariboisière; M. Siredey pense à ce moment comme M. Gallard à un corps fibreux. Il rattache à l'existence de ce corps fibreux sous-péritonéal, qui s'est développé depuis son premier examen, les accidents péritonitiques présentés par la malade l'année précédente et ceux qu'elle présente encore actuellement et qui ont nécessité cette troisième admission à l'hôpital.

Ces poussées de péritonite à répétition s'accompagnent de temps à autre d'un cortège de symptômes alarmants; fièvre, vomissements bilieux, ballonnement du ventre. Ils finissent cependant par s'amender et au bout de 9 mois la

Digitized by Google

malade se trouvant suffisamment remise, retourne chez elle. A ce moment (avril 1885) la tumeur abdominale présente à peu près le volume qu'elle offre aujourd'hui. L'amélioration n'est cependant pas de grande durée, car, après avoir repris son travail pendant quelques semaines, la patiente rentre de nouveau à l'hôpital le 24 juin 1885 avec une nouvelle poussée de péritonite. Quand les accidents aigus se sont amendés, M. Siredey constate de nouveau la présence d'une volumineuse tumeur dure, mais croyant y reconnaître des parties liquides, il penche pour le diagnostic de tumeur fibro-cystique de l'utérus et se propose de pratiquer plus tard la ponction. Il montre la malade à M. le professeur Duplay qui confirme le diagnostic. Les vacances surviennent sur ces entrefaites; à la fin de l'année des accidents nouveaux de péritonite se produisent, qui affaiblissent la malade et on retarde de jour en jour la ponction, redoutant de la faire dans d'aussi fâcheuses conditions locales et générales.

Quand je vois la malade au commencement du mois de février 1886, elle est dans l'état suivant : femme petite, maigre, chétive, pâle, aux muqueuses décolorées, sans appétit, toussant de temps à autre. L'examen attentif de la poitrine ne fait pas constater de signes de tuberculose ; il y a à la base du cœur un souffle au premier temps qui se propage dans les vaisseaux du cou. Les membres inférieurs sont œdématiés au niveau des malléoles à la fin de la journée, quand la malade a marché. La miction est fréquente ; toutes les heures ou toutes les deux heures, la malade est prise d'un besoin irrésistible d'uriner ; l'urine ne contient pas d'albumine.

Les règles qui, depuis trois ans, étaient très irrégulières, comme époques d'apparition, très peu abondantes, constituées par du sang peu coloré et ne durant que deux ou trois jours, sont supprimées depuis le mois de novembre; disons de suite qu'elles ont apparu une fois seulement au commencement du mois de mars. La malade n'a d'ailleurs jamais eu ni ménorrhagie ni métrorrhagie. Le ventre est fortement bombé à la partie inférieure, immédiatement à partir de l'ombilic, où on le voit pour ainsi dire se relever brusquement pour contenir une tumeur profonde. Il est régulier, non bosselé, la peau est saine, sans vergeture, l'ombilic normal. Dure au palper, de consistance fibreuse, homogène, mate à la percussion, la tumeur qui est symétriquement développée par rapport à la ligne médiane, se laisse facilement délimiter. Les anses intestinales sont refoulées en haut, en dehors et en arrière d'elle ; la vessie

Digitized by Google

fait quelquefois en avant une saillie qui disparaît après le cathétérisme.

La tumeur est limitée en haut par une ligne horizontale qui passe juste au niveau de l'ombilic, puis d'un point situé plus près de l'épine iliaque antérieure et supérieure que de l'ombilic, ses bords droit et gauche descendent obliquement pour venir se perdre sous le bord antérieur de l'os des îles. Il n'y a pas de bosselure à la surface de la tumeur, mais à droite on observe une petite saillie légèrement dure qu'on retrouve à tous les examens et qu'on croit être un petit fibrome presque sessile. A gauche, existe aussi une petite tumeur grosse comme un œuf de poule qu'on peut faire engager à la surface de la tumeur, jusqu'à son bord droit et qui d'elle-même revient à gauche, extrêmement mobile, fuyant sous le doigt, elle répond exactement à la dénomination très caractéristique que lui a donné la malade qui l'appelle « la petite souris. » On ne sait ce qu'elle peut être ; on ne se figure guère un fibrome ayant un pédicule assez long pour permettre des mouvements aussi étendus.

Les organes génitaux externes sont normaux. Le vagin est court, le col de l'utérus petit, vierge, est appliqué immédiatement derrière le pubis. En arrière, occupant tout le cul-de-sac postérieur, immédiatement appliqué sur le sacrum et sur les parois latérales de l'excavation, est une tumeur arrondie, lisse, régulière, dure, mais offrant cependant une résistance analogue à celle que donne un kyste distendu par du liquide.

Le 18 *mars*, la tumeur paraît avoir diminué de volume ; sur les parties latérales, ses bords droit et gauche semblent ne pas aller au delà du milieu de la distance qui sépare l'ombilic de l'épine iliaque antéro-supérieure.

Malgré l'état de plus en plus faible de la malade, dont la cachexie augmente de jour en jour, M. Siredey se décide à la ponction qu'il fera par le vagin et qu'il remet au 20 mars. Le même jour, il est appelé par M. Gérin Roze pour voir dans son service une femme atteinte d'une tumeur du ventre que la ponction a démontrée être un kyste hydatique. Comparant les deux cas, M. Siredey émet l'avis que peut-être la tumeur kystique de sa malade n'est autre qu'un kyste hydatique, mais il ne saurait qu'émettre une hypothèse, car aucun signe ne permet d'affirmer le diagnostic ; il n'en a cependant que plus de raisons pour faire la ponction.

20 *mars*. Après lavage du vagin au sublimé à 1/2000. M. Siredey ponctionne la tumeur dans le cul-de-sac posté-

Digitized by Google

rieur, et, avec l'appareil Potain, il aspire 1700 grammes d'un liquide à peu près incolore, de densité 1012, ne renfermant ni fibrine, ni mucine, mais des traces d'albumine, de l'urée dans la proportion de 0 gr. 64 par litre et laissant découvrir au microscope une grande quantité d'échinocoques entiers et de crochets détachés. On a donc bien affaire à un kyste hydatique.

Après la ponction, la tumeur du cul-de-sac postérieur a disparu, le col est revenu au centre du bassin. Tampon vaginal iodoformé. Repos absolu au lit, glace sur le ventre.

Pendant 2 jours, la malade se trouve relativement bien, mais bientôt elle maigrit davantage, pâlit, s'affaiblit de plus en plus, perd tout entrain.

Le 24 *mars* elle est particulièrement faible; défaillance quand on l'assied sur son lit, yeux excavés. Langue humide, chargée. Elle se plaint de mal de tête, de douleurs sous les aisselles, mais n'accuse encore aucune douleur abdominale. Constipation, miction normale. Urines légèrement albumineuses. Fièvre le soir, : P = 124, T = 39°,3. Le palper ne fait percevoir aucune tumeur dans l'abdomen qui est souple et seulement un peu douloureux à la pression dans la fosse iliaque gauche. Au toucher, le col arrive presque jusqu'à la vulve, refoulée en avant et en bas par une tumeur qui bombe dans le cul-de-sac postérieur et qui a le volume d'une mandarine.

Les jours suivants, la fièvre vespérale persiste, la température oscillant entre 38°,5 et 39°,5. De temps en temps surviennent de véritables frissons. Quant à l'état général il s'agrave parallèlement, les yeux s'excavent, les joues se creusent, le ventre devient très douloureux, des vomissements alimentaires et bilieux se produisent presque tous les jours.

Le 31 *mars*, la tumeur mobile constatée anciennement se retrouve encore, mais il y a surtout une tumeur abdominale douloureuse, plus développée à gauche qu'à droite et qui remonte jusqu'à mi-distance entre l'ombilic et le pubis.

Le 9 *avril*, la tumeur abdominale remonte presque jusqu'à l'ombilic, toujours beaucoup plus développée à gauche. Le vagin est rempli par une tumeur qui bombe dans le cul-de-sac postérieur et descend très bas. La cachexie augmente, la face devient grippée. Vomissements bilieux, ténesme rectal, rectite glaireuse.

Le 17 *avril*, malgré l'état désespéré de la malade, M. Siredey se décide à inciser la tumeur. Après irrigation du vagin au sublimé, section de la tumeur à un centimètre

Digitized by Google

en arrière du col dans sa partie la plus saillante; la section est agrandie avec un bistouri boutonné; il s'écoule d'abord une quantité considérable de membranes blanchâtres, feuilletées, qui ne sont autre chose que des parois du kyste hydatique; après elles, apparaît un liquide purulent répandant une odeur infecte; on irrigue le kyste avec une solution de sublimé à 1/2000 à l'aide d'une sonde intra-utérine en verre jusqu'à ce que le liquide sorte parfaitement limpide.

Irrigation vaginale, vagin bourré de gaze iodoformée. La malade est reportée dans son lit.

Le soir elle a la voix brisée, n'a presque plus la force de parler. P. 144. T. 38°,5. Le lendemain matin, à 9 heures, elle succombe.

Autopsie faite vingt-quatre heures après la mort. A l'ouverture du ventre on aperçoit tout d'abord le grand épiploon sous forme d'une toile triangulaire, à sommet inférieur dirigé vers la gauche, et recouvrant la plus grande partie des organes abdominaux. Un kyste hydatique gros comme une olive est implanté sur lui au-dessous du bord tranchant du foie; un autre de même volume occupe son milieu, enfin à son extrémité inférieure est un troisième kyste simulant à s'y méprendre comme forme et comme dimension un cœur de fœtus à terme. C'est ce kyste actuellement fixé dans une petite logette limitée par les parties profondes qu'on avait senti pendant la vie et qui possédait cette grande mobilité à caractère si bizarre. La face profonde du grand épiploon est en outre semée d'un grand nombre de petits kystes hydatiques du volume d'un grain de chènevis au volume d'une lentille. Tous les organes abdominaux sans distinction offrent une série de brides fibrineuses, reliquats d'anciennes péritonites ayant occupé toute la cavité péritonéale, brides qui les unissent entre eux et aux parois de l'abdomen. C'est ainsi, par exemple, que le foie est uni au diaphragme en haut, à l'estomac en bas et au colon transverse; que les anses intestinales sont toutes agglomérées et qu'on est obligé de détruire toutes ces adhérences pour les étaler. Outre ces vieilles brides, l'intestin est recouvert, ainsi que les organes du petit bassin, d'un exsudat grisâtre, peu épais, qui en dépolit la surface. L'intestin recouvre la partie tout à fait supérieure de la tumeur du bassin et la déborde à droite et à gauche. Des adhérences plus ou moins intimes le font adhérer à la paroi du kyste. L'intestin enlevé, la tumeur apparaît parfaitement libre. C'est une masse irrégulière, inégale, volu-

Digitized by Google

mineuse, formée de parties très dissemblables; elle remonte à 20 centimètres au-dessus du cul-de-sac vésico-utérin. On voit d'abord sur sa face inférieure se détacher vers la droite le fond de l'utérus presque vertical, un peu

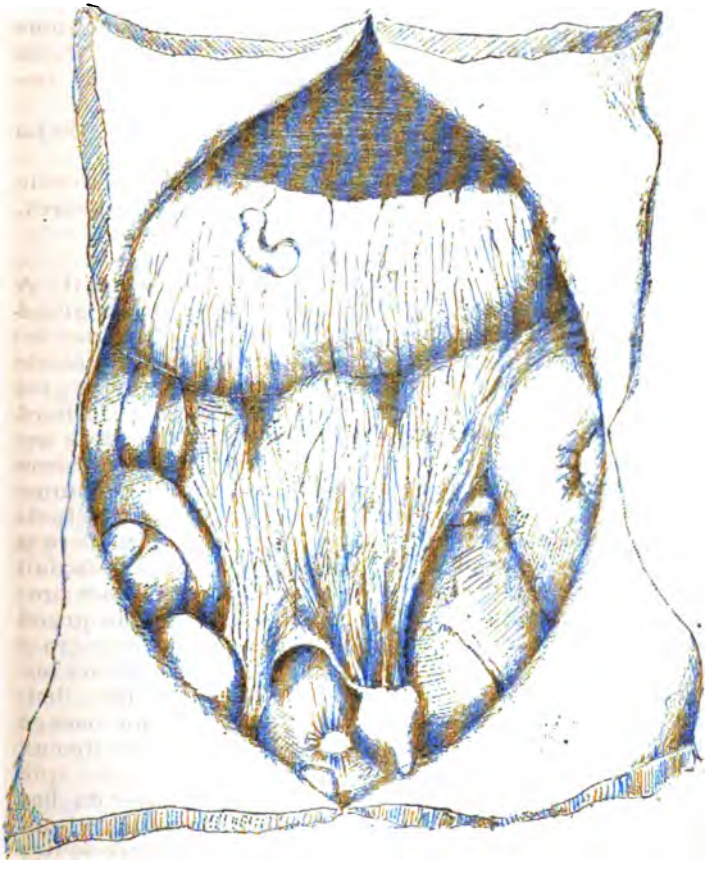

Fig. 7. — Aspect général du ventre. Le grand épiploon, terminé par la petite tumeur mobile, recouvre une grande partie des intestins. — On voit en bas le fond de l'utérus, à droite la paroi extérieure du kyste hydatique principal, tout en haut le foie et au-dessous le côlon transverse.

oblique en haut et à gauche. Il sépare la tumeur en deux parties principales qu'il faut décrire séparément : 1° une partie gauche qui est formée essentiellement par le kyste principal; 2° une partie droite. Au-dessous du fond et en

Digitized by Google

avant est un petit kyste du volume d'une olive (que le palper avait fait percevoir pendant la vie) vers lequel convergent une série de replis péritonéaux de toutes directions. Ce petit kyste est légèrement mobile sur les parties profondes. Sur la paroi antérieure de l'abdomen immédiatement au-dessus de la symphyse est encore un kyste gros comme une noix.

Partie gauche de la tumeur. Elle a le volume d'une tête d'enfant, elle dépasse l'utérus en haut et en dehors; en avant elle est recouverte par le ligament rond très allongé, plus au-dessus par la trompe de Fallope qu'on voit s'insérer sur l'angle gauche de l'utérus et qui tapissant la tumeur finit après un long trajet rectiligne par se recourber en arc de cercle et se dilater. Cette dilatation qui occupe le tiers externe de la trompe est due à la présence d'une collection purulente, conséquence d'une salpingite suppurée. Plus en arrière, on ne peut rencontrer ni le ligament de l'ovaire, ni un corps délimité représentant la glande; mais à 6 ou 8 centimètres de l'angle gauche de l'utérus, sur la paroi postéro-supérieure du kyste, est une surface offrant des plaques blanchâtres et d'autres noirâtres qui paraît être l'ovaire gauche atrophié. A la coupe on trouve dans ce tissu des vestiges de corps jaunes de la menstruation : on a donc bien affaire à l'ovaire, ce que d'ailleurs confirme l'examen microscopique. Le ligament rond et la trompe peuvent se décoller avec plus ou moins de facilité de la paroi du kyste; mais l'ovaire en fait intégralement partie, de sorte qu'on peut dire que le kyste hydatique est développé dans l'aileron postérieur du ligament large et aux dépens de l'ovaire; ce fait explique sa facile séparation des deux ailerons antérieurs. Le kyste est uni à tous les organes voisins par de vieilles adhérences fibreuses en maints endroits très intimes; le pavillon de la trompe est obstrué complètement par les brides.

Par les progrès de son volume le kyste a fini par repousser excentriquement tous les organes mobiles qui le limitaient. En arrière, en effet, il arrive jusqu'au fond du cul-de-sac postérieur du péritoine, il adhère intimement à toute l'étendue du rectum qu'il déborde à droite; il arrive à gauche en contact avec les parois de l'excavation dont il peut se séparer facilement (le squelette n'est pas altéré); à droite il tapisse la face postérieure de l'utérus, et se trouve recouvert plus en dehors par la tumeur droite dont nous parlerons tout à l'heure. En ouvrant le kyste sur son bord externe, il s'en écoule un liquide purulent répandant

Digitized by Google

une odeur infecte de putréfaction ; dans la cavité on voit des débris de la membrane propre du kyste encore adhérents. La paroi extérieure a une épaisseur de 3 à 6 millimètres. Sa surface interne irrégulière, mamelonnée, gris verdâtre, était directement baignée par le liquide. A la partie inférieure du kyste on voit la boutonnière qui avait été pratiquée pendant la vie dans le cul-de-sac postérieur.

Partie droite de la tumeur. — Elle a l'apparence générale d'une grappe. D'avant en arrière, on trouve le liga-

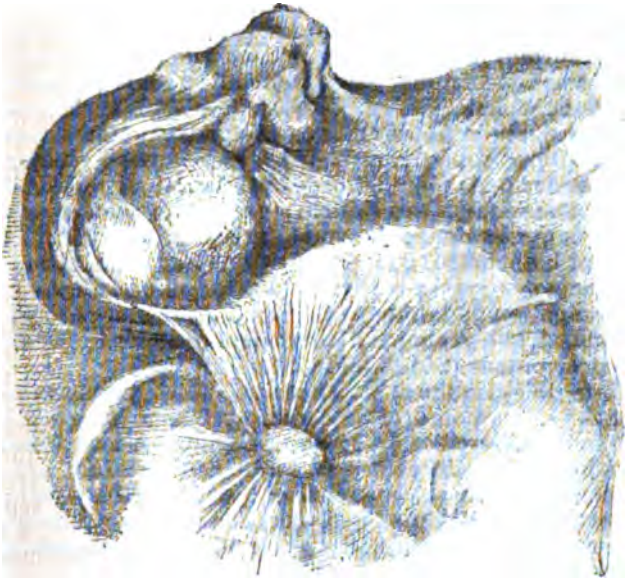

Fig. 8. — Utérus et annexes du côté droit. On voit le fond de l'utérus sur la face antérieure duquel se trouve un petit kyste hydatique ; à gauche en bas le ligament rond ; au-dessus la trompe formant une anse qui embrasse l'ovaire et des kystes hydatiques.

ment rond normal ; la trompe et son pavillon obstrué par des fausses membranes anciennes ; la trompe décrit une demi-circonférence qui circonscrit une tumeur située en arrière et dont on la sépare aisément ; en arrière de la trompe et en partie caché par elle, court le ligament de l'ovaire, qui s'insère sur l'angle droit de l'utérus et aboutit à un ovaire parfaitement reconnaissable, blanchâtre, dur, bosselé, renfermant un corps jaune de la menstruation. En

Digitized by Google

arrière de ces parties on trouve tout d'abord un kyste hydatique du volume d'un gros œuf de dinde transparent, à membrane extérieure conjonctive très mince ; l'ovaire est directement appliqué sur sa paroi antéro-externe dont on peut cependant le séparer, sans déchirure. Plus en arrière enfin s'échelonnent trois kystes, à parois épaisses et dures, disposés en chapelet et dont le plus postérieur vient se fixer à la paroi du kyste principal gauche. L'utérus a subi une augmentation de longueur considérable qui n'a guère porté que sur son col. La cavité de l'organe mesure 10 c.5, sa longueur totale est de 11 c. 5 ; son tissu est sain.

Vessie. Congestion au niveau du col.

Les *reins* ensemble pèsent 110 grammes ; ils sont atrophiés, surtout le gauche qui ne pèse que 30 grammes ; ils se laissent décortiquer assez facilement, mais en quelques points la capsule adhère. Leur surface est blanche, mate, décolorée, elle offre des sillons profonds et des séries de petits sillons superficiels disposés par groupe et dans les mailles desquels font saillie des petits prolongements de la substance rénale. Ces saillies n'ont aucun rapport spécial avec les pyramides. A la coupe, même pâleur, tissu absolument blanchâtre, quelques petits abcès ; suppuration des sommets des pyramides, qui sont en grande partie détruits. Inflammation de la muqueuse des bassinets et calices.

Foie, 1,120 grammes, légèrement graisseux ; vésicule biliaire contenant un liquide brunâtre.

Rate, 130 grammes, paraît saine, ainsi que le tube digestif. — Poumon droit adhérent au diaphragme très intimement. Tubercules au sommet, noyaux caséeux. Poumon gauche aplati, adhérent sur toute son étendue, grâce à d'anciennes fausses membranes de pleurésie. Quelques cavernules au sommet. — Cœur, 180 grammes, surcharge graisseuse très accusée, rempli de caillots agoniques. Rien à l'endocarde. — Cerveau, pâle, normal.

33. Vices de conformation multiples chez un fœtus. — Hernie diaphragmatique congénitale. — Communication des deux ventricules du cœur. — Anomalie de l'aorte et des vaisseaux. — Bec-de-lièvre bilatéral compliqué. — Trois germes d'incisives de chaque côté ; la fissure passe entre l'incisive médiane et l'incisive externe, par J. Potocki, interne des hôpitaux.

Le fœtus qui présente ces malformations est né le 18 avril 1886 dans le service de M. Pinard. La mère âgée de 40 ans, femme de cultivateur, bien conformée, affirme

Digitized by Google

ne connaître aucune monstruosité dans sa famille. Elle a déjà eu 6 enfants à terme et bien conformés. L'accouchement prématuré, au terme de 7 mois, pense-t-on, paraît dû à l'insertion vicieuse du placenta qui, au début du travail, avait occasionné une hémorrhagie assez abondante. Le fœtus s'est présenté par le siège en SIDP, il est mort pendant le travail. Il est de sexe masculin et pèse 1410 gr. Le placenta, les membranes et le liquide amniotique n'offrent, à part l'insertion vicieuse, aucune particularité intéressante.

Lorsqu'on dit à la femme qu'elle avait accouché d'un enfant ayant une gueule de loup, elle n'en parut pas autrement étonnée et raconta que ses voisines lui avaient prédit qu'elle aurait un monstre, parce qu'elle ne faisait pas la moisson avec autant d'entrain que les années précédentes; elle-même a souffert pendant cette grossesse de douleurs de ventre et de vomissements fréquents; ce qui ne laissait pas que de la surprendre parce que, dans aucune de ses grossesses antérieures, elle n'avait eu d'indispositions, assure-t-elle. Loin de là, sa santé était meilleure pendant les gestations que dans leur intervalle. Il était intéressant de signaler ce fait.

Autopsie. — Après avoir ouvert la cavité abdominale, on voit tout d'abord la veine ombilicale pénétrer dans le foie par sa face supérieure à l'extrémité d'un sillon antéro-postérieur creusé sur cette face et en occupant la moitié de la largeur.

L'ouraque est plus volumineux qu'à l'ordinaire, il aboutit à une vessie presque vide très volumineuse, aux parois flasques, qui dépasse le pubis de 3 centimètres. En soulevant le foie, on aperçoit en haut et à gauche de l'estomac, un orifice diaphragmatique par lequel sortent de la cavité thoracique gauche une partie de l'intestin grêle et du gros intestin. Après les avoir attirés au dehors, on voit la rate à cheval sur l'orifice, moitié engagée dans le thorax, moitié dans l'abdomen. Elle présente sur sa surface externe, un sillon assez profond qui la divise en deux parties. Ce sillon dans lequel vient se loger la lèvre postérieure gauche de l'orifice diaphragmatique, sépare la moité thoracique, de la moitié abdominale de la rate. Passaient dans le thorax la plus grande partie du jéjunium et tout l'iléon avec le cœcum; quant au côlon ascendant, il descendait du thorax au devant des autres viscères herniés et venait, après un détour, se continuer avec le côlon transverse occupant au-dessous de l'estomac sa situation ordinaire, l'arc gauche

Digitized by Google

du côlon était moins fixé aux parties profondes que normalement ; quant au côlon descendant et à l'S iliaque, loin

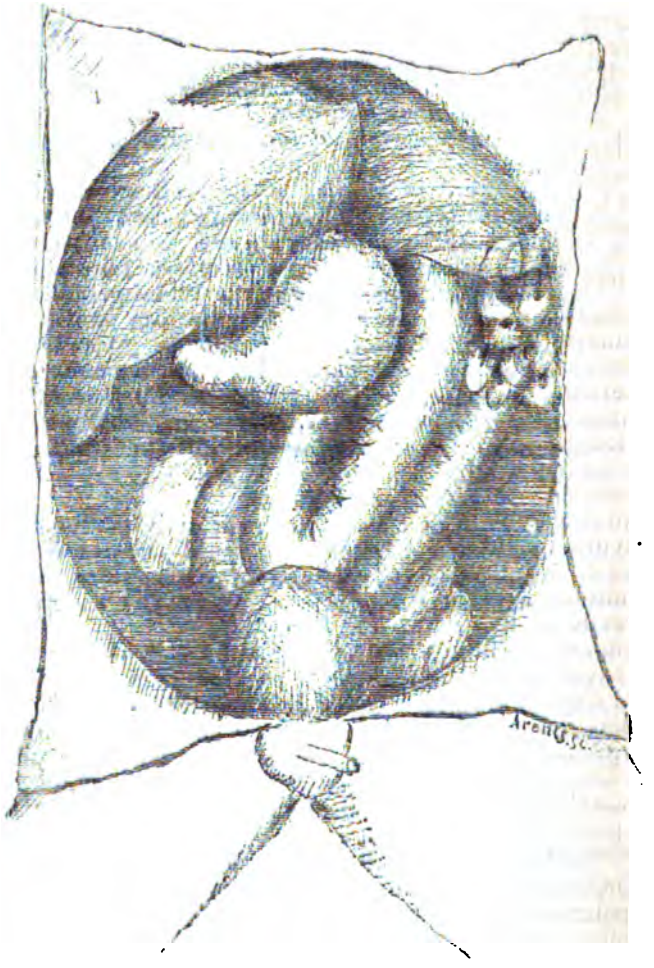

Fig. 9. — Le diaphragme est représenté en haut et à droite de la figure ; par son orifice sortent les anses de l'intestin grêle et le côlon ascendant. A gauche se voient le foie, au-dessous de lui l'estomac et le rein droit, En bas la vessie.

d'être fixés à la paroi abdominale, ils y étaient libres et retenus seulement à la ligne médiane postérieure de la cavité

Digitized by Google

du ventre par un repli péritonéal leur constituant un véritable mésentère.

Le diaphragme ne présente d'anomalie que l'orifice congénital ; celui-ci est de la grandeur d'une pièce de 2 francs. Il est limité en dedans par le diaphragme musculaire, à bords arrondis, épais; en avant par un repli triangulaire, transparent, qui continue la direction du diaphragme, mais qui, ne contenant pas de fibres musculaires, est formé seulement par l'adossement des séreuses péritonéale et pleurale; en dehors, par le prolongement de ce repli qui suit le bord libre des fausses côtes et qui va peu à peu, diminuant d'épaisseur, mais sans cesser d'exister cependant, rejoindre les faisceaux musculaires tout à fait en arrière.

Organes de l'abdomen. Le foie ne présente d'autre particularité que l'insertion bizarre de la veine ombilicale. A la face inférieure, n'existe par conséquent pas la branche antérieure gauche de l'H de Meckel. La vésicule biliaire contient un mucus filant. -- La rate très allongée, de 5 cent. de longueur, mais très mince, est divisée en deux parties par un sillon. Une petite rate accessoire dans l'épiploon gastro-splénique. — Estomac normal, ainsi que le duodénum et le pancréas. Sur l'iléon, à 40 centim. au-dessus de la valvule iléo-cœcale se trouve un diverticule intestinal, long de 3 centim. cylindrique, terminé par une petite extrémité renflée, étranglée, à base ressemblant à un moignon de cicatrice. Ce diverticule libre offre un petit repli péritonéal qui le suit sur la moitié de sa longueur. Dans sa cavité s'ouvrent les deux bouts de l'intestin de chaque côté d'un éperon qui existe à sa base. Anus perforé.— Les reins et les capsules surrénales, ainsi que les uretères sont normaux. La vessie très volumineuse, comme cela a déjà été dit, s'ouvre dans le canal de l'urèthre qui ne présente ni diaphragme ni rétrécissement. Le testicule droit est à la partie inférieure du canal inguinal; le testicule gauche est encore au détroit supérieur.

Organes du thorax. Thymus, poumons normaux, sauf le poumon gauche qui est tout naturellement un peu atrophié. Les plèvres n'offrent d'autre disposition particulière qu'un adossement en arrière du péricarde où chacune d'elle envoie un petit cul-de-sac.

Sur le péricarde normal rampent les vaisseaux et nerfs diaphragmatiques.

Cœur. Le cœur de volume normal, n'offre pas sur la face antérieure de séparation bien nette correspondant à

Digitized by Google

la cloison interventriculaire. En arrière des gros vaisseaux existe le détroit qui les sépare des oreillettes.

On incise d'abord le ventricule droit, et on prolonge l'incision dans l'artère pulmonaire et jusque dans l'aorte descendante par le canal artériel. Rien à noter du côté de l'artère pulmonaire qui offre ses trois sigmoïdes, et plus

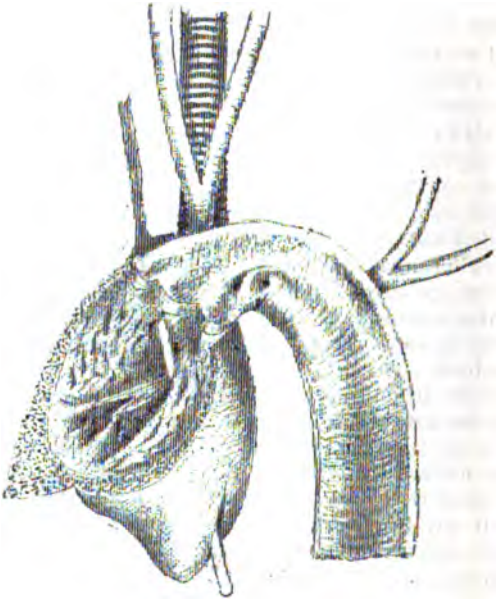

Fig. 10. — Le ventricule droit est ouvert ainsi que le tronc de l'artère pulmonaire qui se continue avec l'aorte thoracique. — Les orifices des artères pulmonaires droite et gauche se voient au niveau du coude de l'arc artériel. — Un stylet pénètre dans le ventricule gauche et traverse l'orifice de communication des ventricules. La veine cave supérieure est représentée au-dessus du stylet et dans la même direction (si bien qu'elle semble dans le dessin n'être que le prolongement de ce stylet). — Les carotides primitives naissent par un tronc commun, en avant de la trachée ; il en est de même pour les sous-clavières que l'on voit plus à droite.

haut les deux orifices des branches droite et gauche qui se rendent aux poumons.

On incise ensuite la paroi gauche du ventricule gauche triangulairement, pour mettre la cavité à nu et on aperçoit tout d'abord un orifice de communication avec le ventricule droit. Cet orifice, de 4 mm. de diamètre, situé à la partie

Digitized by Google

supérieure de la cloison interventriculaire, laisse passer des cordages valvulaires dont on ne peut connaître la signification qu'en ouvrant plus complètement le ventricule gauche.

On remarque alors : 1° une disposition toute particulière de la valvule mitrale ; 2° l'absence de canal aortique et d'aorte.

1° Il est plus commode de décrire en même temps les valvules triscupide et mitrale.

La valvule tricuspide moins visible cependant qu'à l'état normal, n'offre pas grandes particularités, elle semble cependant se diriger vers l'orifice de communication interventriculaire pour se continuer à gauche.

La tricuspide entoure complètement l'orifice cardiaque droit ; ses cordages s'insèrent sur quatre piliers principaux, dont le plus volumineux se trouve au niveau du bord droit et antérieur du ventricule.

La valvule mitrale, au contraire, n'existe pour ainsi dire pas, à première vue ; elle paraît rudimentaire ; pour la mettre manifestement en évidence, il faut introduire un stylet dans le ventricule en le faisant descendre par une des carotides. On arrive de cette façon à séparer nettement la triscupide de la mitrale, qui paraissent se confondre au niveau de l'orifice de communication.

La valvule mitrale n'a qu'un pilier, le pilier gauche antérieur. En arrière il n'y a pas de pilier et les cordages très minces et très petits viennent directement de la petite valve de la mitrale pour s'insérer sur les points les plus voisins des parois ventriculaires.

La grande valve de la mitrale envoie la plupart de ses cordages au pilier gauche ; mais en outre, il en part deux longs cordages, dont l'un vient s'insérer sur la lèvre inférieure de l'orifice de communication interventriculaire du côté du ventricule droit, et dont l'autre, après avoir traversé dans sa largeur le ventricule droit, vient prendre insertion sur le grand pilier antérieur. C'est en raison de la présence de ces derniers cordages que les deux valves paraissaient comme imbriquées.

En haut la valvule mitrale s'insère sur l'anneau auriculo-ventriculaire et son canal communique avec l'oreillette gauche.

Les deux oreillettes communiquent par le trou de Botal incomplètement oblitéré ; au-dessous de lui leur cloison dépourvue de fibres musculaires, mince et transparente est constituée simplement par l'adossement des deux feuillets

Digitized by Google

endocardiques. Les veines qui y aboutissent sont normales.

2° Il n'y a pas de canal aortique, avons-nous dit. Mais le stylet introduit par une carotide entre dans le ventricule gauche, il entre d'ailleurs aussi facilement dans le ventricule droit. Il passe en avant de la grande valve de la mitrale et si on incise le canal que traverse le stylet, on voit qu'on a affaire à un tronc artériel qui suit la direction de la portion ascendante de la crosse aortique et se bifurque au-dessus de l'artère pulmonaire pour donner naissance aux deux artères carotides. Ce canal, tronc commun des artères carotides, ne présente que deux valvules sigmoïdes, au-dessus desquelles deux orifices représentent les embouchures des artères coronaires d'ailleurs normales.

Les artères sous-clavières naissent par un tronc commun de la partie supérieure de l'aorte descendante à plus d'un centimètre au-dessous de l'embouchure du canal artériel. La gauche chemine obliquement sous la plèvre dans laquelle elle fait saillie pour rejoindre la clavicule, la droite passe en arrière de l'aorte, puis suit un chemin symétrique à celui de la précédente.

L'*encéphale* n'a rien montré d'anormal. Les circonvolutions étaient bien développées.

34. Dissection du Bec-de-Lièvre de l'observation précédente ; par A. Broca, prosecteur de la Faculté.

On constate que cet enfant porte un bec-de-lièvre bilatéral de la lèvre supérieure, fendant toute la hauteur de ce repli et pénétrant dans la narine. La fissure n'est pas bornée aux parties molles, mais elle gagne le squelette. *A droite*, elle divise le rebord alvéolaire obliquement, puis devient antéro-postérieure et médiane. *A gauche*, le rebord alvéolaire est déprimé, mais non divisé. Le maxillaire est mobile sur l'intermaxillaire, mais la muqueuse établit la continuité. A partir du trou palatin antérieur, la fissure médiane pénètre dans les deux fosses nasales et laisse voir les deux faces de la cloison. Il y a donc une fissure alvéolaire unilatérale et une fissure palatine bilatérale. Le bord inférieur de la cloison est un peu épaissi, mais ne descend pas plus bas que les parties latérales de la voûte. Le voile du palais, divisé, est réduit à deux petits tubercules.

La dissection des germes dentaires a montré quelques particularités intéressantes. Le *tubercule osseux* (nous employons ce nom malgré l'absence de fissure réelle à gauche)

Digitized by Google

est formé de deux petites masses juxtaposées, mobiles l'une sur l'autre. Chacune d'elles contient deux germes dentaires dont la couronne, parfaitement reconnaissable, a la forme tranchante qui appartient aux incisives. L'incisive latérale est, à droite, un peu déviée vers la lèvre de la fissure osseuse. Si maintenant on ouvre la gouttière alvéolaire en arrière de la fissure, à droite de la dépression déjà signalée à gauche, on remarque que ces deux parties, absolument symétriques, renferment d'arrière en avant les germes suivants. En arrière, d'abord, on voit de chaque côté la couronne multicuspidée de deux molaires. En avant de la première molaire est la couronne conique, peu développée (ce qui est la règle) de la canine. Mais, des deux côtés aussi, en avant de la canine, il existe un follicule dentaire où se trouve une couronne. Cette couronne est assez mal formée, mais elle est cependant aplatie et tranchante. Elle offre l'aspect d'une couronne d'incisive.

Ce fait nous semble avoir un intérêt réel dans la discussion actuellement pendante entre Kœlliker fils et Albrecht sur le siège exact de la fissure dans le bec de lièvre. L'opinion classique est, depuis fort longtemps, que la fissure alvéolaire passe entre la canine et l'incisive. On considérait comme exceptionnels les cas où elle sépare les incisives l'une de l'autre. Il y avait bien quelques observations anciennes (Lafaye, Tenon), mais elles étaient tombées dans l'oubli, et lorsqu'en 1856, à la Société de chirurgie, Chassaignac parla d'un tubercule médian à deux incisives (*Bull.*, 1re série, t. VI, p, 402), on se demanda si cela ne changeait pas toutes les notions acquises sur la pathologie du bec de lièvre. Les faits se sont multipliés depuis, et nous ne prétendons pas les rappeler ici. En 1868, Hamy s'en est déjà occupé en détail, et, sans vouloir admettre comme Leuckart la duplicité primitive, constante des points osseux dans chaque os intermaxillaire, il pense que cela est possible plus souvent qu'on ne le croit.

Cette opinion a été reprise dans ces dernières années par Albrecht dans une série de publications. Pour cet auteur, il n'y a pas deux os intermaxillaires, mais quatre. De chaque côté, une petite masse osseuse est fournie et par le bourgeon nasal interne et par le bourgeon nasal externe. Dans le bec-de-lièvre, la fissure alvéolaire passe entre ces bourgeons, et non entre le bourgeon maxillaire supérieur et le bourgeon nasal externe. Elle n'est donc pas limitée par la canine d'une part et l'incisive latérale de l'autre, mais chacune de ces lèvres porte une incisive. Il y a cependant des cas où le tubercule médian, dans le bec-de-lièvre

Digitized by Google

double, porte sans conteste quatre incisives. Mais alors, il n'y en a pas moins quatre germes (deux molaires, canine et incisive précanine) sur le corps du maxillaire, en dehors de la fissure. Ces enfants ont donc six incisives, trois de chaque côté, et la fissure passe entre la seconde et la troisième. Il y a donc là une anomalie, anomalie regressive pour Albrecht. C'est une sorte de rappel de ce que l'on voit chez nombre d'animaux, doués de six incisives. Normalement, chez l'homme, la seconde incisive ne se développe pas et la fissure, quand elle existe, passe entre la première et la troisième.

Cette théorie est contestée par Kœlliker fils, soutenu par Langenbeck. Elle vient d'être défendue, en majeure partie, par Biondi (de Naples) (Congrès all. de chir., 1886). Sans vouloir affirmer son exactitude constante, nous remarquerons toutefois que notre dissection la confirme pleinement. Il y a bien ici six incisives, et la fissure passe entre l'incisive précanine ou externe et l'incisive moyenne. Reste à savoir laquelle de ces deux dents doit être considérée comme supplémentaire. Sans doute, l'incisive moyenne est la mieux développée des deux, mais on ne peut trop rien dire, étant donnés les phénomènes anormaux qui causent la persistance de la fissure osseuse.

Nous rappellerons en terminant que les faits de ce genre ne sont pas fréquents. Au dire de Gadaud (*Soc. anat.*, 1868, p. 471), Hamy a présenté autrefois à la Société anatomique un bec-de-lièvre avec tubercule médian à quatre incisives, tandis que chaque maxillaire portait encore une incisive précanine (1). D'après Gadaud, ce fait était unique à cette époque. Nous croyons toutefois qu'on peut en rapprocher un fait de Pigné (*Soc. anat.*, 1841, XVI, p. 209). Un homme de 22 ans portait un bec-de-lièvre unilatéral complexe à gauche, et avait à gauche neuf dents, deux en dedans et sept en dehors de la fissure. Les deux dents limitant la fissure étaient atrophiées. De là, Mercier (*Ibid.*, p. 335) a conclu à la permanence d'une dent de lait. Pigné croyait à la bifidité du germe de l'incisive latérale. Dans un cas analogue, Walther avait précédemment opiné pour la bifidité de la canine.

(1) Nous n'avons pas trouvé dans les bulletins l'observation de Hamy. Gadaud se borne à la résumer dans son rapport sur la candidature de cet auteur.

Digitized by Google

Séance du 30 *avril* 1886.

Présidence de M. Brault.

35. Tuberculose des capsules surrénales. — Tuberculose pulmonaire. — Endocardite rhumatismale. — Méningite ; par E. Graverry, interne des hôpitaux.

Le nommé Serv..., Alexandre, âgé de 20 ans, entre le 11 décembre 1885, à l'hôpital de la Charité, salle Saint-Jean, lit n° 18, pour une ostéo-arthrite tuberculeuse de l'articulation métatarso-phalangienne du gros orteil gauche datant de trois mois.

Quand nous voyons le malade, il existe des ulcérations par lesquelles un stylet pénètre dans l'articulation métatarso-phalangienne, dont les surfaces osseuses ont perdu leurs cartilages de revêtement. M. Desprès fait panser avec des bandelettes de diachylon et fait maintenir le gros orteil, autant que possible, dans l'immobilité au moyen d'une attelle.

Le malade est très amaigri et présente un état cachectique assez prononcé. L'auscultation fait découvrir des craquements humides au sommet du poumon droit. A gauche, nous trouvons, au sommet, de la matité et de l'expiration prolongée.

L'articulation fémoro-tibiale du côté droit présente une déformation rachitique : la jambe est portée dans l'abduction sur la cuisse.

Mais ce qui frappe tout particulièrement dans l'aspect extérieur du malade, c'est une teinte brunâtre de la peau, à laquelle nous n'attachons pas cependant tout d'abord une grande importance.

A la fin de février, le malade est atteint de douleurs rhumatismales peu intenses dans diverses articulations. Au bout de quelques jours, il se plaint d'oppression, et nous entendons, à l'auscultation du cœur, un souffle qui occupe tout le premier temps et dont le maximum se perçoit au foyer d'auscultation des bruits mitraux. Un vésicatoire est appliqué sur la région précordiale.

Puis les phénomènes rhumatismaux s'apaisent, mais le souffle mitral persiste.

Digitized by Google

Depuis quelques jours, le malade avait perdu l'appétit, il vomissait, lorsque le 17 avril il est pris de phénomènes méningitiques : vomissements, rétraction du ventre, contractures, délire, cris, ralentissement du pouls, coma, et le 22 avril il meurt.

La teinte brunâtre de la peau était allée en s'accentuant. La région où l'on avait appliqué le vésicatoire tranchait par sa pigmentation très prononcée sur les parties voisines. Sur différents points du corps, notamment sur des cicatrices qui siégeaient au niveau du membre inférieur droit, la pigmentation était aussi très manifeste. Nous n'avons pas recherché la pigmentation au niveau des muqueuses buccale et palatine.

Nous pratiquons l'AUTOPSIE le 23 avril. Nous trouvons de la congestion et en même temps un aspect trouble des méninges, surtout le long des vaisseaux; mais nous n'avons pas vu de granulations tuberculeuses.

Le poumon droit présente au sommet des tubercules ramollis et quelques petites cavernes. Au sommet du poumon gauche, tubercules à l'état cru.

A l'ouverture du cœur, nous trouvons sur le bord libre de la valvule mitrale un bourrelet de petites granulations rosées qui explique le souffle perçu pendant la vie.

Mais à cause de la mélanodermie, nous dirigeons notre examen vers les capsules surrénales. Celles-ci sont volumineuses, dures, blanches et de consistance très ferme. Elles opposent une assez grande résistance à la coupe; il semble que l'on porte le scalpel sur un tissu fibreux.

On ne constate plus de délimitation entre la substance corticale et la substance médullaire; ces deux substances sont confondues et forment une masse blanche, au centre de laquelle nous trouvons, sur les deux capsules et dans toute leur longueur, une grande quantité de petits dépôts de couleur jaune verdâtre, caséeux, d'aspect crémeux et d'une consistance très molle. La substance de ces dépôts ressemble beaucoup aux masses tuberculeuses que l'on trouve dans les poumons lorsqu'elles sont sur le point de s'éliminer.

L'examen microscopique n'a pas été pratiqué; mais peut-être s'agit-il, dans ce cas, d'une tuberculisation des capsules surrénales en rapport avec la mélanodermie?

36. M. JACQUET présente les pièces d'une malade morte de *cancer de l'estomac* avec *cirrhose hypertrophique graisseuse du foie*, dans le service de M. Besnier à St-Louis.

Digitized by Google

Cette femme était entrée à l'hôpital pour un cancer généralisé avec ascite. Elle niait tout excès alcoolique et mourut dans la cachexie sans avoir jamais eu de vomissements. A l'autopsie, on trouva une infiltration cancéreuse de la muqueuse de l'estomac s'étendant aux deux premiers tiers de cet organe. Les orifices sont libres et il n'y a pas d'ulcération ; toute la partie malade offre une coloration noire ardoisée qui existe également dans les granulations de la face péritonéale de l'estomac et qui pourrait faire penser à une tumeur mélanique. Mais les ganglions correspondants, très volumineux et envahis par le néoplasme, ne renferment pas de matière noire. Le foie est gros et d'une couleur jaune d'or. En le pressant, on fait suinter des gouttes de graisse sur une surface de section ; mais il est en outre très dur, coriace, et résiste au doigt qui cherche à le déchirer.

M. Darier a fait l'examen histologique de la tumeur stomacale et l'a trouvée constituée par du carcinome encéphaloïde type. Les coupes qu'il présente montrent l'absence complète de toute mélanose, ce que pouvait faire prévoir l'absence de coloration noire des ganglions. Mais un grand nombre des alvéoles du carcinome sont remplis de sang épanché, ce qui explique la teinte qu'offre la tumeur à l'œil nu.

37. Microtome de précision, présenté par M. Letulle, au nom de M. A. Duprat, interne des hôpitaux.

Le microtome que nous avons l'honneur de présenter à la Société se compose d'un microtome à main de Ranvier monté sur un socle et muni d'une vis micrométrique dont chaque pas correspond exactement à un millimètre ; à sa partie inférieure, cette vis est munie d'un cercle divisé en centièmes de millimètre, dont le tour complet performe un millimètre ; un des montants de l'appareil porte une graduation en millimètres et est muni d'un petit curseur qui embrasse le cercle gradué de la vis et accompagne celle-ci dans sa course en indiquant de combien elle s'est élevée ou abaissée.

Le tube de l'instrument est formé de trois tubes concentriques dont le plus petit a un centimètre de diamètre et le plus grand (qui fait corps avec l'appareil) quatre cen-

Digitized by Google

timètres ; muni à sa partie inférieure d'un petit cran qui correspond sur l'autre à une échancrure, ces tubes s'emboîtent l'un dans l'autre dans une position fixe. A chaque diamètre des tubes correspond un refouloir de même dimension.

A la platine est adaptée une lame tranchante circulaire et excentrique tournant autour d'un point fixe, ayant une course d'environ 20 centimètres, que l'on met en mouvement au moyen d'un manche mobile ; la lame est fixée par deux écrous placés, l'un au-dessus de l'autre qui servent, l'un pour établir la pression du couteau, l'autre pour la maintenir.

Entre l'écrou inférieur et la partie supérieure du centre de mouvement de la lame se trouve un disque métallique qui repose sur un ressort plein dont le rôle est d'harmoniser la pression exercée sur le couteau.

38. M. Letulle présente en outre des coupes histologiques, faites à l'aide de cet instrument, d'un *carcinome primitif de la vésicule biliaire* propagé d'une part au foie et d'autre part au colon transverse, lequel adhérait à la masse néoplasique. Les glandes de Lieberkuhn du colon ont pour la plupart conservé leur forme, mais leurs cellules proliférées et déformées prennent les caractères des cellules dites cancéreuses.

M. Brault se demande si, dans les points ainsi altérés, il n'y aurait pas une véritable végétation cancéreuse, un nodule carcinomateux, au lieu de la tranformation des cellules par influence à distance que semble admettre M. Letulle.

Digitized by Google

MAI

—

Séance du 7 mai 1886.

PRÉSIDENCE DE M. CORNIL.

1. Imbécillité et hémiplégie droite symptomatique de méningite tuberculeuse; — Tuberculose généralisée; — Mal de Pott; par BOURNEVILLE et PILLIET.

L'observation que nous rapportons offre un intérêt au point de vue de la généralisation de la tuberculose, au point de vue de la marche insidieuse de la *méningite tuberculeuse*, et aussi de l'histoire de l'une des formes de l'*idiotie*.

OBSERVATION. — *Père mort tuberculeux. Oncle paternel paralysé. — Mère cancéreuse. Grand-père maternel, excès de boisson.*

Enfant bien portant jusqu'à 6 ans. — Mauvais traitements.—Paralysie droite légère.—Affaiblissement de l'intelligence; gâtisme passager. — Amélioration. — Nouveaux accidents de méningite et tuberculose pulmonaire. — Mort.

Autopsie : Tuberculose généralisée. Méningite chronique tuberculeuse. Nodules caséeux volumineux des méninges. Nodules calcifiés et granulations miliaires dans les poumons, le foie, le péritoine et la rate. Mal de Pott dorsal au début.

Sema...., Charles-Auguste, né à Paris le 24 décembre 1879, est entré à Bicêtre (service de M. BOURNEVILLE), le 1er février 1886.

Renseignements fournis par une cousine maternelle du malade. — *Père*, employé à la préfecture de la Seine, mort en 1885, à 33 ans, d'une pleurésie. On ne sait s'il faisait des excès de boisson ou autres. Il s'était toujours bien porté jusqu'en 1881 ; à partir de là, accidents de bronchite avec amaigrissement et diarrhée. Il était intelligent ; pas nerveux, jamais de rhumatisme ni de dermatoses. [*Père*, 70 ans, sobre, bien portant ; *mère* morte on ne sait de quoi,

Digitized by Google

ni à quel âge. Frère intelligent, assez sobre ; robuste, non nerveux. Une tante, 40 ans, en bonne santé, non nerveuse. Un oncle *paralysé* de naissance.]

Mère, 40 ans, couturière, grande, n'a pas eu de convulsions dans l'enfance. Fièvre typhoïde à 15 ans, variole à 18 ans, réglée à 20 ans. Elle est morte à l'hôpital le 23 mai 1886, d'un *cancer de l'utérus* (1). [*Père*, 70 ans, tonnelier, excès de boisson fréquents. Il n'était pas nerveux, jamais de maux de tête ni de rhumatismes. *Mère*, 76 ans, bien portante, non nerveuse. Quatre *frères* et une *sœur*, vivants, bien portants. Un *oncle maternel*, 65 ans, une *tante maternelle*, 70 ans, n'ont jamais été malades. Pas de renseignements sur le côté paternel. La *cousine* qui nous renseigne est bien portante ; n'a jamais eu de maladies, a quatre enfants en bonne santé, sans convulsions. Ni difformes, ni aliénés, ni criminels, ni suicidés dans la famille.] Pas de consanguinité.

Trois *enfants* : 1° Un *frère*, mort en naissant ; 2° une *sœur*, âgée de 10 ans, bien portante, sans convulsions.

3° *Notre malade*. Pas de renseignements sur la grossesse ni sur l'accouchement. Elevé au sein en nourrice, il est revenu à trois ans ; alors il était bien portant, il mangeait beaucoup, parlait bien, marchait seul, était intelligent. Il n'aurait jamais eu de convulsions (?). Jusqu'à l'année dernière, l'enfant s'est toujours bien porté ; mais, le père étant mort, la mère malade, il a souffert de la misère. Sa mère, paraît-il, ne le laissait pas s'asseoir. Pendant 15 jours, en juin 1885, la cousine qui nous renseigne, l'a pris chez elle. Ses pieds étaient violacés comme par des engelures. A ce moment, il était sale, gâtait, digérait mal et vomissait.

Quelques jours avant son départ de chez sa mère, il est tombé tout d'un coup par terre, et quand on l'a relevé, il était *paralysé*. On ne sait si l'enfant a eu des maladies du jeune âge (rougeole, etc.) ; il a eu la gourme ; mais ni ophthalmie ni otite (sa sœur a souvent mal aux yeux). Il ne toussait pas ; n'était pas sujet aux diarrhées. On assure qu'il était doux ; sa mère, au contraire, disait qu'il était vicieux et voleur. Sa cousine ne l'a jamais vu sous cet aspect ; il a été deux semaines à l'asile d'Ivry et apprenait comme les autres enfants.

Il nous a été impossible d'avoir des renseignements de la mère, qui, comme nous l'avons vu, est entrée à la Pitié

(1) C'est pour cela que nous n'avons que des renseignements de seconde main et partant insuffisants.

Digitized by Google

peu après l'admission de l'enfant à Bicêtre. L'un de nous s'est rendu à son domicile et a recueilli les renseignements suivants : Après la mort de son mari, la mère de l'enfant était dans une situation misérable, élevant péniblement ses deux enfants : la petite fille, retournée aujourd'hui dans le pays de sa mère qui paraissait l'affectionner assez, et notre malade qu'elle n'aimait guère, et auquel elle ne passait rien, le corrigeant manuellement pour la faute la plus légère. C'était même au point que les voisins s'en sont plaints plusieurs fois, et c'est même sur leurs plaintes que le commissaire de police est intervenu ; il a fait une enquête et lui a enlevé l'enfant pour le faire placer à Sainte-Anne. Il paraît qu'un jour sa mère le laissa enfermé seul toute la journée. Elle ne le sortait que très rarement.

A l'entrée (1er février 1886), on constate que l'enfant est atteint d'imbécillité, et jugeant d'après les apparences, en dehors de tout renseignement, on pense qu'il est susceptible d'amélioration. Il marche en *traînant la jambe droite, qui est raide.*

Etat actuel. Poids 14 kil. 10 ; taille 0m,97. *Crâne* ovoïde, occiput allongé, extrémité antérieure pointue. Bosses occipitales prononcées et symétriques ; bosses pariétales très accentuées.

Diamètre antéro-postérieur maximum. .	178	mm.
— transverse maximum	150	—
Circonférence du crâne à la base. . . .	51	cent.
D'une oreille à l'autre	29	—
De la racine du nez à la protubérance occipitale	30	—

Front très étroit, peu élevé, aplati latéralement sur les tempes ; *face* ovale ; arcades sourcilières peu prononcées, *yeux* légèrement enfoncés, pupilles égales, iris brun, *nez* petit, courbé ; *joues* assez pleines ; *bouche* petite ; *voûte palatine* un peu ogivale, symétrique. Lèvres minces, langue normale, dentition régulière, menton rond. *Oreilles* petites, symétriques, bien ourlées, lobule détaché. Cou grêle, circonférence 24 cent.

Thorax maigre, peu développé, sans voussure ni déformation. Sa circonférence aux aisselles est de 49 cent. ; au niveau des mamelons, 51 cent. ; à la base, 49 cent. 1/2.

Membres supérieurs maigres et longs, épaules anguleuses, saillie des clavicules.

Digitized by Google

Circonférence du bras :	Droit	Gauche
A l'aisselle.	13 c. 1/2	14 c.
A 5 cent. au-dessus de l'olécrâne .	12	13
Id. au-dessous id.	13	14
Au poignet	10 1/2	11

Rachis sans déviation.

Membres inférieurs très grêles, sans déformation. Ils ont tous deux les mêmes dimensions. Articulations libres ; rien de spécial aux extrémités.

Organes génitaux. Pénil glabre, bourses pendantes, testicules de la grosseur d'une petite noisette, égaux, le gauche descendant plus bas que le droit. Prépuce long, gland découvrable, méat normal.

Peau fine, bistrée, surtout sur l'abdomen. Cicatrice à la face interne de la partie inférieure de la jambe gauche (brûlure probable). Poils relativement abondants sur les membres. Cheveux châtains, clairsemés, descendant comme un duvet jusqu'aux sourcils. Sourcils noirs assez épais ; cils longs et noirs. Quelques *ganglions* lymphatiques se sentent sous le doigt à la nuque ; rien ailleurs.

La *sensibilité* générale est conservée, le *réflexe* rotulien exagéré à droite. — La circulation et la respiration n'ont rien de spécial.

L'enfant sait se servir de la fourchette et de la cuiller, mange avec appétit, sans voracité. La digestion est bonne, les selles régulières et volontaires ; pas de rumination, de vomissements, de diarrhée. — L'abdomen est un peu gros. — Le foie, la rate, etc., paraissent normaux.

Pas de bave, de succion, d'onanisme, ni de tics. — L'enfant est caressant, il a l'air souffrant et un peu triste. La parole est développée, mais présente une sorte de bégayement. Il connaît bien les lettres et les chiffres, commence à faire des bâtons, sait compter jusqu'à 50, connaît les couleurs et les objets usuels.

Traitement. Huile de foie de morue, sirop d'iodure de fer, bains salés, petite école ; gymnastique.

Un mois après son entrée, on note de la bonne volonté à travailler, et des progrès en gymnastique. Puis, en avril, on constate que l'enfant se ralentit et paraît de plus en plus souffrant. On l'envoie à l'infirmerie le 17 *avril* parce qu'il ne mange pas, dort toute la journée et qu'il a la face rouge. Il ne se plaint pas.

19 *avril.* L'enfant a pris du lait et n'a pas vomi. La langue est large, humide, saburrale ; le ventre est un peu

Digitized by Google

gros, légèrement tendu, indolore; pas de diarrhée; rien à la gorge. On ne trouve rien à la percussion ni à l'auscultation, pas de toux ni d'oppression. L'enfant se plaint de la tête qui est chaude partout, il a l'air un peu abattu. La température rectale oscille autour de 39°. — *Traitement :* Ipéca, bains de pieds, lotions vinaigrées, huile de ricin.

21 *avril.* Le pouls est à 80, un peu irrégulier, la physionomie abattue, la peau chaude. L'enfant se plaint toujours de la tête. Langue saburrale, soif vive, ventre souple. Trois selles infectes. Pas d'épistaxis. Raies méningitiques faciles à provoquer. La nuit a été mauvaise ; l'enfant a pleuré. Pas de grincements de dents ni de délire.

Traitement. Lav. au sulfate de quinine, 0,40 cent., etc.

23 *avril.* Céphalalgie continue ; l'enfant vomit tout ce qu'il prend, est abattu, somnolent. Il montre pourtant un peu de gaité le soir.

24 *avril.* Nuit très agitée, l'enfant appelle sa mère.

27 *avril.* Foie douloureux, débordant d'un travers de doigt les fausses côtes ; abdomen mou et rétracté. A 2 travers de doigt au-dessous de l'ombilic, on sent, sous la paroi abdominale, une *petite tumeur* mobile, assez dure, du volume d'une bille, et qui semble être une *nodosité tuberculeuse de l'épiploon.* L'enfant n'a rien voulu prendre ; il est très abattu. Pas de diarrhée, mais miction et selles involontaires ; aspect comateux, *raideur du cou et de la nuque.* Submatité à la percussion au niveau du sommet droit, en avant.

28 *avril.* Les traits sont un peu grippés; l'enfant est en état de demi-conscience; quand on l'interpelle, il regarde vaguement; il incline la tête quand on lui dit « bonjour »; on parvient à lui faire ouvrir la bouche, ce qui était impossible hier. P. 28; R. 48. On essaye de faire boire du lait à l'enfant avec la cuiller; mais il ne déglutit pas et rejette les liquides par le nez. Selles molles et involontaires. Pas de grincements de dents. Un peu de raideur persistante de la jambe droite et du bras droit; raideur du tronc. Inspiration rude et soufflante à l'auscultation; expiration un peu granuleuse au sommet gauche. On continue le sulfate de quinine, etc.

28 *avril, soir.* L'enfant est dans le coma; raideur de la nuque, strabisme. — Mort le 29 *avril*, à quatre heures du matin.

Autopsie le 30 avril au matin. — *Rigidité* cadavérique nulle au cou et au bras droit; presque nulle à la jambe droite; assez prononcée au coude gauche; plus marquée encore au membre inférieur gauche.

Digitized by Google

Crâne peu épais et présentant encore des traces de transparence à la partie moyenne et supérieure du frontal, à la partie supérieure et antérieure des pariétaux. La *base* est symétrique. — La *dure-mère* apparaît assez fortement injectée; écoulement de liquide céphalo-rachidien en quantité un peu plus grande qu'à l'état normal. Quelques petites adhérences avec la dure-mère de la base. Poids de l'encéphale, 1,280 gr. — La *pie-mère* présente à la base une vascularisation fine très prononcée; de plus, toute la partie de la pie-mère située en avant de la protubérance (autour du chiasma et de l'origine des nerfs optiques) est infiltrée de pseudo-pus fibrineux. Le dégagement des artères et des veines de la pie-mère est difficile à cause de son épaississement. Quand on écarte les lèvres de la scissure de Sylvius, on trouve à *gauche*, sur la pie-mère, des *granulations tuberculeuses*; à droite, il n'y a pas de points semblables. Sur la base des deux lobes frontaux, la pie-mère est très injectée et couverte d'un semis de granulations. Elle est beaucoup plus épaissie sur le lobe droit que sur le gauche, et la décortication au niveau du lobe olfactif ne peut se faire qu'en entraînant une assez forte couche de substance grise. — Autant qu'on peut le voir par suite de l'épaississement de la pie-mère, les *artères de la base* et les nerfs seraient symétriques. La pie-mère de la convexité présente une vascularisation très fine et plus prononcée sur la partie moyenne des hémisphères. Aspect louche d'un certain nombre d'espaces inter-circonvolutionnaires; injection assez prononcée de la surface des deux hémisphères.

Cervelet et *isthme*, 155 grammes. La pie-mère du cervelet se décortique assez bien. Elle est très épaissie au niveau de la face inférieure de la protubérance; à la face supérieure du cervelet, elle devient plus mince, sans granulations.

L'hémisphère cérébral droit pèse 10 grammes de plus que le gauche, ce qui peut être dû à l'épaississement de la pie-mère ou à l'inégale répartition du liquide céphalo-rachidien. Sur l'*hémisphère gauche*, à la partie inférieure du lobe carré, en arrière du corps calleux, la pie-mère est très épaissie. Il y a là plusieurs granulations dépassant le volume des granulations miliaires, opaques, jaunâtres, dures. Une, du volume d'un *pois moyen*, est enlevée, laissant dans la substance corticale une petite cavité, mais sans entraîner aucune portion de l'écorce grise. Un semblable nodule, du volume d'une amande de noisette, à surface mamelonnée, est laissé en place. Il occupe juste le milieu de la pariétale ascendante.

Digitized by Google

Cerveau. — *Hémisphère gauche. Face convexe.* — F., très sinueuse, envoie deux plis de passage à F_2 et s'insère sur F A à sa partie supérieure. — F_2, aussi très sinueuse, offre deux insertions sur F A. — F_3 est assez volumineuse et s'insère à l'extrémité inférieure de F A. — F A est volumineuse, mais présente une encoche profonde, transversale, à sa partie moyenne. Sur l'extrémité postérieure de cette encoche, un tubercule de la pie-mère, de 3 à 4 mm. de diamètre a creusé une dépression. P A est sinueuse et assez volumineuse, mais est interrompue à la partie inférieure de son tiers moyen, au-dessous du tubercule dont il vient d'être question par une dépression profonde due au nodule tuberculeux de la pie-mère décrit plus haut. P_1, P_2, assez plissées, pli courbe irrégulier. — L O, sinueux. — T_1, T_2, T_3, sont assez plissées et s'envoient plusieurs plis de passage ; T_1 envoie un pli assez volumineux à l'extrémité postérieure du lobule de l'insula. — L I a quatre digitations assez volumineuses.

Face interne. — F_1 présente des plis assez profonds en avant, superficiels en arrière. — L P volumineux, reçoit un gros pli de passage de F_1 et offre un sillon en forme de V. — CCCa sans aucun pli. — L Q plissé avec des sillons superficiels ; L O très plissé. C H assez sinueuse.

Hémisphère droit. — *Face convexe.* — Les trois circonvolutions frontales sont aussi sinueuses qu'à gauche. L'insertion de la première se fait également au niveau du bord supérieur; la seconde s'insère sur F A par deux insertions, non pas de niveau avec la surface de l'hémisphère, mais au fond du sillon. Il en est de même de l'insertion de F_3. F A sinueuse, bien développée. P A très sinueuse, mais comparativement maigre. Les plis pariétaux sont volumineux ; l'inférieur moins plissé qu'à gauche. — Pli courbe situé bien au sommet de la scissure parallèle, qui, de ce côté, n'est pas interrompue, alors qu'elle l'est à gauche, plusieurs fois. Le lobe occipital est assez développé mais moins plissé qu'à gauche. T_1, T_2 et T_3 sont assez distincts; tandis que de l'autre côté, les plis de passage plus nombreux les confondent en quelque sorte. L I reçoit en arrière un volumineux pli de passage de T_1 ; il est formé de trois gros plis dont l'antérieur seul est bifurqué, ainsi qu'à gauche.

Face interne. F_1 est assez sinueuse mais ses plis sont plus allongés, au lieu d'être transversaux comme à gauche. L P est très sinueux et présente un pli en forme d'Y ; L Q, L C, n'ont rien de particulier. L O, plis plus volumineux qu'à gauche. C H, rien. Des deux côtés, les *sillons*, sauf

Digitized by Google

sur les points sus-indiqués, sont en général assez profonds. Les *masses grises*, les *cornes d'Ammon* ainsi que les lobes orbitaires sont normaux. Les *ventricules latéraux* sont légèrement dilatés.

De cette description des circonvolutions, il ressort nettement que les deux hémisphères cérébraux, sur leurs deux faces, présentent des asymétries nombreuses.

Le *larynx* et les cordes vocales n'offrent rien d'anormal; le *corps thyroïde* est en croissant, assez petit; le thymus n'a pas été examiné.

Le *poumon droit* présente de nombreuses *adhérences* au sommet, surtout en avant et sur les parties latérales. Le gauche est également adhérent au sommet, mais surtout en arrière. Là on trouve un noyau, en partie crétacé, mesurant 7 à 8 mm. de diamètre. Sur la plèvre qui sépare les lobes, on voit des granulations tuberculeuses assez rares. On en trouve également quelques-unes en pratiquant des coupes dans le poumon. Le lobe inférieur offre plusieurs petits noyaux caséeux récents. Poids, 140 grammes. — Dans le poumon droit, on découvre une masse caséeuse sous-pleurale à la partie moyenne du lobe supérieur. Elle a 2 cent. sur 1 cent. 1/2, s'énuclée facilement, laissant alors une cavernule. Il existe un certain nombre d'autres noyaux sous-pleuraux plus petits; un peu de congestion aux deux bases pulmonaires. — Deux ganglions bronchiques sont hypertrophiés et caséeux. Poids du poumon droit, 151 grammes.

Le *cœur* (80 grammes) est sans lésions; orifices normaux. — *Péricarde* sain.

Sur le *péritoine*, petits amas framboisés de *tubercules caséeux*. Dans les épiploons, qui sont très vascularisés, adhérents entre eux par des brides nombreuses, il en existe un certain nombre. Sur le péritoine pariétal, plaques caséeuses lenticulaires et irrégulières, surtout dans les fosses iliaques. Les ganglions du *mésentère* sont hypertrophiés, rosés sur une surface de section, non caséeux. La surface interne de l'*estomac* est saine; les *intestins* sont vascularisés, sans tubercules ni ulcérations.

Foie (470 grammes). Sa face supérieure est légèrement adhérente au diaphragme. Elle est parsemée de marbrures jaunes, graisseuses. On y voit un très grand nombre de tubercules, les uns miliaires, demi-transparents, très clairs, espacés à environ 1 cent. de distance les uns des autres; d'autres, d'aspect louche ou opaque, et enfin, un certain nombre de contour irrégulier, caséeux. La face inférieure présente les mêmes caractères. Sur une coupe, on les

Digitized by Google

retrouve dans toute l'épaisseur du parenchyme. Les vaisseaux sont béants, remplis de sang; le tissu du foie est pâle et jaunâtre, les lobules dessinés par un cercle rose.

Rate (60 grammes), très adhérente au diaphragme; on l'en détache difficilement. La capsule est flasque et ridée, soulevée par un grand nombre de masses caséeuses, du volume d'une tête d'épingle et plus. Le parenchyme est parsemé des mêmes masses et de tubercules miliaires.

Pancréas volumineux, d'une coloration jaune marquée, sans tubercules.

Reins (60 grammes chacun), petits, très pâles; la capsule se détache sans difficulté; la substance corticale est très amincie, pas de tubercules apparents. — *Vessie* et *testicules* normaux.

Rachis. Au niveau des 4e et 5e vertèbres dorsales, le surtout antérieur du rachis est soulevé par un relief d'un centimètre de hauteur, faisant une saillie bilatérale. Cette bosselure excisée laisse échapper un pus granuleux qui s'écoule difficilement. La paroi interne de la poche a un aspect pultacé. Quand on a vidé ce pus, on tombe sur la face antérieure des vertèbres. Le disque intervertébral est un peu détruit, et l'os à son contact est mis à nu.

L'*examen histologique* a été fait au laboratoire d'histologie de la Faculté. Les nodules remarqués dans le cerveau présentaient la structure du tubercule fibro-caséeux. Ils étaient développés à la face interne de la dure-mère, sans participation du tissu cérébral. A leur périphérie, on voit une mince couche de cellules embryonnaires, dont les plus internes sont fusiformes et s'organisent en un tissu fibroïde calcifié. Quelques cellules géantes sont répandues dans cette couche. La zone centrale est composée de tissu calcifié, sans élément distinct. Les nodules de la pie-mère sont disposés autour des artérioles sous forme d'amas à centre caséeux; c'est la forme anévrysmatique des tubercules, comme l'appelle Kiener. — Le foie présente des nodules miliaires avec la constitution typique, cellules géantes très rares, cellules épithélioïdes à type fusiforme, se transformant presque immédiatement en tissu calcifié, en sorte que le tubercule est réduit à un amas de cellules embryonnaires à centre caséeux. On retrouve des infiltrations de cellules embryonnaires en amas ou en îlots. Dans tous les espaces de Kiernan, on voit un certain nombre de ces îlots se caséifier à leur centre. Il y a donc tuberculose infiltrée de tout le foie, indépendamment des granulations adultes. Dans la rate, les lésions sont semblables, mais il y a beaucoup plus de noyaux formés de follicules agglomérés et

Digitized by Google

caséeux. — Enfin, la paroi de l'abcès ossifluent nous a montré, sur une coupe, de dehors au dedans, du tissu fibreux, puis une zone de tissu de granulations richement vascularisées, enfin une couche de cellules embryonnaires, sans vaisseaux, parsemée d'un grand nombre de cellules géantes développées. Les cellules les plus internes de cette couche subissent la transformation granulo-graisseuse, et contribuent à accroître le contenu de l'abcès. C'est donc bien d'un *abcès tuberculeux* qu'il s'agit dans ce cas.

Réflexions. — I. Les renseignements que nous avons recueillis sur la famille du malade sont incomplets : nous en avons dit la cause. Du *côté paternel*, le fait le plus important, c'est la *tuberculose* à laquelle a succombé son père et l'existence d'une *paralysie* chez l'un de ses oncles. Du *côté maternel*, il ne semble pas y avoir eu de névropathes ni de tuberculeux. Rappelons que la mère est morte d'un *cancer de l'utérus*.

Les *antécédents personnels* de l'enfant paraissent indiquer que jusqu'à 5 ans, il était intelligent, bien portant, et ne différait pas sensiblement des enfants de son âge.

II. C'est dans le cours de la sixième année que les premiers accidents seraient survenus. En quoi ont-ils exactement consisté? nous l'ignorons. Ce que nous savons, c'est qu'il aurait eu une *paralysie du côté droit*, qu'il serait devenu gâteux et qu'il aurait eu des vomissements. C'est alors qu'il a été l'objet de mauvais traitements de la part de sa mère qui, dit-on, le laissait enfermé, le battait, lui donnait une nourriture insuffisante.

III. A l'entrée (février 1886), nous notons que l'*intelligence* est affaiblie (*imbécillité*), que la *parole* est un peu incorrecte, bégayante ; que l'enfant est propre, et, en l'absence de renseignements sur la cause de la déchéance intellectuelle, nous le considérons comme susceptible d'amélioration. Disons enfin que, dès cette époque, nous mentionnions un *affaiblissement paralytique du côté droit*, avec amaigrissement du bras, rendu très évident par les mensurations, données dans le cours de l'observation.

IV. Les accidents auxquels a succombé l'enfant ont eu une marche insidieuse. Durant la première quinzaine d'avril, on remarque que l'enfant travaille de moins en

Digitized by Google

moins et qu'il paraît souffrant. Ces phénomènes s'accusant, il est envoyé à l'infirmerie le 17 avril. A dater de ce jour, nous voyons se manifester successivement divers symptômes annonçant le développement d'une *méningite*

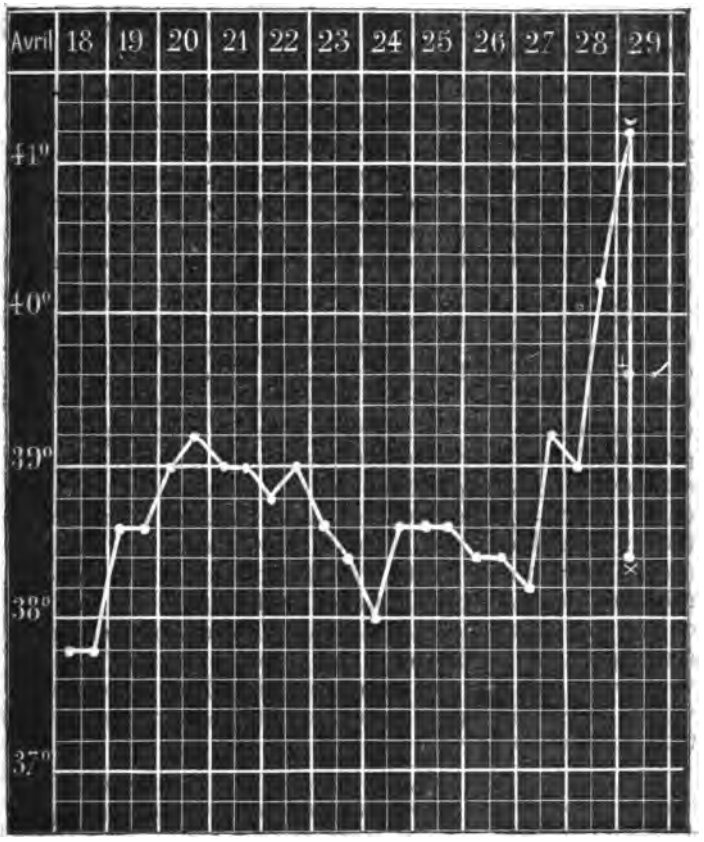

Fig. 11. — ⌣ température un quart d'heure après la mort. + température une heure après la mort. × température deux heures après la mort.

(céphalalgie, raies méningitiques, raïdeurs musculaires, délire léger et transitoire, vomissements, fièvre, abattement, somnolence, etc.) C'est seulement dans les derniers jours que sont apparus quelques phénomènes qui ont per-

Digitized by Google

mis de soupçonner l'existence d'une tuberculose pulmonaire et péritonéale et fait penser que la *méningite* était de *nature tuberculeuse*.

La *température* a suivi une marche ascensionnelle dont les caractères sont bien mis en évidence par la *figure* 11. Signalons l'élévation thermique après la mort et le lent refroidissement du corps.

V. Au point de vue *anatomo-pathologique*, nous devons rappeler que la tuberculose intéressait les *méninges*, la *plèvre*, les *poumons*, le *péritoine*, le *foie*, la *rate*, les *ganglions* et enfin la *colonne vertébrale*. Laissant de côté les organes thoraciques et abdominaux, nous ne relèverons que les particularités relatives aux *méninges*.

Là, les lésions tuberculeuses se sont présentées sous l'aspect de *granulations miliaires* et de *tubercules* assez volumineux. Parmi les symptômes les plus caractéristiques, nous devons rappeler la paralysie ancienne des membres du *côté droit*, ayant laissé des traces sérieuses, affaiblissement de la jambe droite et amaigrissement du bras correspondant. Or, nous avons trouvé, à l'autopsie, des *granulations tuberculeuses* abondantes au niveau de la scissure de Sylvius *gauche*, un volumineux nodule tuberculeux sur la *pariétale ascendante gauche* et un autre moins volumineux sur la partie moyenne de la *frontale ascendante* du même côté. Par conséquent, il y a une corrélation très nette entre le siège prédominant des lésions et les symptômes les plus saillants. Les lésions méningitiques, qui avaient déterminé une légère *hydrocéphalie* des ventricules, étaient plus prononcées à la base qu'à la convexité, ce qui explique la présence des phénomènes comateux et le faible degré du délire.

VI. Comme on le voit, il s'agissait là d'un cas d'*imbécillité symptomatique de méningite*, dont le diagnostic précis a une véritable importance au point de vue du *pronostic* et du *traitement*. Il est certain, en effet, que, dans les cas de ce genre, on a peu de chance d'obtenir une modification des facultés intellectuelles sous l'influence de l'éducation puisqu'il s'agit non pas d'une lésion qui a produit tous ses effets, mais d'une lésion en voie d'évolution et parfois, comme ici, tout à fait au-dessus de nos ressources.

Digitized by Google

Séance du 14 mai 1886.

PRÉSIDENCE DE M. CORNIL.

2. M. POIRIER décrit, avec pièces à l'appui, *deux nouvelles bourses séreuses* qu'il a découvertes au *genou*. Ces bourses séreuses sont situées, l'une entre le ligament latéral interne de l'articulation et le fémur, l'autre entre ce même ligament et le tibia. Elles sont séparées l'une de l'autre par l'insertion du ménisque interarticulaire au ligament latéral interne. On admettait généralement la présence en ce point d'un prolongement de la synoviale articulaire.

3. Cancer latent de l'estomac ; par F. DE GRANDMAISON, interne provisoire.

Le nommé Auz... Alexis, âgé de 68 ans, journalier, entre le 27 mars 1886 à l'hôpital Broussais (service de M. Talamon).

Ce malade a passé trois semaines à l'hôpital Necker au mois de février, il en est sorti dans les premiers jours de mars et pendant quinze jours il a été sans ressources et incapable ds travailler. Il entre à Broussais.

Très maigre, présentant un teint jaune paille très net il a conservé l'appétit et ne présente aucun trouble pulmonaire et cardiaque. Il n'a jamais eu de vomissements, ni d'hématémèse ; il va assez régulièrement à la selle. Malgré l'absence de signes positifs on diagnostique un carcinome, dont il est impossible de préciser le siège. M. le Dr Talamon, chef de service, alimente le malade et lui prescrit du vin de quinquina.

Vers le 10 avril, on voit apparaître au niveau de l'angle de la mâchoire à droite et de la région carotidienne du même côté, trois ou quatre ganglions volumineux absolument indolents et que M. Talamon considère comme atteints de dégénérescence cancéreuse.

Le 7 mai, le malade meurt après avoir présenté dans les deux poumons les signes d'une broncho-pneumonie qui s'est développée depuis cinq ou six jours et dont le développement a coïncidé avec la perte de l'appétit, l'élévation

Digitized by Google

de la température et l'établissement d'un délire tranquille.

A l'AUTOPSIE, on constate que la courbure de l'estomac et les deux moitiés inférieures de sa face antérieure et de sa face postérieure sont envahies par une masse carcinomateuse volumineuse, large comme les deux mains, présentant une épaisseur de trois à quatre centimètres et qui, quand on la regarde après avoir fendu la grande courbure de l'estomac, présente l'aspect d'un carcinome colloïde. Le pylore et le cardia sont intacts. Les poumons présentent aux deux bases des lésions de broncho-pneumonie, et le cœur, qui au moment de la mort se trouvait en systole, n'est pas altéré; il est petit, mais l'aorte est dilatée, au-dessus de l'orifice aortique dans une étendue de 4 à 5 centimètres surtout. La rate, les reins et le foie sont sains et normaux.

4. M. REGNAULT présente un *cancer de l'estomac* et des *ovaires kystiques* trouvés à l'autopsie d'une femme de 51 ans. Depuis 3 ans elle avait souffert de vomissement, et depuis 3 mois d'ascite; la cachexie survint et l'on put constater que le ventre était douloureux et qu'il existait une tumeur au-dessus de l'ombilic.

L'AUTOPSIE fit découvrir un kyste prolifère, multiloculaire de l'un des ovaires, qui pèse 720 gr.; un fibro-myome de l'utérus; et un cancer de l'estomac. L'examen histologique des pièces a été fait par M. Albarran au Collège de France. En voici le résultat:

Estomac. Carcinome colloïde. Dans les points examinés, l'altération porte surtout sur la muqueuse et la sous-muqueuse; la couche musculaire n'est envahie que dans certains points. Comme toujours les alvéoles sont très distincts; quelques-uns ne contiennent plus d'éléments cellulaires; d'autres en ont encore un petit nombre englobés dans la substance muqueuse et ce n'est que dans les parties les plus jeunes de la tumeur que l'on peut bien reconnaître les cellules. On peut suivre pas à pas leur dégénérescence et voir dans les alvéoles une substance muqueuse incolore englobant des détritus cellulaires, et par places, des blocs plus réfringents, homogènes, colorés en jaune par le picro-carmin. Le stroma de la tumeur est dissocié dans certains points par un œdème muqueux; les

Digitized by Google

faisceaux conjonctifs eux-mêmes sont dégénérés et on les voit présenter l'augmentation de volume, la réfringence spéciale qu'ils ont quand on les traite par l'acide acétique.

Ovaire. Kyste multiloculaire. La pièce est assez altérée. Les kystes qui ont conservé leur épithélium sont revêtus de cellules caliciformes; leur contenu est muqueux, grenu; dans quelques-uns d'entre eux nous avons vu de petits blocs homogènes colorés en jaune par le picro-carmin, ce qui n'est pas très rare dans ce genre de kystes. Dans un point le stroma de la tumeur présente un œdème semblable à celui de la tumeur stomacale, mais il n'y a pas dégénérescence cancéreuse de l'ovaire.

Les *plaques du péritoine* sont formées de tissu embryonnaire; par endroits, infiltration cancéreuse.

5. M. Dagron a observé à l'hôpital Cochin un homme manifestement tuberculeux de par les signes qu'on pouvait constater à ses sommets. On reconnut en outre la présence d'un épanchement dans la plèvre droite. Après la résorption du liquide, on vit persister à la partie moyenne du poumon droit un souffle très rude. Peu à peu survint de la dyspnée, de la dilatation cardiaque avec souffle tricuspidien et le malade mourut en asystolie. Cet homme était nacrier de son métier, mais affirmait n'être pas exposé à l'inhalation de poussières.

A l'autopsie on trouva outre les lésions tuberculeuses des sommets une sclérose du poumon droit, une *pneumonie interstitielle ardoisée*; M. Gombault, qui en a fait l'examen histologique, y a trouvé des parois alvéolaires épaissies entourant des amas de matière caséeuse. Le poumon gauche est aussi altéré, mais dans une moindre étendue. A l'examen du cœur on vit que la valvule tricuspide n'offrait aucune lésion apparente; elle mesurait 13 cent. de circonférence.

Pour M. Cornil l'intérêt de ce cas réside non dans la lésion pulmonaire, qui est commune, mais dans l'insuffisance purement fonctionnelle de la valvule tricuspide s'accompagnant d'une hypertrophie du ventricule droit dont les parois mesurent un centimètre d'épaisseur.

Digitized by Google

6. Rein unique tuberculeux; par M. Aristote LIMPÉROPOULO, externe des hôpitaux.

Il s'agit d'un homme de 33 ans, garçon boucher, dont les antécédents ne présentent rien de bien spécial.

Sa santé était bonne habituellement, lorsque, le 9 février, pris de courbature, d'un malaise général, d'un point de côté à gauche, de frissons et de fièvre, il entre à l'hôpital de la Charité, dans les salles de M. le professeur Hardy.

En examinant le malade à ce moment, on constate les symptômes et les signes physiques d'une pleurésie gauche avec épanchement.

Après l'application de quelques ventouses scarifiées, le point de côté a disparu; mais l'épanchement étant considérable, la thoracentèse a paru nécessaire. Pratiquée avec soin le 27 février, on a tiré 2 litres de liquide citrin, séro-fibrineux. A ce moment, on a pu constater des craquements au sommet du poumon gauche; néanmoins, l'état général du malade ne paraît pas très mauvais et ses diverses fonctions s'exécutent convenablement. La dyspnée fait défaut et la fièvre est modérée. Les jours suivants, les choses restent en l'état.

Dès les premiers jours de mars, l'épanchement paraît augmenté. Toutefois, bien que le malade soit un peu affaibli, comme il n'accuse aucun trouble fonctionnel inquiétant, on continue à porter un pronostic bénin.

Le 16 mars, la scène change, le malade est pris de dyspnée, le cœur est fortement dévié à droite, et une seconde ponction est pratiquée; on lui tire 1,500 grammes de liquide verdâtre, un peu louche.

A partir de ce moment, la fièvre est plus intense, les traits du malade se creusent, les yeux s'excavent, le pouls est fréquent, la respiration haletante; enfin, le malade est secoué par des frissons, et son état général est sensiblement aggravé. Il est certain qu'il s'agit d'une modification dans le nouveau liquide reproduit par la plèvre.

Si l'on examine le malade à ce moment, l'on constate de l'œdème à la paroi gauche du thorax. Dans son ensemble, l'état du malade indiquait la présence de liquide purulent dans la plèvre, et après une troisième ponction, l'empyème pratiqué le 10 avril, donna issue à 2 litres et demi de liquide purulent.

Le 10 mai, malgré l'emploi méthodique des moyens usités en pareille circonstance (lavage boriqué, et au sublimé), le malade a succombé, et j'ai pu faire son autopsie.

Digitized by Google

Alors, j'ai pu constater, sous la direction de M. Gaucher, chef du laboratoire de M. le professeur Hardy, que la plèvre gauche était recouverte de fausses membranes purulentes, le poumon gauche ratatiné et sclérosé; au sommet, il renfermait des tubercules gris, quelques granulations tuberculeuses agglomérées et des petits tubercules anciens crétacés. Les mêmes lésions tuberculeuses très minimes existaient au sommet du poumon droit; ce poumon était congestionné et renfermait du pus dans les bronches.

Les autres organes étaient sains, le foie un peu gras.

Après ce résumé de l'observation, nécessaire à plusieurs points de vue, je passe à l'examen des reins, dont l'anomalie fait mon principal sujet.

Nous voyons d'abord que cette anomalie consiste dans la réunion des deux reins en avant de la colonne vertébrale par leur extrémité inférieure, de manière à former un fer à cheval, dont la concavité tournée en haut et en arrière embrasse la colonne lombaire. La réunion a lieu non par une simple fusion, mais par l'intermédiaire d'une substance intermédiaire formant une sorte de pont. On dirait, en l'examinant de près, qu'elle a la forme d'un troisième rein bien distinct. Elle a en effet la forme d'un haricot, et on peut lui décrire un bord externe convexe, arrondi, courbe, et un bord interne concave, légèrement échancré, où ne pénètrent pas de vaisseaux, et deux faces. Mais, en réalité, il n'y a que deux reins réunis, ayant des vaisseaux et des uretères propres; les organes urinaires sont simplement adhérents par leurs extrémités inférieures et comme réunis bout à bout. Les rapports des deux reins sont normaux.

En outre, la partie droite de ce rein présente un foyer tuberculeux, ramolli à son centre, pouvant atteindre les dimensions d'une noisette et situé à l'union de la substance corticale avec la substance médullaire. On trouve des granulations tuberculeuses disséminées dans la substance corticale. J'ajoute, pour terminer cet exposé rapide, que cet état du rein a passé entièrement inaperçu du vivant du malade. Aucune gêne de la miction n'en résultait, et l'urine ne contenait qu'à la fin de sa maladie une légère quantité d'albumine, qui a même été mise au compte de la fièvre.

7. Tumeur du corps thyroïde. Mort, autopsie; par M. Guillet, interne des hôpitaux.

La nommée L... Clémentine, âgée de 37 ans, modiste,

Digitized by Google

entre le 21 janvier 1886, à l'Hôtel-Dieu, salle Sainte-Marthe, lit n° 21, service de M. Tillaux. Elle est née à Paris ; son père et sa mère sont bien portants ; elle-même n'a jamais été malade. Elle a un fils actuellement âgé de 20 ans ; depuis cet accouchement, elle a eu 3 fausses-couches consécutives. Pas de syphilis ; 4 ans après la dernière fausse-couche, il y a 5 ans, elle a remarqué que son cou augmentait de volume.

Il y a 3 ans, le cou ayant continué à grossir, la malade alla consulter M. Duguet, à Lariboisière. Celui-ci diagnostiqua un goître, qu'il traita par des injections interstitielles de teinture d'iode. Ces injections furent répétées pendant longtemps, tous les 10 ou 15 jours, et atteignirent le chiffre de 50. Elles n'ont jamais déterminé de phénomènes inflammatoires ; la malade n'éprouvait qu'une légère cuisson, qui ne tardait pas à disparaître totalement. Sous l'influence de ces injections, le cou diminua d'environ 3 centimètres.

Le traitement fut suspendu alors pendant un an et demi.

Au mois de novembre dernier, la malade ressentit des douleurs assez vives dans les épaules et le cou : il lui sembla aussi que ce dernier augmentait de volume. Au mois de janvier ces douleurs devenant plus intenses, elle retourna consulter M. Duguet qui lui conseilla d'entrer dans le service de M. Tillaux, ce qu'elle fit le 21 janvier.

Etat de la malade le 4 février 1886 : Il existe au cou une tumeur arrondie, du volume d'un poing d'adulte, étendue d'une part du maxillaire inférieur à la fourchette du sternum, sur laquelle elle empiète légèrement, d'autre part du sterno-mastoïdien gauche à celui du côté droit.

Elle est située sur la ligne médiane, mais est un peu déjetée à gauche.

La peau présente sur la ligne médiane, dans une étendue de 2 à 3 centimètres, une coloration noirâtre, comme si à cet endroit se faisait un travail d'escharification. A ce niveau elle adhère fortement à la tumeur ; de chaque côté elle est saine et mobile sur les plans profonds. Réseau veineux assez développé sur le sternum. Pas de cyanose de la face, ni d'exophtalmie. La consistance de la tumeur est ferme, résistante, sa surface lisse. La pression est douloureuse en haut et à gauche ; le bord supérieur de la tumeur se dissimule derrière le maxillaire inférieur ; le bord inférieur se confond avec la fourchette sternale et la partie interne des clavicules ; les bords latéraux se délimitent assez aisément ; sur le bord droit, se trouvent de petites masses indurées du volume d'une petite noix, qui semblent indépendantes de la tumeur principale.

Digitized by Google

Les triangles sus-claviculaires et les aisselles ne renferment point de ganglions. La tumeur n'offre ni battements, ni mouvements d'expansion; les pulsations de la carotide sont perceptibles le long du bord droit de la tumeur; on ne les sent pas à gauche. Cette tumeur se laisse déplacer légèrement dans le sens latéral; les mouvements de haut en bas sont impossibles. La circonférence du cou mesure 43 centimètres. Percussion et auscultation de la poitrine normales. Bruits du cœur normaux. Absence de souffle dans la tumeur. La voix est voilée; il n'y a pas de cornage. La déglutition est très difficile; la malade est obligée de se pencher en avant pour la faciliter. Pas de dyspnée; mais céphalalgies violentes, insomnie, douleurs très intenses dans les épaules et les oreilles, fourmillements dans les membres supérieurs.

Mars. La tumeur a augmenté de volume surtout du côté gauche, l'eschare de la peau s'est étendue, les douleurs sont plus intenses, l'insomnie est complète, la déglutition de plus en plus difficile; absence de dyspnée; mais cyanose du visage, expectoration sanguinolente, odeur fétide de l'haleine. A partir de ce moment, l'état général devient mauvais et la malade succombe le 8 mai sans avoir présenté de symptômes nouveaux.

Autopsie. — Il existe au cou une tumeur, du volume d'un poing d'adulte, arrondie, lisse, résistante. Cette tumeur a refoulé l'os hyoïde derrière le maxillaire inférieur; en bas, elle affleure la fourchette du sternum, avec laquelle elle ne contracte aucune adhérence. En avant, sur la ligne médiane, elle adhère à la peau, qui est escharifiée dans une étendue de 4 à 5 centimètres; de chaque côté elle est fusionnée avec les sterno-mastoïdiens et les muscles de la région sous-hyoïdienne, qui sont atrophiés et difficiles à reconnaître. En arrière, la tumeur atteint la colonne vertébrale, dont il est cependant facile de la séparer. La trachée a été fortement repoussée à droite; elle est aplatie dans le sens transversal et présente la déformation dite en fourreau de sabre L'œsophage a suivi le déplacement de la trachée, dont il occupe la face postérieure. L'artère carotide primitive gauche est située sur la moitié gauche de la face postérieure de la tumeur, qu'elle croise en diagonale; le nerf pneumogastrique correspondant est situé sur un plan antérieur, ainsi que la veine jugulaire interne, qui est fortement comprimée et dans laquelle on trouve un caillot fibrineux, qui se prolonge jusque dans l'oreillette et le ven-

Digitized by Google

tricule droit. Ce caillot n'est point adhérent à la tunique interne de la veine, ni à l'endocarde.

Le faisceau vasculo-nerveux du côté droit n'a pas subi de déplacement notable; il occupe le bord droit de la tumeur. Les artères et les veines thyroïdiennes sont normales.

Lorsqu'on incise cette tumeur, on constate qu'elle se compose de deux parties distinctes : une paroi et un contenu. En avant, la paroi est très épaisse (1 centimètre 1/2 à 2 centimètres); elle crie sous le scapel et offre une coloration grisâtre. On y rencontre des tractus fibreux au milieu desquels sont disséminés de petits nodules, du volume de la tête d'une épingle, d'un blanc jaunâtre, résistants. Ces nodules sont très abondants au niveau du point où la tumeur a contracté des adhérences avec la peau. En arrière, la paroi est beaucoup plus mince (5 millimètres environ), elle semble uniquement constituée par l'élément fibreux; on n'y voit point de nodules.

A l'incision de cette paroi, il s'écoule une petite quantité d'un liquide noirâtre très analogue à du sang altéré; et l'on constate que la poche est remplie d'une substance brunâtre, qui se laisse facilement écraser sous la pression du doigt et qui manifestement est formée par de la fibrine coagulée. La poche est unique et ne présente aucun cloisonnement.

La tumeur est développée aux dépens du lobe gauche du corps thyroïde; car, à droite, existe une seconde petite tumeur ayant l'aspect et le volume du lobe droit. Cette petite tumeur présente un kyste à paroi crétacée, du volume d'une amande, ce kyste contient quelques gouttes d'un liquide noirâtre analogue à celui que renferme la tumeur principale. Absence d'engorgement ganglionnaire. Emphysème pulmonaire; splénisations du lobe inférieur droit. Rien dans les autres viscères.

Examen microscopique. — L'examen microscopique pratiqué dans le laboratoire de M. Cornil, a démontré que les parois de la tumeur étaient uniquement constituées par du tissu fibreux et que les nodules blanchâtres correspondaient à des points de caséification.

En résumé : Goître remontant à 5 ans, soumis à un traitement prolongé par les injections interstitielles de teinture d'iode; diminution du goître; cessation du traitement pendant un an et demi; puis apparition de phénomènes douloureux et inflammatoires au niveau de la tumeur; mort au bout de six mois. A l'autopsie, tumeur, développée aux dépens du lobe gauche du corps thyroïde, consti-

Digitized by Google

tuée par une grande poche unique, dont la paroi très épaisse en avant, mince en arrière, est formée par du tissu fibreux présentant des points de calcification, cette poche contient une quantité considérable de fibrine coagulée. Nous insisterons : 1° sur la nature de la tumeur, véritable poche anévrysmale, développée aux dépens du lobe gauche du corps thyroïde; 2° sur le traitement spécial, auquel avait été soumise la tumeur, un an avant l'apparition des phénomènes douloureux et inflammatoires.

8. M. Varnier présente un *kyste hydatique du poumon*. Un homme, entré dans le service de M. Duguet, avait depuis trois jours un point de côté, avec matité en arrière seulement, et pas de fièvre. Huit jours après, on lui fit une ponction qui donna issue à un liquide clair comme de l'eau de roche contenant des crochets d'hydatides. Le lendemain, il se mit à rendre des hydatides dans ses crachats, avec du liquide clair, puis du sang, et il s'établit un hydropneumothorax. On fit l'empyème le 22 avril, et rien ne sortit; mais le lendemain, on trouva des poches hydatiques dans le pansement. Un mois après, le malade étant mort, l'autopsie révéla une tuberculose miliaire récente des deux poumons. On peut se demander, les antécédents du malade étant excellents, s'il n'y a pas eu infection par la plaie. La poche siégeait à la base du poumon gauche, séparée de la paroi costale incisée par une lame pulmonaire; d'autre part, il y a, comme on le voit fréquemment, deux bronches qui s'ouvrent largement, à plein canal, dans la poche.

M. Cornil, ayant fait une ponction dans un cas analogue, a vu tout à coup son malade suffoquer et mourir étouffé par une vomique de liquide séreux. Il pense qu'il vaut mieux attendre que ces poches hydatiques s'ouvrent d'elles-mêmes, ce qui se produit moins brusquement.

M. Tuffier a observé dans le service de M. Straus un cas de kyste hydatique du poumon dans lequel on s'abstint de toute intervention. Le malade expectora des hydatides pendant des mois et finit par mourir d'hecticité par suite de la longue suppuration.

M. Cornil rappelle aussi à ce propos une présentation

Digitized by Google

récente à la Société anatomique. Une femme guérie d'un kyste hydatique du foie était rentrée à l'hôpital avec une fièvre hectique. A l'autopsie, on avait trouvé un kyste hydatique suppuré du poumon s'accompagnant de nécrose superficielle des côtes.

9. Rapport sur la candidature de M. Blocq, au titre de membre adjoint; par P. DE GENNES.

Parmi les présentations de M. Blocq, je distinguerai la suivante qu'il fit en avril 1881. Elle a trait à un cas de rétrécissement des deux orifices auriculo-ventriculaires du cœur.

Il s'agissait d'une femme de 27 ans, rhumatisante, qui, à son entrée à l'hôpital, présentait le tableau classique de l'asystolie, et mourut sans incidents peu de temps après. L'autopsie montra un aspect infundibuliforme de la valvule tricuspide, dont les bords étaient semés de végétations, et une apparence semblable de la mitrale dont l'orifice admettait à peine un tuyau de plume. Du reste, les cavités et les parois du cœur d'une part, les autres organes, poumons, foie, reins, d'autre part, offraient les lésions secondaires communes aux affections cardiaques parvenues à leur degré ultime.

Les faits de ce genre ont été peu étudiés, considérés qu'ils sont comme des curiosités anatomiques, et très rarement diagnostiqués pendant la vie. Cependant, la lecture d'un assez grand nombre d'observations permet d'exposer des signes qui semblent appartenir en propre au rétrécissement bi-auriculo-ventriculaire. C'est ainsi qu'on a noté la cyanose intermittente et l'hydropisie généralisée, mais surtout un murmure présystolique à timbre dur, rude et prolongé, se cantonnant en foyers distincts, l'un à gauche du sternum, l'autre à gauche du mamelon (Hayden).

Au point de vue de la pathogénie de cette double lésion, on pourrait distinguer deux cas selon qu'il y a eu, ou non, une attaque de rhumatisme antérieure. Dans le premier cas, ou bien le ventricule droit a été atteint du même coup que le gauche, ou encore secondairement à l'altération de celui-ci. Dans le second cas, l'endocardite triscupidienne pourra être sous la dépendance d'une affection pulmonaire primitive, mais aussi représenter le renouveau d'un reliquat inflammatoire ancien, datant de l'enfance, voire même de la vie intra-utérine, hypothèse que justifie la prédisposition pathologique existant à cette période pour le cœur droit.

Digitized by Google

Séance du 21 mai 1886.

PRÉSIDENCE DE M. CORNIL.

10. M. G. MARCHAND, au nom de M. Gomez et au sien, présente des pièces provenant de l'autopsie d'un homme de 70 ans, entré il y a un mois dans le service de M. Trélat, à la Charité. Cet homme était porteur d'une *tumeur maligne au cou*, d'origine ganglionnaire, se manifestant par l'existence d'une masse très volumineuse et dure dans la région sus-claviculaire droite. Elle fut jugée inopérable en raison de son étendue et de ses adhérences. Le malade étant mort d'un érysipèle de la face, on trouva à l'autopsie une néphrite calculeuse, des tumeurs du poumon et de l'œsophage, outre la tumeur ganglionnaire du cou qui enveloppait le faisceau vasculo-nerveux. Les poumons offrent aux deux sommets de petites cavernes et sur leur surface pleurale un semis de petites granulations miliaires. Il existe sur la muqueuse de l'œsophage de petits nodules semblables. Les ganglions trachéo-bronchiques sont gros et durs. En outre, les amygdales étaient volumineuses et dures. Enfin, l'intestin montrait une ulcération au niveau de la dernière portion de l'iléon. Un premier examen histologique sommaire n'a donné aucun résultat sur la nature de ces tumeurs.

M. CORNIL fait remarquer que la coupe des ganglions malades donne au raclage un suc laiteux très abondant; un examen microscopique extemporané de ce suc y révèle l'existence exclusive de globules blancs, et l'absence des cellules épithélioïdes du cancer. Ce fait suffirait à faire poser le diagnostic de lymphadénome.— Dans le poumon, on trouve des nodules calcaires, d'autres fibreux qui sont évidemment des tubercules. Quant aux granulations de l'œsophage, ce ne sont peut-être que des glandes en grappe hypertrophiées. En somme, M. Cornil pense qu'il s'agit d'une coïncidence de tuberculose pulmonaire, de néphrite calculeuse et d'une tumeur ganglionnaire probablement lymphadénique.

M. Eug. REVILLIOD, de Genève, est nommé membre correspondant.

11. Endocardite ulcéreuse de l'orifice aortique ; anévrysme valvulaire; anévrysme diffus du tissu cellulaire périaortique. — Hémopéricarde; par G. DESPAIGNE, interne provisoire.

Le nommé Pe..., Joseph, garçon de salle, âgé de 19 ans,

Digitized by Google

entre à l'Hôtel-Dieu annexe le 23 mars 1886, dans le service de M. le Dr Letulle, salle Saint-Maurice, n° 24.

Pas d'antécédents personnels ni héréditaires. Homme petit, mais très bien musclé. Il était surmené depuis quelque temps, lorsque le 14 mars il fut pris de frissons répétés, d'étourdissements et de courbature. Il s'alite; la faiblesse et l'inappétence continuent les jours suivants; il entre alors à l'hôpital.

Le lendemain 24 *mars*, le malade se plaint de céphalalgie violente, il a des étourdissements lorsqu'il s'assied. Hypéresthésie générale. L'examen révèle peu de chose. On constate sur les deux cuisses, près du genou, un exanthème éteint et caractérisé par deux placards ovalaires, symétriques, de six centimètres environ, de teinte cuivrée, avec une légère desquamation sur les bords. Cette éruption se serait montrée dès le début de la maladie ; elle fut alors rouge et cuisante. Trace d'exanthème pigmenté analogue sur le mollet gauche; les ganglions inguinaux sont intacts. Respiration faible et quelques sibilances à la base des deux poumons. Toux légère et sèche. — *Rien au cœur*. — Langue sale, le ventre n'est ni ballonné ni douloureux. Matité splénique de huit à dix centimètres. Pas d'albumine dans les urines. T. ax. M. 39°,3, S. 38°,2.

Le 25 *mars* le malade signale une douleur vive à la partie latérale externe du talon droit. L'examen n'y décèle rien d'anormal. T. M. 38°,2, S. 40°,3.

26 *mars*. Sueurs abondantes, douleurs musculaires, coliques ; un vomissement muqueux. T. M. 38°,3, S. 40,°6.

27 *mars*. Frisson violent le matin, pendant lequel la température s'élève à 40°,2, chaleur intense, puis sueurs profuses. Deux vomissements, constipation, gargouillement dans la fosse iliaque droite. Respiration anxieuse. T. M. 38°,2, S. 37,°4.

28 *mars*. Vésicules d'*herpès* au niveau de la narine gauche. Léger ballonnement abdominal. Le malade signale des douleurs continuelles dans l'épaule gauche. On ne trouve rien d'anormal au niveau de l'articulation. T. M. 38°,1, S. 38°,8.

29 *mars*. Les douleurs articulaires ont disparu. Pour la première fois on trouve les bruits du cœur sourds, mal frappés, prolongement du premier bruit à la base. Deux taches rosées lenticulaires dans la région dorsale.

Depuis la veille, la température a monté le matin de 38°,8 à 40°,5, le soir elle redescend à 37°,2 (pour la seconde fois, type inverse, grandes oscillations). Dans la journée,

Digitized by Google

grand frisson avec sueurs profuses qui ont traversé les draps et mouillé la paillasse.

30 *mars*. Langue un peu sèche, ventre redevenu plat. Constipation. La matité hépatique paraît considérable, et le foie est sensible à la pression. On ne trouve plus les taches rosées observées la veille. T. M. 40°,6, S. 37°,2.

31 *mars* et 1er *avril*. Le malade se sent mieux, la température oscille de 37° à 40°,6.

2 *avril*. La céphalalgie a reparu. A la pointe du cœur, le premier bruit est prolongé et comme dédoublé. Quelques râles sibilants disséminés, respiration rude sous la clavicule droite. T. M. 39°,2, S. 39°,2.

3, 4, 5 *avril*. La céphalalgie redouble. Diarrhée ocreuse.

6 *avril*. Langue sèche, constipation. Le malade au repos mâchonne sans cesse, grimace par moments. La céphalalgie frontale est très vive, elle cause l'insomnie. Pupilles égales et moyennement dilatées. L'anxiété respiratoire est extrême, le nombre des respirations est de 96 par minute. T. M. 37°,6, S. 39°,4.

7 *avril*. Même état.

8 *avril*. La céphalalgie s'amende. Epistaxis. T. M. 39°,6, S. 40°,2. Pouls 100 régulier.

9 *avril*. Recrudescence de la céphalalgie. Le mâchonnement est continu. Langue sèche.

10 *avril*. La céphalalgie est le phénomène dominant, elle est horrible et arrache des cris au patient lors du moindre mouvement. Cependant l'intelligence est des plus nettes, le malade n'a jamais été dans l'état typhoïde. La vue est intacte. La constipation s'est établie, elle ne cède plus aux lavements. Un vomissement alimentaire. T. M. 39°,5, S. 39°,4.

11 *avril*. A 5 heures du matin, un vomissement. Puis tout d'un coup, vers 6 heures, la face se convulse et se couvre de sueurs, et le malade meurt en quelques minutes après avoir parlé à ses voisins un instant auparavant.

Autopsie 28 heures après la mort.

Le cadavre est bien conservé.— *Poumons*, emphysème prononcé du sommet. Congestion de la base ; aucune lésion tuberculeuse. — Le *péricarde* semble distendu ; le tissu cellulo-adipeux de sa face antérieure est noirâtre, ecchymotique. Cette enveloppe ouverte, on trouve le cœur complètement enveloppé d'une couche de sang noir coagulé. Cette couche enlevée avec précaution reste continue et figure comme une sorte de sac sanguin reproduisant le moule du cœur. Le péricarde lui-même est absolument sain. Le *cœur*

Digitized by Google

est aplati. Sa face antérieure est presque entièrement revêtue de graisse, la pointe en présente une épaisse couche. Le myocarde est mou. Quelques petites végétations rosées et rugueuses à la partie postéro-latérale gauche de l'artère pulmonaire.

Mais ce qui frappe surtout, c'est une petite surface du péricarde viscéral située entre ce tronc artériel et l'auricule gauche. On voit, en effet, là une sorte de saillie acuminée, brunâtre, et au point culminant une petite surface jaunâtre dont le tissu est mou et qui présente à sa partie moyenne une petite érosion. Le tout assez semblable à un furoncle avec son bourbillon. C'est là que s'est produit une rupture du cœur, rupture qui a donné lieu à l'épanchement de sang intra-péricardique. Cette saillie semble faire partie de l'oreillette gauche.

Les cavités du cœur sont absolument vides, à peine trouve-t-on quelques petits caillots vermiformes. Le cœur droit est sain. La grande valve de la *mitrale* est un peu épaissie, mais uniformément. Immédiatement au-dessus de l'insertion de celle-ci, on trouve sur la paroi de l'oreillette une ecchymose et au centre de celle-ci une solution de continuité linéaire verticalement dirigée et très nette, de trois millimètres de longueur environ. Une sonde cannelée introduite par cette ouverture permet d'arriver dans une cavité remplie de sang qui s'ouvre d'autre part au niveau de l'épicarde, au sommet de la saillie acuminée, comparable à un furoncle rompu dont nous avons parlé.

C'est l'orifice aortique qui présente les lésions capitales : Il s'agit d'une endocardite ulcéreuse portant sur deux valvules : la valvule postérieure, qui est atteinte à peu près dans le tiers de son étendue, et la valvule antérieure gauche. Celle-ci supporte un volumineux champignon fibrineux du volume d'une grosse noisette, blanchâtre, friable, bosselé. Il est peu adhérent, moulé sur elle et accolé d'autre part à la grosse valve de la mitrale. En outre, au niveau de ce dernier nid valvulaire, à la face aortique de la valve, existe une large ulcération qui l'a défoncée sans la perforer complètement. En face, l'origine même de l'aorte, dans le même nid valvulaire, est perforée de telle sorte, qu'elle a donné issue au sang dans une sorte de petit anévrysme aigu, récent, périaortique et sous-épicardique, limité de la façon suivante : en avant, par la portion d'épicarde qui se trouve étendue entre la partie droite de l'auricule gauche et l'origine apparente de l'artère coronaire antérieure ; — en arrière et à gauche par la partie verticale de l'oreillette gauche qui correspond à l'angle formé par les deux valves

Digitized by Google

de la mitrale et qui a été perforée comme nous l'avons vu plus haut ; — enfin, en haut, par le même épicarde qui passe entre l'aorte, le bord inférieur de l'artère pulmonaire et la veine-cave supérieure. Cet anévrysme, du volume d'une grosse noisette, s'est rompu dans le péricarde par la fissure apparente au moment de l'autopsie au sommet de la saillie.

L'ulcération endocarditique gagnait manifestement quelque peu sur la face *ventriculaire* de la valve droite de la mitrale et se continuait sans transition avec la partie ulcérée de la valvule sigmoïde antérieure gauche. La sigmoïde intermédiaire non ulcérée paraît épaissie. L'*aorte* est saine dans le reste de son étendue. Le cœur, avec l'origine des gros vaisseaux pèse 320 grammes. Le sang des gros vaisseaux est noir, mal coagulé.

Rate ferme, grosse. — *Reins* congestionnés ; un infarctus cunéiforme, jaunâtre et ferme, à la surface du rein droit. — Injection veineuse par places dans l'*intestin grêle*. Les follicules clos sont sains. Quatre ou cinq ganglions mésentériques de la région iléo-cœcale sont congestionnés et ont le volume d'une amande. — *Foie* volumineux gorgé de sang. — Le *cerveau* est sain, il paraît anémié. — Les articulations n'ont pu être examinées, non plus que les extrémités osseuses. Tous les autres organes étaient sains.

12. Examen d'un cœur atteint d'endocardite ulcéreuse ; par le Dr Maurice Letulle, médecin des hôpitaux.

L'observation qui précède, communiquée par M. Despaigne, se complète par l'examen histologique et les quelques réflexions qui vont suivre.

I. Tout d'abord commençons par la valvule sigmoïde portant pendue à sa face ventriculaire une énorme végétation fibrineuse. Les coupes démontrent qu'il s'agit bien d'un véritable anévrysme valvulaire ; toutefois ce n'est pas une simple ectasie du nid sigmoïdien ; le processus ulcératif a produit des ruptures multiples de la paroi, de sorte qu'il en résultait un anévrysme à la fois *total* et *faux consécutif* de la valvule antérieure et gauche.

Il existe cependant un épaississement considérable de la paroi valvulaire, laquelle, grâce en outre aux végétations fibrineuses, paraît plus que décuplée. Des coupes fines colorées au picro-carmin permettent de distinguer nettement d'une part les couches stratifiées de fibrine enserrant de nombreux globules blancs, d'autre part la paroi même de la valvule profondément altérée. Ce qui domine, ce sont les

Digitized by Google

ruptures nombreuses de cette lame valvulaire, telles que l'on reconnaît au milieu de caillots stratifiés, dans toute l'épaisseur de la végétation fibrineuse, des lambeaux de tissu endocardique extrêmement enflammé.

Les lésions de ces fragments valvulaires sont de deux ordres : les unes, inflammatoires aiguës, les autres plus anciennes, chroniques, et compliquées déjà sur quelques points de dégénérescence calcaire. Ces altérations chroniques apparaissent bien évidentes non seulement au niveau du feuillet fibro-élastique aortique considérablement épaissi, mais même dans toute la hauteur du feuillet ventriculaire de la valvule. L'*inflammation chronique* consiste essentiellement en :

1° Un épaississement fibroïde des fibrilles conjonctives, lesquelles se rangent en travées onduleuses et forment, sur nombre de points très rapprochés, des tractus fibreux très denses et pauvres en cellules. Cet aspect fibroïde paraît surtout évident au voisinage de la surface ventriculaire de la valvule, immédiatement au-dessous de la couche des cellules aplaties dont nous verrons plus loin les altérations.

2° Une disparition pour ainsi dire absolue des fibres élastiques dans toute l'épaisseur de la valvule sigmoïde, car je n'en ai trouvé aucune trace. Cette lésion, sur laquelle on ne saurait trop insister, explique bien et la friabilité très grande de la valvule et l'énorme dilatation du nid valvulaire. Enfin elle concorde avec l'hypothèse que nous admettons d'une endocardite chronique préexistant au développement du typhus cardiaque.

3° Une dégénérescence calcaire, par îlots, de la couche fibro-élastique, caractérisée de la façon suivante : on aperçoit, disséminés dans toute l'épaisseur de la couche fibro-élastique et souvent très rapprochés de la couche des cellules aplaties, une certain nombre de blocs jaunes brillants, volumineux, très réfringents ; ces blocs de forme variable, souvent arrondis, parfois cylindroïdes, isolés ou rapprochés mais alors assez régulièrement couchés au milieu de travées fibreuses parallèles à la surface de la valvule, ont un aspect vitreux homogène et sont d'ordinaire entourés d'îlots cellulaires fusiformes groupés concentriquement par rapport à la masse amorphe.

Les plus petits de ces blocs ne sont pas beaucoup plus volumineux que les grosses cellules plasmatiques, fusiformes, disséminées dans les travées conjonctives voisines ; de sorte qu'ils sont vraisemblablement formés aux dépens de ces cellules mêmes. Il est bon néanmoins de noter qu'en

Digitized by Google

aucun point nous n'avons trouvé de cellules manifestement envahies par la dégénérescence graisseuse. Nous n'oserions pas dire que l'infiltration calcaire se fût faite aux dépens des seules cellules plasmatiques, mais nous affirmons que les plus petits îlots calcifiés ressemblent singulièrement par leur forme arrondie, leur accollement aux fibrilles conjonctives, leur volume, aux cellules voisines déjà altérées.

Il faut noter en effet qu'un grand nombre des cellules plasmatiques de cette couche fibro-élastique, offrent certains caractères remarquables par leur coloration brun-rougeâtre, leur forme irrégulièrement arrondie, leur noyau mal coloré, souvent même invisible, un protoplasma très granuleux, un volume enfin considérable et pouvant atteindre jusqu'à 10 μ, 14 μ; elles contrastent singulièrement avec l'aspect fusiforme, le noyau vivement coloré, le mince protoplasma des quelques cellules normales voisines.

En résumé, nous trouvons dans cette description la preuve de l'existence d'une endocardite sigmoïdienne ancienne, fibreuse et ayant déjà subi en maints endroits une infiltration calcaire, vraisemblablement formée aussi bien dans l'intérieur des cellules plasmatiques que dans les travées fibreuses de la couche fibro-élastique.

La *couche des cellules aplaties* est, sur chaque face, dans les régions où la valvule sigmoïde a été régulièrement coupée, épaissie d'une manière considérable. Cet épaississement, de date ancienne, permet de reconnaître une substance fondamentale lamellaire très dense et très épaisse, séparant largement les noyaux des cellules aplaties qu'on voit reliées les unes aux autres par des prolongements brillants faciles à reconnaître. Ces noyaux de cellules ont de 5 μ à 6 μ. Dans les parties profondes de cette couche, chaque cellule paraît ne contenir qu'un noyau ; mais en approchant de la surface, l'aspect des parties change : on se trouve alors en présence de *lésions inflammatoires aiguës*.

Il s'agit d'une véritable ulcération phlegmoneuse de la surface de la valvule ; immédiatement au-dessous des caillots fibrineux, on aperçoit un nombre considérable de cellules embryonnaires, arrondies, vivement colorées en rouge, accumulées les unes contre les autres et ayant, par conséquent, détruit presque totalement la substance fondamentale intercellulaire. A quelque distance de la surface de la valvule, on retrouve mieux reconnaissable la substance fondamentale disposée sous forme de minces travées parallèles à la surface, séparées les unes des autres par de

Digitized by Google

longs boyaux nucléaires ou par des amas arrondis d'éléments embryonnaires ; c'est la démonstration évidente du processus inflammatoire aigu subi par les cellules plates de la couche sous-endothéliale. Dans les régions les plus vivement enflammées, l'accumulation des éléments embryonnaires est si considérable qu'elle donne à la coupe l'aspect d'un tissu de nouvelle formation.

Les caillots fibrineux stratifiés sont surtout riches en globules blancs au voisinage de la valvule ; on remarque dans toute leur épaisseur des espaces plus clairs où les globules blancs sont accumulés, indice de la formation successive des lames de fibrine stratifiées.

Une coupe portant sur la seconde valvule sigmoïde en voie d'ulcération et embrassant en même temps l'origine de l'aorte permet de reconnaître les mêmes lésions aiguës et chroniques mais beaucoup moins développées. Toutefois, la couche fibro-élastique paraît contenir dans sa partie moyenne un nombre beaucoup plus considérable de cellules plasmatiques ; un certain nombre d'entre elles semblent contenir plusieurs noyaux.

II. L'aorte, au niveau de l'origine de cette valvule sigmoïde, est le siège de lésions inflammatoires manifestes.

Les noyaux des cellules plates ont proliféré, et dans la couche élastique elle-même (qui s'épaissit à mesure qu'on s'éloigne de la naissance de l'aorte), les cellules logées dans les interstices sont représentées par des amas de noyaux vivement colorés en rouge par le carmin et disposés sur une seule rangée.

Cet aspect est de plus en plus remarquable à mesure qu'on s'approche d'une région plus voisine de la poche anévrysmale péri-aortique décrite dans l'observation. Cette poche est représentée, sur nos coupes, par une cavité ovoïde verticalement dirigée, haute d'environ un centimètre, dont l'extrémité inférieure descend à 5 millimètres au-dessus du cul-de-sac valvulaire. La cavité reste distante de l'aorte d'environ 2 millimètres à sa partie inférieure et 5 millimètres à sa partie supérieure.

La description de cet anévrysme péri-aortique démontrera qu'il s'agit bien plutôt d'un *abcès péri-aortique aigu* infiltré de sang que d'un anévrysme proprement dit ; en sorte que la rupture de l'aorte à son origine, décrite dans l'observation, était consécutive à son inflammation aiguë.

Les parois de l'abcès sont anfractueuses, déchiquetées ; les caillots sanguins infiltrés dans la poche sont tombés, ne laissant qu'un petit nombre de globules rouges disséminés

Digitized by Google

dans les mailles du tissu conjonctif. Par contre, un nombre considérable de globules blancs infiltrent toute la paroi jusqu'au voisinage de l'aorte elle-même. Nombre de ces globules blancs sont granuleux, pâles; leurs noyaux se colorent mal par le réactif, indiquant ainsi leur séjour déjà ancien dans le tissu conjonctif. Quelques globules blancs contiennent manifestement des hématies dans leur intérieur.

C'est surtout à la partie inférieure de la poche que les lésions sont les plus intéressantes : là, en effet, on arrive bientôt sur une région musculaire faisant partie de la paroi ventriculaire qui commence à ce niveau. Au lieu de trouver les faisceaux de cellules musculaires orientés en divers sens, comme d'ailleurs cela existe quelques millimètres plus bas, on tombe sur une région dans laquelle les cellules musculaires semblent avoir eté dissociées par un processus inflammatoire aigu interstitiel, Il en résulte une série d'altérations musculaires très curieuses qui nous permettront d'affirmer l'existence d'une *myocardite aiguë*, à la fois *parenchymateuse* et *interstitielle*. Les fibres musculaires dissociées ne sont plus groupées en faisceaux ni attachées bout à bout; chaque cellule musculaire redevenue libre a changé de forme : ici, prenant l'aspect fusiforme plus ou moins rectiligne, plus ou moins infléchi; là, conservant une forme irrégulièrement cylindroïde; ailleurs, devenant presque complètement arrondie mais présentant encore une coloration brun brillant, un éclat caractéristiques. La striation transversale a disparu, mais le noyau est conservé et d'ordinaire vivement coloré, souvent même ce noyau paraît augmenté de volume. Les fibres élastiques sont conservées dans cette région, mais le tissu conjonctif y est infiltré d'une quantité considérable de noyaux embryonnaires de dimensions variables. Groupés souvent en séries linéaires au voisinage de faisceaux musculaires encore conservés, ces noyaux, de différents volumes, appartiennent à des cellules dont le protoplasma est très pâle, finement granuleux; et l'on est en droit de se demander s'il ne s'agit pas, pour un certain nombre d'entre elles, de *cellules musculaires enflammées* et dont le noyau aurait subi une prolifération très active. Certaines de ces cellules, en effet, ne mesurent pas moins de 12 à 14 μ de diamètre.

En résumé, les traces d'une myocardite aiguë, interstitielle à la fois et parenchymateuse, se retrouvent jusqu'à une grande distance de l'abcès péri-aortique. Ici, comme dans toute myocardite, même chronique, les lésions sont disséminées, respectant des ilôts et des travées musculaires, sans systématisation reconnaissable.

Digitized by Google

Les vaisseaux de la région, surtout les artères, sont entourés d'un nombre considérable de cellules embryonnaires, et il existe une endartérite légère dans la plupart des vaisseaux examinés.

En approchant de l'origine de la valvule mitrale, on reconnaît que les faisceaux musculaires, encore dissociés par une myocardite interstitielle toujours intense, paraissent cependant moins altérés que plus haut.

La valvule mitrale montre, au niveau de sa couche sous-endothéliale, une prolifération évidente des noyaux; la couche fibro-élastique est épaissie, mais les fibres élastiques sont conservées intactes et l'on ne trouve pas trace de dégénérescence calcaire.

III. La rupture de l'endocarde auriculaire au-dessus de la valvule mitrale, passe à travers les faisceaux musculaires dissociés par le sang infiltré dans les espaces conjonctifs interfasciculaires. Ici, également, un processus inflammatoire, ulcératif, s'est produit, qui semble avoir préparé la rupture.

IV. La recherche des microbes devait fournir des renseignements importants. Par suite de circonstances indépendantes de notre volonté, l'examen des pièces fraîches n'a pu être pratiqué. Ce n'est qu'après un séjour de 24 heures dans une solution forte de chloral, que nous les avons reçues. La technique suivie a été : séjour dans le violet, passage par la solution iodo-iodurée, décoloration par l'alcool, action du picro-carminate d'ammoniaque, alcool, etc... Ont été successivement examinés : des fragments de la végétation fibrineuse dissociés dans l'alcool, les valvules sigmoïdes, l'aorte, l'abcès périaortique et la valvule mitrale.

Les valvules aortiques, surtout celle qui portait le volumineux champignon fibrineux décrit plus haut, contiennent, disséminés surtout à la surface de l'endocarde altéré, des microbes arrondis, vivement colorés par le violet, souvent réunis deux à deux, parfois accumulés en amas peu abondants. Ces microbes, petits, nous ont paru quelquefois réunis en chaînette au nombre de 5 à 7, mais toujours aisément reconnaissables.

L'étendue et l'intensité des lésions nous avaient porté à soupçonner d'énormes amas microbiens; notre attente a été quelque peu déçue à cet égard. C'est ainsi que, dans les lamelles fibrineuses qui enserraient la valvule sigmoïde ulcérée, nous n'avons trouvé qu'un nombre moyennement

Digitized by Google

considérable d'éléments parasitaires. Par contre, il nous ont paru plus abondants dans les parois de l'abcès péri-aortique. Peut-être doit-on incriminer l'âge relativement avancé de l'affection ulcérative du cœur. Si l'on tient compte en effet des renseignements fournis par le malade lui même, la durée totale de la maladie aurait été d'environ 28 jours.

On retrouvait, à la surface de la valvule sigmoïde la moins ulcérée, les mêmes microbes ronds, réunis souvent deux à deux, nullement encapsulés. La valvule mitrale, dans les points que nous avons pu examiner, était indemne. Le myocarde avoisinant le point de l'oreillette rompu au-dessus de la mitrale, ne nous a pas paru contenir d'éléments parasitaires. Les vaisseaux de ces différentes régions n'étaient pas oblitérés et s'ils étaient atteints d'un certain degré d'endartérite, ils ne semblaient pas renfermer de microbes. Ajoutons que la recherche des bacilles tuberculeux a été infructueuse et qu'en aucun point nous n'avons rencontré de microbes encapsulés. Même dans les points où les parasites que nous apercevions étaient disposés en diplocoques, ils conservaient la forme arrondie et restaient fort petits. La culture de ces microbes pathogènes n'a malheureusement pu être tentée. Nul doute qu'elle eût fourni des indications précieuses au sujet de l'espèce à laquelle appartenaient ces colonies parasitaires.

V. L'observation qui a fait le sujet de cette note m'a paru des plus remarquables à plus d'un titre : Sans parler de ces traces d'un exanthème hémorrhagique éteint au moment de l'entrée du malade, et sur lesquelles M. Despaigue a insisté dans sa note, il est bon de signaler la longue durée de la maladie que l'on peut évaluer à quatre semaines environ. Cette notion me paraît avoir une réelle importance en ce qu'elle vient corroborer l'opinion que nous nous sommes efforcé de soutenir, preuves histologiques en main : que, dans le cas actuel, le typhus cardiaque est venu se greffer sur une endocardite sigmoïdienne chronique, déjà ancienne et de cause indéterminée. Ce n'est pas ici le lieu de développer toutes les conséquences qui ont pu résulter, au point de vue du diagnostic clinique, de la longue durée et de la bizarre allure de l'appareil symptomatique. Il nous suffira de mentionner : 1° les grandes irrégularités de la courbe thermique ; 2° l'intégrité apparente du cœur, dont les bruits, jusqu'au dernier jour, nous parurent *à peu près* normaux ; 3° la mort soudaine au vingt-huitième jour de la maladie, alors qu'aucun phéno-

Digitized by Google

mène morbide ne nous permettait de soupçonner une rupture du cœur.

Les détails de l'autopsie nous montrent, d'autre part : que la perforation du cœur s'est faite secondairement à la rupture de l'origine de l'aorte, en un point où l'épicarde recouvre lâchement le tissu conjonctif péri-aortique. L'hémo-péricarde ne résulte donc ni d'une déchirure du ventricule ni d'une rupture de l'oreillette, mais bien d'une *ulcération* progressive de l'aorte à son origine et d'une perforation de l'épicarde inter-auriculo-aortique consécutive elle-même à une *péri-aortite aiguë ulcéreuse*. Le processus aigu, qui a donné lieu à cette variété d'anévrysme aigu péri-aortique est démontré d'une façon irréfutable, à nos yeux, par la fissure linéaire qui correspondait au fond de la poche anévrysmatique et s'ouvrait dans l'oreillette gauche, immédiatement au-dessus de l'insertion de la grande valve de la mitrale.

Il est bon de noter encore la calcification partielle de la valvule sigmoïde la plus largement ulcérée, indice révélateur du début du typhus cardiaque par la valvule la plus malade. On peut y voir en outre une preuve incontestable de l'évolution des lésions ulcéreuses : c'est évidemment à la surface des valvules que se sont greffées les colonies parasitaires, causes des altérations profondes décrites plus haut.

Séance du 28 *mai* 1886.

PRÉSIDENCE DE M. CORNIL.

13. M. VARNIER rapporte l'observation, accompagnée de pièces nécropsiques, d'une homme de 35 ans, entré il y a vingt jours dans le service de M. Duguet, à Lariboisière, et chez lequel une hématurie et la présence d'une tumeur dans le flanc gauche firent diagnostiquer un *cancer du rein*. A l'autopsie, on trouva une tumeur très volumineuse de cet organe, de couleur jaune opaque et contenant des loges entre lesquelles on voit des vaisseaux dilatés ; sa con-

Digitized by Google

sistance est mollasse. La capsule du rein est, en certains points, envahie par le néoplasme et conséquemment adhérente; d'autre part, elle contient des nodules indépendants. On retrouve de ces nodules, de volume variable, sur les deux faces de la moitié gauche du diaphragme, et la plèvre du même côté renfermait un litre de liquide non sanguinolent. — Il n'y avait de tumeurs semblables dans aucun autre organe.

M. Cornil fait remarquer que les tumeurs secondaires ont une consistance plus ferme, elles ne fournissent que très peu de suc laiteux au raclage de la coupe; dans la tumeur principale, le suc est aussi peu abondant. Il pense qu'à l'examen macroscopique on ne peut se prononcer entre un sarcome ou un carcinome encéphaloïde.

14. M. Varnier présente en outre un *fibro-myome utérin* gros comme la tête d'un adulte et qui provient de l'autopsie d'une femme de 38 ans, dont voici l'histoire en peu de mots. Elle avait eu précédemment deux avortements; ses règles, qui s'accompagnaient toujours de douleurs, cessèrent en décembre dernier. Elle entra il y a trois mois dans le service de M. Duguet, pour une petite poussée de péritonite et l'on fit le diagnostic de fibrome avec grossesse probable. En effet, cette femme avorta le 11 mai et mourut d'une péritonite purulente qui survint sans frissons et ne provoqua que peu de fièvre. On trouva la tumeur enclavée dans le bassin, où elle était retenue par des adhérences, s'opposant par là au développement de l'utérus. C'est là un exemple du danger qui peut résulter de la présence de myomes utérins dans le cas de grossesse.

15. Note sur un cas de kyste poplité dépendant de la bourse séreuse du jumeau interne, communiquant avec l'articulation. Dissection et excision de la poche. Guérison; par le Dr F. Verchère, chef de clinique chirurgicale de la Pitié.

Quoique bien connus depuis les travaux de Malgaigne (1),

(1) Malgaigne. Observations de kystes séreux du jarret (*Rev. méd. chir.*, Paris, 1853, t. XIV, p. 343).

Digitized by Google

de Foucher (1), de Gosselin (2), de Verneuil (3); depuis les thèses de Baudouin (4) et de Legras (5), les kystes du creux poplité n'ont pas encore une anatomie pathologique, et par suite une pathogénie indiscutables.

Les autopsies où il a été possible de disséquer un kyste poplité sont rares et celles rapportées par Foucher sont relativement peu nombreuses. Aussi, ayant eu l'occasion de voir opérer par M. Verneuil un kyste poplité, nous n'hésitons pas à publier l'observation en détail et à la faire suivre de quelques réflexions que nous ont suggérées la disposition et la marche de cette tumeur.

Il s'agissait d'une malade, B... Marie, âgée de 26 ans, entrée à l'hôpital de la Pitié le 9 mai 1883, et couchée au lit n° 1 de la salle Lisfranc (service de M. Verneuil). Dans son enfance, elle n'a présenté aucun signe de scrofule, sa santé a toujours été parfaite. Elle est forte, ne tousse pas, ses poumons sont sains. Mécanicienne, elle fait un travail fatigant. Ses gros orteils sont légèrement déviés en dehors et présentent la déformation caractéristique de l'arthritisme.

C'est la troisième fois que cette malade entre à l'hôpital de la Pitié. Le début de l'affection remonte au mois de juillet 1880. A ce moment, elle s'aperçut d'une petite tumeur, grosse comme une noisette, siégeant au niveau du creux poplité, le genou était gonflé, dit-elle, et à son entrée à l'hôpital, on constata qu'il existait de l'hydarthrose. La tumeur se réduisait facilement par la compression et il suffisait à la malade de garder le repos quelques jours pour voir disparaitre l'hydarthrose.

En mars 1881, on fit une ponction du kyste. Il s'effaça complètement et le genou revint à l'état normal.

Trois ou quatre mois après, le kyste reparut, mais sans s'accompagner d'hydarthrose. Il prit le volume d'une pomme d'api, et gêna sensiblement les mouvements de

---

(1) Foucher. Sur les kystes du jarret (*Rev. méd. chir.* de Malgaigne, Paris, 1854, t. XV, p. 313. — Mémoire sur les kystes de la région poplitée (*Arch. gén. de méd*, 1856, t. VIII, p. 313 et 426).

(2) Gosselin. Coïncidence de l'hydarthrose du genou avec les kystes multiples du jarret (*Gaz. des hôp.*, juillet 1868).

(3) Verneuil. Des kystes poplités accompagnant les tumeurs blanches (*Mém. Soc. chir.*, t. II, p. 369.)

(4) Baudouin. Des kystes tendineux synoviaux de la région poplitée. Thèse, Paris, 1855.

(5) Legras. Des kystes des bourses séreuses synoviales tendineuses du cœur poplité. Thèse, Paris, 1873.

Digitized by Google

flexion. On ne sait si, à cette époque, il était encore réductible.

Nouvelle ponction, suivie cette fois d'injection iodée en mai 1882. Réaction inflammatoire modérée, le genou ne fut pas douloureux et la malade sortit, se croyant complètement débarrassée. Elle reprit son travail de mécanicienne, et un mois après, nouvelle apparition de la tumeur. Depuis ce temps, elle augmenta peu à peu jusqu'au volume qu'elle présente actuellement. Grosse à peu près comme une mandarine, elle siège à la partie moyenne du creux poplité empiétant un peu plus vers la partie interne de la région, elle est tendue néanmoins, nettement fluctuante. Nulle mobilité sur les parties profondes, elle se fixe encore davantage lorsque la jambe est dans l'extension extrême. Dans cette situation, il est absolument impossible de la réduire, la pression ne la fait nullement changer de volume. Il n'y a pas trace d'épanchement dans le genou. Dans la flexion, elle disparaît dans la profondeur de la région et, sa consistance diminuant par le relâchement des parties environnantes, il devient plus difficile de la retrouver; néanmoins, elle reste irréductible.

D'après ces caractères, il était naturel de penser avoir affaire à un kyste du creux poplité, ne communiquant pas avec l'articulation, et après les deux récidives antérieures, de tenter une guérison radicale. M. Verneuil décida donc de faire l'ablation complète de la poche kystique.

La malade, chloroformée, est opérée le 16 mai 1883. On fait une incision légèrement courbe sur la ligne médiane, longue de 10 à 12 centimètres; au-dessous de l'aponévrose on trouve la paroi du kyste. Elle est transparente et laisse voir son contenu, épais, gélatineux. Dissection attentive de la poche, relativement facile sur toute la partie externe. A ce niveau, la tumeur est légèrement lobulée. En dedans, au niveau du bord externe du jumeau interne, adhérence absolue et malgré les précautions les plus minutieuses, d'un coup de ciseaux la poche est ouverte, le liquide contenu s'écoule à l'extérieur. On peut alors voir la face profonde de l'enveloppe kystique, elle est lisse, unie, régulière. En dedans, au niveau du jumeau, elle est épaissie, et, en s'avançant vers la profondeur, prend un aspect absolument fibreux; pour l'enlever complètement, il faut réséquer des fibres du muscle jumeau. A la partie profonde, adhérence avec la face postérieure du ligament postérieur, et au centre de cette paroi, on peut voir un orifice arrondi de 7 à 8 millimètres de diamètre et donnant accès dans l'articulation du genou. Par cet orifice, s'écoule de la syno-

Digitized by Google

vie, transparente, filante, normale. La poche est complètement détachée du ligament postérieur et enlevée par conséquent dans sa totalité. Un drain est placé au fond de la plaie, lavage avec la solution phéniquée ; douze points de suture superficiels au fil d'argent, légère compression avec une éponge pour accoler les parties profondes et pansement de Lister. Au-dessus du pansement, enveloppement avec l'ouate et immobilisation du membre dans une gouttière.

Le matin, avant l'opération, la température était à 37°,4 ; elle était descendue le soir à 36°,4 ; le lendemain matin, elle remontait 37°3, le soir à 38°2, et depuis ce temps, elle a oscillé entre 37° et 38°, sans jamais atteindre ce dernier chiffre.

Le lendemain de l'opération, la malade se plaint toute la journée de souffrir, non pas au genou, mais vers la partie externe de la jambe, de douleurs vives s'irradiant vers la partie inférieure du membre et se limitant aux deux derniers orteils. Injections de morphine. Les douleurs persistent, toujours localisées au même point jusqu'au 20 mai. Ce jour, on enlève le pansement ; le creux poplité est souple, les parties profondes sont réunies complètement ; on enlève les points de suture superficiels. La partie moyenne semble réunie, aux deux extrémités, les deux lèvres de la plaie s'écartent légèrement. Il n'y a pas de suppuration.

Dès ce moment, les douleurs disparaissent, et ainsi se trouvait justifié le diagnostic, porté la veille, de la possibilité d'avoir enserré une des branches du sciatique poplité dans un des points de suture.

Tout marche rapidement vers la guérison, le drain est peu à peu diminué de longueur, et le 29, il ne restait plus qu'une plaie linéaire, large de 3 millimètres dans toute la partie supérieure de l'incision où la réunion par première intention n'avait pas réussi.

La malade sort le 12 juin 1883. Depuis quatre ou cinq jours, elle se levait et marchait sans éprouver la moindre gêne du côté de son articulation (1).

Plusieurs points intéressants peuvent être relevés dans cette observation, dont l'interprétation peut être utile à l'histoire des kystes du creux poplité.

L'apparition simultanée de l'hydarthrose et du kyste, fait fréquent et signalé par Gosselin, nous indique qu'au

(1) La malade a été revue à la fin de l'année 1885, et ne présente pas trace de récidive.

Digitized by Google

début de l'affection il existait manifestement une communication entre la cavité articulaire et la cavité kystique, et par suite, si l'on admet la théorie de Foucher sur la formation des kystes poplités, que l'on avait affaire à une bourse séreuse du jumeau communiquant normalement avec l'articulation. La réductibilité de la tumeur, la marche de l'hydarthrose disparaissant par le repos, pour réapparaître quelques jours après à la suite de fatigue, étaient autant de preuves de cette communication.

Après la première ponction, l'hydarthrose ne reparut plus, le kyste est revenu seul et après l'injection iodée faite dans ce nouveau kyste, aucun phénomène inflammatoire n'est survenu du côté de l'article. La question, dès lors, se posait, la communication était-elle oblitérée ? La coïncidence de la disparition de l'hydarthrose avec l'absence de réaction du côté du genou après l'injection iodée devaient le faire penser.

Lorsque la malade vient la troisième fois, l'irréductibilité est manifestement constatée, la supposition de l'oblitération devenait presque une certitude et l'excision de la poche semblait ne devoir présenter aucun danger.

L'opération, en permettant l'anatomie pathologique du kyste, a démontré que ces déductions, toutes logiques qu'elles paraissaient, toutes basées sur les opinions des auteurs qu'elles étaient, n'étaient pas la vérité.

Un kyste poplité irréductible peut largement communiquer avec l'articulation du genou.

L'orifice que l'on trouvait au fond de la poche était assez grand, 8 millimètres, presque un centimètre ; pendant l'opération, l'extension de la jambe ne le fermait nullement et quelle que fût la position de celle-ci, il restait toujours béant. A quoi donc attribuer l'impossibilité de la réduction ?

Il nous est difficile d'admettre dans le cas que nous rapportons la théorie de Foucher pour un cas analogue. « En ouvrant l'articulation, dit-il à propos d'une de ses autopsies, pour explorer la face interne de la capsule fibreuse (du kyste) adhérente à la capsule du condyle interne, j'aperçus, *non sans peine*, une *fente* transversale à bords déchiquetés, d'un centimètre de longueur, existant sur la capsule fibreuse près de son insertion au fémur et conduisant dans le kyste, dont le contenu arrive alors dans l'articulation... Matière gelée de pomme ; *la pression du kyste avant l'ouverture de la poche n'avait pas écrasé cette matière*... La synoviale du genou ne contenait aucune trace de liquide... Je cherchai le motif de cette non-péné-

Digitized by Google

tration. Le peu de fluidité de la matière contenue pouvait être un obstacle en présence d'une ouverture d'un centimètre. Je remplis la poche kystique d'eau ; le genou dans l'extension, il n'en passa pas dans l'articulation ; je fléchis l'articulation et le kyste se vida aussitôt. La capsule relâchée quittait le condyle et dès lors le liquide pouvait affluer dans la synoviale du genou. »

L'hypothèse que nous venons de rapporter et l'expérience qui tend à la prouver expliquent bien dans le cas particulier l'irréductibilité dans l'extension, mais *nullement* (ce que l'on peut constater dans notre observation), *l'irréductibilité dans la flexion*; de plus, il nous semble difficile d'assimiler *la fente à peine visible trouvée à grand'peine* dans l'autopsie de Foucher à l'orifice arrondi, régulier, de grand diamètre relativement, que nous avons trouvé chez notre malade.

De plus, une remarque sur laquelle n'ont pas, suivant nous, suffisamment insisté les auteurs, c'est la différence manifeste des deux liquides, l'un épais, gélatineux, gelée de pommes, confiné dans la poche kystique, et l'autre, limpide, transparent, filant, localisé dans la cavité articulaire; ces deux liquides étaient bien séparés chez notre malade, et ce n'est qu'après que l'on a eu vidé la poche kystique que la synovie a coulé par l'orifice de communication.

Aussi, sans rejeter complètement l'explication de Foucher, il nous semble naturel d'admettre que l'irréductibilité des kystes poplités est due, la plupart du temps, à la consistance même du contenu du kyste. Chez notre malade, au début de son affection, tant que le liquide fut limpide, mobile, qu'il ne présenta pas la consistance gelée de pommes (qu'il présenta plus tard, peut-être à cause des ponctions), tant que la poche kystique ne fut qu'un diverticulum de l'articulation du genou et contenant comme elle la sérosité de l'hydarthrose, le kyste poplité fut réductible; il ne devint irréductible que lorsque son contenu s'est épaissi; dès lors, la communication devint en quelque sorte virtuelle n'existant réellement que lorsque la poche du kyste est vidée, la consistance même du contenu kystique formant paroi et bouchon au niveau de la communication.

Si, abandonnant l'anatomie et la physiologie pathologique, nous rentrons dans le domaine clinique, de tout ce qui précède on peut tirer cette conclusion différente de celle à laquelle sont arrivés bien des auteurs, que si la réductibilité du kyste poplité prouve certainement la com-

Digitized by Google

munication avec l'articulation, l'irréductibilité ne prouve nullement l'absence de cette communication, et nous croyons que, dans ce cas, une hydarthrose passée ou actuelle ayant accompagné ou accompagnant un kyste poplité a une valeur séméiologique beaucoup plus importante.

De là aussi le précepte de s'entourer de toutes les précautions antiseptiques lorsque l'on tente d'exciser la poche d'un kyste poplité ; ce n'est, souvent, qu'après avoir ouvert l'articulation du genou que l'on s'aperçoit que le kyste communiquait, et, si l'on n'a pris toutes les précautions dont on s'entoure pour l'arthrotomie, on fait courir à son malade tous les dangers d'une plaie articulaire (1).

16. M. Tuffier communique à la Société le résultat de ses recherches sur l'*action des interosseux de la main*. Il démontre clairement sur des doigts disséqués, par quel mécanisme les interosseux sont mis dans l'impossibilité d'agir sur la phalangette lorsque les deux premières phalanges sont en flexion forcée. On sait, en effet, que les interosseux sont fléchisseurs de la première phalange et extenseurs des deux autres. Mais le tendon de l'extenseur auquel se rend le tendon de ces muscles présente une double insertion : 1° sur la capsule de l'articulation phalango-phalanginienne; 2° sur l'extrémité supérieure de la phalangette. Dans la flexion forcée, la première portion de ce tendon se trouve fortement tendue, et cette portion joue le rôle d'un tendon d'arrêt qui empêche l'action des muscles interosseux sur la deuxième portion du tendon. Sur un doigt maintenu fléchi, si l'on vient à couper l'insertion tendineuse qui se fait sur la capsule, on voit aussitôt la phalangette se placer en extension, tandis qu'elle était dans une position intermédiaire avant cette section.

---

(1) Cette note a été écrite en 1883, et sa publication aurait peut-être été indéfiniment retardée, si depuis quelque temps la question de pathogénie des kystes poplités n'était de nouveau mise en discussion. L'observation qui en fait le sujet, est un exemple des plus évidents de la possibilité de kystes poplités communiquant à travers une éraillure du pseudo-ligament postérieur de l'articulation du genou.

Digitized by Google

17. Note relative à l'existence de la névrite segmentaire périaxile. — A propos d'un cas de paralysie diphthéritique; par M. A. GOMBAULT, médecin des hôpitaux.

Un mémoire récent de MM. Pitres et Vaillard (1) vient d'appeler à nouveau l'attention sur les lésions des nerfs périphériques dans la paralysie diphthéritique. Les lésions que ces auteurs ont observées sont celles de la névrite segmentaire mélangées à celles qui caractérisent la dégénération wallérienne. Mais la névrite segmentaire qu'ils décrivent présente un caractère particulier : elle n'est pas périaxile, en ce sens que, partout où la gaine de myéline est intéressée, le cylindre axe a déjà disparu. Nous n'avons nullement l'intention de contester le fait énoncé par MM. Pitres et Vaillard ; et du reste les éléments d'une critique sérieuse nous font absolument défaut. Toutefois, il nous a paru utile, en raison même de l'autorité qui s'attache légitimement au nom de ces auteurs, de rappeler et de montrer que la névrite périaxile existe bien réellement et qu'à côté de la forme nouvelle qu'ils décrivent il y a lieu tout au moins de lui conserver sa place en tant que variété anatomique incontestée. Aussi venons-nous soumettre à l'examen et au contrôle des membres de la *Société anatomique* un certain nombre de préparations qui, après bien d'autres du même genre, nous paraissent établir son existence de la façon la plus indiscutable.

Ces préparations ont trait à un cas de *paralysie diphthéritique* provenant du service de M. Cadet de Gassicourt. Les pièces nous ont été obligeamment remises dans le courant du mois de décembre 1885 par M. Widal, interne des hôpitaux. Elles concernent uniquement les racines spinales et montrent qu'un certain nombre de fibres ont subi des altérations diverses. Nous n'insisterons que sur un seul point : le plus souvent on peut suivre avec netteté un filament coloré en rouge traversant dans toute leur longueur les portions de fibres altérées. Ce filament est en continuité directe avec le cylindre axe de la portion saine ; il décrit parfois des sinuosités contournant les masses protoplasmiques; il est souvent déjeté sur le côté de la fibre, et quand celle-ci est rompue, on peut le voir émerger libre sur une certaine longueur.

(1) *Arch. de Neurologie*, mai 1886, n° 33.

Digitized by Google

Les diverses particularités qui précèdent nous paraissent établir la nature de ce filament : il s'agit évidemment du cylindre axe. Cet élément est donc conservé et parfaitement reconnaissable au niveau des parties malades. On le retrouve sur des portions de fibre presque complètement dépouillées de leur myéline. Est-ce à dire qu'il ait, sur tous les points, conservé les caractères de l'état normal? Evidemment non. En des points nombreux, il est gonflé, moniliforme, étalé, mal coloré par le carmin Mais nous ne voulons pas revenir sur ces détails que nous avons du reste mentionnés ailleurs. Nous ne voulons retenir que le seul fait de la présence évidente du filament axile au niveau des segments atteints de névrite.

Nous avons jusqu'à ce jour étudié trois cas de paralysie diphthéritique et dans chacun d'eux les lésions de la névrite périaxile étaient parfaitement évidentes. Nous y joindrons le cas de M. P. Meyer et celui de M. Gaucher, dans lesquels l'existence de cette même forme de névrite ne peut être mise en doute puisque la conservation du cylindre axe est explicitement mentionnée par ces auteurs et nettement figurée dans leurs planches.

Des recherches ultérieures pourront seules nous renseigner sur le degré de fréquence relative des deux formes en question. Mais, pour le moment, nous tenons à affirmer que, s'il existe une variété de névrite segmentaire destructive du cylindre axe, il en est une autre, la seule que nous ayons observée pour notre part, où cet élément persiste très longtemps reconnaissable et que cette dernière mérite, anatomiquement tout au moins, la dénomination de périaxile à laquelle nous ne pouvons pas renoncer.

18. Cancer primitif du cœcum. Mort par perforation intestinale; par Paul Blocq, interne des hôpitaux.

Observation. — Pierre M....., représentant de commerce âgé de 51 ans, entre dans le service de M. le Dr Straus à l'hôpital Tenon le 4 janvier 1886 et occupe le lit n° 9 de la salle Andral.

Sa mère serait morte d'une maladie du foie ayant duré 8 ans, à l'âge de 58 ans. Son père âgé de 80 ans, vit encore. Lui-même a toujours été en bonne santé; toutefois, il a eu la fièvre typhoïde à l'âge de 14 ans, et un ictère de peu de durée, probablement catarrhal, il y a 2 ans.

L'affection actuelle remonte à 15 mois, époque à laquelle

Digitized by Google

à la suite de peines morales vives, dit-il, il commença à se plaindre de sensations de gêne et de pesanteur dans le côté droit, suivies bientôt de douleurs assez vives comparables à des « coups de couteau ». Peu après, il s'aperçut de l'existence dans le flanc droit d'une tumeur de la grosseur d'une noix, qui ne lui sembla augmenter de volume que depuis le mois de septembre dernier. Il n'accusa, pendant toute cette période, aucun trouble digestif, mais dès le début de sa maladie, il fut frappé de la rapide diminution de ses forces. Ses jambes enflaient légèrement dès qu'il marchait longuement, mais l'œdème disparaissait par le repos.

A l'examen, on constate qu'il s'agit d'un homme amaigri, à teinte cachectique des téguments, dont la couleur jaune-paille est très accentuée. Toutefois, quoique affaibli, le malade se lève dans la journée pour s'occuper de travaux d'écriture. L'appétit est diminué; il n'y a ni vomissements, ni constipation, ni diarrhée. La langue est blanchâtre et humide. L'inspection de l'abdomen est négatif, mais à la palpation, on trouve une tumeur siégeant dans le flanc droit. Elle est située à 4 travers de doigt au-dessous du rebord des fausses côtes, s'étend à 3 travers de doigt de la ligne médiane et donne la sensation d'un corps dur, régulier, lisse, arrondi et mobile. Elle est mate à la percussion dans toute son étendue. Une zone sonore la sépare de la matité hépatique; elle ne suit pas les mouvements du diaphragme. En se couchant sur le même côté, le malade éprouve des douleurs, et sent la tumeur se déplacer. L'exploration est assez douloureuse, mais la tumeur elle-même est peu douloureuse spontanément. L'exploration des autres appareils ne dénote rien d'anormal.

15 *février*. Le malade a été pris dans la soirée d'une indisposition subite. Légère élévation de température. Vomissements bilieux, ventre ballonné, très douloureux à la pression, le poids des couvertures ne peut être supporté.

16 *février*. Les phénomènes se sont amendés, la fièvre est tombée, les vomissements ont cessé.

Depuis ce temps, le flanc droit est le siège de douleurs continuelles. L'appétit se perd, la langue est constamment sèche; il n'y a pas de modifications appréciables du côté de la tumeur.

19 *mars*. L'état cachectique s'accentue de plus en plus. La tumeur a augmenté de volume; elle est toujours douloureuse.

15 *mai*. Depuis quelques jours, l'affaiblissement progressif du malade le condamne à rester au lit. Les douleurs

Digitized by Google

persistent, exaspérées par les moindres mouvements, au niveau de la tumeur qui a encore augmenté de volume.

16 *mai*. Depuis ce matin, vomissements bilieux ; c'est la première fois, depuis le début, que le malade vomit avec persistance (si l'on excepte l'incident déjà relaté).

17 *mai*. Inappétence absolue, vomissements bilieux continus. On examine de nouveau avec soin l'état du ventre. On ne découvre la tumeur qu'à la palpation; ses limites sont les suivantes : En haut, elle est distante de 3 travers de doigt du rebord des fausses côtes, en bas elle confine à la crête iliaque, en dedans 4 travers de doigt la séparent de l'ombilic, en arrière ses contours ne sont pas nettement arrêtés. Elle est immédiatement sous-jacente à la paroi abdominale, offre une dureté mal accusée, une sorte de rénitence, jouit d'une certaine mobilité, appréciable au malade, et est extrêmement douloureuse à la pression.

18 *mai*. Vomissements persistants ; le malade rejette tous les aliments, même liquides, peu de temps après les avoir pris. Pas de constipation. Ventre modérément ballonné, extrêmement douloureux en tous ses points à la moindre pression. Pouls petit, serré, fréquent. Sensation de froid. Langue jaunâtre, sèche. La tumeur est difficilement appréciable; on sent à son niveau une certaine rénitence, mais pas la saillie dure habituelle; elle est sonore à la percussion.

19 *mai*. Mort à 4 h. du matin.

Autopsie (30 heures après la mort). — A l'ouverture de l'abdomen il s'échappe du gaz et un liquide louche, de couleur jaunâtre, dont le péritoine contient à peu près 3 litres. Les anses intestinales sont un peu injectées et recouvertes de produits membraneux peu consistants, qui leur constituent des adhérences faciles à déchirer. On trouve dans le flanc droit une tumeur adhérente à la paroi, constituée par le cœcum dont les dimensions sont, de ce fait, considérablement accrues. Un peu au-dessous de l'abouchement de l'iléon dans cet intestin, on voit une petite ouverture circulaire à bords amincis d'où sortent des gaz et du liquide. Le cœcum est aussi adhérent à la face inférieure du foie, mais on peut le détacher assez aisément de ces diverses adhérences. La paroi externe qui apparaît alors est érodée à ce niveau, partout ailleurs la surface est lisse, mais semée d'éminences d'aspect encéphaloïde, de volume variable. La paroi interne est molle, tomenteuse, réduite en un magma mou et putride. La cavité est presque remplie par un amas

Digitized by Google

filamenteux, putrilagineux, rattaché à la paroi par un pédicule, ressemblant à du tissu cellulaire sphacélé. L'appendice vermiculaire est perméable, mais épaissi et de consistance plus ferme. La lésion ne paraît pas porter plus spécialement sur la valvule iléo-cœcale, dont les deux lèvres sont toutefois complètement déformées par le néoplasme. L'infiltration cancéreuse s'arrête brusquement à ce niveau, n'empiétant pas sur l'intestin grêle. Celui-ci paraît un peu rétréci par hypertrophie de ses parois. — Le foie ne contient pas de noyaux cancéreux. — La rate est molle. — Les reins pâles, mais lisses se décortiquent aisément. — Les plèvres contiennent un très léger épanchement; les poumons crépitent bien et sont sains. — Le cœur est un peu hypertrophié. Aucune autre lésion ailleurs.

Examen histologique. La tumeur est formée d'un stroma conjonctif dont les alvéoles sont pleins de cellules; les caractères de ces cellules sont difficiles à tracer, car, par lésions de putréfaction, elles sont réfractaires au réactif colorant. Toutefois, dans les parties moins altérées, et notamment au niveau de la valvule iléo-cœcale, les coupes montrent l'aspect de l'épithélioma cylindrique.

Réflexions.— Il s'agit, en somme, d'un cancer primitif du cœcum non généralisé ayant abouti à une péritonite par perforation, mortelle. Cette localisation du néoplasme est assez rare, et la terminaison par perforation l'est plus encore selon l'opinion exprimée par M. le Pr Damaschino dans son traité. Nous trouvons la confirmation de cette opinion dans ce fait que les Bulletins de la Société anatomique contiennent seulement cinq cas de ce genre tous terminés par occlusion intestinale.

Au point de vue anatomique, nous aurions observé une des variétés ordinaires, car tous les faits précités se rapportent à du cancer colloïde ou à de l'épithélioma cylindrique. Notons également que l'infiltration cancéreuse n'est pas prépondérante au niveau de la valvule. Mais cette relation présente plutôt un intérêt clinique. Alors, en effet, qu'il est de règle d'observer en semblable circonstance, d'une part, des signes fonctionnels très marqués et plus précisément des accès d'occlusion intestinale à répétition, d'autre part des signes physiques peu accusés et rarement une tumeur à la palpation, dans notre cas, on voit tout le

Digitized by Google

contraire : les fonctions digestives ne sont pas troublées — ni vomissements, ni constipations, ni diarrhée, — mais, et dès le début, la présence de la tumeur est facile à déceler. Nous pensons que la tendance ulcéreuse de la tumeur explique aisément la libre circulation des matières.

19. M. Walther a découvert sur le cadavre d'une femme de 60 ans une flexion en masse de tous les orteils. L'un des orteils avait sa deuxième phalange fléchie et la troisième en extension. Quand on étend, puis fléchit cette deuxième phalange, on voit se produire un ressaut qui est dû à une subluxation ancienne ayant provoqué la formation d'une seconde surface articulaire. Il s'agit, en somme, d'un *doigt à ressort* de cause osseuse.

20. M. Mathieu présente un cas de *lymphadénie intestinale sans leucémie*. Il s'agit d'un homme de 60 ans, très cachectique, lequel est resté malade 5 ou 6 mois. Il avait une diarrhée incoërcible avec anasarque et des tuméfactions ganglionnaires dans l'aine et dans l'aisselle. Son sang, examiné à plusieurs reprises, ne présentait pas de leucémie. On trouva à l'autopsie une tuméfaction des follicules clos de l'intestin qui sont d'un blanc nacré, avec intégrité des plaques de Peyer. Les ganglions mésentériques sont très gros, ainsi que la rate ; le foie et les reins sont au contraire normaux. Pas de tuberculose.

M. Cornil. Les productions leucocythémiques de l'intestin sont généralement beaucoup plus grosses et ulcérées ; il est probable que, dans ce cas, les ganglions ont été les premiers atteints.

21. Pyléphlite suppurative, abcès métastatiques, ulcérations du duodénum ; par G. Despaigne, interne provisoire.

Le nommé Bu...y, François, âgé de 29 ans, entre le 23 avril 1886 dans le service de M. Letulle, à l'Hôtel-Dieu annexe. Il est couché au n° 30 de la salle Saint-Maurice.

Cet homme, d'une constitution moyenne, n'accusait rien de spécial dans ses antécédents ; il n'avait jamais eu de maladie grave et était sujet seulement à des embarras gastriques fréquents ; c'était un grand buveur de bière. Dans

Digitized by Google

ces derniers temps, il s'était surmené, faisant des expériences dans un local réduit sur des mélanges de carbure d'hydrogène pour l'éclairage. Le malade était persuadé qu'il était empoisonné par ces gaz.

Sa maladie débuta brusquement le 6 *avril* par des frissons, avec une douleur vive et continue à l'épigastre, puis survint une diarrhée abondante.

Les jours suivants, ces symptômes continuèrent et s'accompagnèrent de fièvre et d'inappétence. Il fut enfin obligé de s'aliter.

A son entrée, nous constatons une douleur vive à la pression au niveau de l'épigastre et sur le trajet des côlons. Constipation. La rate n'est pas appréciable. Pas d'albumine dans les urines; pas de symptômes thoraciques. Pas d'état typhoïde. T. 39°,6.

26 *avril*. Dans la journée, deux grands frissons avec sueurs.

27 *avril*. Chute brusque de la température vers la normale, 37°,3.

Les jours suivants, le tracé est irrégulier. Pâleur et amaigrissement.

3 *mai*. Frottements pleuraux à la base droite. Matité hépatique assez considérable. Léger ballonnement abdominal.

5 *mai*. Dysurie.

6 *mai*. Matité très nette à la base du poumon droit, faiblesse du murmure, frottements pleuraux; plus haut, râles sous-crépitants. La température, qui oscillait autour de 38°, remonte brusquement à 40°,2.

7 *mai*. Matité hépatique de 13 cent. dans la ligne mamelonnaire, le bord du viscère déborde de deux travers de doigt les fausses côtes.

8 *mai*. Point de côté hépatique continu, douleur pongitive, hypéresthésie cutanée à ce niveau. L'hypochondre droit est bombé. Le ballonnement a augmenté. La dysurie continue. Un vomissement bilieux. Sueurs abondantes. Une ponction pratiquée dans le 6e espace droit en avant fournit du liquide clair citrin.

9 *mai*. Un *ictère* léger apparaît. Le malade souffre beaucoup, il ne dort pas.

10 *mai*. L'ictère s'étend à tout le corps. Les urines brunes donnent la réaction du pigment biliaire. Le ventre se ballonne considérablement, matité dans la fosse iliaque gauche. Cependant, les douleurs s'amendent, le malade a une sensation de bien-être. Le soir, toutefois, un frisson avec sueurs abondantes. T. S. 38°,8.

Digitized by Google

12 *mai*. La rate devient appréciable à la percussion. Matité à la base gauche, sans égophonie.

13 *mai*. L'ictère augmente, les selles sont argileuses. Dyspnée par accès, râles ronflants et sibilants des deux côtés de la poitrine. Crachats colorés en vert. Nouveau frisson. On pense à un abcès du foie, une ponction est pratiquée avec l'appareil Potain dans le 8e espace droit en avant, mais on ne retire qu'un peu de sang.

Les jours suivants, l'ictère diminue, la douleur hépatique disparaît, mais l'abdomen se ballonne davantage; on y perçoit un léger flot. La température est redescendue vers la normale.

19 *mai*. Œdème mou des deux membres inférieurs et du dos. Le ventre donne une sensation rénitente, pâteuse dans la fosse iliaque gauche; il est douloureux. La sensation de flot est très nette. Après un lavement, le malade a des coliques très vives; il gémit et se tord. Dyspnée. Pas d'albumine dans les urines.

20 *mai*. Facies plombé, amaigri, voix cassée. La matité et le flot envahissent tout l'abdomen. — Vomissements verdâtres, faciles. Constipation opiniâtre. Râles sous-crépitants des deux côtés.

21 *mai*. Coliques très vives.

22 *mai*. Fuliginosités des gencives, sub-délire. La température monte à 38°,8.

23 *mai*. Langue sèche.

24 *mai*. Facies tout à fait hippocratique. Dyspnée. Le malade meurt le 24 mai, à sept heures du soir.

Autopsie le 26 *mai*, quarante heures après la mort. — Corps bien conservé. — A l'ouverture de l'abdomen, le côlon transverse adhérent à la paroi est perforé. De la cavité péritonéale s'écoule un litre et demi de liquide teint en jaune, avec des flocons fibrineux. Les circonvolutions intestinales forment une masse, unies qu'elles sont par des adhérences assez faciles à déchirer. Le gros intestin est couvert de fausses membranes plus épaisses et plus denses. Mais c'est dans la région sous-diaphragmatique que prédomine l'inflammation. Entre le foie et le diaphragme, couches épaisses et molles de fausses membranes avec du pus verdâtre; autour de la rate, adhérences plus fortes. Au-dessus de ce viscère, lame de pus étalée. — L'*estomac*, très dilaté, est adhérent à la face inférieure du foie; ces adhérences se déchirent facilement, on voit alors entre les lames de l'épiploon gastro-hépatique des traînées purulentes jaunâtres que l'on peut suivre jusqu'au niveau du

Digitized by Google

hile du foie et sur lesquelles tranchent des veines gorgées de sang. L'estomac, ouvert, est absolument sain.

Le *foie* est retiré tout d'une pièce avec l'estomac et le duodénum. Il est volumineux et d'une couleur jaune rougeâtre. — La *vésicule* biliaire est adhérente au duodénum. Ses parois sont lardacées; elle ne contient que du mucus clair et filant, ainsi que quelques grains biliaires noirâtres et friables.

En incisant le foie, on tombe sur un grand nombre de collections purulentes de grosseur variable limitées par une membrane noirâtre, épaisse de quelques millimètres et contenant du pus mélangé de bile jaunâtre. Ces collections sont irrégulières et, en certains points, elles communiquent les unes avec les autres, affectant dans leur ensemble une disposition rameuse. Elles ont à peu près le volume d'une noix ou d'une noisette. Près du bord droit, grosse collection isolée, du volume d'une mandarine et contenant du pus phlegmoneux verdâtre. Dans le lobe gauche, on ne trouve que quelques petits abcès. Les gros canaux *biliaires* sont gorgés d'une bile jaune foncé, et certains d'entre eux sont remplis de boue et de sable biliaire. Autour de la coupe de quelques-uns, on voit sourdre du pus. — Les rameaux de l'artère hépatique, incisés, paraissent sains.

C'est le tronc de la *veine porte* qui présente les lésions capitales. Ouverte, elle parait triplée de volume et reçoit facilement le pouce dans sa cavité. Ses parois sont très épaisses. Sa face interne est ulcérée, tomenteuse et d'un rouge violacé. Elle contient des caillots rouges, noirâtres, adhérents; plus loin du pus. Ces lésions se retrouvent à son sinus et sur ses deux branches; les branches de deuxième ordre que nous avons ouvertes paraissent saines à l'œil nu. L'origine de la veine splénique est dilatée, mais cette veine a ses parois lisses et normales.

Le *duodénum* a sa première portion comme disséquée et entourée d'un manchon de pus. Sa muqueuse est pâle, mais elle présente trois ou quatre ulcérations grosses comme des pois, à bords festonnés et décollés, et dont la pression fait sourdre du pus.

L'intestin grêle, dilaté, ne présente qu'une plaque de Peyer d'un rouge violacé à la fin de l'iléon. — Mésentère épaissi; il ne contient pas de pus. — Le gros intestin a ses parois friables, il est très congestionné, mais malgré tout le soin possible il n'a pas été possible d'y trouver d'ulcérations. Cependant, cet examen a laissé à désirer, car cet intestin avait été déchiré par les violences nécessaires à

Digitized by Google

son extraction, vu la solidité de ses adhérences et sa friabilité. Ainsi, l'appendice n'a pu être visité.

Pancréas entouré de pus. — *Rate* (220 gr.) dure à la coupe. Les *reins* paraissent un peu pâles. — Le *cœur* est petit, le myocarde est pâle. Rien aux orifices. — La plèvre gauche contient un épanchement de couleur ictérique d'un litre environ. Pas de pus.

Le *poumon gauche* présente à sa base huit ou dix petits noyaux blanchâtres, la plupart sous-pleuraux, du volume d'un haricot; leur contenu est purulent. Le *poumon droit* adhère intimement à la plèvre. Sur le bord inférieur du lobe moyen, il existe un petit îlot de broncho-pneumonie suppurée du volume d'une noix. Tout autour, le parenchyme est très dur et crie à la coupe. Pas de tubercules, emphysème au sommet.

Cerveau. Enveloppes saines. A la coupe, dans chacun des hémisphères, trois ou quatre petits abcès gros comme des noyaux de cerise, contenant du pus verdâtre; ils siègent dans la substance blanche du centre ovale et sont éloignés les uns des autres.

Résumé. — Cette pyléphlébite suppurée ne présente rien de particulier dans son histoire clinique.

Au point de vue anatomique, si son point de départ peut être discuté vu l'examen incomplet du gros intestin, les ulcérations du duodénum peuvent être invoquées néanmoins, quoiqu'elles paraissent plutôt secondaires.

Remarquons, comme particularités, que les deux branches du tronc porte ont participé à l'inflammation, qu'il y a eu des abcès du poumon et, chose plus rare, des abcès du cerveau.

Digitized by Google

JUIN

—

Séance du 4 juin 1886.

PRÉSIDENCE DE M. CORNIL.

1. Anévrysmes multiples de l'aorte thoracique chez un syphilitique. — Anévrysme de la portion intra-péricardique de l'aorte. — Compression de la veine cave supérieure par cet anévrysme. — Lésions généralisées du système artériel. — Néphrite interstitielle avec dégénérescence amyloïde. — Périsplénite scléreuse avec plaques calcaires; par MARFAN et Paul AUBRY.

L..., Louis, âgé de 65 ans, entré le 7 mai 1886 à l'Hôtel-Dieu, dans le service de M. Bucquoy (salle Saint-Thomas, lit n° 2), a eu la syphilis à l'âge de 22 ans (chancre à la verge et plaques muqueuses dans la gorge). — En 1880, à la suite d'une chute, il a eu une fracture de l'extrémité supérieure de l'humérus et de l'extrémité inférieure de la jambe. Il porte, depuis l'âge de 15 ans, deux hernies inguinales.

Au commencement du mois d'avril, le malade s'aperçoit que ses jambes se gonflent vers le soir; de plus, il est en proie à une toux sèche et quinteuse. Il entre alors une première fois à l'Hôtel-Dieu, dans le service de M. Moutard-Martin, suppléé par M. Faisans. On constate qu'il a de l'albumine dans les urines; on le soumet au régime lacté; il sort amélioré au bout de 27 jours. Depuis sa sortie de l'hôpital, le malade est toujours dyspnéique; il est essoufflé lorsqu'il marche, lorsqu'il monte les escaliers; il n'a, d'ailleurs, ni points de côté ni frissons. Cet état persistant toujours, il est admis, comme nous l'avons dit, le 7 mai, dans le service de M. le Dr Bucquoy. Le malade, à son entrée dans ce service, est pâle, maigre; il a les jambes enflées; le scrotum œdématié; il a un peu d'ascite et beaucoup d'œdème de la paroi abdominale, la face n'est pas bouffie; l'appétit est bon, la langue nette. A l'inspection du thorax, on constate une dilatation considérable du

Digitized by Google

côté gauche, il existe de la matité dans toute l'étendue de ce côté, en avant et en arrière ; dans le reste du poumon gauche, on entend un souffle égophonique et la voix chevrotante. Le cœur n'est pas déplacé : on perçoit un léger souffle au second temps et à l'orifice aortique. Les artères radiales sont dures et légèrement flexueuses. Le pouls radial gauche donne, au sphygmographe, le tracé typique de l'insuffisance aortique. Ce tracé ne présente nullement le plateau de l'athérome. Les veines du cou sont un peu dilatées, mais elles ne présentent pas le pouls veineux. Les urines renferment de l'albumine.

Le 9 *mai*, M. Bucquoy pratique une ponction dans le septième espace intercostal gauche, un peu en arrière de la ligne axillaire. On retire 1,500 grammes de liquide citrin.

Le 10 *mai*, le malade est beaucoup moins dyspnéique. Il a été très soulagé par la ponction. A la base du cœur, on perçoit quelques frottements; le souffle d'insuffisance aortique est plus net. Il se propage vers l'appendice xyphoïde. Sous l'influence du régime lacté mixte, l'œdème a diminué considérablement.

Le 12 *mai*, il est revenu un peu de souffle pleurétique du côté gauche; de plus, M. Bucquoy entend des frottements pleuraux dans la région de l'échancrure cardiaque. L'œdème a reparu ; la dyspnée est assez vive.

A ce moment, l'opinion de M. Bucquoy, sur ce malade, était la suivante : il s'agissait d'un individu ayant des lésions diffuses du système artériel, et ces lésions tenaient sous leur dépendance la néphrite albumineuse d'une part, l'insuffisance aortique d'autre part.

Mais, vers le 20 *mai*, l'aspect clinique du malade s'est notablement modifié; ce qui frappe, lorsqu'on approche du malade, c'est une distension énorme des veines du cou; les jugulaires sont saillantes et tortueuses. Il n'y a pas, d'ailleurs, de pouls veineux; la face est bouffie, les lèvres bleuâtres, la partie supérieure du thorax œdémateuse; les veines du membre supérieur sont très apparentes ; la dyspnée est très vive. A l'auscultation, on est fort étonné de ne plus entendre le souffle de l'insuffisance aortique. Ce souffle est remplacé par un éclat presque tympanique du second bruit. Pas de souffle aux autres orifices du cœur. Le double battement s'entend jusque sous la clavicule droite. Il y a toujours de l'albumine dans les urines. Dans la moitié inférieure du corps, il y a de l'œdème, mais relativement moins marqué que celui qu'on constate dans la moitié supérieure. Dans ces conditions, M. Bucquoy pense qu'il y a lieu d'admettre une compression de la veine

Digitized by Google

cave supérieure. Quel était l'agent de cette compression? En raison des lésions artérielles dont la réalité ne pouvait faire l'objet d'un doute, M. Bucquoy émet l'hypothèse que c'est un anévrysme de l'aorte qui comprime la veine cave supérieure. Malheureusement, il n'y avait aucun signe physique permettant de se rattacher fermement au diagnostic d'anévrysme aortique. Les phénomènes ci-dessus décrits ont persisté jusqu'au 3 juin, jour de la mort du malade.

Autopsie pratiquée le 4 juin 1886. — *Cavité thoracique.* Les deux *cavités pleurales* renferment du liquide. La cavité pleurale gauche est complètement remplie de liquide; la cavité droite n'en contient qu'une petite quantité. Les feuillets pleuraux sont parfaitement sains; il n'y a, à la surface, ni fausses membranes fibrineuses ni adhérences fibreuses. Il s'agit donc d'un épanchement séreux non inflammatoire. Le *poumon* droit est un peu congestionné; le gauche l'est également, mais, de plus, il présente à la base l'affaissement atélectasique. En ouvrant le *péricarde*, on constate que sa cavité ne renferme que très peu de liquide; la face antérieure du cœur présente une large plaque laiteuse, du milieu de laquelle part une petite membrane fibreuse unissant le péricarde viscéral au péricarde pariétal; les vaisseaux coronaires antérieurs présentent, en plusieurs points de leur trajet, de petites plaques athéromateuses. Mais le fait le plus remarquable constaté à l'ouverture du péricarde, c'est une dilatation de la partie intra-péricardique de l'aorte. Cet anévrysme est gros comme une mandarine. Ses parois sont dures et calcaires. En ouvrant le cœur et l'anévrysme, voici ce que l'on constate : les cavités du cœur sont un peu dilatées, leurs parois sont un peu amincies et ont une teinte feuille-morte. Les valvules sont saines à tous les orifices; seulement l'orifice aortique a subi manifestement une dilatation passive. L'anévrysme intra-péricardique ne présente pas, chose remarquable, de caillots anciens, grisâtres, stratifiés dans sa cavité; sa surface est parsemée de plaques calcaires d'inégales dimensions. En passant un stylet dans la veine cave supérieure, on s'aperçoit nettement que ce vaisseau est comprimé par l'anévrysme de la portion intra-péricardique. En poursuivant l'aorte au delà de cette première dilatation, voici ce que l'on observe : des plaques calcaires nombreuses sont enchassées dans l'endartère, puis vers la quatrième vertèbre dorsale, et à la concavité du vaisseau, on trouve une petite dilatation ayant le volume d'une noix;

Digitized by Google

la cavité de cette seconde ectasie ne renferme pas, non plus, de stratification fibrineuse. Sa paroi est formée de plaques calcaires. Immédiatement après cette seconde dilatation, en vient une troisième, qui n'est séparée de la précédente que par un éperon pariétal. Cette tumeur correspond à peu près au niveau de la cinquième vertèbre dorsale ; elle est en contact avec la face interne du poumon gauche, auquel elle adhère intimement par l'intermédiaire d'une plaque fibreuse. A ce niveau, le poumon ne présente pas de lésion spéciale. Cet anévrysme a le volume d'une orange. Sa cavité est tapissée par des stratifications fibrineuses très épaisses. Le reste de l'aorte thoracique présente des plaques calcaires moins confluentes.

Cavité abdominale. A l'ouverture, il sort, avec une certaine force, une grande quantité de liquide citrin. L'aorte abdominale présente quelques plaques athéromateuses. Le *foie*, non atrophié, est légèrement granuleux. La *rate* est un peu plus petite qu'à l'état normal. Son tissu crie sous le scalpel. Elle est enveloppée d'une coque fibreuse très épaisse et parsemée de plaques calcaires, surtout abondantes vers le hile. Les *reins* sont petits, granuleux, rouges ; ils présentent à leur surface un grand nombre de petits kystes à contenu transparent. Quelques-uns ont le volume d'un petit pois, la majeure partie celui d'une tête d'épingle. La capsule se décortique difficilement. A la coupe, la substance corticale est manifestement atrophiée; par place, le tissu du rein est brillant, comme s'il était atteint de dégénérescence amyloïde. Ce dernier point a été éclairci par l'examen histologique, dont voici les résultats.

Sur une coupe de la substance corticale colorée au picro-carmin, le tissu fibreux apparaît très abondant autour des vaisseaux qui sont béants pour la plupart. Il existe très peu de formation conjonctive autour des tubes urinifères ; par contre, certains tubes urinifères paraissent peu colorés et sans aucun linéament de structure. Il y avait, dans ce dernier détail, une présomption de dégénérescence amyloïde. C'est ce dont nous nous sommes convaincus en traitant une coupe par le violet de méthyle : un certain nombre de tubes tranchaient par leur coloration rouge sur la teinte violette des autres parties.

Réflexions. — Au point de vue anatomo-pathologique, cette observation constitue incontestablement un cas d'artério-sclérose généralisée, lésion qui tenait sous sa dépendance les ectasies aortiques, la périsplénite fibreuse,

Digitized by Google

avec plaques calcaires, et aussi la néphrite interstitielle. Cette dernière, avons-nous dit, s'accompagnait de dégénérescence amyloïde. Le sujet de l'observation était un ancien syphilitique. Dans quelle mesure cette cause a-t-elle favorisé la production de la dégénérescence amyloïde dans un rein cirrhotique? Ce sont là des questions que nous ne pouvons que poser ; les éléments nous manquent pour y répondre d'une manière positive.

Au point de vue clinique, l'intérêt présenté par le malade est plus considérable : le diagnostic d'anévrysme de l'aorte, porté pendant la vie, a été basé, non pas sur des signes physiques, qui manquaient à peu près totalement, mais sur les deux faits suivants :

1° Il s'agissait d'un malade présentant des lésions généralisées du système artériel ;

2° Ce malade avait manifestement une compression de la veine cave supérieure.

2. Cancer du rein gauche. — Généralisation aux poumons et aux ganglions bronchiques.— Néphrite interstitielle préexistante; par NETTER, chef de clinique médicale à la Pitié.

F..., 71 ans, peintre en bâtiments, entre le 27 janvier dans le service de M. le professeur Jaccoud. Il est enrhumé depuis trois semaines, se plaint de gêne respiratoire, ne crache pas.

Sa température est normale. L'examen de la poitrine montre en arrière à la partie supérieure du poumon gauche de la submatité à la percussion, qui est douloureuse. Il existe à ce niveau des frottements dans la ligne axillaire. L'examen du cœur fait constater l'hypertrophie en même temps qu'un bruit de galop. L'urine est abondante, très claire ; elle renferme une proportion assez faible d'albumine. Le malade a connaissance de sa polyurie qu'il a mesurée chez lui. Il urinait depuis plusieurs semaines 4 ou 5 litres en 24 heures. Dans le service, la quantité généralement émise a été de 3 à 4 litres. Le diagnostic de néphrite interstitielle ne paraît pas douteux. Elle peut être imputée à l'athérome qu'indique l'état des artères périphériques. Peut-on faire jouer aussi un rôle à l'intoxication saturnine? Depuis son enfance, cet homme manie des préparations renfermant du plomb. Il n'a pas cependant de liseré, n'a jamais eu de colique.

L'âge de cette néphrite est difficile à préciser. La polyurie

Digitized by Google

en a été le seul symptôme. Pas d'hémorrhagies, de troubles visuels, etc. Il y a trois ans, cet homme a été, paraît-il, placé dans un asile pendant quatre jours. Il lui était impossible de se faire comprendre. Depuis, il n'a rien présenté de pareil. Il s'est peut-être agi d'accidents urémiques. Enfin, la douleur du côté gauche, la toux, la dyspnée paraissent devoir être imputées à une apoplexie pulmonaire; le malade rejette, en effet, à partir du 29, des crachats visqueux, rouges, adhérents. Ces hémorrhagies pulmonaires se répètent pendant cinq jours. Le séjour de F..., dans le service,du 27 janvier au 18 mai, s'écoule sans qu'il y ait beaucoup de phénomènes nouveaux. La polyurie à certains moments diminue alors que l'albumine augmente. En même temps, la respiration prend le rhythme de Cheyne-Stokes. Ces modifications sont interprétées comme des phénomènes urémiques et en effet les drastiques, unis à l'administration du lait et aux inhalations d'oxygène, les font disparaître.

A trois reprises, le sujet est pris de toux plus vive avec crachats sanglants pendant quatre ou cinq jours. Au moment de la première reprise, on constate à la base gauche des râles sous-crépitants. A la troisième (commencement de mai), il existe dans la fosse sous-épineuse droite de la submatité et de la respiration soufflante. Le malade se plaint souvent d'une douleur extrêmement vive dans le flanc gauche. L'exploration de cette région aussi bien que de la région abdominale ne révèle aucune anomalie. Vers le 15 mai, le sujet tombe dans un état d'apathie très marqué. Il s'affaisse rapidement. La langue devient sèche. La mort survient le 18 sans phénomène nouveau.

L'Autopsie pratiquée le 19 nous montre :

Une augmentation notable du cœur due à une hypertrophie, surtout marquée dans les cavités gauches. L'organe pèse 370. Il n'y a aucune lésion valvulaire.

Un rein droit atrophié pesant 90. Sa capsule est adhérente; sa surface granuleuse parsemée de quelques kystes. La couleur est rougeâtre. La coupe montre une diminution de la substance corticale. — Le rein gauche a les dimensions d'un œuf d'autruche. Son pôle inférieur acuminé est formé par l'extrémité du rein dont on reconnaît bien la forme. Au contraire, le pôle supérieur arrondi est bosselé et constitué par une production nouvelle. Une section verticale rend compte de la modification éprouvée par le rein gauche. Une tumeur développée sans doute aux dépens de la partie supérieure de l'organe coiffe le reste du rein qui

Digitized by Google

est comprimé. L'apparence est assez celle d'une section portant à la fois sur le testicule et l'épididyme. La tumeur est entourée d'une capsule qui se confond avec celle du rein; elle est un peu bosselée. Sa coupe montre des portions ramollies jaunes ou colorées par le sang. Les capsules surrénales sont saines.

Le poumon droit présente en arrière à l'union des tiers supérieur et moyen une masse blanc-gris du volume d'une mandarine à centre ramolli. C'est l'apparence d'un noyau cancéreux. A gauche, tuméfaction notable de tous les ganglions qui sont transformés en masses blanches laissant sourdre après raclage un suc opalin. Ces ganglions, dont le volume varie d'une amande à une noisette, compriment le bronche et ses premières divisions.

L'*examen histologique* a montré dans le rein droit les lésions classiques de la néphrite interstitielle. Transformation fibreuse de glomérules. Amas de cellules embryonnaires. Prolifération du tissu fibreux. Atrophie des tubes urinifères. Productions kystiques. Artérite chronique.— La tumeur du rein gauche a la structure d'un carcinome riche en cellules. Les cellules cancéreuses, de formes et dimensions diverses, sont déposées dans un réticulum conjonctif à alvéoles assez étroits. Beaucoup de cellules cancéreuses ont subi la dégérescence vitreuse ou graisseuse. Les parties du rein qui avoisinent la masse cancéreuse sont très sclérosées. Plus loin, l'organe a la même structure que du côté droit. Les coupes du poumon et des ganglions montrent un carcinome de structure identique à celui du rein. Dans toutes les parties cancéreuses primitives ou secondaires, se voient un grand nombre de vaisseaux remplis de cellules cancéreuses.

Nous pensons devoir appeler l'attention sur un certain nombre de particularités cliniques et étiologiques. Le diagnostic porté du vivant a été néphrite interstitielle. Il semblait pouvoir rendre compte du caractère particulier présenté à diverses reprises par les crachats. Cependant, l'autopsie a montré que l'expectoration sanglante était imputable au cancer secondaire du poumon. Un seul signe sur lequel insistait régulièrement le malade dépendait du cancer du rein gauche. C'est une douleur très violente dans le flanc gauche. Cette région a été explorée un grand nombre de fois sans qu'il ait été possible d'y rien trouver d'anormal. D'ailleurs, les tumeurs du rein que révèle le palper pendant la vie sont plus volumineuses que celle de

Digitized by Google

notre malade (diamètre vertical, 18 centimètres; transversal, 13). Si la douleur a été présente, l'hématurie, symptôme si essentiel du cancer du rein, a constamment manqué. Pendant près de cinq mois, l'urine recueillie régulièrement dans un bocal n'a cessé de présenter les caractères de l'urine de la néphrite interstitielle.

L'autopsie nous a rendu compte d'un autre phénomène, que nous considérions comme lié à l'urémie ou à l'intoxication saturnine : cette aliénation de quatre jours, il y a trois ans. Nous avons trouvé en effet un ramollissement ancien de la première circonvolution sphénoïdale. On a sans doute eu affaire, il y a trois ans, à une aphasie sensorielle.

Au point de vue étiologique, nous insisterons sur cette existence simultanée d'une néphrite interstitielle double et d'un cancer du rein. De ces deux altérations, la néphrite est certainement la plus ancienne. Cette néphrite antérieure a-t-elle aidé à la formation du cancer? On sait quelle importance beaucoup d'auteurs attachent à l'inflammation chronique dans l'étiologie des néoplasmes. Nous ne pouvons que soulever la question. Elle eût été plutôt tranchée dans le sens de la théorie que nous venons d'indiquer si l'on eût pu saisir dans le rein gauche la transformation des cellules normales en éléments cancéreux. Cela ne nous a pas été possible. En aucun des points que nous avons examinés, nous n'avons observé de formations adénomateuses. MM. Sabourin et Œttinger (*Revue de médecine,* 1885) ont été plus heureux que nous. Dans leur observation, il s'agissait également de cancer du rein, avec généralisation aux poumons, chez un saturnin affecté de néphrite interstitielle.

3. Cancer primitif du foie, développé au pourtour de la vésicule biliaire, et avec envahissement de celle-ci. — Productions secondaires du péritoine pariétal et viscéral; par P. Ménétrier, interne des hôpitaux.

Une vieille femme de 70 ans entra, dans le courant du mois de mai, à l'hôpital de la Pitié, dans le service de M. le professeur Jaccoud. Fort affaiblie par le mal, réduite à un état de cachexie extrême, elle ne faisait pourtant pas remonter l'origine de sa maladie à plus de deux mois; à ce moment, son ventre aurait rapidement augmenté de volume, serait devenu douloureux, et ces symptômes étaient accompagnés de vomissements répétés. On pouvait, en effet, constater le développement anormal de son abdomen,

Digitized by Google

tenant partie à la distension gazeuse de l'intestin, partie à l'épanchement de liquide dans la cavité péritonéale, et contrastant avec l'état d'émaciation extrême de tout le reste du corps. En outre, à la palpation des régions ombilicale et épigastrique, on sentait une volumineuse tumeur, dure, assez irrégulière et qui semblait faire corps avec le foie. Comme diagnostic, on ne put affirmer qu'un cancer intra-abdominal, intéressant peut-être l'estomac et le foie. Quelques jours après son entrée à l'hôpital, la malade succomba.

L'AUTOPSIE, pratiquée le 26 mai, nous montre les lésions suivantes : La cavité péritonéale renferme une quantité moyenne de liquide ascitique. Immédiatement sous la paroi, aux points où, pendant la vie, on avait eu la sensation d'une tumeur, se trouve une masse dure, formée par le grand épiploon rétracté, considérablement épaissi, adhérant à l'intestin et au bord antérieur du foie, également transformé à ce niveau. En outre, on peut constater un envahissement cancéreux, généralisé à toute la séreuse péritonéale, prédominant à la face concave du diaphragme, au pourtour du foie et de la rate, très marqué aussi sur toute la longueur de l'intestin et sur le mésentère. Sur l'intestin, ce sont des plaques saillantes, souvent cupuliformes, variant en volume d'une lentille à une noisette, dures, développées aux dépens de la tunique séreuse, mais envahissant généralement aussi les autres tuniques, sans toutefois qu'en aucun point la muqueuse soit ulcérée. L'estomac ne présente qu'une ou deux petites plaques semblables, et pour le reste est absolument sain.

Le foie, assez gros, renferme dans son bord antérieur, au niveau de la loge de la vésicule, une tuméfaction blanc jaunâtre, mamelonnée, adhérente en surface au grand épiploon, dont on peut cependant assez facilement la détacher. La tumeur est du volume d'une orange environ, à peine plus saillante que le reste du foie ; à sa face inférieure, la vésicule, dont les parois sont fort épaisses, est en partie confondue avec elle. Sur une coupe antéro-postérieure, intéressant le foie et la vésicule, on peut mieux constater l'épaississement considérable des parois de cette dernière, épaississement qui porte surtout sur son fond et sur sa face adhérente, tandis que la face inférieure est relativement peu altérée, et que le col, la portion avoisinante et le conduit cystique sont sains. En aucun point, la muqueuse ne paraît ulcérée. La cavité renferme un nombre très grand de petits calculs blancs, à facettes, formés presque entièrement de cholestérine, et une bile de couleur blanc laiteux ; du reste, un

Digitized by Google

des calculs engagé dans le col en a déterminé l'occlusion. La paroi altérée de la vésicule se continue et se confond avec la masse néoplasique du foie. L'une et l'autre sont formées d'un tissu blanc jaunâtre ou rougeâtre par places, dur à la coupe, et qui, sur les confins du tissu hépatique, se prolonge par traînées et par îlots dans celui-ci, sans en être nulle part nettement séparé. Le reste du foie est de couleur jaunâtre, paraît gras, et renferme en outre deux autres noyaux cancéreux arrondis, du volume d'une noix, et situés dans le bord postérieur. Ils sont d'aspect assez semblable à la tumeur principale, mais beaucoup plus nettement limités. Au hile, on trouve deux ou trois ganglions dégénérés. Les grosses voies biliaires ne présentent pas d'altérations. Le pancréas est sain, la rate également. Les reins, durs et scléreux, ne renferment pas de noyaux cancéreux. Les organes génitaux sont normaux.

Les poumons renferment, à leurs sommets, quelques petits nodules crétacés, et à la base du poumon droit, se trouvent deux petites plaques pleurales, grosses comme une petite lentille, correspondant à une plaque néoplasique de la plèvre diaphragmatique, et dont l'examen histologique a montré la nature cancéreuse.

Le cœur est sain. On ne rencontre de cancer en aucun autre point de l'organisme.

L'*examen microscopique* de ces diverses lésions nous a montré partout la structure du carcinome ; des cellules épithélioïdes, de forme extrêmement irrégulière, contenues dans un stroma conjonctif d'épaisseur variable, sans qu'en aucun point il fût possible de rattacher cette altération à une variété quelconque d'épithéliome. Sur des coupes comprenant la portion la plus altérée de la vésicule, et les parties adjacentes de la tumeur hépatique, on retrouve la muqueuse cystique complètement transformée en tissu carcinomateux, mais non ulcérée, et relativement peu épaissie. Ses limites sont encore facilement reconnaissables par la persistance de la couche musculaire sous-jacente. Dans des points moins altérés, on voit encore dans la muqueuse des culs-de-sacs glandulaires, avec leur revêtement épithélial cylindrique, et, par places aussi la couche épithéliale de la surface. Au contraire, à mesure qu'on pénètre dans la profondeur de la tumeur, au delà des limites de la vésicule, les lésions paraissent plus avancées et plus anciennes. Le tissu conjonctif du stroma est beaucoup plus développé, fibreux, et des îlots entiers de cellules cancéreuses sont dégénérées ; les éléments sont indistincts, le noyau ne s'en reconnaît plus et la masse s'effrite sous le

Digitized by Google

rasoir. Sur les limites du tissu hépatique sain, dans la zone d'envahissement, le cancer paraît suivre les vaisseaux, dont plusieurs sont complètement transformés, et s'insinuer ainsi par les espaces portes, en dissociant des îlots du parenchyme, dont les cellules atrophiées et comprimées sont, pour la plupart, infiltrées de granulations graisseuses. Dans le grand épiploon, les ganglions du hile, et à la surface de l'intestin, les noyaux cancéreux présentent la même structure.

L'examen macroscopique pouvait, en ce cas, suffire à nous faire reconnaître, dans la tumeur hépato-cystique, l'origine première du cancer. En effet, malgré leur étendue, les lésions péritonéales ne nous présentaient en aucun point, ni une disposition un peu spéciale ni une ancienneté plus grande qui nous permissent de les considérer comme des tumeurs primitives. Au contraire, les caractères de la grosse tumeur du foie cadrent parfaitement avec cette idée ; formée d'une masse déjà assez volumineuse, d'un seul bloc, commençant par places à dégénérer à son centre, s'étendant progressivement à la périphérie, par traînées et par îlots, disséminés au milieu du parenchyme hépatique, sans qu'en aucun point il y ait une délimitation bien nette entre le tissu morbide et le tissu sain ; elle offre une disposition bien différente de celle présentée par les deux noyaux du bord postérieur, arrondis, nettement limités et paraissant manifestement secondaires. Quant à savoir lequel des deux, de la vésicule ou du foie, avait été pris le premier, l'examen à l'œil nu ne pouvait nous l'apprendre. L'étude histologique de ces lésions nous a paru trancher la question en faveur de la dernière hypothèse. D'une part, la nature de l'altération qui ne se rapporte à aucun type épithélial, et surtout pas au type de l'épithéliome cylindrique, forme habituelle des cancers de la vésicule ; d'autre part, l'intensité et l'ancienneté des lésions plus grandes au niveau du foie que de la vésicule, nous paraissent montrer que celle-ci n'a été que secondairement envahie par propagation d'un cancer primitivement développé dans le foie, à son voisinage.

4. — M. Cornil communique à la Société un fait intéressant qu'il a constaté à l'examen histologique d'un *cancer du sein* enlevé par M. Péan, sur une femme de 42 ans. Dans les portions dures de ce sein, qui était énorme, il a trouvé de grands alvéoles remplis de cellules épithéliales. En même temps, on observe autour des canaux galacto-

Digitized by Google

phores et de quelques alvéoles une zone, large de 1/3 à 1/2 millimètre, colorée en jaune par le picro-carmin et constituée par des fibres élastiques fines. Autour des acinis non dégénérés, on voit aussi un épaississement de toutes les parois, et en particulier de la couche élastique.

M. Brault a observé plusieurs fois cette lésion dans les squirrhes du sein, dont la marche est lente.

5. Tumeurs pseudo-kystiques des plexus choroïdes chez un enfant atteint de chorée; par M. F. Roland, interne des hôpitaux.

Il s'agit d'une petite fille de sept ans, admise le 1er avril 1886 dans le service de M. Ollivier, à l'hôpital des Enfants-Malades, pour une chorée vulgaire. Ce cas ne présentait absolument rien de particulier au point de vue clinique. Il n'y avait notamment ni paralysies, ni troubles de la sensibilité. Huit jours après son entrée à l'hôpital, cette enfant meurt au troisième jour d'une scarlatine grave, après avoir présenté une température de 41°,8.

A l'autopsie, on trouve des congestions viscérales généralisées. Le cerveau en particulier est très hyperhémié, et dans les plexus choroïdes, il existe deux tumeurs symétriques et de même volume. C'est l'une de ces tumeurs, celle du côté gauche, que nous présentons, l'autre ayant été sacrifiée pour l'examen histologique. Arrondies et du volume d'une noisette, elles sont situées juste à l'entrée du prolongement occipital des ventricules latéraux et à l'endroit où les plexus choroïdes se recourbent pour pénétrer dans le prolongement sphénoïdal. Leur aspect est rougeâtre et leur consistance demi-molle. A la coupe, on voit que, si le tissu est mou au centre, à la périphérie, au contraire, il existe une coque assez résistante, de sorte que l'on peut se demander si cette lésion est bien due aux phénomènes congestifs du dernier moment ou si elle leur est antérieure.

Il n'est pas permis d'établir un rapport entre cette lésion et la chorée; à peine pourrait-on supposer que la chorée, comme beaucoup d'autres affections, s'accompagne d'un état congestif particulier du cerveau, qui favorise la production de ce genre de tumeurs.

Chez un autre enfant qui avait eu une chorée légère et qui était mort peu après de broncho-pneumonie, j'ai trouvé

Digitized by Google

également dans les plexus choroïdes, au même endroit que précédemment, une tuméfaction plus considérable que celle qui existe normalement à ce niveau.

Si j'ai présenté ce dernier cerveau, c'est surtout pour faire voir le siège exact qu'occupent ces productions kystiques, car ici la lésion est fort peu accusée. Mon collègue et ami, M. Albarran, s'est chargé de faire l'examen histologique de la pièce.

6. Sur la structure d'un renflement situé au niveau du bord libre des plexus choroïdes des ventricules latéraux ; par M. J. Albarran, interne des hôpitaux.

Les petites tumeurs qui viennent d'être présentées à la Société par M. Roland se présentent, à première vue, comme des productions spongieuses englobées dans les plexus choroïdes, dont les végétations recouvrent leur surface interne. Sur des coupes microscopiques, on retrouve la même disposition. Tout à la surface, entourant la tumeur et relié à celle-ci par quelques faisceaux connectifs assez espacés, le plexus, avec ses végétations recouvertes d'épithélium pavimenteux ; au centre, la tumeur, formée elle-même de deux couches : l'une périphérique, l'autre centrale. La couche périphérique est formée d'un tissu conjonctif feutré, constitué par des fibrilles peu onduleuses, entrecroisées en divers sens comme celles qui forment le tissu conjonctif réticulé. Dans les mailles limitées par ces fibrilles, on observe une grande quantité de grosses cellules lymphatiques. La partie centrale de la tumeur est formée par un tissu semblable à celui de la partie périphérique, avec cette différence que les mailles limitées par les fibrilles sont beaucoup plus considérables, que l'on peut voir, aux points d'entre-croisement, des cellules plates de tissu conjonctif et que les cloisons manquant par places, la pièce prend l'aspect pseudo-kystique.

La tumeur reçoit des vaisseaux qui lui sont fournis de tous côtés par le plexus qui l'entoure ; à leur niveau, le tissu se condense, et l'on voit le réticulum prendre un point d'appui sur la paroi des capillaires.

La bilatéralité des productions trouvées dans deux cas par M. Roland nous fit chercher si elles n'existaient pas à l'état normal. Or, sur une dizaine de cerveaux d'enfants examinés par M. Roland à ce point de vue, sur dix autres que nous avons examinés nous-même, nous avons toujours trouvé sur le bord libre du plexus choroïde, au niveau du pulvinar de la couche optique, à l'endroit où les deux cornes

Digitized by Google

occipitale et sphénoïdale du ventricule se rejoignent, un renflement dont le siège et la structure répondent à celui des pseudo-kystes présentés par M. Roland. Ce renflement, dont le volume varie de 2 à 3 ou 5 millimètres en largeur et de 6 à 8 millimètres en longueur, présente une forme en fuseau, le grand axe étant parallèle à celui du bord libre du plexus; leur couleur est bleuâtre, et, à première vue, on croirait avoir affaire à un pelotonnement des vaisseaux du plexus.

Sur des coupes perpendiculaires au grand axe du renflement et comprenant en même temps la partie adjacente du plexus, on voit que la mince membrane recouverte d'épithélium pavimenteux qui sert de support aux vaisseaux du plexus et qui, soit dit en passant, est analogue comme structure à la toile choroïdienne, se divise, une fois arrivée au niveau du bord inférieur du renflement, en deux lames qui l'entourent et se rejoignent au-dessus de lui, présentant comme partout ailleurs des villosités : les unes sessiles, les autres largement pédiculées. Au centre, on trouve, séparé de cette couche périphérique par un espace que cloisonnent quelques fibrilles conjonctives, une petite masse formée par un tissu réticulé rappelant celui de la partie médullaire d'un ganglion lymphatique. En dehors, le tissu est plus dense, les mailles du réticulum sont plus serrées qu'à la partie centrale, et présentent une forme allongée parallèlement à la surface. Entre ces mailles, on trouve des cellules lymphatiques en plus ou moins grande abondance. Chez certains sujets, le tissu se condense et présente presque la structure du tissu conjonctif commun, mais on retrouve toujours l'apparence réticulée nettement accusée dans les parties centrales.

Nous nous sommes assuré, par des injections avec la masse bleue de Ranvier poussée par l'artère choroïdienne, que la couleur bleuâtre du renflement est due au pelotonnement que forme à son niveau et au-dessus de lui la grosse veine qui longe le bord libre du plexus choroïde. Ces injections nous ont montré aussi que le renflement reçoit de nombreux vaisseaux détachés des vaisseaux du plexus, et qui, comme ceux-ci, sont dépourvus de gaines lymphatiques. Tout autour des vaisseaux d'un certain calibre, le tissu se condense, tandis que le réticulum s'appuie sur la paroi des capillaires. Il nous a semblé que plus l'enfant est âgé, plus les vaisseaux sont abondants et moins il y a de tissu réticulé, et notre opinion a été fortifiée par ce que nous avons pu observer aussi dans les plexus d'un adulte examinés à ce point de vue.

Digitized by Google

Quoique nos recherches soient encore fort incomplètes, nous croyons pouvoir considérer ce renflement comme formant partie intégrante de la pie-mère épaissie à ce niveau, puisque cette membrane présente aussi par places, sur la surface externe du cerveau, une structure réticulée, et ce fait nous paraît avoir une certaine importance en ce sens que ce renflement étant situé sur la lame supérieure du plexus, considérée par Reichert, Axel Key et Retzius comme exclusivement développée aux dépens des piliers de la voûte, son existence montrerait au contraire que, même dans cette lame, l'épendyme ne fait qu'entourer et coiffer la pie-mère, comme le veut M. Duval avec la plupart des auteurs.

D'un autre côté, nous insisterons sur la présence constante de ce renflement dont ne fait mention aucun des auteurs français que nous avons pu consulter (1).

Virchow dans sa Pathologie des tumeurs, Henle dans une note de son Anatomie, mentionnent comme ayant été décrit par les frères Wenzel, sous le nom de glomus, un épaississement des plexus choroïdes, situé à l'endroit où les plexus se contournent vers la corne descendante. Henle croit, contrairement à ce que nous avons vu, qu'il s'agit toujours d'une production pathologique.

Axel Key et Retzius mentionnent le glomus et le placent dans leur feuillet supérieur du plexus.

Huguenin (dans Ziemsen) le place dans la partie du plexus située dans la corne postérieure et dit que, à ce niveau, il y a un peu plus de cellules que dans le reste du plexus.

Nulle part nous n'avons pu en trouver la description macroscopique, et la seule notion de structure, celle de Huguenin, d'après Luschka, est insuffisante. La connaissance de cette structure nous fait facilement comprendre comment une hypertrophie limitée à ce niveau peut produire des kystes spongieux analogues à ceux présentés par M. Roland. Nous ne discutons pas dans ces cas particuliers l'hypothèse d'un œdème, car il répugne au raisonnement d'assigner une telle origine à une lésion qui est bilatérale et si nettement localisée, en outre la quantité de tissu est dans ces cas cinq ou six fois plus considérable qu'à l'état normal.

---

(1) Sappey, Cruveilhier Hirschfeld, Fort, Féré, Duret, Cornil, Ranvier, Lancereaux, Laboulbène, dictionnaires. Duval.

Digitized by Google

7. Kyste hydatique de la rate; par J. Besançon, interne des hôpitaux.

La nommée G... Jeanne, âgée de 62 ans, entre, le 22 mai 1886, à l'hôpital de la Pitié, salle Lorain, n° 36, dans le service de M. le Dr Lancereaux. Elle est atteinte d'une pneumonie droite, datant de sept jours. En découvrant la malade, on aperçoit une déformation de l'hypochondre et du flanc gauches, et l'exploration de cette région permet d'y limiter une tumeur volumineuse. L'interrogatoire est difficile en raison de la prostration de la malade. Il semble pourtant ressortir de ses réponses que le début de la tuméfaction remonte à onze ans, et que depuis elle s'est graduellement accrue. Son évolution a été presque complètement indolore et n'a jamais empêché la malade de se livrer à des travaux pénibles. Cette femme n'est, du reste, nullement cachectique. La tumeur circonscrite par la palpation et la percussion, occupe l'hypochondre et le flanc gauches. Elle déborde vers l'épigastre jusqu'à l'appendice xyphoïde; plus bas, elle reste distante de l'ombilic de trois travers de doigt et se termine inférieurement au niveau de la ligne horizontale, joignant les deux épines iliaques antéro-supérieures. Sa consistance est inégale. Elle paraît bridée transversalement à sa partie moyenne, et, au niveau de cette dépression, la tumeur est de consistance ferme et paraît solide. Au-dessus et au-dessous de cet étranglement, la tumeur se renfle en deux saillies hémisphériques qui sont mates à la percussion, sans frémissement vibratoire, et qui donnent à la palpation la sensation de poches élastiques contenant du liquide. Les téguments de la région sont intacts et glissent facilement sur la tumeur. L'estomac n'est pas dilaté. Le foie paraît de dimensions normales et non bosselé. Les urines sont simplement chargées d'urates, en raison de la fièvre qui accompagne la pneumonie, mais ne contiennent pas d'albumine.

En présence de l'intégrité du foie et de l'examen négatif des urines, en tenant compte aussi de la topographie de la tumeur, on est amené à penser qu'elle dépend de la rate. Le mode d'évolution de la lésion et les renseignement fournis par la palpation, permettent de soupçonner sa nature kystique. Une ponction exploratrice avec la seringue de Pravaz reste sans résultat. La malade meurt de s pneumonie le 1er juin.

Digitized by Google

A l'AUTOPSIE, on constate que la tumeur remonte à trois travers de doigt au-dessus du rebord des fausses côtes. Elle apparaît sous forme de deux lobes arrondis, ayant chacun le volume du poing, et séparés par un sillon médian sur lequel repose le colon transverse qui adhère légèrement à la tumeur. Le rein gauche est luxé et refoulé au devant des vertèbres lombaires par la tumeur qui occupe exactement la situation limitée pendant la vie. La tumeur adhère par des tractus conjonctifs peu denses à la grosse tubérosité de l'estomac. L'extrémité du lobe gauche du foie lui est également adhérente, ainsi que la queue du pancréas. Mais la dissection de ces parties est assez facile. La tumeur isolée et débarrassée de ses adhérences pèse 3 kil. 130 grammes. Elle mesure, dans son diamètre vertical, 23 centimètres; dans son diamètre transversal, 20 centimètres, et 9 centimètres d'épaisseur dans le sens antéro-postérieur. Au niveau du sillon circulaire qui sépare ses deux lobes, on distingue, en avant et en arrière, une plaque de tissu splénique d'aspect normal. Les vaisseaux du hile de la rate se reconnaissent sur la face postéro-interne de la tumeur. Ils ne sont pas dilatés ni comprimés et leur apparence est normale. A l'incision des poches kystiques, on recueille deux verres de liquide clair et limpide, incolore; traité par l'acide nitrique, il ne fournit pas de précipité albumineux. Dans ce liquide, nagent une grande quantité d'hydatides de volume variable, les plus grosses atteignant les dimensions d'un œuf de pigeon.

Tous les autres viscères sont sains, à l'exception du lobe supérieur du poumon droit, qui est hépatisé. Dans aucun organe, on ne trouve trace d'autres kystes parasitaires. Le foie, notamment, est absolument intact.

Séance du 11 *juin* 1886.

PRÉSIDENCE DE M. CORNIL.

8. Lipome pédiculé de la cuisse; par le Dr BAILLY (de Chambly, Oise).

Mme M..., âgée de 33 ans, porte depuis près de deux ans à la région interne à la racine de la cuisse gauche,

Digitized by Google

au niveau du pli génito-crural, une tumeur qui a atteint au jour de l'ablation, 15 mai 1886, le volume d'un gros œuf de canard. Cette tumeur en battant de cloche pend entre les cuisses; elle est devenue un objet de gêne tel qu'après un long temps d'hésitation la malade en réclame impatiemment l'ablation. J'avais reconnu cette tumeur chez ma cliente il y a dix-huit mois, en l'accouchant de son quatrième enfant. Elle était alors du volume d'une petite noix retenue à la peau par un pédicule de la grosseur d'un crayon; elle était de consistance mollasse, ne présentait à sa surface aucune particularité sous le rapport de la coloration; on sentait sous la pression plusieurs petites nodosités sans adhérence avec les téguments; elle était absolument indolente. Ses caractères, son lieu d'élection, m'avaient fait porter le diagnostic *molluscum pendulum*.

Mais dix-huit mois après l'aspect s'était singulièrement modifié; le volume s'était presque décuplé. La peau lisse, luisante à la partie inférieure, une sorte de transparence, de fausse fluctuation, donnait à la grosseur l'aspect d'une hydrocèle de volume moyen.

La base d'implantation s'était considérablement élargie et atteignait presque en circonférence les dimensions de la tumeur elle-même. Les vaisseaux sous-cutanés avaient pris à ce niveau un aspect variqueux. Bref les conditions actuelles faisaient rejeter le diagnostic molluscum et ramenaient à l'idée d'un lipome vulgaire. C'est ce que l'examen de la tumeur pratiqué par M. Charrin a pleinement confirmé.

Je n'ai pas à parler de l'ablation : l'anesthésie locale, deux incisions courbes à deux centimètres de la cuisse, quelques ligatures de petits vaisseaux, une réunion des lèvres de la plaie par 7 points de suture au crin de Florence en ont fait tous les frais. Un pansement à la gaze phéniquée maintenu par un spica de l'aine a donné une réunion par première intention.

8. Entorse tarso-métatarsienne avec rupture presque totale des ligaments dorsaux de cette articulation, écrasement et arrachement des extrémités postérieures du 2e et 3e métatarsiens et de la pointe de la malléole externe; par le Dr Chaput, prosecteur à la Faculté.

Cette pièce a été recueillie sur un sujet de l'Ecole pratique qui présentait, à la suite d'un traumatisme récent, des fractures de cuisse, des côtes, du crâne et enfin les lésions suivantes du pied gauche. Le seul renseignement que nous

Digitized by Google

ayons recueilli, c'est qu'il était tombé du haut des fortifications.

Sous la peau, intacte, épanchement sanguin, modérément abondant; épanchements sous les couches aponévrotiques et sous le pédieux. L'articulation tarso-métatarsienne baille par toute l'étendue de sa face dorsale à l'exception de son extrémité interne au niveau de l'articulation du premier métatarsien avec le cunéiforme. L'écartement des surfaces osseuses mesure 7 à 8 millimètres, les ligaments dorsaux sont rompus, sauf au niveau du premier métatarsien. Le cuboïde et les cunéiformes sont intacts à ceci près que le premier et deuxième cunéiformes présentent un arrachement osseux très mince et très peu étendu, correspondant à l'insertion des ligaments dorsaux. Le premier, le quatrième et le cinquième métatarsiens sont sains. Le troisième métatarsien, au niveau de son extrémité postérieure, présente un arrachement de presque toute sa surface cartilagineuse, sous forme de lame mince qui reste adhérente au ligament interosseux qui réunit cet os au cuboïde. Le sommet du coin que représente l'extrémité postérieure de cet os présente des lésions d'écrasement qui ne s'étendent pas très loin. Le deuxième métatarsien présente des lésions notables d'arrachement et d'écrasement. Un volumineux fragment de cet os, correspondant à sa partie interne et inférieure, reste adhérent au ligament interosseux qui réunit cet os au premier cunéiforme. Ce fragment mesure 1 cent. 1/2 d'avant en arrière et 1 cent. de haut en bas. On trouve, en outre, un écrasement comminutif étendu, de la face intérieure de l'extrémité osseuse. Au niveau de la face dorsale, fragment volumineux mesurant en largeur toute celle de l'os, en hauteur la moitié de la hauteur de l'extrémité elle-même, et 2 cent. d'avant en arrière. Rien du côté des ligaments plantaires ni de la plante. Arrachement de la pointe de la malléole externe.

Réflexions. — L'analyse de l'ensemble des lésions nous amène d'abord à cette conclusion que cette entorse violente n'a pu se faire que dans une chute sur le pied en hyperextension. En effet, si au moment où la pointe du pied a abordé le sol, le pied avait été fléchi à angle droit, le traumatisme aurait déchiré plutôt les ligaments plantaires, et l'on aurait eu, du côté des os de la jambe, la fracture du péroné par abduction, c'est-à-dire celle qui siège à 7 ou 8 cent. de la pointe de la malléole, puisque l'on sait que la flexion forcée

Digitized by Google

du pied met celui-ci en abduction. Au contraire, les choses s'expliquent très bien avec l'hyperextension. On comprend d'abord que les ligaments dorsaux aient cédé et que l'on ait constaté un écrasement de la face inférieure des métatarsiens. Car, dans cette attitude de l'hyperextension, la chute sur la pointe du pied, au lieu de produire la flexion normale du pied, peut amener, au contraire, une véritable flexion en arrière, — qui n'est que le dernier degré de l'extension. — Enfin l'arrachement de la malléole externe qui correspond aux fractures par adduction, s'explique très bien aussi, puisque, d'une part, dans l'hyperextension le pied se met en adduction. et que, d'autre part, les extrémités antérieures des métatarsiens sont disposées de telle sorte que, dans une chute sur le pied en hyperextension, le pied doit fatalement se trouver projeté en dedans. En effet, l'extrémité antérieure des deux premiers métatarsiens, dépasse notablement en avant celle des trois derniers, qui s'avancent d'autant moins qu'ils sont plus externes. Il est, par suite, facile de comprendre que, dans une chute sur l'extrémité de ces os, lorsque le pied fait une ligne droite avec les os de la jambe, on observera fatalement la déviation du pied en dedans, puisque l'extrémité de son métatarse est oblique d'arrière en avant et de dehors en dedans.

En somme, cette entorse très grave n'est que le premier degré de la luxation tarso-métatarsienne, qui est d'une rareté reconnue. Les arrachements osseux des métatarsiens, qui s'expliquent par l'existence des ligaments interosseux montrent que, contrairement à l'opinion de certains anatomistes, le ligament interosseux du premier espace intermétatarsien est étendu du premier cunéiforme au deuxième métatarsien et non du premier métatarsien au deuxième cunéiforme ; que, d'autre part, le ligament du deuxième espace n'existe pas, que celui du troisième est constitué par un trousseau fibreux résistant qui réunit l'extrémité du troisième métatarsien à l'angle formé par le cuboïde et le troisième cunéiforme.

9. Note sur deux variétés d'anastomoses nerveuses de l'avant-bras ; par le Dr Chaput, prosecteur à la Faculté.

Depuis Letiévant, qui a particulièrement insisté sur les

Digitized by Google

anastomoses, qui se font au tiers supérieur de l'avant-bras, entre le cubital et le médian, MM. Verchère et Brun ont de nouveau étudié ces anastomoses, à propos d'un malade du service de M. Verneuil. Les deux anomalies suivantes

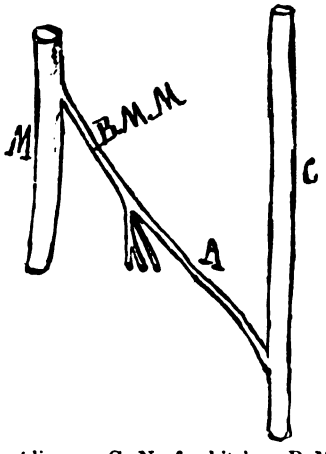

Fig 12. — M. Nerf médian. — C. Nerf cubital. — B. M. M. Branche musculaire du médian d'où se détache l'anastomose A, qui va au cubital.

sortent un peu de la règle. D'ordinaire on voit partir du cubital une branche nerveuse qui se dirige obliquement en bas et en dehors et se jette le plus souvent dans les

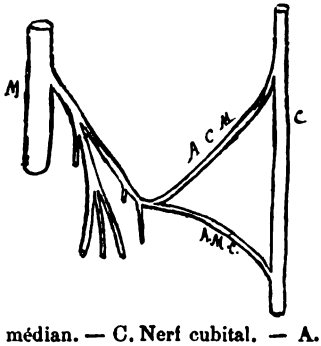

Fig. 13. — M. Nerf médian. — C. Nerf cubital. — A. C. M. Anastomose du cubital au médian. — A. M. C. Anastomose du médian au cubital.

branches musculaires du médian. Il n'en est pas de même dans nos deux cas. Dans le premier (voir fig. 12), on voit partir du tronc des filets musculaires du médian un filet

Digitized by Google

nerveux dirigé obliquement en bas et en dedans, qui mesure 5 à 6 cent. de longueur et se jette ensuite dans le tronc du nerf cubital, avec lequel il se confond.

Le second fait est un peu plus complexe (voir fig. 13). On y trouve d'abord, comme dans le cas précédent, un filet nerveux étendu des branches musculaires du médian au tronc du nerf cubital, dirigé en bas et en dedans, mais un peu plus volumineux que dans le premier cas. En outre, on voit partir du nerf cubital l'anastomose classique, qui vient se jeter dans les filets musculaires du médian et qui se dirige, comme d'habitude, en bas et en dehors. Ces exemples d'anomalies nerveuses présentent un intérêt sur lequel nous n'avons pas besoin de nous arrêter longuement, en ce qui concerne la conservation de la sensibilité ou de la motilité à la suite de sections nerveuses.

10. Etude anatomo-pathologique de deux pièces de pied plat valgus (tarsalgie des adolescents), guéris par ankylose, suivie de quelques considérations sur la pathogénie et le mécanisme de ces lésions; par le Dr Chaput, prosecteur à la Faculté.

Ces pièces ont été recueillies à l'Ecole pratique pendant les exercices de médecine opératoire. Elles proviennent d'un sujet de 35 à 40 ans environ, qui portait de chaque côté un pied plat valgus. — Aucun renseignement.

Pied droit. — Lésions osseuses. — Les lésions des parties molles n'ont pu être appréciées, le pied ayant subi la désarticulation tibio-tarsienne.

Le métatarse, les cunéiformes et le cuboïde ne présentent pas de lésions spéciales, sauf une augmentation considérable du volume du cuboïde. Les altérations portent surtout sur le scaphoïde, l'astragale et le calcanéum, qui sont tous trois soudés entre eux et ne forment plus qu'un seul massif osseux.

Scaphoïde. — Il est très volumineux. Son grand axe mesure près de 5 centimètres. Son tubercule ne paraît pas abaissé ni relevé, mais il présente un volume considérable, environ 2 centimètres d'avant en arrière.

La face antérieure du scaphoïde possède ses facettes normales pour les cunéiformes, mais elle a subi des modifications de direction dans deux sens; elle regarde en effet en avant, en bas et en dehors; nous verrons plus tard que cette direction anormale du grand axe du scaphoïde qui, au lieu d'être transversal, se dirige en arrière et en dehors, est en rapport avec la déviation en dedans de la tête de

Digitized by Google

l'astragale, qui se produit toutes les fois que le pied se porte dans l'abduction.

La partie externe du scaphoïde ne paraît pas notablement augmentée d'épaisseur ; il n'en est pas de même de la partie interne, qui mesure jusqu'à 3 centimètres d'avant en arrière, du côté dorsal seulement, le côté plantaire est

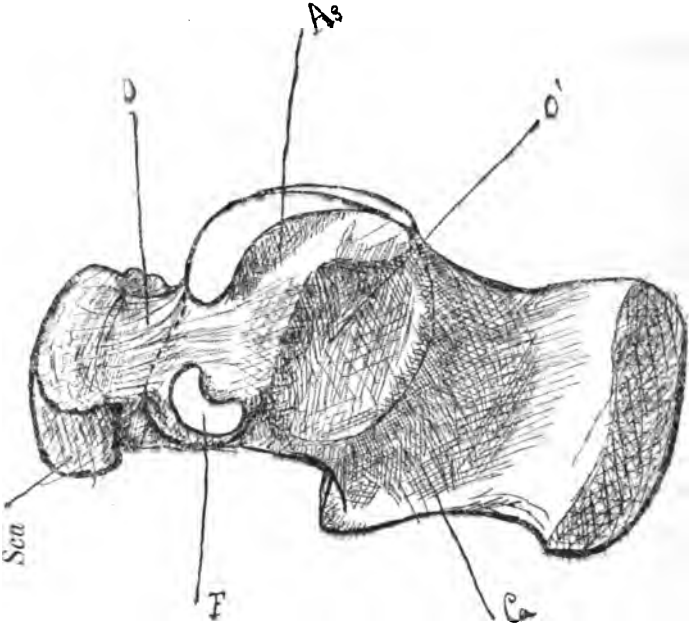

Fig. 14. Face interne de la masse osseuse résultant de l'union du scaphoïde du calcanéum et de l'astragale. — Sca. Scaphoïde. — Ca. Calcanéum. — As. Astragale. — F. Facette cartilagineuse de la tête de l'astragale recouverte par le tendon du jambier postérieur qui glisse sur elle par l'intermédiaire d'une bourse séreuse accidentelle. — Cette facette est limitée en avant par la crête d'Ogston. — O, Ossifications accidentelles réunissant le scaphoïde au col de l'astragale. — O' Massif osseux soudant la face inférieure de l'astragale au calcanéum, — *Remarque* : Sur cette figure les limites du col et de la face inférieure de l'astragale sont indiquées par un pointillé.

beaucoup moins épaissi. Le scaphoïde est intimement soudé à la tête de l'astragale, ainsi qu'au calcanéum, par des jetées osseuses que nous signalerons plus tard.

Le tubercule du scaphoïde est séparé de la petite apophyse du calcanéum par une distance de 28 millimètres;

Digitized by Google

il en est donc très éloigné, la distance normale n'étant que de 15 millimètres.

L'*astragale* a subi des changements de direction et de forme, qui sont multiples. Tout d'abord, lorsque le pied repose sur le sol par les points d'appui spéciaux aux pieds plats (grosse tubérosité et tubérosité antérieure du calcanéum, tubercule du scaphoïde), la trochlée astragalienne regarde en haut et en dedans, ce qui explique en partie la déviation du pied en valgus; mais cette déviation est en

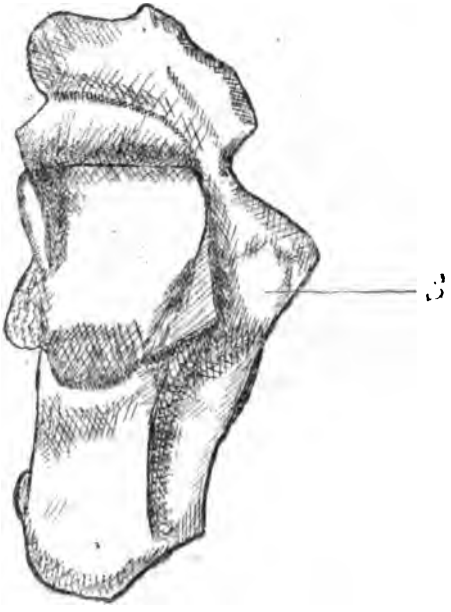

Fig. 15 — Face supérieure de la masse osseuse résultant de l'union du scaphoïde, du calcanéum, et de l'astragale. — S. Surface articulaire pour la malléole externe.

rapport avec d'autres faits que nous développerons plus loin.

Lorsqu'on regarde l'astragale par le côté interne du pied, on constate un changement considérable dans la direction de son grand axe. Normalement, la face inférieure de la tête de l'astragale et celle de son corps sont dans un même plan horizontal. Ici la face inférieure de la tête astragalienne est à 3 cent. 1/2 plus bas que l'extrémité postérieure du corps de l'os. Bref, l'astragale, au lieu d'avoir son

Digitized by Google

grand axe horizontalement dirigé, l'a incliné très obliquement en bas et en avant. De cette inclinaison résulte que la partie inférieure de la tête astragalienne est située à 33 millimètres plus bas que la pointe de la malléole interne. Normalement la distance n'est égale qu'à 2 centimètres. En troisième lieu, le grand axe de la trochlée astragalienne, au lieu d'être parallèle à l'axe du calcanéum, forme avec celui-ci un angle d'environ 30 degrés.

Ainsi donc, triple changement dans la direction de l'astragale, dont la trochlée regarde en dedans, dont le grand axe est si incliné en bas que l'astragale est presque vertical, et dont le même axe forme, avec celui du calcanéum, sur un plan horizontal, un angle d'environ 30 degrés.

Examinons maintenant les changements de forme et de volume.

Le corps de l'astragale est volumineux, la trochlée mesure transversalement 3 cent. 1/2 (largeur normale, 3 centimètres). Normalement les deux extrémités de la trochlée sont sur un même plan horizontal; ici l'extrémité antérieure est de 1 cent. 1/2 plus basse que la postérieure, ce qui est en rapport avec l'attitude presque verticale de l'astragale. Aussi la moitié postérieure de la trochlée est seule horizontale, la moitié antérieure est presque verticale.

Les faces latérales du corps de l'astragale n'ont pas subi de modifications notables ni dans leur étendue ni dans leur forme.

L'extrémité postérieure de l'os est dépourvue de la gouttière qu'elle présente habituellement pour le tendon du fléchisseur propre du gros orteil.

Le *col de l'astragale* se retrouve lorsqu'on le cherche avec attention; il est à peu près normal comme longueur. Comme largeur, il présente une diminution notable, 25 millimètres au lieu de 30 millimètres, dimension normale.

La face interne du col se trouve comme d'habitude sur le prolongement de celle du corps.

La face externe du col est en retrait sur celle du corps de 18 millimètres au lieu de 9 millimètres (astragale normal).

La *tête de l'astragale*, au lieu de présenter comme d'habitude une proéminence marquée de sa partie externe, proémine au contraire en dedans, ce qui se comprend facilement si on veut bien se souvenir que le scaphoïde, au lieu d'être transversalement situé, a son grand axe oblique en arrière et en dehors.

La partie externe de la tête n'est pas accessible, sa partie dorsale est soudée au scaphoïde par des jetées osseuses,

Digitized by Google

seule sa partie interne et inférieure rappellent encore un peu l'état normal.

On voit en effet à la partie interne, la tête de l'astragale comme sertie dans un bourrelet osseux formé en avant par le scaphoïde, en bas par une ossification qui réunit le calcanéum au scaphoïde et remplace le ligament calcanéo-scaphoïdien inférieur, en arrière par des productions osseuses qui se sont faites en avant de la petite apophyse calcanéenne.

La tête astragalienne, ainsi exposée, est dépourvue de cartilage, sauf une petite facette surélevée de plusieurs millimètres, qui mesure verticalement 2 centimètres, et d'avant en arrière 6 millimètres. Cette facette, comme nous le verrons sur l'autre pied, glisse sur le tendon du jambier postérieur par l'intermédiaire d'une bourse séreuse.

Cette facette sert également de point d'appui au pied, bien qu'elle descende moins bas que le tubercule du scaphoïde. A l'état frais, le tendon du jambier postérieur, très épaissi localement, comble l'intervalle laissé entre la tête de l'astragale et le sol.

Calcanéum. — Il n'est pas augmenté de longueur. Sa partie postérieure est peu modifiée, sauf qu'elle a subi un mouvement de torsion qui fait regarder sa face externe en haut et sa face interne en bas.

Sa partie antérieure présente des modifications très curieuses.

Si l'on mène deux lignes parallèles antéro-postérieures passant l'une par la partie externe de la grosse apophyse, l'autre par la partie interne de la petite, l'intervalle des deux lignes mesurera 7 centimètres. Cette mensuration, pratiquée sur un os normal, donne 4 centimètres. Sur un pied non altéré, la grosse apophyse forme avec le reste de l'os une sorte de fourche dont les deux branches sont dans un même plan vertical, ici au contraire les branches de la fourche sont dans un plan horizontal.

La face supérieure de la grosse apophyse est beaucoup plus large que normalement, et au lieu de ne faire en dehors de l'astragale qu'une saillie de quelques millimètres, elle dépasse cet os en dehors de 2 centimètres environ. On trouve même au niveau de cette face supérieure de la grosse apophyse, en dehors de l'astragale, une facette lisse, recouverte de fibro-cartilage, qui s'articule avec la pointe de la malléole externe qui frotte sur elle, et dont les glissements sont facilités par une bourse synoviale.

La face inférieure de la grosse apophyse présente très en avant une petite surface cartilagineuse dirigée trans-

Digitized by Google

versalement, longue de 18 millimètres et large de 5, et qui sert de point d'appui au pied dans la station; les autres points d'appui sont, comme nous l'avons dit déjà, la grosse tubérosité du calcanéum, le tubercule du scaphoïde et la tête de l'astragale.

Enfin, la facette articulaire de la grosse apophyse, destinée à l'articulation du cuboïde, est énorme : elle mesure verticalement 3 centimètres et autant transversalement; elle est presque circulaire et présente les courbures normales.

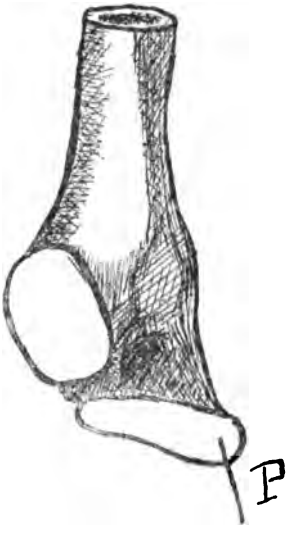

Fig. 16. Péroné droit. — P. Pointe de la malléole externe extrêmement augmentée de volume et présentant à sa face inférieure une facette cartilagineuse qui s'articule avec la face externe de la grande apophyse du calcanéum.

Du côté de la petite apophyse, il existe des productions osseuses très étendues qui confondent cette région avec la face interne de l'astragale.

Disons enfin que, de l'angle qui sépare la grosse apophyse de la petite, on voit partir une jetée osseuse triangulaire, à sommet inséré sur le calcanéum, à base scaphoïdienne, qui soude intimement le scaphoïde au calcanéum.

Cette jetée mesure au niveau de son sommet 1 centimètre; au niveau de sa base, 3 centimètres.

Os de la jambe. — La mortaise tibio-tarsienne ne présente pas de modifications notables.

Digitized by Google

La malléole externe n'est pas augmentée de longueur, mais son extrémité, au lieu d'être pointue, présente une facette ovalaire à grand axe antéro-postérieur, mesurant 2 centimètres de long et 1 de large. Elle s'articule avec la facette correspondante de la grosse apophyse du calcanéum.

Les os de la jambe sont transportés en masse en avant, car le bord antérieur de la malléole externe est sur la même verticale que l'articulation calcanéo-cuboïdienne.

Pied gauche. — Nous pouvons étudier de ce côté les lésions des parties molles.

Muscles et tendons. — Les muscles de la région *antéro-externe* de la jambe sont parfaitement sains comme volume, couleur ou consistance ; ils ne sont nullement rétractés, comme on aurait pu le croire, étant donnée l'attitude en valgus datant de longtemps déjà. Les muscles de la région postérieure n'ont rien qui mérite d'être signalé.

Il n'en est pas de même des péroniers latéraux. Ces muscles sont dépourvus de fibres musculaires dans une étendue anormale au niveau de l'extrémité inférieure de leur portion jambière. Le court péronier, à partir de la pointe de la malléole externe, mesure 7 cent. dans sa partie dépourvue de fibres musculaires. Cette absence est beaucoup plus marquée pour le long péronier que nous trouvons dépourvu de corps charnu, sur une étendue d'au moins 13 cent. au-dessus de la malléole externe. Les tendons de ces péroniers et ceux des muscles antéro externes ne présentent rien d'anormal.

Le tendon du jambier postérieur mérite de nous arrêter un peu. Il glisse sous la tête de l'astragale, par l'intermédiaire d'une bourse séreuse anormale, puisque d'habitude cette saillie ne repose pas sur le sol. Cette bourse est appliquée sur le ligament calcanéo-scaphoïdien inférieur, qui la sépare du condyle astragalien. A ce niveau, le tendon subit un épaississement et une augmentation de consistance qui rappellent l'os sésamoïde du tendon du long péronier latéral. Par contre, le ligament calcanéo-scaphoïdien inférieur présente un amincissement remarquable. Un peu plus bas, nouvelle bourse séreuse séparant le tendon du tubercule du scaphoïde, et, au lieu de s'insérer à cette saillie osseuse, le tendon prend son point d'attache sur le premier cunéiforme. Il paraît probable que ce déplacement de l'insertion est en rapport avec le rôle de point d'appui que joue ici le tubercule scaphoïdien. Cette pression, longtemps soutenue, a fini par liquéfier, pour

Digitized by Google

ainsi dire, l'insertion du tendon à l'os et par la remplacer par une bourse séreuse.

Immédiatement en dehors de la bourse séreuse du tubercule du scaphoïde, on en trouve une autre qui sépare le tendon du tibial postérieur de la facé inférieure du scaphoïde. A ce niveau, le tendon du jambier, qui présente une forme triangulaire à base antérieure, mesure près de 4 cent. de largeur. Les tendons fléchisseurs ne présentent aucune modification digne de remarque.

Les lésions osseuses du pied gauche sont exactement les mêmes que celles du pied droit, et nous n'aurions, pour les décrire, qu'à répéter mot pour mot la description de celles du pied droit.

Sur ce même pied gauche, encore pourvu de ses ligaments, nous avons pu étudier le fonctionnement du pied. Au niveau de l'articulation tibio-tarsienne, la flexion paraît normale. Le pied peut faire, avec la jambe, un angle très aigu; il n'en est pas de même de l'extension, qui est très limitée et qui ne dépasse, pour ainsi dire, pas l'angle droit. La raison de la diminution de l'extension nous est donnée par le glissement en avant de l'astragale, qui, de plus, s'est incliné presque verticalement. De cette double déviation, il est résulté que la gouttière normale du fléchisseur propre du gros orteil, située en arrière de l'astragale, n'existe plus à ce niveau. Il en résulte encore que le bord postérieur de la mortaise tibio-péronière rencontre de très bonne heure la face supérieure du calcanéum, qui est devenue beaucoup plus horizontale que normalement. C'est la rencontre de ces deux parties osseuses qui limite l'extension. Les mouvements de flexion et d'extension tarsienne se passent au niveau des articulations scapho-cunéennes et calcanéo-cuboïdiennes; les mouvements sont très restreints. Bien plus réduits encore sont ceux de rotation du pied, qui se passent au niveau des mêmes articulations.

Pathogénie. — Les deux pièces dont nous venons de donner la description sont-elles de nature à apporter un argument en faveur de la théorie de l'arthrite, de M. Gosselin, ou en faveur de la théorie musculaire de Duchenne? Qu'il y ait eu arthrite, la chose n'est pas discutable et nous en avons une preuve trop évidente dans les soudures osseuses pour discuter cette question. Mais l'arthrite a-t-elle été primitive, comme le veut Gosselin, ou secondaire, comme le dit Duchenne? Voilà où commence la difficulté.

Il est bien certain que l'examen des lésions osseuses n'est

Digitized by Google

point de nature à trancher la question. On pourrait, en effet, parfaitement dire qu'il y a eu ici une arthrite à marche sub-aiguë, peu douloureuse, qui, à la longue, a relâché les ligaments et paralysé les muscles qui soutiennent la voûte plantaire, et, qu'à la suite de ce relâchement, les déviations osseuses se sont produites avec les caractères que nous avons constatés. De même, on peut soutenir qu'à la suite d'un affaiblissement les muscles de la plante, les déviations osseuses et articulaires se sont d'abord produites ; que, consécutivement, les tiraillements des ligaments ont enflammé l'articulation, et, qu'en fin de compte, l'arthrite a abouti à l'ankylose osseuse. Nous pensons cependant trouver un argument en faveur de la théorie musculaire, dans ce fait d'une importance capitale, que sur l'un des pieds nous avons trouvé une diminution considérable de la longueur du corps charnu du long péronier latéral, qui s'est traduite par une absence de fibres musculaires sur une hauteur de 13 cent. à partir de la malléole externe. M. le Dr Jalaguier, à qui nous avons soumis nos pièces, pense que c'est là une lésion congénitale, prédisposant à l'impotence, du long péronier latéral. Disons enfin que nous sommes absolument partisans de la théorie musculaire du pied plat des adolescents, pour cette bonne raison que, au début de l'affection, le seul symptôme objectif se traduit par un affaiblissement du long péronier latéral, facile à constater en repoussant avec son pouce la tête du premier métatarsien du malade, tandis que celui-ci fait effort en sens inverse. Plus tard, le pied s'aplatit d'une façon intermittente, puis permanente, enfin se dévie en dehors, en raison de la contracture réflexe des muscles antéro-externes, déterminée par l'arthrite, qui n'a pas tardé à s'établir. Enfin, à toutes les périodes de l'affection, on obtient les plus brillants résultats par l'électrisation du long péronier latéral.

Dans ces derniers temps, Hencke a soutenu que l'affaiblissement du muscle tibial postérieur était une des causes du pied plat. Dans notre observation, nous avons constaté une intégrité parfaite de ce muscle, si bien qu'il ne peut être accusé d'avoir occasionné la déviation. Bien au contraire, nous pensons qu'il l'a limitée. En effet, le pied n'était ni très plat ni très valgus, et il est bien certain, d'autre part, que le muscle qui s'insère au tubercule du scaphoïde et qui tend à le tirer en arrière, est dans d'excellentes conditions pour s'opposer à ces deux déviations, ainsi que cela ressortira tout à l'heure de l'analyse des déviations osseuses que nous allons maintenant entreprendre.

Digitized by Google

Etude des déviations et déformations osseuses. — Résumons d'abord en quelques mots ces lésions et déviations. Le scaphoïde, au lieu de regarder directement en avant, regarde en avant et en dehors. Son extrémité interne s'est portée en avant, et l'externe en arrière. L'astragale a subi une triple déviation correspondant aux mouvements qui se passent autour de ses trois axes. Il est très oblique en bas et en avant (axe transversal) ; — la trochlée regarde en dedans (axe antéro-postérieur) ; — l'axe de l'astragale forme, avec celui du calcanéum, un angle de 30° (axe vertical). Enfin sa tête est aplatie en dehors.

Quant au calcanéum, il a subi un mouvement de torsion qui a changé de place les deux branches de la fourche de son extrémité antérieure, formées par la grosse apophyse du calcanéum et le reste de l'os. Ces deux branches, situées normalement dans un plan presque vertical, sont ici dans un plan horizontal, aussi la largeur maxima du calcanéum, mesurée au niveau des extrémités saillantes, se trouve presque doublée.

Telles sont, *grosso modo*, les déviations osseuses. Essayons maintenant de les expliquer. La voûte du pied, dont le point culminant est situé au niveau de la tête de l'astragale, est soutenue normalement par le ligament calcanéo-scaphoïdien inférieur, qui n'est presque jamais mis à contribution, suppléé qu'il est très effectivement par le long péronier latéral.

De l'affaiblissement de ce muscle résulte l'affaiblissement de la plante, car l'avant-pied n'étant plus tiré en arrière, se déplace en avant au niveau du bord interne du pied. Le tubercule du scaphoïde s'écarte de la petite apophyse du calcanéum, la tête de l'astragale, pressée de haut en bas par le poids du corps, se précipite dans l'espace qui vient de s'ouvrir entre ces deux os, et immédiatement toutes les déviations de cet os en découlent nécessairement.

Si l'on veut bien se reporter à notre précédent travail intitulé : *Considérations sur la physiologie des mouvements du pied, etc.* (Soc. anat., 1886), on saura que l'abaissement de la tête de l'astragale entraîne immédiatement des mouvements de l'os autour de ses trois axes, c'est-à-dire un mouvement d'abaissement de la tête (axe transversal), de déviation de la tête en dedans, (axe vertical), d'inclinaison de la trochlée en dedans et en haut (axe antéro-postérieur).

Ainsi donc, du relâchement du long péronier découlent comme phénomènes immédiats et l'attitude du scaphoïde dont le tubercule se porte en avant, et la triple déviation

Digitized by Google

de l'astragale, parce que sa tête non soutenue par en bas, a été forcée de s'abaisser.

Remarquons en passant que, quand la tête de l'astragale est déviée en dedans, le pied se trouve en abduction et rotation externe (principe de la déviation inverse ; voir notre travail). Dans ces conditions, l'attitude en valgus n'aurait pas besoin pour être expliquée qu'on fît intervenir la contracture réflexe des muscles antéro-externes. D'ailleurs, sur nos pièces, ces muscles ne présentaient pas la moindre rétraction.

Les lésions secondaires vont porter sur la tête de l'astragale, le calcanéum et la malléole externe.

La tête de l'astragale, fortement comprimée de haut en bas, s'atrophie, et comme la compression est plus forte en dehors, c'est là que l'atrophie deviendra plus considérable. La partie de la tête de l'astragale, visible entre le tubercule du scaphoïde et la petite apophyse, s'hypertrophie légèrement, et cette hypertrophie aboutit à la formation de cette crête signalée par Ogston, qui, pour lui, est un obstacle à la réduction de la tête en bonne position. On sait d'ailleurs que c'est contre cet obstacle qu'il a imaginé une opération qui consiste à inciser longitudinalement sur le bord interne du pied de façon à exposer la tête de l'astragale ; avec un ciseau il enlève la crête-obstacle et le cartilage de revêtement. Il supprime de même le revêtement du scaphoïde, et fixe enfin les deux os avivés et placés en bonne position, à l'aide de chevilles d'ivoire qui les traversent tous les deux ; la guérison s'obtient par ankylose osseuse en bonne position. — Nous n'avons pas à faire la critique de cette opération, mais il est certain qu'elle est parfaitement logique, si l'on ne considère les choses que d'un point de vue purement théorique.

Nous n'avons plus maintenant qu'à montrer comment les déviations du calcanéum dérivent de celles de l'astragale.

Nous sommes restés tout à l'heure avec un astragale dont les déviations principales sont l'abaissement et l'adduction de sa tête. Dans ces conditions, le poids du corps tombe en dedans de l'axe vertical du calcanéum ; ainsi s'explique l'abaissement de la petite apophyse. D'un autre côté, la pression du sol repousse en haut la grande apophyse et fait tourner le calcanéum tout entier autour de son axe antéro-postérieur. Ainsi s'explique le changement de place des deux branches de la fourche. Enfin, la rotation autour de l'axe antéro-postérieur dirige la face interne en bas et l'externe en haut.

Digitized by Google

Cette dernière ne se déviera pas longtemps dans ce sens sans rencontrer la pointe de la malléole externe. Consécutivement aux frottements anormaux, on verra s'établir une articulation anormale entre la malléole externe et la face externe du calcanéum.

Nous n'avons plus qu'à dire un mot de la limitation des mouvements d'extension de l'articulation tibio-tarsienne.

L'astragale, comme nous l'avons dit plus haut, au lieu d'avoir son grand axe dirigé horizontalement, l'a maintenant très oblique, se rapprochant de la verticale. Cette obliquité retentit sur la trochlée. Normalement on peut décomposer celle-ci en une partie moyenne horizontale et deux parties antérieure et postérieure obliquement descendantes. La partie antérieure est indispensable à la flexion du pied, la partie postérieure est nécessaire à l'extension. Si cette partie postérieure est supprimée, l'extension n'existe plus. Or, ici l'obliquité de l'astragale est telle, que la trochlée n'est plus composée que de deux parties : l'une, antérieure descendante pour la flexion, et une autre, postérieure horizontale, qui correspond à la position moyenne du pied. La partie postérieure descendante a disparu; aussi dans le mouvement d'extension, le bord postérieur de la mortaise tibio-péronière vient heurter immédiatement la face supérieure du calcanéum.

D'un autre côté, sous la pression du poids du corps, l'astragale, en raison de son obliquité, est peu à peu chassé en avant; ainsi s'explique encore la disparition de la gouttière du fléchisseur propre du gros orteil.

Enfin, c'est la projection en avant de l'astragale qui explique comment la mortaise tibio-péronière, qui n'a pas quitté l'astragale, s'est à ce point transportée en avant, que le bord antérieur de la malléole externe se trouve maintenant sur la même verticale que l'articulation calcanéo-cuboïdienne.

Nous ne terminerons point cet article sans dire que nous croyons que le muscle jambier postérieur est tout aussi efficace pour le maintien de la voûte du pied que le long péronier latéral. Pour que la voûte du pied soit maintenue, il faut empêcher le scaphoïde de se porter en avant, sans quoi la tête de l'astragale s'abaissera fatalement et proéminera entre le scaphoïde et la petite apophyse. Aucun muscle n'est mieux disposé que le jambier postérieur pour tirer le scaphoïde en arrière. Il est donc bien vraisemblable que, comme le soutiennent Hencke et le professeur Trélat (Soc. de chir., 1884), il existe des pieds plats dus à l'affaiblissement du jambier postérieur. — Nous pensons

Digitized by Google

cependant que la théorie de Duchenne est vraie dans le plus grand nombre des cas, car le long péronier, lui aussi, maintient la voûte, et d'autre part, s'il est plus souvent affaibli que les autres muscles, c'est parce qu'il a des fonctions plus importantes à remplir, qui consistent, comme on le sait, à faire du talon antérieur un point d'appui solide pour le pied, et à l'empêcher d'être refoulé en haut par la pression du sol.

Conclusions. — Nous retiendrons de cette étude les faits suivants :

1° Absence de près de la moitié inférieure du corps charnu du long péronier latéral.

2° Les lésions osseuses portent surtout sur le scaphoïde, l'astragale et le calcanéum ; chacun de ces os est soudé aux deux autres.

3° *Lésions isolées de chacun des os.* — Le *scaphoïde* est dirigé obliquement en arrière et en dehors.

L'*astragale* a subi une triple déviation :

a. La tête est très abaissée et l'os presque vertical.

b. La tête est déviée en dedans de 30°.

c. La trochlée regarde en haut et en dedans.

Calcanéum. — La petite apophyse et la grosse forment une fourche dont les deux branches sont dans un plan horizontal. La face externe du calcanéum, devenue supérieure en avant, s'articule avec la pointe de la malléole externe, arrondie et hypertrophiée.

Les deux os de la jambe sont transportés très en avant, le bord antérieur de la malléole externe est sur la même ligne que l'articulation calcanéo-cuboïdienne.

4°. *Enchaînement des lésions.* — Le muscle long péronier latéral étant impotent et ne tirant plus le premier métatarsien en arrière, le tubercule du scaphoïde s'est porté en avant. La tête de l'astragale s'est abaissée, d'où la triple déviation signalée plus haut. (Voir notre mémoire sur la physiologie des mouvements du pied). D'où encore et pied plat et valgus indissolublement liés l'un à l'autre.

Le calcanéum a subi un abaissement de la petite apophyse, parce que la résultante du poids du corps s'est trouvée déviée en dedans par le fait de la déviation de l'astragale. D'un autre côté, la grosse apophyse pressée de bas

Digitized by Google

en haut par le sol a occasionné un mouvement de torsion de l'os autour de son axe antéro-postérieur.

Enfin, l'obliquité de l'astragale l'a fait glisser en avant sous la pression du poids du corps, la mortaise de la jambe l'a suivi, c'est pourquoi celle-ci se trouve déplacée aussi sur un plan plus antérieur.

5°. Le jambier postérieur paraît jouer un rôle important dans le soutien de la voûte plantaire. Son affaiblissement doit dans certains cas déterminer l'apparition du pied plat (Trélat, Hencke).

11. M. Chantemesse présente le poumon d'un homme de 52 ans qui était atteint d'une carie de la cloison du nez, d'origine syphilitique et datant de quinze ans. Depuis cinq ou six ans, cet homme toussait et avait l'haleine fétide. A son entrée à l'hôpital Saint-Antoine, on constata des signes de *phtisie pulmonaire*, mais on songea à des lésions *syphilitiques*. Il mourut, et à l'autopsie on ne trouva pas de tubercules dans les poumons; ces organes présentaient à leurs sommets des cicatrices déprimées et rayonnées. Au niveau de la bifurcation des bronches, on trouva une nodosité du volume d'une noix, ramollie à son centre et répandant l'odeur gangréneuse. Sa cavité communique avec une bronche par un petit orifice. Il y avait en outre une broncho-pneumonie avec petits abcès; dans le pus de ces abcès, de même que dans le foyer gangréneux, on trouve des micro-organismes de la bouche.

M. Cornil. Le foyer ganglionnaire ouvert dans les bronches a probablement infecté le poumon. Le pus évacué dans les canaux aériens a été aspiré dans les efforts de toux jusque dans les petites bronches et les alvéoles, et y a développé une *péribronchite gangréneuse*.

12. M. Forgue communique à la Société le résultat des recherches qu'il a entreprises pour sa thèse d'agrégation sur le *microbe de la septicémie gangréneuse*. Ses expériences confirment en tous points celles de MM. Arloing et Chauveau; le matériel lui a du reste été fourni par ces auteurs. Quoique desséché depuis trois ans, le virus injecté aux cobayes les tua en 15 ou 20 heures. Les symptômes consistèrent en somnolence, emphysème et infiltration, au

Digitized by Google

voisinage de la piqûre, par de la sérosité mousseuse. Cette sérosité contient une forme bacillaire courte; le liquide épanché dans le péritoine ou la plèvre renferme des filaments vibrioniens beaucoup plus longs et articulés. Il n'en existe pas dans le sang. — Deux expériences sont personnelles à l'auteur : dans la première, il constate qu'une injection présternale ne produit pas de réaction différente dans les membres inférieurs lorsque le sciatique de l'un d'entre eux a été préalablement coupé. Dans une seconde expérience, il injecte en même temps que le virus une solution de glucose, pour imiter grossièrement les conditions où se trouvent les diabétiques. Le résultat n'est pas différent, si ce n'est que les bulles de gaz qui se produisent sont un peu plus abondantes. Le microbe ne résiste pas à une température de 100 à 110°; l'acide phénique, inactif à froid, le tue à 30 ou 35°; l'iodoforme ne paraît pas aussi inactif qu'on l'a dit.

M. Cornil voudrait qu'on fît l'étude comparative de la septicémie gangréneuse, de la septicémie de Pasteur, de l'œdème malin de Koch et du microbe saprogène n° 3 de Rosenbach.

13. Tuberculose de la mamelle simulant un carcinome ; par A. Souplet, interne provisoire des hôpitaux.

Le 5 juin, entre dans le service de M. le professeur Verneuil la nommée Albertine V..., cuisinière.

Cette femme est âgée de 29 ans. Elle est robuste et ne présente ni traces de scrofule, ni traces de syphilis. Elle est bien réglée depuis l'âge de 15 ans et n'a jamais été malade dans son enfance. Cependant, entre 15 et 21 ans, elle a subi trois attaques légères de rhumatisme articulaire aigu; en outre, elle a eu il y a cinq ans une pleurésie gauche, qui guérit d'ailleurs en un mois. Ses antécédents sont nuls; ses parents, âgés de 71 et 69 ans, sont bien portants, et les deux frères qu'elle a perdus ne semblent pas être morts de tuberculose. Elle est accouchée en juillet 1879 et en septembre 1881 d'enfants bien portants, qu'elle n'a pas nourris. Il est à noter que c'est à dater de cette dernière couche qu'elle aurait remarqué une rétraction progressive du mamelon gauche, qui est complète au moment où nous observons la malade. Enfin, au mois de février de cette année,

Digitized by Google

elle s'aperçoit d'une petite tumeur du sein, qui la détermine à entrer à l'hôpital.

A son entrée, on constate dans la partie interne de la glande mammaire une petite tumeur de la grosseur d'une noix. Cette tuméfaction ne semble pas, au dire de la malade, s'être notablement accrue depuis le moment où elle fut reconnue pour la première fois ; elle n'a jamais déterminé de douleurs. Mais ce qui frappe, c'est sa consistance dure, c'est sa surface légèrement bosselée, c'est son adhérence à la peau. Enfin, un examen attentif de la région axillaire fait découvrir deux ou trois petits ganglions du volume d'un petit pois. L'auscultation ne révèle aucune lésion au sommet des poumons ; de même, l'examen des autres appareils est négatif.

En présence de l'ensemble de ces caractères, M. Verneuil pose le diagnostic de *carcinome* et décide de faire l'ablation totale de la glande, ainsi que des ganglions axillaires.

L'opération a eu lieu aujourd'hui 11 juin. M. Verneuil, avant de procéder à l'enlèvement, pratique, comme il a coutume de le faire chaque fois qu'il opère un néoplasme mammaire, une incision portant directement sur la tumeur ; cette incision permet de vérifier par un examen macroscopique rapide le diagnostic porté. — A peine incisée, la tumeur se vide et donne issue à un liquide moitié séreux, moitié caséeux, qui se répand dans la plaie. On a sous les yeux une cavité irrégulièrement anfractueuse, recouverte d'une coque fibreuse assez épaisse. En présence de cette constatation, M. Verneuil affirme qu'il s'agit d'une tuberculose de la mamelle et termine l'opération en enlevant seulement la portion de la glande adjacente à la poche, sans avoir besoin de prolonger l'incision vers l'aisselle.

Il est à remarquer combien, dans cette circonstance, le diagnostic était entouré de difficultés. En effet, la malade présentait réunis, si on fait abstraction de son âge où cette affection est très rare, tous les signes qui caractérisent le carcinome du sein.

Examen histologique par M. le professeur Cornil. — Les coupes, comprenant la paroi de l'abcès caséeux, montrent à la surface de l'abcès une membrane tomenteuse, ayant la structure du tissu de bourgeons charnus. Il existe un grand nombre de vaisseaux capillaires dilatés, pleins de sang, entourés d'un tissu conjonctif lâche et de cellules rondes migratrices. On y trouve aussi, sur toutes les coupes, un certain nombre de cellules géantes. Dans les

Digitized by Google

parties que j'ai examinées, il n'y avait pas de tubercules caséeux ni de granulations tuberculeuses évidentes. Sur six coupes colorées en vue de rechercher les bacilles de la tuberculose, je n'en ai point rencontré.

14. Endocardite végétante. — Broncho-pneumonie tuberculeuse aiguë ; par M. Roustan, interne provisoire.

Le nommé Carp...., Joseph, âgé de 33 ans, exerçant la profession de garçon marchand de vin, entre, le 8 mai, dans le service du Dr Barié, à l'hôpital Broussais, salle Delpech, lit n° 13. Ce malade, n'ayant aucune tare héréditaire, mais profondément alcoolique, éprouvait depuis une dixaine d'années, de fréquents accès d'oppression, avec toux et expectoration parfois striée de sang. En 1871, première et unique attaque de rhumatisme aigu généralisé, de faible intensité ; en 1877, pneumonie gauche, qui traîna en longueur ; en 1885, nouvelle pneumonie, très intense, accompagnée d'hémoptysies abondantes, qui s'améliora lentement, laissant au bout de quelques semaines, le malade dans un état de santé relativement bon. Les choses en étaient là lorsque le 1er mai dernier, à la suite d'un refroidissement, le malade fut pris de frisson violent, avec courbature et point de côté, vomissements bilieux et toux. A son entrée dans le service, le 8 mai, les signes stéthoscopiques étaient ceux d'une pneumonie du sommet droit. Il existait, en effet, dans toute l'étendue de la fosse sus et sous-épineuse droite, un soufle tubaire très prononcé, entouré d'une couronne de râles crépitants, avec bronchophonie, submatité à la percussion et légère augmentation des vibrations thoraciques. L'expectoration était composée mi-partie de crachats adhérents et de coloration sucre d'orge, mi-partie de crachats mousseux et mucoso-purulents. Les bruits du cœur étaient bien frappés, réguliers, nets, sauf un léger prolongement de la systole perceptible vers la pointe. Le foie était volumineux, dépassant le bord inférieur des côtes de 7 cent. environ et douloureux au toucher. Les urines épaisses et sédimenteuses ne contenaient pas d'albumine. La température, le soir du premier jour, atteignait 39°. Le pouls était plein et régulier. Traitement : Six ventouses scarifiées en arrière de l'omoplate. — Ventouses sèches. — Todd. — Potion calmante. — Bouillon et lait.

Etant donné le bon état relatif de la santé antérieure du malade, celui-ci fut considéré comme atteint d'une pneumonie du sommet, avec restriction sur la genèse et la nature du processus morbide.

Digitized by Google

Dans la nuit du 10 au 11, survint un brusque abaissement de la température, qui atteignait, au matin, 37° 4. Mais bientôt après un léger semblant d'amélioration dans l'état général, la température remontait; en même temps, les signes stéthoscopiques semblaient s'accentuer davantage. Le poumon gauche faisait entendre des râles ronflants et sibilants dans toute sa hauteur, avec râles muqueux disséminés par places, surtout à la base. Le malade, pris de délire tranquille la nuit, resta les quinze derniers jours de sa maladie, dans un état de prostration habituelle. La température très élevée oscilla entre 38° et 40°, avec grandes rémissions matinales présentant, en un mot, le type quotidien de la fièvre tuberculeuse. L'oppression était vive; l'amaigrissement faisait des progrès rapides. Enfin la mort arriva dans la nuit du 8 au 9 juin, dans l'asphyxie. Chose remarquable, vers le dixième jour de l'entrée du malade dans le service, le prolongement systolique de la pointe s'était rapidement transformé en un véritable souffle à timbre doux, puis de plus en plus rude, finalement revêtant le caractère râpeux et sibilant. Il s'était donc là développé, sous nos yeux, parallèlement à la phlegmasie pulmonaire, une endocardite.

Autopsie. — Le poumon droit présente à l'œil nu toutes les lésions de la broncho-pneumonie tuberculeuse. Le sommet forme un bloc compacte d'hépatisation rouge et grise, avec cinq ou six îlots de granulations grises de la largeur d'une pièce de 50 centimes. Ces îlots sont situés sous la plèvre, adhérente et épaissie à leur niveau. Deux ou trois tubercules crétacés, de la grosseur d'une noisette, existent à la partie supérieure. Le reste du parenchyme est infiltré de nombreuses granulations grises. Pas de cavernes, pas de substance caséeuse. Le poumon gauche est également congestionné, mais à un degré moindre. Quelques granulations grises sont disséminées dans son épaisseur. Le cœur a un volume normal.

A l'ouverture du ventricule gauche, rempli de caillots cruoriques et fibrineux, on aperçoit, sur les deux valves de la mitrale, deux énormes masses végétantes, faisant saillie du côté de la cavité de l'oreillette. Leur volume est tel que l'orifice auriculo-ventriculaire est fermé par leur rapprochement. On se demande comment la circulation dans l'intérieur des cavités du cœur, a pu se maintenir pendant un aussi long temps. Ces végétations, de la grosseur d'une noix de moyenne dimension, sont accolées l'une à l'autre, adhérentes au bord libre

Digitized by Google

de la valvule, ainsi qu'aux cordages tendineux des piliers, assez près de leur origine. Leur couleur est gris jaunâtre, leur surface est rugueuse et leur consistance assez ferme. A la coupe, la masse végétante semble formée de deux parties. Une coque, épaisse de quelques millimètres, résistante, probablement formée par des dépôts de la fibrine du sang. Au centre, une substance jaunâtre, molle, pulpeuse, rappelant un peu la substance caséeuse. Dans le ventricule droit, sur la valve antérieure de la tricuspide, masse végétante, offrant le même aspect et le même volume. Enfin, remarque assez curieuse, l'artère pulmonaire possédait quatre valvules, dont une très petite et percée à son centre d'un orifice lisse et uni, comme fait à l'emporte-pièce, ayant la dimension d'une grosse tête d'épingle.

Le foie est volumineux, pèse 2 kilogrammes. Il crie sous le scalpel et présente à l'œil nu tous les caractères de la cirrhose graisseuse. La rate pèse 600 grammes. Elle est molle, diffluente, présentant à la périphérie trois noyaux gris jaunâtre, du volume d'une grosse noix, lisses à la coupe, entourés d'une zone noirâtre, épaisse de 5 à 6 millimètres. Du côté des reins il existe 5 ou 6 infarctus semblables. La pie-mère crânienne est très épaisse et vascularisée avec de nombreux exsudats le long des vaisseaux de la convexité, rien à la base; à l'œil nu, on ne distingue pas trace de tubercules.

D'après l'examen macroscopique, l'hypothèse d'une endocardite d'origine tuberculeuse a été émise; cependant, à l'œil nu, les végétations revêtent absolument l'aspect de celles observées dans le cours des simples phlegmasies végétantes de l'endocarde. En tout cas, il s'agit bien là d'un processus infectieux, avec manifestations emboliques du côté des viscères.

Examen histologique, par M. le professeur Cornil.—Les coupes des végétations des valvules ont été faites sur de larges fragments et comprennent une grande étendue des végétations. Les coupes ont été colorées, les unes par le procédé d'Ehrlich, décolorées ensuite par l'acide nitrique, pour chercher les bacilles de la tuberculose; les autres, par la méthode de Gram, pour déceler la présence des microcoques. Sur la première série de préparations, en examinant huit coupes différentes, je n'ai vu aucun organisme coloré, pouvant être regardé comme bacille de la tuberculose. Sur la seconde, on voit une quantité considérable de microbes ronds ou ovoïdes, les uns isolés, les autres en chainettes de 2, 3, 4 éléments. Ces micro-organismes siègent surtout à la surface des végétations, dans

Digitized by Google

les couches de fibrine ou de tissu embryonnaire qui existent à la surface de ces végétations. Ils se trouvent tout particulièrement entre les fibres et dans les petits espaces entourés de fibres de fibrine, espaces généralement arrondis et pleins de ces parasites. Les microbes ovoïdes peuvent être rapportés à la pneumonie. En effet, on constate leur forme en fer de lance, et lorsque plusieurs sont disposés en chaînettes, les pointes des ovoïdes sont au contact les unes des autres. Il y a, de plus, des microbes en chaînettes qui paraissent appartenir au streptococcus; on ne peut l'affirmer en dehors des cultures qui n'ont pas été faites. Il résulte de cet examen que l'endocardite végétante actuelle, très intense, a été causée par la pénétration dans le sang des bactéries de la pneumonie et des microbes de l'inflammation qui se trouvaient évidemment dans les poumons.

15. Sur les formes de division des noyaux et des cellules en trois ou quatre cellules par Kariokinèse; par M. le professeur CORNIL.

J'ai examiné les figures de Kariokinèse, dans deux tumeurs, l'une se rapportant à un épithéliome papillaire du sinus maxillaire, enlevé, il y a dix-huit mois, par M. Verneuil; l'autre constituée par un épithéliome kystique, enlevé il y a deux mois environ par M. Terrillon.

Dans ces deux tumeurs, j'ai pu constater la division des grosses cellules épithéliales en trois cellules, par le procédé de la division indirecte ou Kariokinèse, et suivre les diverses phases de cette division. Ces cellules présentent, au début du processus, une tuméfaction globuleuse et la substance chromatique du noyau se dispose au centre du noyau, en une figure étoilée plus ou moins régulière, formée par des grains et des filaments formés de grains, qui s'éloignent, en général, du centre à la périphérie. La substance chromatique est fortement colorée par la safranine ou par l'hématoxyline. Cette étoile colorée est assez souvent très développée, formée de très nombreux filaments et grains, si bien que le noyau, ainsi modifié, acquiert une forme sphérique et un diamètre beaucoup plus considérable qu'à l'état normal. Autour de la figure colorée, on voit une zone transparente ou granuleuse, qui se continue avec la limite de la cellule. Ces grosses cellules, devenues sphériques, et plus volumineuses que les voisines, les compriment plus ou moins, si bien que certaines des cellules avoisinantes prennent une forme aplatie et s'incurvent autour de la cellule hypertrophiée.

Digitized by Google

Parmi ces noyaux, à figure chromatique rayonnée, on en voit dans lesquels le filament et les grains colorés se disposent en trois ou quatre lobules radiés. Mais cette division, qui est d'abord à peine indiquée au début du processus, s'accuse complètement sur des cellules qui sont arrivées à un stade plus avancé de la division. Ainsi, on voit parfois ces filaments complètement séparés en trois plaques nucléaires, qui finissent par s'isoler absolument les unes des autres. Dans certaines de ces figures, il existe encore de petits filaments granuleux colorés, très minces, entre les plaques nucléaires. La zone transparente prend la forme d'un trèfle autour d'eux. Enfin, dans des figures où la séparation est achevée, on peut voir une zone transparente et une partie du protoplasme cellulaire entourant chacune des trois plaques nucléaires. C'est là le dernier terme de cette série de modifications kariokinétiques du noyau.

Dans ces deux tumeurs, nous avons observé, en même temps que la division par trois qui précède, la division en deux d'après le processus bien connu : plaque nucléaire, ayant la forme équatoriale, séparation de deux plaques qui s'éloignent l'une de l'autre, réunies encore par les filaments achromatiques, séparation complète des deux plaques, translation du protoplasme autour de chacune de ces dernières et isolement de deux cellules.

Dans les bourgeons de l'épithéliome papillaire du sinus maxillaire, les cellules épithéliales des bourgeons étaient cylindriques, parallèles les unes aux autres et perpendiculaires à leur implantation sur la papille. Là, on voyait presque constamment les cellules en kariokinèse devenir ovoïdes, leur grand axe étant perpendiculaire à l'implantation de la cellule. La plaque équatoriale était alors perpendiculaire au grand axe de l'ovoïde cellulaire.

Les cellules en kariokinèse étaient assez souvent très volumineuses et tout à fait sphériques, au début du processus de division. Les granulations du filament nucléaire présentent alors une forme stellaire et sont extrêmement nombreuses et assez grosses. Quelquefois la cellule acquiert un volume colossal, 25 à 30 μ., par exemple, ou même plus. Ces cellules sphériques compriment toujours les cellules voisines, de telle sorte qu'elles s'aplatissent par compression et se disposent concentriquement, en rappelant ce qui a lieu dans les globes épidermiques, avec cette différence qu'il n'y a pas de kératinisation.

Digitized by Google

Séance du 18 *juin* 1886.

PRÉSIDENCE DE M. CORNIL.

16. Tumeur de l'arrière-cavité des épiploons. — Laparotomie. — Mort; par M. GUILLET, interne des hôpitaux.

La nommée L..., domestique, âgée de 22 ans, entre le 1er avril 1886, à l'Hôtel-Dieu, salle Sainte-Marthe, no 1, service de M. Tillaux.

Antécédents héréditaires. — Son père est mort de la poitrine; sa mère, âgée de 56 ans, est paralysée depuis sept ans. Elle a deux sœurs qui se portent bien. Elle ne se souvient pas avoir entendu dire qu'il y ait eu, dans sa famille, de tumeurs de mauvaise nature.

Antécédents personnels. — Elle-même a toujours eu une bonne santé; elle se rappelle cependant qu'elle a toujours eu le ventre un peu gros, et que, dans son enfance, un médecin consulté à ce sujet, avait dit qu'elle avait le carreau. Réglée à l'âge de 13 ans, elle est accouchée, au mois de novembre dernier, à la Maternité, avant terme, d'un enfant qui vécut six semaines. A ce moment, M. Marchand a constaté dans l'abdomen l'existence d'une tumeur, qu'il crut être une tumeur fibreuse de l'utérus. Après son accouchement, la malade a été envoyée au Vésinet; c'est alors qu'elle ressentit, pour la première fois, des douleurs dans le ventre et des tiraillements dans les reins, ce qui l'obligea à rentrer à la Maternité vers la fin de décembre. Elle y resta trois mois, dans le service de M. Labadie-Lagrave: au mois de mars, on lui fit une ponction, qui ne donna issue qu'à quelques gouttes de sang. Le ventre ayant continué à augmenter de volume, la malade s'est décidée à entrer à l'Hôtel-Dieu pour se faire opérer.

Etat actuel. — Le ventre présente une voussure manifeste dans sa moitié supérieure; le flanc gauche semble être le siège principal de cette saillie, qui s'étend dans l'hypochondre correspondant, l'épigastre et la région ombilicale. La partie inférieure de l'abdomen paraît indemne. A la palpation, il est facile de reconnaître l'existence d'une tumeur à grand axe transversal, étendue du flanc gauche vers le flanc droit, où elle se termine en s'effilant. Cette

Digitized by Google

tumeur est nettement délimitée, en bas, par un bord arrondi, qui, partant un peu au-dessus de l'épine iliaque antéro-supérieure gauche, va passer à trois travers de doigt au-dessous de l'ombilic. Son bord supérieur, bien plus difficile à sentir, se dissimule derrière les fausses-côtes, au niveau de l'hypochondre gauche. Son extrémité gauche repose à l'union de la région lombaire et du flanc gauche; son extrémité droite se perd insensiblement vers le flanc droit. La consistance de cette tumeur est ferme; sa surface lobulée, un peu irrégulière. Il est possible de lui imprimer quelques mouvements dans le sens vertical et dans le sens horizontal. Il y a de la matité dans toute son étendue; mais, quand on fait changer la malade de position, on trouve, au-dessus de la tumeur, des zones de sonorité, qui sont dues à l'interposition d'anses intestinales entre elle et les parois abdominales. L'utérus est mobile et les culs-de-sac sont libres. Les règles sont supprimées depuis deux mois. L'état général semble bon; l'examen du sang nous apprend que la proportion voulue des globules rouges et des globules blancs est gardée. Les urines sont normales. Après l'examen attentif de la maladie, M. Tillaux discute le diagnostic; il rejette les trois hypothèses suivantes : 1° Celle d'une tumeur de l'utérus ou des ovaires, parce que ces organes sont libres et que la tumeur siège manifestement dans la partie supérieure de l'abdomen, par où elle a débuté; 2° celle d'une tumeur du foie, parce qu'il existe une zone de sonorité entre la tumeur et cet organe; 3° celle d'une tumeur de la rate, parce que la tumeur n'a pas la forme des tumeurs de la rate et qu'elle a pour siège principal le flanc gauche et non l'hypochondre, qui ne présente pas de déformation très marquée. Il s'arrête au diagnostic de sarcome du rein gauche ou de sarcome du mésentère. Certains signes sont en faveur de la première hypothèse : le siège de la tumeur, par exemple, mais aussi d'autres signes sont en opposition avec elle; c'est ainsi qu'il n'existe pas de troubles urinaires, que la tumeur est plus mobile que ne le sont, en général, les tumeurs du rein. Il y a bien aussi quelques signes en faveur de la seconde hypothèse; mais les tumeurs du mésentère sont généralement plus mobiles; elles occupent un siège plus médian. Il est impossible de pousser le diagnostic plus loin. Cependant la malade, éprouvant des douleurs incessantes, qui lui rendent tout travail impossible, réclame instamment une opération qui est décidée et faite le 27 mai.

Opération. — Une incision est pratiquée sur les parties

Digitized by Google

latérales de l'abdomen, depuis l'épine iliaque antéro-supérieure gauche jusqu'à la dernière côte; elle est prolongée plus tard par une seconde incision de quelques centimètres, parallèle à l'arcade crurale. Cette incision comprend les différents plans qui forment les parois abdominales et conduit sur le péritoine, qui est ouvert directement. On se trouve alors en présence d'une tumeur du volume d'une tête d'adulte, reposant sur la colonne vertébrale, sur les côtés de l'aorte, au-devant du rein, qui en est complètement indépendant. Cette tumeur est recouverte d'un autre feuillet péritonéal, qui est incisé; puis elle est énucléée avec quelque difficulté, mais sans perte de sang. Il en résulte une plaie anfractueuse qu'on aseptise le mieux possible; puis l'on procède aux sutures des parois abdominales. En somme, l'opération s'est bien passée; mais, dès ce moment, la malade tombe dans un état syncopal dont il est impossible de la faire sortir; le visage est pâle, les battements du pouls deviennent extrêmement fréquents. La nuit suivante est passable; mais le lendemain surviennent de vives douleurs dans le ventre, et la malade meurt à dix heures du soir.

A l'autopsie, nous trouvons l'abdomen dans l'état où nous l'avions laissé après l'opération; il n'y a aucune trace de péritonite, pas plus que d'épanchement sanguin. La plaie opératoire est nette. Aussi M. Tillaux croit-il que la malade a succombé au choc opératoire.

L'AUTOPSIE nous permet de nous rendre un compte exact du siège de la tumeur; elle ne siège ni dans le mésentère, ni dans le rein; mais dans l'arrière-cavité des épiploons. Elle est située entre le côlon tranverse, qui est abaissé, et l'estomac fortement relevé, au niveau de la troisième portion du duodénum et du pancréas, et a pour point de départ l'espace rétro-péritonéal. La tumeur a le volume d'une tête d'adulte; elle pèse près de 6 livres et présente extérieurement l'aspect d'un gros lipome, coloration, aspect lobulé, etc.; mais quand on l'incise, on trouve dans cette masse graisseuse des productions dures, qui rappellent, par leur forme, des côtes et des vertèbres. Ces productions sont constituées par de la substance osseuse, comme l'a prouvé un examen histologique fait par notre collègue et ami M. Masson. Les unes sont très résistantes, formées de tissu compacte; les autres sont molles, comme soufflées, dilatées et présentent à leur intérieur de petits kystes, lesquels renferment un liquide muqueux. Cette

Digitized by Google

tumeur présente aussi, à sa partie inférieure, une masse polykystique du volume du poing, analogue à celle qui constitue les kystes multiloculaires de l'ovaire. C'est donc une tumeur très complexe et non un lipome pur ; on y trouve des éléments très différents. Quel a été l'élément primitif ? M. Tillaux pense que la tumeur a été constituée primitivement par des productions osseuses autour desquelles s'est développée plus tard une masse graisseuse et kystique, que c'est une tumeur tératologique, une hétérotopie osseuse, se rapprochant par conséquent un peu des kystes dermoïdes, sans qu'on puisse cependant la rattacher complètement à ces derniers. Il en rapproche une tumeur semblable, dont l'observation est rapportée par M. Péan, dans son livre sur le *Diagnostic des tumeurs de l'abdomen*. Cet auteur y relate un cas de lipome du mésentère, au centre duquel il rencontra une masse calcaire, qu'il fut obligé de scier.

M. Cornil est d'avis que cette tumeur est un cas d'inclusion fœtale ; la masse adipeuse s'est probablement développée consécutivement à la partie osseuse centrale. Ces inclusions fœtales dans le mésentère sont très rares.

17. M. Lyon présente des pièces provenant d'un vieillard de 72 ans, affecté d'une douleur dans la fosse iliaque droite depuis plusieurs mois ; on trouvait à cette place une tuméfaction et une matité très marquée ; il y avait une constipation extrême. L'âge et l'état général du malade font porter le diagnostic de *cancer du cœcum*. A l'autopsie, le cœcum est adhérent aux tissus voisins, et présente à sa surface externe des noyaux cancéreux. On retrouve de ces noyaux peu volumineux sur divers points du péritoine viscéral et pariétal ; il n'y a rien à l'estomac.

M. Cornil ouvre le cœcum et constate que la muqueuse y est intacte : le cancer est uniquement péritonéal ; ces cas, qui ont une marche très rapide, se distinguent cliniquement du cancer intestinal vrai, par l'absence des phénomènes d'obstruction intestinale.

18. M. Despaigne présente les pièces d'un individu de 57 ans, qui avait souffert de troubles dyspeptiques depuis un an et de douleurs épigastriques violentes depuis un mois. A son entrée, on constate une dilatation stomacale

Digitized by Google

énorme, avec un ictère intense, et une tumeur au niveau des fausses-côtes droites. Ni vomissements, ni melœna. On porte le diagnostic de *cancer de l'estomac avec propagation au foie*. De plus, une masse ganglionnaire volumineuse, occupant l'aisselle gauche et se continuant au-dessus de la clavicule du même côté, fait penser à l'existence d'un cancer du poumon.

A l'AUTOPSIE, on trouve une tumeur cancéreuse énorme au pylore, en continuité avec une masse très volumineuse appliquée contre la colonne vertébrale; le duodénum en entier présente une infiltration cancéreuse de ses parois. Le foie, verdâtre, contracte au niveau du col de la vésicule biliaire une adhérence intime avec la masse ganglionnaire. Les gros canaux biliaires sont entourés d'une zone cancéreuse épaisse d'un demi-centimètre, que l'on retrouve jusque dans les parties profondes; pas de noyaux cancéreux isolés.—On ne trouve pas de cancer dans les poumons; les ganglions du médiastin postérieur sont envahis jusqu'en haut, et c'est probablement par leur intermédiaire que s'est produit l'envahissement des ganglions axillaires et sus-claviculaires.

19. Ulcérations tuberculeuses du vagin et de la vessie; par M. MÉNÉTRIER, interne des hôpitaux.

A l'AUTOPSIE d'une femme de 45 ans, morte de phtisie pulmonaire dans le service de M. le professeur Jaccoud, nous avons trouvé, outre les lésions pulmonaires, causes de la mort, et des altérations amyloïdes de la plupart des viscères, des ulcérations du vagin et de la vessie dont un examen ultérieur nous a démontré la nature tuberculeuse. La vessie a des parois épaisses et charnues. Sa muqueuse est pigmentée; elle paraît saine dans toute la portion supérieure, mais au niveau du trigone, en avant de l'orifice des uretères, elle est très épaissie, et l'on voit par un examen attentif des groupes de petites granulations miliaires blanches ou grisâtres, saillantes à la surface. En outre, en dehors du trigone, en avant de l'uretère gauche, il y a un groupe de trois ulcérations ovalaires, longues de 4 à 5 millimètres, assez irrégulières et recouvertes d'un détritus pulpeux grisâtre. La muqueuse uréthrale est simplement épaissie et congestionnée. On trouve au voisinage de ce conduit, entre lui et le vagin, un petit abcès caséeux

Digitized by Google

enkysté, ne communiquant ni avec l'une, ni avec l'autre de ces cavités. Le vagin renferme à son entrée et sur sa paroi supérieure, un certain nombre d'ulcérations, une dizaine environ. Les unes sont de simples érosions rondes ou ovales, et ne dépassent pas les dimensions d'une petite lentille ; les autres, un peu plus grandes, comme une pièce de 20 centimes environ, sont aussi un peu plus profondes ; leur bord, assez nettement découpé, paraît formé de segments de cercle confondus ; le fond est assez égal, bien détergé, grisâtre, et ne présente pas de granulations apparentes. Tout au pourtour, les ulcérations sont entourées d'une auréole rouge de congestion vasculaire. En aucun point du vagin, on ne rencontre de granulations tuberculeuses. Une petite érosion semblable aux premières se voit sur le col.

On trouve des bacilles tuberculeux dans le raclage de ces ulcérations du vagin et de la vessie, et dans le pus de l'abcès péri-uréthral. Nous avons employé le procédé d'Erlich, suivi du lavage des préparations à l'alcool absolu, pour éviter toute confusion possible avec les faux bacilles, tels que ceux décrits dans le smegma préputial. Les bacilles se voient également sur les coupes. Sur ces dernières, on peut constater que la lésion est tout à fait superficielle, ne dépassant pas l'épaisseur des muqueuses, lesquelles, au point lésé, se montrent infiltrées d'éléments embryonnaires généralement groupés en nodules, mais ne renfermant que très rarement des cellules géantes. Ajoutons que chez cette malade les reins ne renfermaient pas de tubercules, mais présentaient seulement des lésions amyloïdes sur lesquelles nous avons l'intention de revenir ultérieurement.

20. Anévrysme de l'artère iliaque primitive droite ; par M. Montillier, externe des hôpitaux.

E. Sh...., âgée de 82 ans, entre le 14 juin 1886, salle Claude Bernard, lit n° 13, à l'hôpital Tenon (service de M. le Dr Straus). Cette malade est dans le coma et ne peut nous donner de renseignements. Elle meurt dans la nuit du 15 au 16 juin.

A l'autopsie, le 17 juin, on constate sur la peau de l'abdomen une large ecchymose s'étendant à tout l'hypogastre et au flanc droit. A l'ouverture de l'abdomen, on trouve, au niveau de l'ecchymose cutanée, une tumeur noirâtre sous-péritonéale, occupant l'hypogastre, le petit bassin et

Digitized by Google

s'étendant le long des lombes, jusqu'à la première vertèbre lombaire. A la coupe, elle se montre constituée par du sang coagulé dont la plus grande partie est formée de caillots récents. L'aorte présente un état athéromateux très prononcé dans toute son étendue. Au niveau de la partie moyenne de l'iliaque primitive droite existe une perte de substance permettant l'introduction du petit doigt, à bords calcifiés, donnant accès dans une sorte de poche du volume d'une grosse noisette, à parois également calcifiées, largement rompue à sa partie postérieure et communiquant avec la tumeur sanguine infiltrée; les artères iliaques, du reste, ont leurs parois presque complètement calcifiées. Les poumons ont des adhérences, le cœur est petit et les valvules sont athéromateuses.

On voit qu'il s'est agi en résumé d'un anévrysme de l'artère iliaque primitive, dont la formation est évidemment le fait des lésions artérielles de l'athérome, et dont la rupture a entrainé la mort.

21. Pyélo-néphrite calculeuse. — Cystite douloureuse. — Cystotomie; par M. S. G. Clado, interne des hôpitaux.

La nommée Lag..... Marie, âgée de 31 ans, était soignée depuis environ un an dans le service de M. le professeur Guyon, salle Sainte-Cécile, n° 9. Depuis cinq ans elle était atteinte de coliques néphrétiques qui, depuis deux ans, devenues plus fréquentes, se répétaient à peu près tous les huit jours. Le 5 décembre 1885, on pratique la cystotomie qui procura à la patiente un grand soulagement. Mais les symptômes rénaux s'aggravèrent. Pendant les dernières semaines de sa vie, on constata dans le flanc droit la présence d'une tumeur de forme allongée; la malade succomba dans le collapsus le 14 juin 1886. L'autopsie fut pratiquée 24 heures après la mort, c'est-à-dire le 15 juin 1886.

Autopsie. — Les *poumons* sont très congestionnés et œdématiés, et à la coupe il s'en écoule une certaine quantité d'un liquide séro-sanguinolent spumeux, à bulles fines. Les *plèvres* ne présentent rien de particulier. Le *cœur* est flasque, le myocarde offre des traces de dégénérescence graisseuse. On note la présence de végétations sur les bords de la valvule mitrale. Le *péricarde* est sain ; rien du côté des artères.

Cavité abdominale. Le *foie* présente à l'œil nu les caractères de la dégénérescence amyloïde que l'on vérifie d'ailleurs par l'épreuve de la teinture d'iode. La *rate* offre

Digitized by Google

des lésions analogues, son volume est exagéré, sa consistance est dure. *Tube intestinal* sain.

Rein droit. Cet organe est énorme, son diamètre longitudinal mesure 22 centimètres, son diamètre transversal 14 centimètres. Il est entouré d'une épaisse couche graisseuse qui d'ailleurs est comprise dans les mensurations précédentes. Sur une section comprenant cette couche et le rein, l'organe paraît entouré et débordé de toute part par le tissu adipeux, adhérent à la capsule qui elle-même adhère tellement au parenchyme rénal qu'il est presque impossible de décortiquer l'organe. Dépouillé de son enveloppe graisseuse, le rein ne mesure plus que 18 cent. verticalement et 12 transversalement. Le reste est constitué par le tissu graisseux. La consistance de cette graisse est très ferme, malgré la température élevée en ce moment, elle se laisse déchirer avec difficulté, ce qui tient à ce qu'il entre dans sa constitution une quantité relativement considérable de tissu fibreux. Le parenchyme lui-même présente un certain nombre de cavités contenant un liquide puriforme, d'odeur infecte. De ces abcès, les uns présentent des parois tomenteuses, les autres, au contraire, des parois lisses et tapissées d'une véritable pseudo-membrane. Le parenchyme glandulaire n'existe pour ainsi dire plus dans les intervalles de ces cavités purulentes. Çà et là dans leur intérieur, on trouve des calculs très petits et un peu de gravier. Le rein adhère en haut au foie et en arrière à la paroi abdominale. En essayant de le décoller, on déchire des adhérences et il s'écoule par la solution de continuité ainsi produite, une certaine quantité de pus mal lié. Il existe en effet, derrière le rein, une cavité purulente qui communique avec une des cavités purulentes que nous avons signalées dans le rein. Le feuillet antérieur du transverse est détruit et le pus infiltre le carré des lombes ainsi que le psoas, sans cependant fuser sous la peau. Il n'existait d'ailleurs du vivant de la malade aucun signe de phlegmon *rétro-néphrétique.* L'uretère de ce côté (droit), présente le volume de l'index. Cet épaississement s'est fait aux dépens des parois. Sa cavité est à peine visible. Toute sa muqueuse, ainsi que celle des calices et du bassinet présente un aspect très noirâtre et est tapissée au niveau des calices de fausses-membranes d'un blanc jaunâtre. L'uretère est entouré d'une couche graisseuse qui triple son volume, et il est ainsi plus volumineux que les deux pouces réunis; comme celui qui entoure le rein, ce tissu est consistant et adhérent.

Rein gauche. Son diamètre vertical est de 18 cent, son diamètre transversal de 7 cent. Son parenchyme ne présente

Digitized by Google

pas d'abcès, mais des lésions de néphrite mixte. Il est pâle, décoloré, de consistance assez ferme. La capsule fibreuse est épaissie; il y a très peu de graisse à la surface. L'uretère de ce côté offre le volume du petit doigt. Vu intérieurement, il contient du pus et présente un aspect rouge sombre. Le bassinet et les calices sont aussi manifestement enflammés et dilatés; mais la suppuration n'a pas envahi le rein. On trouve dans l'uretère trois petits calculs et de la boue dans le bassinet. Les orifices vésicaux des uretères sont perméables.

Vessie. Elle se présente sous l'aspect d'une masse solide, cachée derrière la symphyse pubienne qu'elle déborde latéralement. Le péritoine qui la recouvre est sain. Les organes pelviens sont retirés par le procédé ordinaire qui consiste à fendre la symphyse et à retirer ainsi tout le paquet viscéral à la fois. Le *rectum* sectionné sur la ligne médiane est sain.

Vagin. On le fend sur la ligne médiane, en arrière; après l'avoir étalé, on note des ulcérations dont les unes siègent sur les deux parois et les autres sur les petites lèvres et la vulve. Toutes présentent à peu près les mêmes caractères. Sur des élévations nodulaires formées de tissu très dur, il existe des ulcérations irrégulières entamant à peine le tissu sous-jacent. Leur couleur est livide, presque noire; quelques unes sont revêtues de fausses-membranes d'un blanc grisâtre. On observe vers le milieu de la paroi vaginale la fente antéro-postérieure qui résulte de l'opération de la cystotomie vaginale. Ses bords sont garnis de fausses-membranes blanchâtres. Après arrachement des fausses-membranes, on voit les deux muqueuses en contact, il n'y a aucun décollement du tissu dépendant du vagin et de la vessie.

Examen de la vessie. — A l'ouverture de la vessie on est frappé: 1° De l'épaisseur des parois; 2° de la réduction de sa cavité.

L'épaisseur des parois est en moyenne de 4 centimètres. En certains points, elle dépasse cette mesure. Elle résulte de l'hypertrophie du muscle vésical. A la face externe, la couche musculaire est doublée d'une enveloppe graisseuse qui augmente encore l'épaisseur de la paroi. Le tissu conjonctif inter-fasciculaire doit être également hypertrophié, car la consistance de la paroi est très supérieure à la normale. La cavité vésicale a la forme d'une fente antéro-postérieure. Lorsqu'on fend la vessie sur la ligne médiane, la cavité prend une forme triangulaire, son diamètre vertical mesure 4 centimètres et le transverse 3

Digitized by Google

seulement, ce qui revient à dire que la cavité vésicale a une longueur de 3 centimètres. La fente opératoire siège sur le milieu de la paroi inférieure. De chaque côté du bord qui représente la base de la cavité triangulaire, on trouve les orifices des uretères qui, nous l'avons déjà dit, sont perméables. La muqueuse est tapissée de fausses-membranes, analogues à celles qui existent dans le vagin, plus abondantes au niveau de la ligne d'opération et très adhérentes au tissu sous-jacent. Nulle part sur la muqueuse nous n'avons trouvé d'ulcération.

L'urèthre est perméable et ne présente aucune érosion.

Réflexions. — Ce qui frappe dans la relation de cette autopsie, c'est d'une part la couche graisseuse énorme et dure qui entoure tout l'appareil urinaire malade, couche qui prédomine du côté droit, qui est le plus affecté, et d'autre part la réduction de la cavité vésicale coïncidant avec une hypertrophie considérable de ses parois. Malgré l'amaigrissement extrême de la malade pendant les dernières semaines de sa vie, nous voyons l'appareil rénal entouré d'une atmosphère graisseuse surabondante. Ce fait se rencontre souvent dans les affections des voies urinaires; d'ailleurs, on trouve cette surcharge graisseuse dans un grand nombre de maladies à évolution lente, et notamment dans certaines inflammations chroniques et dans certains néoplasmes.

Deux causes réunies ont amené la réduction de la cavité vésicale : 1° L'hypertrophie de la couche musculaire de l'organe; 2° la présence de la fente cysto-vaginale.

L'hypertrophie de la paroi résulte de la contraction incessante du muscle, irrité par l'inflammation de la muqueuse vésicale. Il est certain que la présence de la fente opératoire a contribué de son côté à cette réduction, en permettant à la vessie de se vider constamment; mais ce n'est pas la seule cause de cette diminution de capacité, puisqu'on voit des malades cystotomisées présenter une cavité vésicale assez spacieuse qui se laisse dilater par l'arrivée de l'urine. Dans ces cas, les malades urinent à la fois et par la fistule et par l'urèthre.

En résumé, pour nous, la cystite serait la cause principale de l'exiguïté de la cavité vésicale.

22. M. Widal a trouvé des *granulations tuberculeuses*

Digitized by Google

dans les capsules surrénales d'un homme de 35 ans, mort dans le service de M. Dreyfus-Brisach dans les conditions suivantes : Cet homme était atteint de toux, d'anémie, de faiblesse générale, avec douleurs lombaires et épigastriques, des vomissements et de la diarrhée. Il présentait une pigmentation anormale de l'abdomen et du scrotum. A l'autopsie, on trouva des tubercules dans les poumons, dans les reins et la prostate ; dans les capsules surrénales, 4 ou 5 tubercules caséeux très petits ; mais en outre une carie tuberculeuse des 2e et 3e vertèbres lombaires, avec méningite. Le présentateur se demande si, dans ce cas, les signes de maladie d'Addison sont en rapport avec les tubercules si rares et petits des capsules surrénales, ou avec l'irritation causée par la carie vertébrale et transmise au plexus solaire.

M. Netter n'est pas persuadé que ce malade ait eu vraiment une maladie d'Addison. La tuberculose généralisée suffit à expliquer la cachexie et la pigmentation de certaines régions qui ont souvent une teinte foncée chez les phtisiques, les douleurs lombaires reconnaissaient pour cause le mal de Pott. Enfin, la pigmentation des muqueuses faisait défaut.

M. Cornil dit qu'en tous cas il s'agit d'un fait complexe qui ne pourra pas servir d'argument dans la discussion sur la pathogénie de la maladie d'Addison. Il y a des cas de cette maladie où les capsules surrénales étaient trop peu atteintes pour pouvoir être incriminées ; et d'autres dans lesquels une dégénérescence caséeuse complète de ces organes ne s'est pas accompagnée de pigmentation. La question est encore à l'étude.

23. Rapport sur la candidature de M. Walther au titre de membre adjoint; par M. Brun.

Parmi les présentations qu'a faites M. Walther, je signalerai particulièrement deux observations : l'une d'anomalie artérielle, l'autre de fracture ancienne du coude.

La première de ces observations a trait à une anomalie par division tardive de l'artère humérale droite d'un homme qui avait, à gauche, une distribution vasculaire

Digitized by Google

absolument régulière. On voit sur le dessin de la pièce l'artère humérale suivre jusqu'au pli du coude son trajet habituel; mais, au lieu de se bifurquer au pli du coude, elle descend presque verticale, avec une légère obliquité en dehors et en bas, s'engage sous le muscle rond pronateur et ne se divise qu'à 5 centim. 1/2 au-dessous de l'interligne.

En ce point naissent, par trifurcation de l'extrémité de l'artère, la radiale, la cubitale et l'interosseuse; ces deux dernières, quoique naissant trop bas, ont leurs rapports habituels; la radiale, au contraire, se trouve recouverte par le muscle rond pronateur. La récurrente radiale se détache de l'artère humérale un peu au-dessous de l'interligne articulaire et passe sur le tendon du biceps pour aller se terminer suivant son mode habituel. De même, la récurrente cubitale naît du côté interne de l'humérale, à 4 centimètres au-dessous de l'interligne. L'artère du nerf médian est représentée par un rameau très grêle qui se détache de la radiale près de son origine.

Cette anomalie est absolument exceptionnelle; elle n'a été signalée dans aucun des traités classiques d'anatomie ni dans les ouvrages qui ont trait aux anomalies artérielles. Une seule observation presque identique est consignée, avec le dessin de la pièce, dans le *Manuel de l'anatomiste* de Morel et Duval. La bifurcation de l'artère humérale se faisait encore, dans ce cas, au-dessous du rond pronateur, et l'artère radiale était masquée par ce muscle dans sa partie supérieure. La récurrente radiale et la récurrente cubitale naissaient aussi de l'humérale. Mais l'interosseuse postérieure se détachait de l'humérale et l'antérieure de la radiale.

Cette disposition ne répond à aucun des types consacrés pour la classification des anomalies des artères de l'avant-bras. Tous ces types répondent, en effet, à une bifurcation prématurée de l'artère humérale. Ici, il s'agit au contraire d'une division tardive, et cette division tardive entraine comme conséqnence nécessaire une inversion des rapports de l'artère radiale avec le muscle rond pronateur, en même temps que la naissance directe des récurrentes radiale et cubitale sur l'artère humérale.

La seconde observation que je veux rappeler est celle d'une fracture ancienne du coude gauche trouvée, comme la précédente, à l'amphithéâtre, sur un sujet âgé.

L'étude de cette pièce montre qu'il s'agit d'une fracture de l'extrémité inférieure de l'humérus, fracture à trois fragments, en Y, les deux traits de fracture venant obli-

Digitized by Google

quement se réunir sur le bord externe de la trochlée humérale. L'apophyse coronoïde avait aussi été brisée, et le fragment détaché qui comprend toute sa partie supérieure est resté mobile, uni seulement par du tissu fibreux périphérique au reste du cubitus. Le fragment interne de la fracture humérale, qui comprend toute la trochlée et l'épitrochlée, est bien consolidé. De sa ligne d'union avec le fragment huméral principal, part en bas un trousseau fibreux épais, qui cloisonne l'articulation d'avant en arrière et va s'attacher solidement sur le cubitus et dans l'espace cubito-radial. Le fragment externe formé par le condyle et l'épicondyle, triangulaire, est placé comme un coin à la partie externe de l'articulation. Il ne présente pas trace de consolidation. Il est resté uni au radius par les ligaments normaux, épaissis, doublés de trousseaux fibreux de nouvelle formation. Toute la surface de ce fragment qui regarde l'humérus et la surface correspondante de ce dernier sont tapissées d'une couche d'aspect fibro-cartilagineux, dans laquelle l'examen histologique a montré du cartilage pur sur le bord, du fibro-cartilage au centre.

On sait que les fractures isolées de la trochlée se consolident ordinairement d'une façon régulière ; que les fractures isolées du condyle manquent souvent de consolidation. Une pièce de Bouisson (collection de Dubreuil) et une pièce de Smith (*Journal de Dublin*, 1846), citées par Pingault (art. Coude du *Dict. encyclopédique*), montrent que ce fragment externe peut être uni à l'humérus par une pseudarthrose fibreuse. Malgaigne rapporte des cas dans lesquels le fragment est resté absolument libre comme un corps étranger dans l'articulation.

Hamilton a constaté 5 fois sur le vivant que ce fragment n'était pas consolidé et suivait la tête du radius dans les mouvements de flexion et d'extension qui étaient assez étendus.

Dans le cas ici relaté, les mouvements étaient faciles, étendus, et nous avons la vérification anatomique de ce fait clinique dans la formation d'une véritable articulation nouvelle entre le fragment resté solidement uni au radius d'une part, et l'humérus d'autre part. Cette nouvelle articulation est caractérisée par la production d'une couche fibro-cartilagineuse sur les deux surfaces en contact.

Digitized by Google

Séance du 25 juin 1886.

PRÉSIDENCE DE M. CORNIL.

24. Kyste hydatique du poumon gauche ; par A. LIMPÉROPOULO, externe des hôpitaux.

Parmi les organes qui sont le plus rarement affectés de kystes, il faut placer le poumon en première ligne. Aussi ai-je cru qu'il y aurait quelque intérêt à vous présenter un poumon d'adulte, dans l'épaisseur duquel s'est développé un kyste hydatique. En faisant une coupe de cet organe, vers sa partie moyenne, ce kyste est apparu sous la forme d'une masse arrondie, assez limitée, ayant le volume d'une noix. Cette petite masse était constituée par une matière mollasse, de teinte jaunâtre, infiltrée de grains calcaires. Elle était limitée par une paroi assez épaisse, décomposable en quelques pseudo-membranes blanchâtres.

Ce kyste était unique, il avait depuis longtemps subi la dégénérescence graisseuse et ne présentait plus trace d'échinocoques. Fait particulier, il n'avait jamais donné lieu à aucune réaction inflammatoire, à aucun phénomène morbide. Il n'avait jamais formé tumeur, et le diagnostic n'en avait pas été fait. Sous l'action des liquides qui ont servi à conserver ces pièces, le contenu du kyste s'est à peu près dissocié, et il ne reste que la paroi, assez caractéristique du reste pour qu'il n'y ait pas le plus léger doute sur la nature de la lésion.

L'individu porteur de ce kyste était entré à l'hôpital de la Charité, dans le service de M. le professeur Hardy, pour une bronchite chronique compliquée d'emphysème. Consécutivement à son affection pulmonaire, il avait eu une dilatation du ventricule droit et une hypertrophie du ventricule gauche. Ces lésions, dont le diagnostic avait été fait, sont des plus évidentes sur ces pièces que j'ai encore l'honneur de vous présenter. La gêne circulatoire n'avait pas tardé à amener des foyers congestifs dans les poumons et de l'anasarque. A cela s'ajoutaient encore tous les symptômes d'une néphrite interstitielle. Nous trouvâmes en effet à l'autopsie de petits reins

Digitized by Google

rouges revenus sur eux-mêmes, avec leurs altérations classiques, et présentant un certain nombre de petits kystes. — L'état du malade s'était du reste aggravé d'une façon rapide, quoique progressive. L'œdème s'accrut de plus en plus, et un érysipèle étendu aux membres inférieurs, avec des plaques de sphacèle, fut le phénomène pathologique ultime.

25 Mal de Pott dorso-lombaire. — Abcès par congestion. Sonde à demeure ; Injections d'éther iodoformé. — Séquestres. — Mort ; par DEMARS et DEMOULIN, internes des hôpitaux.

Le nommé Jean C...., âgé de 27 ans, entre le 30 avril 1886, salle Michon, service de M. le professeur VERNEUIL, pour un mal de Pott dorso-lombaire.

On ne trouve aucun antécédent tuberculeux dans ses ascendants. La mère est morte de variole, le père est encore vivant, quatre frères et sœurs sont bien portants. Le malade avait le rude métier de chauffeur, il se nourrissait mal; mais on ne peut pas mettre ces faits en cause, car la maladie a débuté à l'âge de 14 ans, alors qu'il ne travaillait pas encore.

A l'âge de 14 ans, début des douleurs au niveau des reins, pas de tumeur, pas de trouble dans les membres inférieurs; on le soigne pendant quinze mois par les révulsifs et l'immobilisation. Deux ans après (il avait alors 16 ans), on voit apparaître une gibbosité dorso-lombaire qui a augmenté petit à petit; à ce moment, elle formait un angle peu prononcé ou plutôt une véritable incurvation. Pas d'autre trouble. La gibbosité est restée stationnaire jusqu'en 1880; puis, depuis ce moment, c'est-à-dire il y a cinq ans et demi, elle a augmenté progressivement et assez rapidement. Depuis 1880, le malade a été obligé de cesser son métier. Les abcès par congestion ne se sont montrés que très tard, celui du dos il y a deux mois (février 1886), celui de la gaine du psoas il y a un mois (mars 1886).

A son entrée à l'hôpital, le malade est amaigri, blême, a un mauvais état général; la colonne vertébrale présente une incurvation très marquée à l'union de la 2e et de la 3e vertèbres lombaires; douleurs à la pression à ce niveau; là on trouve un abcès fluctuant, de la grosseur d'une grosse orange, siégeant à droite de la colonne lombaire; par la pression, on fait difficilement refluer

Digitized by Google

le liquide à l'intérieur de l'abdomen; œdème environnant, rougeur de la peau; pas de fistule. Le reste de la colonne vertébrale est sain. De plus, à la racine de la cuisse on trouve une énorme colletion du volume d'une tête d'adulte, se prolongeant dans la fosse iliaque droite et faisant saillir à ce niveau la paroi abdominale; le pus est contenu dans la gaine du muscle psoas. Pas d'ouverture extérieure. Peau légèrement rouge. Du côté gauche, tumeur très volumineuse dans la fosse iliaque ne dépassant pas l'arcade crurale. Les deux abcès ne semblent pas communiquer. Pas de troubles ni de la sensibilité ni de la motilité du côté des membres inférieurs. — A l'auscultation, on ne trouve pas de lésion tuberculeuse pulmonaire. Cœur sain. Urines normales.

20 *avril*. M. Verchère, chef de clinique, fait dans l'abcès de la racine de la cuisse droite une ponction avec l'aiguille n° 3 de l'appareil Dieulafoy. L'aiguille doit être enfoncée très profondément; quelques gouttes de pus sont à grand peine extraites, contenant des grumeaux qui empêchent l'abcès de se vider. L'occlusion est faite avec collodion et baudruche.

Le même jour, une autre ponction donnant le même résultat incomplet est faite dans l'abcès de la région dorsale. Dans celle-ci, malgré l'absence d'évacuation, on fait injecter trois seringues de Pravaz pleines d'éther iodoformé. Occlusion avec baudruche et collodion.

Les jours suivants, aucun phénomène ne résulte des deux ponctions. L'abcès du dos reste sonore pendant quelques jours.

Le 30 *avril*, nouvelle ponction avec un trocart à hydrocèle au niveau de l'abcès du dos. Le pus grumeleux ne peut sortir par la canule. La peau, à ce moment, est amincie, rouge violacé et l'ouverture spontanée est prête à se faire. Après avoir retiré la canule, par l'orifice qu'elle laisse àl a peau, on peut, par une pression légère, faire sortir une très notable quantité de pus caséeux; l'abcès se vide presque complètement; au moyen de la seringue de Pravaz, on injecte dans la cavité de l'abcès, directement par l'orifice de ponction, à peu près 15 grammes d'éther iodoformé à 10 0/0. La poche se distend immédiatement. L'occlusion est faite avec le collodion.

En recherchant du côté des fosses iliaques, on ne trouve en aucun point de sonorité; il est donc impossible de savoir si les trois collections purulentes communiquent les unes avec les autres.

Quelques jours après, l'orifice de ponction s'ouvre spon-

Digitized by Google

tanément sans ulcération de la peau et l'abcès se vide complètement.

Au commencement de juin, les parois étaient complètement ramollies; du reste, nous verrons plus loin dans quel état étaient les parois.

Dans les premiers jours de mai (10 *mai*), la température monte notablement; le malade, chaque soir, présente un mouvement fébrile très accentué; la température oscille entre 38 et 39°,5. Amaigrissement, perte d'appétit.

Le 13 *mai*, on injecte 30 grammes d'éther iodoformé (5 0/0) dans l'abcès iliaque du côté droit. Pas de douleur.

Les jours suivants, le malade est pris de diarrhée persistante; il va à la selle huit à dix fois par jour. Malgré l'opium, cette diarrhée semble aller en augmentant, et épuise le malade. La température monte chaque soir à 39°,5, parfois 40.

Le 19 *mai*, M. Verneuil pense à évacuer le pus; ponction avec gros trocart, dont la canule admet une sonde en caoutchouc rouge n° 25. A la canule du trocart, on substitue la sonde de caoutchouc, garnie à son extrémité d'un cordon en baudruche, selon la méthode de Reybard, pour empêcher l'entrée de l'air dans la cavité de l'abcès. Par la sonde enfoncée profondément jusque dans la fosse iliaque, on fait une série de lavages avec de l'eau phéniquée, puis lorsque ceux-ci sont à peu près limpides, on fait une injection d'éther iodoformé, 60 grammes.

Dès le surlendemain, *la diarrhée cesse et la température descend brusquement à 37°. Les élévations vespérales disparaissent.* — On injecte, le 21 mai, 30 grammes d'éther iodoformé par la sonde. Il sort un liquide épais, purulent, jaunâtre, visqueux. Dans l'urine, on trouve de l'iodoforme en abondance, qui donne avec l'acide nitrique et le chloroforme une belle coloration rouge.

Le 24 *mai*, on injecte 50 gr. d'éther iodoformé et on répète le 1er et le 4 juin, une injection de 30 gr. Il n'y a guère d'amélioration de l'état local. Le pus coule en assez grande quantité par la sonde, sans odeur. L'état général s'aggrave. Le malade refuse toute nourriture, malgré tous les moyens employés pour la lui faire accepter. La suppuration ne tarit pas, et le malade meurt, absolument cachectisé, le 22 *juin* 1886; il n'a jamais présenté aucun phénomène morbide du côté des membres inférieurs.

Autopsie. — Vingt-quatre heures après la mort, à l'ouverture de la poitrine, les poumons présentent une particu-

Digitized by Google

larité intéressante ; en effet, ils sont ratatinés, ne remplissent même pas la moitié de la cavité thoracique. Au sommet droit, adhérence indiquant une ancienne pleurésie du sommet. Pas de liquide dans les plèvres. A la coupe, on voit quelques *noyaux tuberculeux en voie de ramollissement aux deux sommets*. Le cœur est petit, ratatiné, comme lavé. Rien dans le cerveau ni dans les méninges. Le foie est extrêmement *gras*, augmenté de volume. La rate et les reins sont normaux.

La colonne lombaire forme une coudure presque à angle droit : le sommet de l'angle est au niveau de la deuxième vertèbre lombaire, le corps de la vertèbre est détruit, mais à la partie postérieure on trouve encore une lame osseuse qui empêche toute communication avec le trou vertébral, et qui l'isole de la moelle lombaire ; cette caverne est remplie de pus et on y trouve quantité de petits séquestres libres dans l'excavation vertébrale ; fait intéressant, qui fait comprendre pourquoi l'éther iodoformé n'a pas pu faire cesser la suppuration et guérir la lésion.

De chaque côté de la lésion vertébrale, naissent deux longues cavités purulentes, descendant de chaque côté du ventre et occupant toute la place occupée normalement par les muscles psoas. Ces muscles sont détruits dans toute leur étendue. L'abcès du côté gauche s'arrête au niveau de l'arcade crurale. L'iliaque est détruit et l'abcès est borné en haut par le fascia iliaca très épaissi du côté droit. L'abcès descend jusqu'au niveau du petit trochanter, et là, pénètre dans l'épaisseur de la cuisse, venant faire saillie surtout au niveau de la région interne du membre.

En examinant la cavité osseuse formée par la destruction des vertèbres, on trouve, dans la partie la plus reculée, un orifice dans lequel on fait pénétrer une sonde cannelée ; celle-ci se dirige directement en arrière, et, par un très petit pertuis, on soulève la peau qui formait paroi à l'abcès du dos. Celui-ci a disparu totalement. La paroi est tout entière recollée, et la peau semble former opercule au niveau du point où vient s'ouvrir le canal qui conduit à la cavité osseuse.

Les parois des abcès iliaques sont tapissées d'une mince couche d'iodoforme dont les cristaux se détachent difficilement au moyen du lavage du trajet. La moelle est saine, elle semble un peu refoulée ; les nerfs de la queue de cheval ne semblent pas comprimés ; du reste, le trou vertébral est légèrement diminué de calibre. L'aorte abdominale est rétrécie à partir de la déviation rachidienne.

Digitized by Google

RÉFLEXIONS. — Cette autopsie offre de l'importance, non pas au point de vue du mal de Pott, mais au point de vue du traitement des abcès par l'éther iodoformé ; en effet, dans ce cas, la cavité de l'abcès contenait un nombre considérable de séquestres, et ce n'est qu'en enlevant ces séquestres qu'on pouvait espérer la guérison; par conséquent, dans ces cas, l'éther iodoformé n'y peut rien. Néanmoins, il est permis de dire que, même dans les cas desespérés et incurables, on peut obtenir encore de bons résultats de la méthode. L'abcès du dos, qui était dans toutes ses parties accessibles au médicament, était guéri complètement, au moment de la mort, sans avoir donné lieu, pendant tout son traitement, à aucun phénomène grave. L'influence de l'iodoforme sur l'état général n'est pas moins remarquable. Il fut permis d'espérer pendant quelques jours que les phénomènes graves, diarrhée, lésions pulmonaires, appareil fébrile, allaient disparaître sous l'influence de l'iodoforme. Dès le lendemain de l'injection d'iodoforme en quantité suffisante, tous ces phénomènes graves s'amendaient, et cette amélioration était manifestement due à l'intervention. Malheureusement des lésions graves anciennes existaient du côté du foie; la transformation graisseuse presque totale de la glande hépatique que l'on a constatée à l'autopsie, explique la terminaison fatale. Le malade est mort de faim. Doit-on compter ce fait au nombre des insuccès à attribuer à la méthode des injections d'éther iodoformé. Au point de vue absolu, cela est évident; mais il faut considérer le cas auquel on avait affaire et les résultats qu'auraient pu donner les autres traitements dirigés contre des abcès semblables, si tant est qu'on ait essayé d'en instituer un. L'abcès du dos était guéri, les abcès considérables des fosses iliaques ouverts, drainés, lavés, iodoformés, n'ont donné lieu à aucun phénomène de septicité, aucune mauvaise odeur, aucun phénomène inflammatoire; avec quelle autre méthode eût-on pu ainsi désinfecter des cavités aussi vastes, aussi anfractueuses? Avec aucun, cela est certain. Le malade est mort, cela est vrai; mais il a succombé à ces lésions incurables, contre lesquelles aucune médication ne peut agir efficacement, mais il n'est pas mort du fait de ses abcès, traités et ouverts.

Digitized by Google

26. Cancer de la plèvre et du péricarde ; par M. Roustan, interne provisoire des hôpitaux.

Le nommé de Carb..... Pierre, âgé de 75 ans, ex-visiteur de l'Assistance Publique, entre, le 7 avril 1886, dans le service de M. Barié, à l'hôpital Broussais, salle Delpech, lit n° 14. Ce malade, d'une constitution robuste, n'ayant aucune tare héréditaire, fut pris, l'année dernière, au mois de juin, d'une pleurésie gauche, qui débuta insidieusement, traîna en longueur et nécessita une prompte thoracentèse. Deux litres d'un liquide séro-fibrineux furent tirés de la plèvre. Bientôt après, nouvelle reproduction de l'épanchement, suivie d'une autre ponction. La résorption du liquide se fit lentement. A dater de ce jour, le malade perdit les forces, se plaignant parfois de douleurs vives dans la région dorsale. Lors de son entrée dans le service, pour une arthrite sèche de la hanche, il était aisé de constater tous les symptômes d'une pleurésie gauche, assez abondante. Matité remontant au niveau de la clavicule, pointe du cœur déplacée, battant à l'épigastre au niveau du bord droit du sternum. A la palpation, les vibrations thoraciques, bien que très affaiblies, étaient cependant perceptibles dans les 2/3 supérieurs du poumon. A l'auscultation, absence totale du murmure vésiculaire; pas de souffle, ni d'égophonie; 27 respirations par minute. Les bruits du cœur étaient sourds, voilés, mais réguliers, avec un frottement péricardique très net à la pointe. Ce que voyant, étant donné l'âge du malade et le siège de la pleurésie, la ponction fut pratiquée. Elle donna issue à 2 litres d'un liquide rouge. Le diagnostic de pleurésie cancéreuse fut aussitôt émis, bien que le malade ne présentât aucune trace de carcinome dans aucun viscère. Cette opinion fut confirmée par la présence, dans le creux axillaire et la région susclaviculaire, de ganglions volumineux. Le malade avait la voix enrouée. A la suite de la ponction, un soulagement très marqué apparut. Il n'y eut pas de réaction fébrile, à proprement parler, jusqu'au 7 mai, époque où l'on cessa de prendre la température. Néanmoins le malade continua de s'affaiblir, maigrit rapidement; bref, le 27 mai la température remontait; le 28, elle atteignait 38°; le pouls marquait 96 pulsations. Le lendemain, la matité n'occupait plus que la moitié inférieure de l'espace antérieurement envahi. Le murmure vésiculaire devint légèrement perceptible vers la partie moyenne; l'oppression était

Digitized by Google

moindre. Le mieux alla s'accentuant les jours qui suivirent. Le 4 juin, on entendait à la pointe du cœur un bruit rappelant le bruit de cuir neuf. Bientôt l'oppression reparaissait; le malade allait s'affaiblissant à vue d'œil. Les jambes enflèrent, les parois thoraciques elles-mêmes devinrent œdémateuses; bref, à cause de l'extrême oppression du malade, une nouvelle ponction fut pratiquée le 21 juin. 1800 grammes de liquide furent retirés de la plèvre. Le liquide était en tout semblable au précédent. Le malade mourut quelques heures après, dans un accès de suffocation.

A l'AUTOPSIE, ce qui frappe surtout, c'est la déviation notable du cœur, dont la pointe bat au niveau de l'épigastre, à droite du sternum. Le cœur est ainsi refoulé, maintenu qu'il est par la plèvre médiastine très épaissie, et déviée par le liquide de la plèvre. Entre le poumon gauche et la plèvre médiastine, d'une part, et la paroi thoracique, de l'autre, il existe une vaste loge capable de renfermer 3 ou 4 litres de liquide. La loge est délimitée par une sorte de coque fibreuse de plusieurs centimètres d'épaisseur, surtout au niveau de la plèvre médiastine. Nulle trace de végétations cancéreuses; la surface de la plèvre présente, çà et là, de petits orifices rosés, desquels on voyait sourdre du sang par la pression. Ces petits orifices, de la largeur d'un grain de millet, sont circonscrits par des sortes d'anneaux fibreux; çà et là, en des points très limités, on voit la substance pulmonaire faire hernie; ailleurs, la surface pleurale présente une teinte nacrée par place, jaune rougeâtre et terne dans d'autres. Sa surface est résistante. A la coupe, la plèvre, dont le tissu crie sous le scalpel, présente l'aspect lardacé caractéristique du carcinome. Nulle part, on n'aperçoit de trace d'envahissement du parenchyme. Le poumon, réduit à un moignon de la grosseur d'une tête de fœtus, ne crépite plus; il est atelectasié. Le cœur a un volume normal. La cavité du péricarde contient environ 60 grammes d'un liquide rougeâtre. Sur le péricarde viscéral, il existe un grand nombre de petits mamelons grisâtres, de la grosseur d'une lentille ou d'une tête d'épingle. Quelques-uns s'enlèvent par le grattage, d'autres sont adhérents. Ces mamelons occupent le sillon coronaire antérieur, la partie antérieure de l'aorte et de l'artère pulmonaire, la pointe du cœur. Au niveau du bord droit et de la pointe, les deux feuillets sont adhérents. Une plaque d'œdème de la largeur d'une pièce de 2 francs occupe la face antérieure du ventricule droit au niveau de sa partie

Digitized by Google

moyenne. L'aorte est athéromateuse ; les valvules sont suffisantes. Le foie est petit, cirrheux. Les ganglions péritrachéaux et péribronchiques sont infiltrés de cancer ; il en est de même des ganglions situés au niveau du hile du poumon et de la base du péricarde. La substance carcinomateuse revêt l'apparence de noyaux de grosseur différente, faisant saillie par places, ailleurs déprimés au centre en cupule, par suite de la stéatose de certains éléments cellulaires. En raclant l'un de ces noyaux, la lame du scalpel retient un liquide opaque, blanchâtre, miscible à l'eau. Sur une coupe colorée par le carmin, l'examen histologique révèle la forme squirrheuse du carcinome avec sa trame parfaitement accusée, peu vasculaire, peu riche en tissu embryonnaire, avec cellules irrégulières et de formes variables dans l'intérieur des mailles.

Cette pièce semble intéressante à deux points de vue. D'abord, absence complète d'invasion du parenchyme pulmonaire : c'est un carcinome pleural ; d'autre part, c'est un des rares cas signalés dans la science de cancer pleural primitif, puisque les organes étaient indemnes de toute manifestation diathésique. Les végétations de l'endocarde étaient également cancéreuses.

27. Hémorrhagie de l'hémisphère gauche du cervelet. — Contracture des membres supérieur et inférieur gauches. — Déviation conjuguée de la tête et des yeux à droite ; par M. Reboul, interne à l'hospice d'Ivry.

Observation. — Le 6 juin, à 10 heures du soir, la nommée D..... Louise, âgée de 63 ans, entre à l'infirmerie de médecine de l'hospice d'Ivry, service de M. le Dr Roques, suppléé par M. le Dr Chauffard. Cette malade avait eu une attaque d'apoplexie à 9 heures du soir. Appelé, je constate les phénomènes suivants : La malade est dans un état comateux, ne peut répondre aux questions qui lui sont faites. La respiration est suspirieuse et irrégulière, le pouls est petit et irrégulier, les membres supérieur et inférieur gauches sont contracturés, les membres du côté droit sont dans une résolution complète. Pas de paralysie faciale, mais déviation conjuguée de la tête et des yeux du côté droit. La malade meurt le lendemain, 7 juin, à 8 heures.

Autopsie. — Le cœur est graisseux, les valvules aortique et mitrale présentent de nombreuses plaques d'athérome. Congestion des bases des deux poumons ; reins gras,

Digitized by Google

un peu sclérosés ; utérus, corps fibreux petits, interstitiels, et sous-muqueux ; méninges congestionnées; cerveau, pas de lésions appréciables; cervelet, hémorrhagie ayant détruit tout l'hémisphère gauche. Les artères cérébrales sont fortement athéromateuses.

Réflexions. — Cette observation m'a paru intéressante, à cause des phénomènes présentés pendant la vie : contracture des membres supérieur et inférieur gauches et de la localisation de l'hémorrhagie dans l'hémisphère gauche du cervelet. De plus, la déviation conjuguée de la tête et des yeux du côté droit, me paraît difficilement explicable par la localisation de l'hémorrhagie.

28. M. Dagron, à propos de la présentation faite à la dernière séance par M. Widal, met sous les yeux de la société deux *capsules surrénales cancéreuses* recueillies il y a deux jours. Le malade ayant eu des hémoptysies en décembre dernier, était entré dans le service de M. Gombault et vient de mourir de cachexie. Il ne présentait pas trace de pigmentation anormale dans aucune région de la peau ni des muqueuses ; l'emplacement d'un vésicatoire, qui, au début, avait été appliqué dans le dos, n'était pas plus coloré que d'habitude.

A l'autopsie, on trouve un *cancer du poumon* droit au niveau du lobe moyen, dont le centre ramolli forme une caverne. Les deux capsules surrénales sont aussi infiltrées par le néoplasme et contiennent également un foyer de ramollissement. Le plexus solaire, qui paraît sain à l'œil nu, sera examiné microscopiquement. Le cancer du poumon avait été soupçonné, quoique les crachats ne continssent pas d'éléments épithélioïdes, non plus que des fibres élastiques.

29. Cancer de la tête du pancréas généralisé au foie ; par M. R. Garnier, interne des hôpitaux.

Anne Naj..., âgée de 77 ans, est entrée le 23 mai à l'infirmerie de l'hospice d'Ivry, dans le service de M. Roques, suppléé par M. Chauffard. Elle avait eu, trois mois auparavant, des symptômes de colique hépatique, avec ictère passager. A son entrée, on constatait de l'anorexie, des

Digitized by Google

nausées, un léger degré d'ictère ; les selles étaient décolorées. L'ictère s'accentua dans l'espace de huit jours environ, puis resta stationnaire. La malade accusait, dans l'hypochondre droit une douleur vive, spontanément et à la pression. Les vomissements, le plus souvent alimentaires, ne présentaient pas de caractère spécial. Les matières fécales étaient argileuses, non graisseuses à l'œil nu ; mais le microscope y démontra une grande quantité de cristaux d'acides gras qui disparaissaient dans l'éther et le chloroforme. Ce caractère permit à M. Chauffard de faire, pendant la vie, le diagnostic de cancer de la tête du pancréas. Le foie débordait les fausses côtes de trois travers de doigt. A sa surface, la palpation révélait des tumeurs maronnées dont le développement s'effectua rapidement. L'épigastre était le siège d'un empâtement profond. Il n'y eut pas d'ascite. La température oscilla autour de 38 degrés, avec rémissions matinales légères. Dans les trois derniers jours, elle monta le soir à 40 degrés. La malade était dans une sorte de demi-coma ; elle mourut le 24 juin, à 8 heures du matin, après cinq semaines de maladie.

Autopsie. — On est frappé, à l'ouverture du cadavre, de l'épaisseur du pannicule adipeux sous-cutané. L'épiploon est chargé de graisse, ainsi que le cœur. La vésicule biliaire, le pancréas, le duodénum et la partie de l'estomac voisine du pylore sont intimement adhérents. Une portion du côlon transverse adhère au fond de la vésicule. On constate deux taches jaunâtres à la face supérieure du foie, dont une légèrement cupuliforme. Les nodosités senties pendant la vie sont recouvertes par le parenchyme. Les taches jaunes apparaissent plus nombreuses à la face inférieure. Un gros noyau cancéreux forme une sorte de coque au fond de la vésicule biliaire, dont les parois sont épaissies. Celle-ci contient deux calculs muriformes du volume d'une petite noix chacun. Le canal cholédoque est comprimé près de sa terminaison par un noyau cancéreux isolé, indépendant de la glande hépatique et siégeant à la partie postérieure du canal. Il a le volume d'une noisette. La tête du pancréas est augmentée de volume et de consistance. Elle est occupée par un squirrhe. La partie de l'estomac voisine du pylore adhère au bord supérieur de la tumeur pancréatique et présente une petite ulcération de la grandeur d'une pièce de 50 centimes environ. La veine porte est saine. L'estomac, non dilaté, contient des caillots sanguins noirâtres. Il y a des noyaux cancéreux dans la rate. Rien dans les autres organes. Un noyau de

Digitized by Google

généralisation du foie, examiné au microscope par M. Chauffard, a présenté la structure caractéristique du carcinome, avec stroma, alvéoles et grandes cellules déformées.

Le cancer n'avait donc pas son siège primitif dans la vésicule biliaire, où ne se rencontre que l'épithéliome à cellules cylindriques. On pourrait enfin discuter la question de savoir si le carcinome avait son point de départ dans l'estomac; mais la petitesse de l'ulcération, ses limites bien nettes et l'intégrité des tissus voisins paraissent plaider suffisamment contre cette hypothèse.

30. M. Tuffier présente un cas de *double hernie inguinale*. A gauche, elle s'accompagnait d'hydrocèle; elle semble congénitale et adhère au cordon; le sac n'a probablement jamais été habité; c'est une simple persistance d'une partie du canal péritonéo-vaginal. Le testicule est atteint d'épididymite chronique.

A droite, il s'agit d'une hernie compliquée. On trouvait dans l'aine une tumeur molle, fluctuante, du volume d'une tête de fœtus, siégeant au-dessous du ligament de Poupart. Il n'y avait pas de testicule dans les bourses, de ce côté. L'incision montre qu'il y a, sous la peau, une hydrocèle de la tunique vaginale, retenue à l'anneau et contenant un testicule atrophié. Au-dessous de cette première tumeur, on trouve une hernie oblique externe du cœcum et du côlon ascendant, dont une partie est sans sac et en rapport avec l'hydrocèle. Or, la portion qui n'a pas de sac c'est le côlon ascendant; le cœcum en a un. Cette particularité a déjà été signalée dans un travail de Trèves, dans le *Brit. Med. Journ.*, de 1885.

31. M. Leudet présente un cas de *dilatation de l'aorte ascendante* chez un homme de 69 ans. Il n'y avait pas eu de symptômes et notamment pas de souffle au cœur; rien que de la bronchite avec emphysème. Les valvules sigmoïdes, comme l'aorte, sont très athéromateuses et pourtant elles sont à peine insuffisantes. Le foie est cirrhotique, mais les reins sont sains en apparence.

M. Clado pose sa candidature au titre de membre adjoint.

Digitized by Google

32. Note sur un kyste synovial du poignet ; par M. Tuffier, prosecteur à la Faculté.

Le traitement des kystes synoviaux par l'extirpation tend à devenir la méthode de choix dans les cas où les procédés anciens, écrasement ou injection, ont échoué.

A la région du poignet, les kystes dorsaux sont encore traités par l'écrasement, mais ceux de la face palmaire sont souvent l'objet de tentatives d'extraction à ciel ouvert et c'est la méthode de choix en Allemagne.

J'ai été témoin l'an dernier, dans le service de M. le professeur Guyon, d'une extirpation d'un kyste de cette région. La tumeur attenait de tous côtés à la radiale; l'opération fut extrêmement laborieuse; cependant l'artère fut respectée.

C'est la connaissance de ces faits qui me conduit à vous présenter aujourd'hui la pièce suivante. Je ne puis point donner l'histoire clinique de la maladie qui en est l'objet, car il s'agit ici d'une lésion trouvée à l'amphithéâtre. Voulant faire une ligature de la radiale à la partie inférieure, je remarquai une tumeur occupant exactement la situation de cette artère. Elle est allongée suivant l'axe du vaisseau et faisait une notable saillie au-dessous de la peau, d'ailleurs normale. Elle descend jusqu'à la face antérieure de l'extrémité inférieure du radius et remonte à trois travers de doigt au-dessus. Du volume du pouce à sa partie inférieure, elle est effilée en haut. Toute sa surface est lobulée. Elle est facilement circonscrite, mobile transversalement, surtout dans sa partie effilée ; elle est, au contraire, adhérente aux parties profondes dans son tiers inférieur. L'articulation et les parties environnantes paraissent intactes.

Je dissèque la tumeur et voici ce que je trouve : La peau est lisse et normale ; à sa face profonde, l'aponévrose superficielle est soulevée et la tuméfaction fait hernie à travers quelques-unes de ses fibres, pendant que les autres la brident et l'appliquent sur des plans profonds. De là, son aspect lobulé. Le grand palmaire, sa gaine et le muscle long supinateur sont intacts. Tout l'intérêt de la pièce est dans ses rapports avec l'artère et les veines radiales. La tumeur rosée, tendue, entoure complètement les vaisseaux ; j'injecte l'artère radiale, je la dissèque avec grand soin et je vois que *l'extrémité supérieure* du kyste s'applique sur sa face externe. Le vaisseau est séparé de la

Digitized by Google

tumeur par une mince lame celluleuse qui permet la dissection des deux organes. Mais, plus bas, l'artère est entourée de tous côtés par le néoplasme ; elle adhère intimement à la paroi kystique ; sa tunique externe se confond avec l'enveloppe du kyste, et tout isolement de l'un ou de l'autre est absolument impossible. Les veines radiales ont été dissociées par le néoplasme qui s'infiltre entre les vaisseaux et les unit intimement à ses parois.

La partie inférieure de la tumeur descend jusqu'au niveau du bord inférieur du radius. Là, elle se continue au-dessous du carré pronateur avec l'articulation radio-carpienne. L'adhérence entre la synoviale articulaire et la paroi de la tumeur se fait entre les deux faisceaux inférieur et supérieur du ligament antérieur, je n'ai pu voir la communication entre la cavité kystique et la cavité articulaire. Le contenu de la tuméfaction est un liquide gélatineux rappelant comme couleur et comme consistance la gelée de pommes. En somme, il s'agit d'un kyste articulaire qui a cheminé en dehors des muscles et des gaînes dans la face antérieure du poignet, jusqu'au niveau de l'artère radiale ; là il a glissé dans la gaine de ce vaisseau et l'a entourée de toutes parts.

On comprend à quelles graves méprises on se serait exposé en voulant enlever un tel kyste ou même en l'écrasant au niveau d'une artère devenue athéromateuse, et je crois que cette constatation anatomique, jointe à la fréquence des sections de l'artère radiale dans l'exérèse de ces tumeurs, doit rendre les chirurgiens circonspects à l'égard de cette méthode.

Digitized by Google

JUILLET

—

Séance du 2 juillet 1886.

PRÉSIDENCE DE M. CORNIL.

1. Fracture ancienne de la rotule. — Ecartement considérable avec flexion parfaite et extension suffisante. — Absence du cal interfragmentaire. — Existence d'un ligament en éventail réunissant le fragment supérieur au bord supérieur de la trochlée fémorale. — Petit fragment osseux situé dans l'épaisseur des parties fibreuses ; l'examen microscopique a montré que ce fragment était détaché de la rotule et non de formation nouvelle ; par M. GAUDINAU, interne à l'hôpital de Saint-Denis et M. CHAPUT, prosecteur à la Faculté.

Le nommé Guilut François, âgé de 37 ans, journalier, est entré à l'hôpital de Saint-Denis, service de M. le Dr DUPUY, le 22 juin 1886, et mort le 26 juin 1886. Cet homme a été reçu à l'hôpital pour des accidents d'hémorrhagie cérébrale auxquels il n'a pas tardé de succomber. Il était porteur d'une fracture de la rotule du côté droit, avec un écartement considérable. La flexion s'exécutait parfaitement, et l'extension était en somme suffisante, puisque cet homme, employé à la gare, passait son temps à faire des commissions et à porter des fardeaux assez lourds, tels qu'un seau d'eau.

Cependant, au dire des gens qui l'ont connu, il boitait légèrement, et projetait le genou avant le pied dans le second temps de la marche.

Cette fracture datait de 10 ans. Deux ans après, il présenta une récidive de sa fracture, peut-être n'était-ce qu'une simple entorse du cal ou des tissus fibreux voisins.

L'*autopsie* du genou a révélé les particularités suivantes : Nous donnerons d'abord les dimensions des fragments et du cal, puis nous reviendrons avec quelques détails sur chacune de ces parties. *Fragment supérieur* : hauteur, 3 cent. ; largeur, 3 cent. 1/2. — *Ecartement* : dans l'exten-

Digitized by Google

sion, 11 cent.; dans la flexion, 16 cent. — *Fragment inférieur*: hauteur, 2 cent.; largeur, 3 cent. 1/2. — Distance du fragment inférieur à la tubérosité antérieure du tibia, 2 cent.

Le *fragment supérieur* offrait, dans son ensemble, la forme de la moitié d'une rotule normale. Son bord inférieur était taillé obliquement en biseau aux dépens de sa èlvre antérieure, comme il est commun de l'observer dans toute fracture ancienne. Ce fragment présente une mobilité transversale très considérable, puisque de sa position normale, on peut le porter en dedans ou en dehors de 3 cent.; le déplacement vertical est aussi très accentué entre les deux points extrêmes supérieur et inférieur de son excursion, nous trouvons 6 cent.

Cal et *parties fibreuses.* — Le cal n'existe pour ainsi dire pas. Aussitôt la peau enlevée on aperçoit une toile celluleuse d'une minceur et d'une transparence si grande qu'elle laisse voir nettement le cartilage articulaire sous-jacent de la trochlée fémorale. Cette membrane est même lisse, souple, et il est clair qu'elle ne peut servir en rien à l'extension. En haut, au lieu de s'insérer sur le fragment lui-même, elle s'attache sur un ligament en éventail qui constitue un des deux points les plus intéressants de cette pièce.

Ligament fémoro-rotulien. — Ce ligament s'insère en haut à toute l'étendue de la lèvre postérieure du fragment supérieur. En bas, il s'insère au bord supérieur de la trochlée fémorale dans les 2/3 internes de ce bord. Ce ligament mesure environ 6 cent. de hauteur. Sa partie inférieure est disposée en éventail. Il est plus épais sur la partie moyenne que sur les parties latérales, où il se réunit avec les lames fibreuses latérales de l'articulation du genou. Il résulte d'ailleurs de cette union que la cavité articulaire du genou est entièrement séparée en deux cavités secondaires entièrement closes, l'une inférieure fémoro-tibiale, l'autre supérieure fémoro-rotulienne comprenant aussi les culs-de-sac sous-tricipitaux du genou. Ce ligament est en somme très épais, très résistant, et est de nature à résister à des tractions considérables.

Parties fibreuses latérales. — Sur les côtés des fragments rotuliens les parties fibreuses latérales (expansions latérales du triceps) présentent une épaisseur très considérable. De même pour le tendon du tenseur du fascia lata. Ces parties servent efficacement à effectuer l'extension. Dans l'épaisseur des parties fibreuses externes existe un petit os isolé des fragments, ayant la forme d'un triangle

Digitized by Google

rectangle, dont le grand côté opposé à l'hypothénuse mesure 23 millim. Ses angles sont assez prolongés et pointus.

Le fragment inférieur est comme accolé à la tubérosité antérieure du tibia par la rétraction considérable du tendon rotulien. Sa forme est normale. Son bord supérieur présente la taille en biseau classique (aux dépens de la lèvre antérieure) sa mobilité est faible. Les cartilages articulaires sont normaux, ainsi que les ligaments croisés. La flexion se fait bien. L'extension est possible.

Réflexions. — Cette pièce nous paraît intéressante à divers points de vue. Elle est d'abord une confirmation des études de l'un de nous sur l'anatomie pathologique des fractures de la rotule. En effet, nous avons ici un cal long (de plus de 5 cent.), mince, dépliable, coïncidant avec une flexion absolument parfaite, ce qui est la règle dans ces cas.

Pour ce qui est de l'extension, nous ne saurions dire absolument comment le malade se servait de sa jambe, mais si l'on considère d'une part l'épaisseur des expansions latérales du triceps crural, surtout du côté interne, et, d'autre part, le développement du tendon du tenseur du fascia lata, il devient, par suite, extrêmement rationnel de supposer que l'extension se faisait d'une façon sinon parfaite, du moins suffisante pour la progression. Cette supposition trouve un appui réel dans le fait que la traction sur le tenseur du fascia lata effectue encore l'extension. D'ailleurs, dans l'histoire du malade, il est dit qu'il était employé au chemin de fer et s'occupait à faire des courses et à porter des fardeaux, ce qui n'est évidemment possible qu'avec une extension assez bonne.

Un second point d'une importance considérable, c'est l'existence de ce ligament en éventail qui réunit le bord inférieur du fragment supérieur au bord cartilagineux de la trochlée fémorale. Ce ligament est réuni sur les bords avec les expansions latérales du triceps, et, à sa face antérieure s'insère le cal interfragmentaire mince et fibreux. Il résulte de la disposition de ce ligament que l'articulation du genou se trouve divisée en deux cavités distinctes et ne communiquant pas ensemble, séparées par le ligament que nous avons signalé.

Ce ligament présente dans l'espèce une utilité incontes-

Digitized by Google

table, il permet au droit antérieur de la cuisse d'agir sur le fémur qu'il fléchit sur le bassin. Il est, d'ailleurs, assez long pour laisser au fragment supérieur des mouvements étendus en tous sens, surtout dans le sens vertical, ce qui permet la flexion du genou. Nul doute, en effet, que si l'excursion de ce fragment était restreinte, la flexion ne pourrait s'effectuer intégralement. Ce ligament a encore un autre avantage, c'est d'empêcher l'ascension exagérée du fragment supérieur.

L'existence de ce ligament s'explique tout naturellement pour qui connaît l'anatomie pathologique des fractures récentes de la rotule. Dans un travail encore inédit de l'un de nous, il a été constaté que, dans les fractures transversales de la rotule par action musculaire, les fragments entraînaient souvent avec eux des lambeaux du périoste et des membranes fibreuses du genou. Très probablement, un de ces lambeaux se sera rabattu sur le fémur et aura ensuite contracté avec lui des adhérences. L'existence de ces membranes fibreuses a été constatée directement par Mac Ewen dans plusieurs opérations de suture de la rotule pour des fractures récentes. L'existence de ces lambeaux fibreux étant de nature à s'opposer à la réunion osseuse des fragments rotuliens, Mac Ewen part de ce fait pour en faire une nouvelle indication de suture osseuse dans les fractures récentes.

Il existe d'ailleurs, au musée Dupuytren, une pièce analogue à la précédente, n° 207. Le fragment supérieur est comme soudé à la face antérieure du fémur par une lame fibreuse. Les mouvements de ce fragment supérieur étaient supprimés, tant cette lame était courte. (Voir thèse Chaput, 1885.)

Dans le cas précédent on a noté sur l'écriteau de la pièce, absence de consolidation. Ici, nous aurions le droit d'écrire la même chose, tant le cal est mince et transparent, formé qu'il est par des couches conjonctives accidentelles n'ayant aucun rapport avec le processus de réunion des os. Il est bien vraisemblable que cette absence de consolidation reconnaît pour cause la chute dans l'articulation des lambeaux fibreux qui ont constitué le ligament en éventail signalé plus haut.

Relativement au fragment osseux situé au côté interne

Digitized by Google

des tissus fibreux, on pouvait discuter la nature et l'origine de ce fragment. S'agissait-il d'un fragment détaché de la rotule, ou d'un os de nouvelle formation. Sur le conseil de M. le professeur Cornil et grâce à l'obligeance de notre ami Marfan, nous avons pu apporter à la Soctété anatomique des préparations histologiques de ce fragment osseux. L'examen macroscopique révélait tout d'abord des modifications notables subies par cet os. Il était recouvert en effet dans toute l'étendue de sa face profonde par une lame cartilagineuse altérée, molle et analogue à une membrane fibreuse. La plus grande partie de cette surface était séparée de l'articulation par une mince couche fibro-conjonctive. Le système des travées osseuses, au lieu de présenter une forme régulière et un grand axe perpendiculaire au plan cartilagineux, comme on le rencontre normalement, limitait des aréoles, petites, irrégulières de forme et sans direction déterminée.

Ajoutons que la couche limitante séparant le tissu spongieux du cartilage était très amincie, presque linéaire (au lieu de mesurer un demi-millimètre comme d'habitude) et qu'elle présentait une fine dentelure, grâce à laquelle le cartilage et l'os se compénétraient réciproquement.

Les caractères les plus importants révélés au microscope sont les suivants. Les pièces ont été préparées par usure sur la pierre ponce et montées dans le baume. Le revêtement cartilagineux est nettement formé par du cartilage hyalin. Au voisinage de l'os on rencontre des cellules cartilagineuses sériées dans une direction perpendiculaire au plan de l'os.

Le tissu spongieux ne présente pas de caractères tranchés, sauf que les ostéoplastes paraissent petits, anguleux et dépourvus de prolongements caudiculés, mais ces diverses anomalies peuvent s'expliquer par l'absence de pénétration du baume dans toutes les cavités osseuses.

Entre le tissu spongieux et le cartilage existe une épaisse couche de tissu calcifié où l'on rencontre quelques détails anormaux tels que la disposition en série de capsules cartilagineuses calcifiées qui vont jusqu'au contact du cartilage, et l'existence d'incisures de cette couche calcifiée où l'on voit du tissu conjonctif chargé de graisse arriver jusqu'au contact du cartilage.

Digitized by Google

Ces différents caractères ont permis à M. Cornil de déclarer qu'il s'agit là d'un fragment détaché de la rotule. Les raisons principales sont : l'existence d'un revêtement cartilagineux hyalin, la disposition sériée des capsules au voisinage de l'os, et l'existence de la couche calcifiée limitante ; disposition qu'on ne rencontre que dans du tissu osseux vrai, et non sur du tissu osseux de nouvelle formation. Le tissu osseux de néoformation se développe d'ordinaire, d'après M. Cornil, par ossification directe dans le tissu conjonctif et n'est pas précédé de cartilage.

Restait à résoudre une dernière difficulté : ce fragment étant très mince ne pouvait provenir que d'une des deux couches superficielles de la rotule, ou, s'il provenait de la couche antérieure, il serait dépourvu de revêtement cartilagineux. Si, au contraire, c'était un fragment détaché de la surface profonde de la rotule, comment admettre qu'il ne serait pas devenu libre dans la cavité articulaire, formant ainsi un corps étranger? M. Bazy nous a fait remarquer qu'on pouvait admettre que le fragment de la face profonde devenu libre avait pu, lors de l'immobilisation prolongée de l'article, contracter des adhérences avec la capsule articulaire. Nous nous rangeons entièrement à cet avis qui concorde d'ailleurs avec les travaux de Poncet, Poulet et Vaillard sur les corps étrangers traumatiques. Les modifications de structure survenues dans le fragment en question, s'expliquent naturellement par les phénomènes d'inflammation qu'ont dû naturellement amener et la fracture et l'arthrite consécutive.

2. M. Cornil présente des dessins représentant une coupe d'une *tumeur du sein* peu commune et habituellement confondue avec le cancer encéphaloïde. Les canaux galactophores y sont entièrement dilatés et remplis de végétations énormes, portant des bourgeons secondaires souvent anastomosés entre eux. Des travées fibreuses minces séparent les énormes alvéoles ainsi constitués. Les végétations et bourgeons remplissent ces alvéoles et s'insèrent généralement en deux ou trois points à leur paroi. Avec un plus fort grossissement on reconnaît qu'ils sont formés de tissu conjonctif revêtu d'un épithélium cylindrique à deux ou trois couches. Dans les cavités anfractueuses qui exis-

Digitized by Google

tent entre les végétations on trouve souvent du mucus concret se colorant en jaune par le picro-carmin ; ailleurs des masses verdâtres composées de corpuscules granuleux de Glüge avec des cellules épithéliales en dégénérescence muqueuse. On y voit aussi des cristaux d'acides gras ; assez souvent on constate à l'extrémité libre des cellules cylindriques de revêtement des globes de mucus qui s'en détachent. Il n'y a pas d'autre lésion dans les tumeurs de ce genre. La dissociation de la pièce fraîche permet d'extraire des cavités kystiques les masses bourgeonnantes qui sont souvent longues et envoient des branches dans les ramifications du canal galactophore.

Comment classer ces tumeurs ? On pourrait leur appliquer la dénomination de kyste, d'adénome, d'épithéliome, de papillome et même de carcinome. Elles se rapprochent d'une variété de tumeurs du corps thyroïde décrites par M. Cornil sous le nom d'épithéliomes, et comme papillomes par d'autres auteurs. Dans ce cas, les ganglions sont pris ; ils le sont également dans les tumeurs du sein en question. Dans le manuel de MM. Cornil et Ranvier, le nom de carcinome leur est appliqué parce qu'on avait trouvé des cellules épithélioïdes dans les espaces lymphatiques au voisinage des kystes. M. Cornil propose aujourd'hui le nom d'*épithéliome papillaire* qui lui paraît être le meilleur.

M. Darier : Dans les tumeurs que M. Cornil vient de décrire, les végétations dans les canaux galactophores dilatés constituent toute la lésion. Mais, dans la plupart des tumeurs du sein, on peut rencontrer de ces végétations intracanaliculaires, dans les épithéliomes, les carcinomes et les sarcomes. On en trouve même dans les tumeurs dites bénignes, telles que les fibromes, et, ainsi que M. Malassez l'a indiqué souvent, leur présence change le pronostic de ces tumeurs. Les couches multiples d'épithéliums qui recouvrent les végétations attestent une tendance de mauvais augure à la prolifération épithéliale ; l'envahissement fréquent des ganglions en est la preuve.

M. Cornil admet parfaitement ce fait. Il fait remarquer que Virchow, à propos de chacune de ces tumeurs du sein, décrit la forme diffuse ou en masse de la tumeur et d'autre

Digitized by Google

part les végétations intracanaliculaires. Dans les cas qu'il a étudiés il relève l'existence de la dégénérescence colloïde et graisseuse de l'épithélium, qui est intéressante à comparer avec celle que l'on trouve dans les tumeurs du voile du palais.

Séance du 2 juillet 1886.

PRÉSIDENCE DE M. CORNIL.

3. Décollement épiphysaire de l'extrémité interne de la clavicule. — Blessure du cul-de-sac pleural. — Emphysème. — Contusion violente et épanchement sanguin des deux membres inférieurs. — Gangrène des deux jambes. — Septicémie. — Mort. Autopsie par M. Martin, externe des hôpitaux ; par le Dr F. VERCHÈRE, chef de clinique de la Faculté.

Le nommé Dever..., maçon, âgé de 20 ans, est apporté, le 22 juin 1886, à l'hôpital de la Pitié (salle Michon, n° 49) (service de M. VERNEUIL).

Le blessé est un garçon, robuste, vigoureux, solidement musclé. Il travaillait dans une raffinerie, lorsque imprudemment il s'approcha d'une courroie de transmission. Il fut saisi par elle et emporté par ses vêtements ; il fit ainsi, disent ses camarades, trois fois le trajet de la transmission, projeté à plusieurs reprises sur un mur voisin ou sur le sol. Lorsqu'on l'apporte à l'hôpital, je le trouve dans l'état suivant : Hébétude profonde, ne peut répondre aux questions qu'on lui pose. La respiration est haletante, violente dyspnée. Pâleur de la face ; la peau est froide, le pouls est très rapide et très petit. La température prise immédiatement atteint 35°2. La dépression et la stupeur sont profondes.

En examinant le malade, je trouve un emphysème sous-cutané occupant toute la partie supérieure du thorax, le cou et la moitié inférieure de la face. Les saillies et dépressions au niveau de la base du cou sont complètement effacées. La crépitation gazeuse est perçue jusqu'à la partie inférieure du thorax. Pas d'hémoptysie.

Digitized by Google

Il est impossible, à travers cette énorme couche de gaz infiltré, de rechercher quelle lésion a pu la déterminer. Néanmoins on pense à un enfoncement du thorax, et à des fractures de côtes multiples. Le malade peut remuer les membres supérieurs qui, en aucun point, ne présentent de fracture.

Les membres inférieurs sont très fortement lésés. Les deux mollets sont tranformés en un vaste épanchement sanguin. La peau du talon du côté droit est totalement enlevée. Autour des malléoles, dans la loge rétro-malléolaire, la plante du pied de ce côté est infiltrée de sang. Enfin, vers la partie moyenne de la jambe se trouve une plaque blanche, ischémiée, décollée ; il est évident qu'en ce point il se fera une escharre étendue. Il est difficile de reconnaître si, au-dessus de ces broiements des parties molles, il existe des fractures ou des arrachements. On fait des injections d'éther dans la nuit et deux injections de morphine pour calmer la dyspnée. Le lendemain matin 23 juin, le thermomètre marque 37,8 et le soir 37,8 ; le malade est plus calme, la respiration est moins anxieuse. L'emphysème n'a pas augmenté d'une façon notable.

Mais du côté de la jambe droite, on constate l'apparition d'une teinte bronzée qui s'étend depuis le mollet jusqu'au genou. La teinte s'arrête nettement, sans œdème, sans empâtement, le malade se plaint de douleurs vives dans les deux membres. — Du côté gauche, la peau prend une couleur ecchymotique depuis le pied jusqu'au 1/3 supérieur de la jambe.

Le 24 le thermomètre monte le soir à 39°. Le malade est agité. Les douleurs persistent, violentes, au niveau des deux jambes. La teinte bronzée de la peau s'est étendue jusqu'au-dessus du genou du côté droit.

25 *juin*. T. matin 38. T. soir, 38,6. Le malade est très affaibli. Au niveau du talon du côté droit, la peau est totalement décollée et amincie. Le membre est gonflé, et en certains points apparaissent de grandes plaques de peau grisâtre en voie de mortification. En aucun point, il n'est possible de constater la présence d'emphysème dans les tissus tuméfiés et gonflés par l'épanchement sanguin.

Le 26. T. matin, 39. T. soir, 40. Le malade est dans la nuit pris de délire, s'agite dans son lit, veut se lever. La teinte bronzée a diminué d'intensité. Les escharres se sont étendues des deux côtés. La peau est décollée en nombre de points. Pas de crépitation gazeuse. On fait matin et soir de la pulvérisation continue.

Le 27. T. matin, 38,9. T. soir, 40,4. Etat général grave.

Digitized by Google

Décollement étendu. — La teinte bronzée tend pourtant à disparaître. Les escharres ne sont pas étendues. — L'infiltration sanguine semble limitée au niveau du 1/3 supérieur de la jambe.

Le 28. T. matin, 39. — Les escharres semblent en voie de séparation. — Les décollements sont très étendus. Issue d'une sérosité bleuâtre, infiltrée dans tout le tissu cellulaire. Tout le pied devenu livide semble sur le point de se mortifier. Je fais au malade, sur les conseils de M. Verneuil, des transfixions ignées profondes sur toute la jambe et sur le pied. Au niveau des escharres grandes incisions au thermo-cautère. Ces incisions et ces ponctions sont faites des deux côtés.

Le 29. T. matin, 40. Pendant toute la nuit, le malade a déliré, s'est agité. Le matin, la langue est sèche, les dents fuligineuses, le teint plombé. Les escharres sont en voie d'élimination, par les orifices s'écoule de la sérosité putride. Le malade est mourant ; on tente un dernier effort et je fais l'amputation de la cuisse du côté droit. Amputation circulaire au 1/3 inférieur. Le malade est reporté dans son lit. Il meurt le soir à 8 heures et demie avec 41,6 de température. L'autopsie est faite le surlendemain par M. Martin, externe du service, qui m'a remis la note suivante : L'emphysème sous-cutané du cou et de la face persiste après la mort et occupe toute la périphérie du thorax. A l'ouverture du thorax, on trouve du pneumothorax, le gaz contenu dans la plaie est horriblement fétide. *Ni du côté droit, ni du côté gauche, on ne trouve de fractures de côtes.* En cherchant alors à se rendre compte de la lésion qui a déterminé cet emphysème traumatique rapide et considérable, on trouve un décollement épiphysaire de l'extrémité interne de la clavicule droite. Le périoste est décollé dans tout le 1/3 interne de l'os. La clavicule fait saillie en avant, son extrémité décollée est arrondie, lisse, régulière ; au centre on trouve deux ou trois petites parcelles de cartilages adhérentes à l'os. L'articulation sterno-claviculaire n'est pas lésée, et il reste un disque épais de 5 millimètres à peu près, formé par le cartilage et l'épiphyse de la clavicule. Le fragment est solidement maintenu par les ligaments de l'articulation ; au-devant de lui passe le faisceau sternal du muscle sterno-cléido-mastoïdien (1). Le tissu cellulaire sous-cutané à ce niveau a subi une altération violente, et la clavicule déviée semble s'y être creusé une véritable loge. Ce tissu est en communi-

(1) Pièce déposée au Musée Dupuytren.

Digitized by Google

cation directe avec la région rétro-claviculaire, et à ce niveau on constate une perforation étendue à peu près des dimensions d'une pièce de 2 francs du cul-de-sac fibrineux supérieur. Le pneumothorax communique largement avec l'emphysème sous-cutané.

Le poumon, du côté droit, est sain et cependant emphysémateux, donnant lieu à une crépitation très marquée lorsqu'on le presse avec les doigts. Le poumon gauche est adhérent par sa face antérieure aux 2e, 3e et 4e côtes sur une largeur de 6 à 7 centimètres. Aucune de ces côtes n'est lésée. Le poumon, de ce côté, est atteint d'hépatisation grave, dans une grande étendue; pneumonie infectieuse. Congestion des reins et du foie.

Du côté du membre inférieur, rien de particulier à signaler, la décomposition est très avancée.

Les résultats de cette autopsie sont en rapport avec ce que l'on avait observé pendant la vie. Ce sont les lésions de la septicémie due à la gangrène par contusion des membres inférieurs, pneumonie infectieuse et congestion très marquée des viscères.

Le côté intéressant réside surtout dans la lésion qui a déterminé l'emphysème thoracique; il était bien difficile dans ce cas de ne pas croire à une fracture des côtes; l'étiologie, la dyspnée, l'apparition subite, en quelque sorte, de l'emphysème, tout devait faire penser au diagnostic d'enfoncement des côtes. — L'épaisseur des parois due à l'infiltration de l'air, empêchait l'exploration directe, enfin il n'était guère possible de supposer une lésion aussi insolite que celle que l'on a observée.

Les décollements de l'os épiphysaire de la clavicule sont des plus rares en effet; et dans les auteurs il n'en est pas d'exemples bien probants. — Diverses circonstances sont nécessaires pour que ce décollement puisse se faire. L'âge du malade : Ce n'est que pendant très peu de temps qu'existe le point complémentaire d'ossification de la clavicule, tous les auteurs et M. Sappey entr'autres, disent qu'il n'apparait que vers l'âge de 20 ans et que très peu de temps après son apparition se fait la soudure. C'est donc dans cette période très courte que la lésion peut se produire. De plus, il faut une circonstance particulière pour qu'une fracture se produise à ce niveau; on sait combien sont peu fréquentes les fractures de l'extrémité interne de la clavicule. M. Delens, dans un article paru dans les *Arch. de méd.* en 1873 n'en a réuni que 28 cas, auxquels M. Polaillon, dans son article du Dict. Dech. a ajouté 3 cas de Forget, Morel-Lavallée et Pellavin. Or sur ces 31 cas on trouve 12 fractu-

Digitized by Google

res par cause musculaire, 16 par cause traumatique et 3 dont la cause est ignorée. — Dans aucune observation on ne trouve signalé le décollement de l'épiphyse.

Deux observations néanmoins ont été publiées comme des cas de décollement épiphysaire, mais n'ont pas été admises comme authentiques, en particulier par M. Polaillon. L'une a trait à un enfant de 3 ans dont l'épiphyse interne aurait été décollée par choc direct (1). Or il est bien certain que ce cas ne peut être considéré comme réel ; à 3 ans le point complémentaire interne de la clavicule, l'épiphyse n'existe pas, et il ne peut se faire de décollement. Quant au 2e cas (2) de Legros Clark, qui semblerait possible, puisqu'il s'agit d'un acrobate de 20 ans chez lequel la lésion se produisit au moment où, sur un trapèze, il cherchait à se redresser avec les deux bras violemment tendus en haut et en avant ; il manque des vérifications anatomiques ; aussi Legros Clark se contente-t-il de poser l'hypothèse d'un décollement épiphysaire sans l'affirmer, et a-t-il soin d'intituler son observation : Cas d'arrachement de l'épiphyse interne de la clavicule ou *fracture de l'extrémité interne de la clavicule.*

Le fait relaté plus haut semble donc, d'après nos recherches, être le seul absolument authentique et vérifié par l'autopsie ; il présente en plus ce fait intéressant d'une lésion de la plèvre par la clavicule rompue, complication bien rare dans l'histoire des fractures de cet os.

4° Epithélioma sur une cicatrice d'amputation de Chopart ; par M. Achille Demars, interne des hôpitaux.

Le nommé R..., Auguste, entre le 19 mai 1886 (service de M. Verneuil) pour des douleurs dans une amputation de Chopart, ancienne.

Aucun antécédent morbide. Son père est mort à l'âge de 80 ans. En 1848, le 16 décembre, accident de chemin de fer ; le malade a l'avant-pied écrasé ; et on lui régularise son lambeau, en faisant un Chopart ; peu de peau pour recouvrir le moignon ; la cicatrice met un an à se fermer. 18 mois après, en 1850, la cicatrice présente une tumeur ul-

(1) Longsdale. *Fract. de l'ext. interne de la clavicule chez un enfant de 3 ans par choc direct. Practical Treatise on Fractures and Dislocations*, p. 206. 1886.

(2) Legros Clarck. *Cas d'arrachement de l'épiphyse interne de la clavicule ou fracture de l'extrémité interne de la clavicule. Gaz. heb,*. 1866, p. 815.

Digitized by Google

cérée, un véritable épithélioma. Le malade entre en 1873 dans le service de M. Verneuil ; on lui enlève la partie malade : le malade sort guéri.

En 1883, il revient voir M. Verneuil pour une récidive ; on lui conseille des applications de pâte de Vienne ; le malade ne les fait pas.

Il rentre le 15 mai 1886, avec douleurs très intenses dans la jambe et dans le moignon ; douleur à la pression : à la vue, large ulcération rougeâtre, à fond blafard, à bords indurés, taillés à pic. M. Verneuil lui fait l'amputation de la cuisse à lambeau postérieur. Guérison. Le malade sort le 26 juin 1886.

L'examen histologique fait par M. Nepveu donne les caractères de l'épithélioma : la tête de l'astragale est peut-être atteinte ?

Cette observation est intéressante à un second point de vue ; en effet l'astragale et le calcanéum avaient conservé leurs rapports normaux, il n'y avait pas de renversement du pied, comme on le voit presque toujours dans les amputations de Chopart.

5. Rapport sur la candidature de M. Clado au titre de membre adjoint ; par M. Chantemesse.

M. Clado, qui se présente aujourd'hui comme candidat à la place de membre-adjoint à la Société anatomique, a fait un certain nombre de communications intéressantes.

La première de celles-ci date de 1881. A cette époque, M. Clado nous communiqua l'histoire et les pièces d'un enfant né à terme, offrant une atrophie du maxillaire inférieur et de la voûte palatine consécutive à une atrophie de la peau, atrophie démontrée microscopiquement et qui s'était opposée mécaniquement au développement de ces organes, à ce qui ressortait nettement des réflexions dont l'auteur fit suivre son observation.

La dernière communication de M. Clado, de date récente, est intéressante à plusieurs points de vue. Il s'agissait d'une femme qui souffrait depuis plus de cinq ans de fréquentes coliques néphrétiques. Depuis environ un an, elle était traitée dans le service de M. le professeur Guyon, qui, le 5 décembre 1885, pratique sur elle la cystotomie, en vue de remédier aux accidents d'une cystite intense. A la suite de cette opération, amendement marqué des phénomènes douloureux, mais bientôt exacerbation des phénomènes rénaux, et mort dans le collapsus le 15 juin 1886.

Digitized by Google

A l'AUTOPSIE de cette femme, on nota plusieurs points, que je vous signalerai tout particulièrement. Il était en effet très intéressant d'avoir sous les yeux une pièce de vessie cystotomisée, on pouvait ainsi, pièce en main, voir les résultats d'une telle opération. Sur cette vessie, nous avons pu remarquer que, de chaque côté, les muqueuses vaginale et vésicale étaient soudées entre elles, et qu'il n'y avait là ni décollement, ni infiltration. Un autre point est à signaler, c'est la réduction considérable que présentait la capacité du réservoir urinaire ; en effet, elle était devenue presque nulle, et la cavité limitée par les parois de l'organe ne représentait plus qu'une fente, qui, lorsqu'on sectionnait les parois de la vessie, et qu'on les étalait, avait la forme d'un petit triangle, de 3 centimètres de base sur 4 centimètres de hauteur.

La vessie était, en outre, hypertrophiée au plus haut point, et la paroi avait une moyenne de 4 centimètres d'épaisseur ; cette hypertrophie était constituée par le tissu musculaire et conjonctif de la vessie, et par l'addition d'une couche adipeuse.

Toute la surface muqueuse de la vessie et du vagin, ainsi que les bords de la plaie opératoire étaient tapissés de fausses membranes, mais, fait remarquable, on ne peut trouver aucune lésion ulcérative de ces régions.

L'uretère du côté droit énormément augmenté de volume, était gros comme un petit doigt, et ce volume était triplé encore par une couche fibro-adipeuse analogue à celle que nous avons déjà notée autour de la vessie. La muqueuse grise-noirâtre présentait au niveau des calices et du bassinet une couche de pseudo-membranes d'un blanc jaunâtre.

Le rein droit était énorme et présentait un diamètre vertical de 35 centimètres sur un diamètre transversal de 18. Il était entouré d'une atmosphère graisseuse, ou plutôt fibro-graisseuse très épaisse, puisque, après son ablation, le rein ne présentait plus que 22 centimètres verticalement sur 12 transversalement. Le parenchyme rénal présentait un certain nombre de petits abcès, dont quelques-uns étaient tapissés de fausses membranes, et dont certains contenaient de petits calculs. Une de ces cavités purulentes communiquait avec une collection purulente située derrière le rein. M. Clado a voulu donner une explication de cette diminution considérable de la capacité vésicale. Pour lui, en effet, la cystotomie y a bien une part, mais elle n'est pas, à beaucoup près, la seule cause, puisqu'on voit des malades cystotomisés conserver une certaine capacité

Digitized by Google

vésicale. Il fait jouer un rôle considérable à la cystite, et la présence ou l'absence de cette cystite expliquerait l'hypertrophie des parois ou la persistance de leurs dimensions normales. Donc, en résumé, résultats anatomiques d'une cystotomie, pièce en main, accumulation d'une énorme quantité de tissu cellulo-graisseux autour de l'appareil urinaire droit, cystite et uretérite pseudo-membraneuse sans ulcération, néphrite calculeuse, et point de pathogénie intéressant de l'effacement presque total de la cavité vésicale, tels sont les points qui, dans cette observation, nous ont semblé mériter l'attention de la Société anatomique.

Elections. — MM. Assaky, Ménétrier et Walther sont nommés membres adjoints.

M. Broussolle est nommé membre correspondant.

Séance du 16 juillet 1886.

Présidence de M. Féré.

6. Colique hépatique. — Angiocholite et périangiocholite suppurées. — Ouverture d'un abcès biliaire dans le péritoine. — Péritonite généralisée. — Mort; par M. Potocki, interne des hôpitaux.

G..., Augustine, 40 ans, concierge, entre le 21 juin 1886 à l'hôpital Lariboisière, salle Sainte-Claire, n° 3 (service de M. Siredey).

Cette femme, dont les antécédents héréditaires et personnels n'offrent aucune particularité intéressante à noter, a toujours joui d'une bonne santé. Elle n'a jamais eu la jaunisse.

Depuis quelques semaines, elle souffrait de temps à autre pendant les digestions, éprouvait des crampes d'estomac, quelques coliques, auxquelles, en raison de leur intensité relativement faible, elle ne fit aucune attention. Le 6 juin 1886, elle fut prise subitement dans la matinée,

Digitized by Google

sans cause connue, d'une douleur très vive dans le ventre, siégeant surtout au côté droit, irradiant dans le dos, ne lui laissant aucun repos, et accompagnée de vomissements. Son médecin diagnostiqua une colique hépatique. La douleur persista pendant toute la journée. Le diagnostic fut confirmé par l'apparition, le lendemain de l'accès douloureux, d'un ictère qui envahit le corps tout entier; mais l'état ne s'améliora pas, les forces diminuèrent, l'appétit disparut et la malade, toujours ictérique, entra à l'hôpital le quinzième jour de son affection. Quand je la vois à la visite du soir, elle est en plein frisson, avec 42°,5 de température axillaire; les extrémités, le nez, les lèvres cyanosées, les membres tremblants; elle ne peut proférer aucune parole, je crains une mort à bref délai. A huit heures du soir, survient un nouveau frisson avec 40° degrés de température axillaire.

Le lendemain, cette femme, moins malade que la veille, peut être interrogée et examinée. Les muqueuses et la peau ont une coloration jaune intense. La malade est amaigrie, la langue est sèche, la peau chaude (T. 40°). L'inappétence est absolue, la soif modérée; il existe de la diarrhée, les matières sont décolorées. Il est impossible de recueillir les urines de la journée pour les soumettre à l'analyse; elles ne contiennent pas d'albumine, mais sont chargées de sels; elles donnent la réaction des sels biliaires.

La malade ne se plaint d'aucune douleur; elle n'éprouve ni maux de tête, ni coliques, ni point de côté. Cependant, on trouve au niveau du lobe inférieur du poumon droit, dans un espace restreint, du souffle mêlé de râles qu'on rattache à un noyau de broncho-pneumonie. Pas de matité bien nette à ce niveau; les vibrations ne paraissent pas modifiées; il n'y a pas d'égophonie; on rejette l'idée d'un épanchement pleurétique.

La palpation abdominale montre que le foie descend jusqu'au-dessous de l'ombilic, sur la ligne axillaire, puis que son bord s'infléchit en haut presque verticalement pour gagner l'appendice xyphoïde; la percussion indique de la matité à ce niveau; la rate ne paraît pas sensiblement augmentée de volume. La pression, en aucun endroit du ventre, n'est douloureuse.

L'existence d'une colique hépatique initiale, la persistance de l'ictère, l'augmentation de volume du foie, les frissons actuels portent M. Siredey à établir le diagnostic d'angiocholite suppurée, avec quelques réserves; le pronostic paraît fatal à bref délai. Lait, eau de Vichy, sulfate de quinine. Le soir, T. 40°,

Digitized by Google

23 *juin*. La malade se trouve mieux. Le foie a diminué de volume. Il n'y a pas eu de nouveau frisson. T. du matin, 38°,4 ; du soir, 38°.

L'amélioration légère de l'état général continue encore pendant trois jours, quoique, à l'auscultation, on retrouve toujours les signes de la broncho-pneumonie et que l'ictère persiste, ainsi que l'inappétence et la diarrhée.

24 *juin*. T. 38°,7 le matin et le soir.

25 *juin*. T. 38°,5 le matin et le soir.

26 *juin*. T. 38°,4 le matin ; 40° le soir.

27 *juin*. Le matin, T. 38°,4 ; le soir la malade a de nouveau un grand frisson de vingt minutes de durée, pendant lequel la température monte à 41°,5.

28 *juin*. L'état s'est très aggravé depuis hier. La malade éprouve un violent mal de tête, la langue est poisseuse, la face est congestionnée, les lèvres violacées, la respiration précipitée et difficile. Il y a toujours des râles sous-crépitants et du souffle à la base droite. L'ictère est moins accusé. Le foie a, le premier jour, diminué de volume ; au lieu de la voussure considérable qui pouvait faire penser à un gros abcès ou à la vésicule biliaire distendue, on trouve seulement au niveau de la paroi latérale de l'abdomen une tumeur allongée, qui paraît se détacher du foie et dépasse de trois travers de doigt les fausses côtes. Pas d'albumine dans l'urine, qui ne contient pas de matière colorante biliaire. Tous les soirs, sulfate de quinine, 1 gramme. T. le matin, 40° ; le soir, 41°,5 ; frisson.

29 *juin*. T. le matin, 38°,2 ; à midi, frisson, 41° ; à sept heures du soir, nouveau frisson, 40°,5.

30 *juin*. Encore un frisson le soir, 41°. Langue sèche, joues colorées, faiblesse très grande ; la diarrhée continue en grande abondance.

Depuis trois jours, l'état n'a fait que s'aggraver, et l'aggravation s'accuse davantage les jours suivants. La faiblesse est extrême, la voix faible, presque cassée. La langue est sèche, l'inappétence absolue. Le ventre devient un peu plus volumineux, tout en restant indolore ; mais un nouveau symptôme survient : ce sont des vomissements de mucosité et de bile. La diarrhée abondante persiste ; la malade va sous elle. Tous les deux jours environ, survient un frisson. La température oscille entre 37 et 38° le matin, pour monter au moment des frissons à 40°.

8 *juillet*. La malade se plaint du genou droit, où existe un léger épanchement. Il n'y a rien au cœur. Les râles et le souffle persistent à la base droite comme le premier jour.

Digitized by Google

14 *juillet*. Les vomissements sont presque incessants, la diarrhée est continuelle, la faiblesse extrême. — Mort à huit heures du soir.

AUTOPSIE. — Le *péritoine* contient environ 800 grammes d'un liquide poisseux, jaunâtre, tenant en suspension des fausses membranes. Les anses intestinales, légèrement distendues par des gaz, sont agglutinées entre elles par des fausses membranes récentes, colorées en jaune par du pigment biliaire comme le liquide ascitique. Les néo-formations sont surtout abondantes autour du cœcum et dans la cavité du bassin, qu'elles remplissent.

Le *foie* est également tapissé de fausses membranes, surtout à sa face supérieure. En le soulevant sans avoir détaché aucun organe, on voit que, de son lobe gauche, s'écoule dans le péritoine un liquide presque analogue à celui qui est contenu dans la cavité péritonéale; il existe en effet à ce niveau un orifice, de la dimension d'une pièce de 2 francs, qui conduit dans une cavité creusée dans le tissu hépatique et sur la description de laquelle nous allons revenir.

Le bord libre du foie adhère au côlon transverse et à l'arc droit du côlon par des adhérences, les unes récentes, les autres anciennes, fibreuses et vascularisées. Le foie est surtout constitué par le lobe droit, qui en forme environ les neuf dixièmes. Le lobe droit, allongé de haut en bas, conique, dépasse les fausses côtes de trois travers de doigt. C'est le foie lui-même qu'on avait perçu pendant la vie à la palpation.

Le foie pèse 1520 grammes. Sa surface est lisse et régulière; mais il est remarquable que son lobe droit paraît seul malade; aussi, toutes les lésions que nous allons décrire se rapportent-elles seulement à lui. Sa surface est marbrée, on y aperçoit des traînées et des taches rouges sur un fond jaunâtre. On y voit, en outre, un grand nombre de taches arrondies, jaune verdâtre, de la grandeur d'une lentille; elles correspondent à des abcès superficiels contenus dans la substance de l'organe. On n'aperçoit plus à la surface les limites des lobules hépatiques sur le lobe droit, aussi bien à la face supérieure qu'à la face inférieure, alors que ces limites sont encore très visibles sur le lobe gauche et le lobule de Spigel.

Sur une section du lobe droit du foie, le tissu est jaune rougeâtre; en beaucoup de points, il y a des hémorrhagies punctiformes confluentes. Mais ce qui est essentiel, c'est que, sur toutes les coupes, on observe un nombre considé-

Digitized by Google

rable d'abcès dont le volume varie depuis un grain d'orge jusqu'à une olive. Ces abcès périphériques et centraux sont disposés sans ordre. De leur cavité s'échappe un liquide jaune verdâtre, ayant les apparences du muco-pus coloré par la bile ; ici le liquide est vert, là presque jaune; il est épais, s'écoule difficilement, et en l'examinant attentivement on le voit constitué, pour une partie importante, par des cristaux ou une matière amorphe jaune ou ocreuse, qui n'est autre que de la bouillie biliaire.

Les parois des abcès sont irrégulières; en suivant les canaux biliaires qui y aboutissent, on les trouve dilatés et remplis par un liquide analogue ou par un liquide jaune rougeâtre, épais, formé presque exclusivement par de la matière colorante de la bile.

Les veines sont vides de sang; un grand nombre d'entre elles sont complètement obturées par des caillots. Ces thromboses expliquent les hémorrhagies que nous avons signalées. Les veines sus-hépatiques sont très dilatées. Au point de bifurcation, dans le foie, de la branche droite de la veine sus-hépatique, on voit un caillot ancien, adhérent, irrégulier, du volume d'un grain de raisin.

Les lésions ne se retrouvent que dans le lobe droit du foie; ni dans le lobe gauche, ni dans le lobe de Spigel, on ne trouve d'abcès; les vaisseaux biliaires sont seulement dilatés légèrement et remplis de bile jaune. Cependant, c'est à la face inférieure du lobe gauche, immédiatement et à gauche de l'épiploon gastro-hépatique que se trouve la perforation que nous avons signalée. Elle aboutit à une perte de substance du foie, dans laquelle on logerait une amande. Plusieurs gros canaux biliaires s'ouvrent dans cette cavité; en les suivant, on les trouve dilatés et renfermant un liquide jaune tenant en suspension des cristaux biliaires, bien différent du liquide verdâtre muco-purulent trouvé dans le lobe droit du foie. Les parois de ces canaux, qu'on suit jusqu'au canal hépatique, sont presque saines; on y retrouve l'aspect normal.

La *vésicule biliaire* est dilatée; sa cavité irrégulière est divisée en un grand nombre de logettes, qui en forment des diverticules. La vésicule adhère intimement au colon transverse. Sa muqueuse est très altérée; elle a disparu à la partie supérieure, au niveau du foie, qui n'est recouvert que par des tractus blanchâtres, restes des parois de la vésicule. En avant et en bas, la muqueuse est encore visible, avec son aspect ordinaire. Cette muqueuse est jaune; la vésicule ne contenait que peu de bile. Le canal cholédoque est extrêmement dilaté; il a 24 millim. de circonférence à

Digitized by Google

sa partie moyenne et 15 millim. vers le duodénum. Il est rempli par une bouillie biliaire jaune, qui s'épaissit en s'approchant de l'intestin et est arrêté vers l'orifice duodénal par un calcul mural du volume d'une noisette, formé de cholestérine pure.

La filiation des lésions s'explique bien facilement. Un calcul s'est formé, qui, par son passage à travers les voies biliaires, a donné naissance aux syndromes de la colique hépatique. Ce calcul, trop volumineux, a été arrêté dans le canal cholédoque au moment où il devait le franchir. La bile, toujours formée, s'est alors accumulée dans les voies biliaires, qu'elle a distendues ; ces voies se sont enflammées ; de leur inflammation sont résultés des abcès biliaires; l'un d'eux, plus rapproché de la superficie du foie, plus volumineux et plus distendu, s'est rompu dans le péritoine et il en est résulté une péritonite généralisée, qui n'a fait que hâter la mort.

Rate diffluente, 270 grammes.

Les *reins*, ramollis, flasques, se laissent décortiquer facilement; leur tissu est jaunâtre, imprégné de bile; leur substance corticale congestionnée. Ils pèsent ensemble 290 grammes.

Estomac sain. L'intestin grêle n'offre aucune particularité. Le gros intestin est rempli d'un liquide blanchâtre ressemblant à du muco-pus. La muqueuse est blanche, on y remarque un assez grand nombre d'ulcérations arrondies de 1 millimètre de diamètre, superficielles, ne comprenant que la couche muqueuse et disposées d'une façon tout à fait irrégulière.

Thorax. Pas de liquide dans les plèvres; quelques adhérences anciennes unissent les sommets des poumons à la plèvre pariétale. Ces sommets offrent quelques cicatrices et quelques noyaux caséeux. Congestion hypostatique aux deux bases. Dans le lobe inférieur du poumon droit, on trouve en outre un noyau broncho-pneumonique des dimensions d'un œuf de dinde, gris rougeâtre à la coupe et tombant au fond de l'eau.

Dans le péricarde, environ 300 grammes de liquide coloré en jaune par de la bile. Cœur flasque, aplati, surchargé de graisse. Ventricules dilatés, caillot agonique dans le ventricule droit, se prolongeant dans l'artère pulmonaire. Cœur gauche vide de sang. Endocarde sain. Ganglions bronchiques et trachéaux tuberculeux. Encéphale sain.

L'*examen microscopique* du foie a été fait par mon collègue et ami Achard. Les abcès du foie présentent sur les coupes une cavité centrale en partie remplie par des con-

Digitized by Google

crétions biliaires et par un magma granuleux contenant des globules de pus. Leurs parois sont anfractueuses et formées de tissu embryonnaire; le tissu conjonctif environnant est infiltré de leucocytes, et au delà, les lobules hépatiques qui les entourent sont déformés et montrent leurs cellules aplaties. D'une manière générale, les espaces portes sont agrandis et présentent de nombreux îlots embryonnaires. On y reconnaît la section des canalicules biliaires, dont les cellules épithéliales sont granuleuses et tuméfiées de manière à oblitérer à peu près complètement la lumière centrale. D'autres canalicules n'offrent plus de cellules épithéliales reconnaissables et sont réduits à l'état de traînées de cellules embryonnaires. Autour de ces canaux biliaires enflammés, le tissu conjonctif présente une zone de prolifération embryonnaire. Parfois les leucocytes sont accumulés sous forme d'îlots, représentant des abcès en miniature. On peut suivre d'ailleurs la série des intermédiaires entre ces îlots embryonnaires et les abcès plus volumineux. Quant aux lobules hépatiques, ils présentent une infiltration graisseuse assez prononcée des cellules glandulaires. En somme, angiocholite et périangiocholite suppurées.

7. Grossesse extra-utérine (ou kyste dermoïde ?) ; par M. Dumoret.

La nommée B. (Louise), âgée 50 ans, entre le 8 octobre 1885 à l'hôpital Beaujon, salle Sainte-Agathe, lit n° 8 (service de M. Cruveilhier), pour se faire opérer d'une tumeur abdominale.

Aucun détail bien saillant dans ses antécédents. Ses parents sont morts à un âge très avancé. Réglée à l'âge de 15 ans, aucun trouble de la menstruation depuis cette époque, cessation des menstrues à l'âge de 40 ans. Aucune maladie antérieure. Constitution assez faible et délicate. Cette malade raconte qu'elle se portait très bien jusqu'à l'âge de 40 ans. A cette époque, augmentation notable du volume du ventre, douleurs abdominales, suppression des règles, quelques métrorrhagies. Cet état s'est prolongé jusqu'à il y a six mois, sans apporter de trouble notable dans l'état général.

Mais en juillet 1885, les douleurs abdominales deviennent plus vives, état nauséeux presque continu, anorexie, frissons, fièvre le soir ; en même temps, la malade est frappée de l'augmentation du volume de son ventre, elle est essoufflée, un peu d'œdème des membres inférieurs. Depuis deux mois, elle a cessé de vaquer à ses oc-

Digitized by Google

cupations, et ne quitte son lit que pour se traîner péniblement vers un fauteuil.

A son entrée à l'hôpital, état général peu satisfaisant, émaciation extrême. Ventre volumineux, météorisme abdominal ; à la palpation on a la sensation d'un plancher résistant offert par une masse dure à surface régulière. Sur la partie latérale gauche, on trouve un point dur limité, sensation de fluctuation profonde, pas d'ascite appréciable, la pression n'est douloureuse en aucun point ; au toucher, l'utérus est immobile, comme enclavé par des masses qui remplissent les culs-de-sac, dont aucun n'est libre ; le col n'est pas dévié, toucher douloureux, pas de troubles de compression du côté de la vessie, constipation ordinaire ; souffle mitral.

M. Cruveilhier pense à un kyste de l'ovaire, malgré la sonorité qui existe à la partie médiane de l'abdomen, l'expliquant par la production d'adhérences, et l'interposition d'anses intestinales entre la tumeur et la paroi abdominale.

Opération le 14 décembre 1885, par M. Cruveilhier, assisté de M. Polaillon. Avant l'opération, M. Polaillon examine la malade avec beaucoup de soin et, sans vouloir préjuger de la nature exacte de la tumeur, admet plutôt une localisation utérine qu'un kyste ovarique. L'opération est pratiquée avec toutes les précautions antiseptiques les plus rigoureuses. La malade a été préalablement transportée dans un pavillon d'isolement. Incision médiane partant de l'ombilic et s'arrêtant à 5 centimètres environ du pubis. Quelques pinces hémostatiques sont placées chemin faisant sur des vaisseaux qui donnent.

Après avoir coupé les tissus couche par couche et divisé les plans fibreux sur la sonde cannelée, on met bientôt à découvert une masse énorme, de consistance dure ; au même instant, on voit sourdre par un petit orifice situé sur la partie latérale gauche de la tumeur, un liquide noirâtre, mélangé de gaz d'odeur fétide. Immédiatement, on pense à un cancer de l'intestin et la question d'établir un anus contre nature est agitée. L'introduction d'une sonde cannelée par l'orifice qui a livré passage au liquide fait reconnaître l'existence d'une cavité spacieuse et à parois résistantes.

On vide la poche à l'aide d'un trocart adapté à un appareil aspirateur, on retire environ deux litres d'un liquide couleur chocolat et dont l'odeur horriblement infecte est, dit M. Polaillon, pathognomonique d'une grossesse extra-utérine.

Digitized by Google

La tumeur, après avoir été vidée de son contenu, est explorée : le doigt introduit dans sa cavité montre l'existence d'une poche dont les parois épaisses ont une consistance ferme, osseuse et donnant la sensation que fournirait l'exploration de la face interne de l'occipital. En aucun point on ne trouve d'extrémités, quelques arêtes saillantes sont çà et là disséminées sur le contour de la poche. Au cours de l'opération, notons que deux cheveux d'une longueur de 0m,06 ont été retirés.

L'opération est terminée ; après lavage préalable de la poche avec une solution tiède d'eau phéniquée au 1/20e ; on suture les parois abdominales avec des points superficiels et profonds dans une étendue de 0,06 en partant du point le plus inférieur de l'incision. On prolonge la section en haut de 2 à 3 centimètres, en contournant l'ombilic à gauche, on agrandit à l'aide de ciseaux mousses la poche dans une étendue de 0,06 et on en suture les parois aux parois abdominales. La poche est bourrée de gaze iodoformée. Pansement de Lister. L'opération a duré une heure et demie. A une heure, vomissements muqueux abondants, la malade n'accuse aucune douleur. Piqûre de morphine. Le soir, T. 38°6. P. 92. — Une pilule d'extrait thébaïque pour la nuit.

Le 15. L'opérée a passé une bonne nuit. T. 38°2. P. 98. — Pas de douleurs abdominales. Ténesme vésical, catéthérisme douloureux. Le soir, un peu de dyspnée, facies rouge, animé ; pas de frissons ni de point de côté, toux sèche un peu fréquente. T. 39°. P. 120. R. 32. Pilules d'extrait thébaïque, ventouses sèches, lait glacé.

Le 16. Excellente nuit. Sommeil non interrompu pendant cinq heures. Dyspnée disparue, mais la malade accuse une douleur fixe dans l'hypochondre droit, douleur sourde, mais supportable. Rien d'anormal à l'auscultation pratiquée rapidement, tout déplacement étant très pénible à la malade. T. 38°6. P. 92. Le soir, persistance de la douleur dans l'hypochondre droit mais coïncidant avec un point de côté siégeant à gauche, pas d'exaspération à la toux. La malade n'urine pas seule, cathétérisme douloureux, œdème considérable des grandes lèvres.

Le 17. La nuit a été bonne. Le pansement est renouvelé, lavage de la poche à l'eau phéniquée au 1/4° diluée et tiède, on enlève deux points de suture confinant à ceux qui relient la poche abdominale. Gaze iodoformée dans l'intérieur de la cavité. Pansement de Lister. T. 38°4. Le soir, à six heures, agitation extrême, quelques douleurs abdominales à l'occasion de petites quintes de toux, rétention

Digitized by Google

d'urine persiste; à la sonde métallique nous substituons une sonde en caoutchouc rouge, injection vésicale avec une solution tiède de chloral 1/20°. — T. 39°. P. 110.

Le 18. L'opérée a dormi. Deuxième pansement. Lavage à l'eau phéniquée, deux litres et demi environ sont employés. Gaze iodoformée. Pansement de Lister. T. 38°2. P. 86. Le soir, un peu de dyspnée. Selles abondantes pendant la journée. T. 38°4.

Le 19. Nuit moins bonne. Pansement. Lavage de la poche à l'eau boriquée, rougeurs sur les bords de la plaie. La poche est remplie d'un mélange d'acide salicylique et de tannin pulvérisé. Gaze iodoformée à la surface, le tout est recouvert d'ouate de bois au sublimé. T. 38°. Le soir, la malade a pris quelque nourriture pour la première fois. Un peu d'odeur dans le pansement, pulvérisation phéniquée pendant une demi-heure.

Le 20. La malade se sent très bien ; en défaisant le pansement, odeur alliacée très prononcée, écoulement d'un liquide noirâtre, tenant en suspension des détritus de tissu cellulaire sphacélé. Lavage abondant de la poche jusqu'à ce que le liquide qui en sort soit absolument clair, introduction d'un petit sachet fait avec de la gaze iodoformée, imprégnée de mélange d'acide salicylique et de tannin. T. 38°. Le soir, rien d'anormal. Le cathétérisme a cessé d'être douloureux, toujours rétention d'urine. T. 38°.

Le 21. La malade se croit perdue, le faciès est un peu grippé, le pansement exhale une odeur fétide ; après avoir retiré la gaze iodoformée, on voit sourdre en abondance un liquide noirâtre, épais, sentant très mauvais, rappelant l'odeur de macérations anatomiques. Quatre litres environ d'eau boriquée sont injectés dans la poche. T. 39°. P. 120. Le soir, la malade est plus calme. T. 38°2. Le pansement est renouvelé, ce qui fait éprouver un grand bien-être à l'opérée. T. 38°.

Le 22. Dyspnée, agitation. Rien à l'auscultation. Du pansement ne se dégage aucune odeur, mais néanmoins il est renouvelé. En introduisant le doigt dans la poche, on sent à droite une partie dure comme soulevée et semblant se détacher de la paroi abdominale vers sa partie moyenne et adhérente à ses deux extrémités. T. 38°4. Le soir, la journée a été bonne. T. 37°8. La malade a uriné seule. Selles abondantes. Le pansement est changé.

Le 23. T. M. 37°8. T. S. 38°. Rien à noter.

Le 24. T. 38°.

Le soir, T. 38°. Le pansement exhale une forte odeur;

Digitized by Google

en l'enlevant, on remarque une suppuration assez abondante. Lavage à l'eau phéniquée. T. 38°4.

Le 25. La nuit a été bonne. Le pansement est souillé par du pus épais, verdâtre. Lavage de la poche à l'eau boriquée (cinq litres). Le soir, la malade a été très agitée, douleurs abdominales très vives, vomissements, anorexie; aucune nourriture n'a pu être prise. T. 38°4. P. 120. Le pansement n'est presque point taché, peu d'odeur, cathétérisme, la rétention s'est de nouveau montrée depuis hier soir. T. 38°6.

Le 26. Même état. T. 38°6. Le soir, T. 39°. Pansement sent mauvais, suppuration assez abondante.

Le 27. L'opérée accuse une faiblesse extrême. Douleurs abdominales plus vives, généralisées. Du côté de la plaie, désunion complète, suppuration abondante de la poche, lavage copieux. T. M. 38°. T. S. 38°6.

Le 28. Même état. T. M. 38°2. T. S. 38°8.

Le 29. T. M. 38°2. T. S. 39°. L'analyse de l'urine décèle une quantité notable d'albumine.

Le 30. La nuit a été meilleure, la température est revenue à 37°8. La suppuration est toujours abondante. Lavage de la poche avec une solution alcoolique de cinq parties d'eau pour une partie d'alcool camphré. Réaction des plus vives, douleurs intenses, la malade pousse des cris atroces. L'après-midi, elle est plongée dans un état semi-comateux et ne répond que d'une façon incohérente. Le soir, nouvelle injection avec la solution alcoolique; mais au bout de quelques secondes, on est obligé de suspendre, la malade pousse de véritables hurlements. On reprend l'eau boriquée, qui est bien supportée; au mélange d'acide salicylique et de tannin est substitué le bismuth. T. 38°.

Le 31. Nuit mauvaise. T. 38°2. On tente de nouveau avec une solution d'alcool camphré, mais cette fois très diluée, néanmoins cause de vives douleurs. Pansement au bismuth. Le soir : La malade a souffert beaucoup, lavage à l'eau boriquée, plus abondante que les jours précédents. T. 37°8.

Le 1er janvier. T. 37°8. T. S. 37°8.

Le 2. T. M. 37°2. T. S. 37°6.

Le 3. T. M. 37°2. T. S. 37°8.

Le 4. Nuit mauvaise. Douleurs déchirantes dans l'hypochondre droit, pas d'oppression, ni de dyspnée, injection de morphine. T. 37°4. Le soir : Douleur persiste, mais elle est moins aiguë. T. 37°8.

Le 5. Collection purulente située sur la partie latérale droite de l'abdomen, venant aboutir à la partie supérieure

Digitized by Google

de la poche. A l'incision s'écoule environ 200 grammes d'un pus verdâtre, très fétide. T. 37°6. Le soir. T. 37°2. La malade a eu des vomissements, constipation, lavement de glycérine.

Le 6. La malade est soulagée depuis l'incision et mange avec appétit. T. 37°8. Le soir : Odeur très forte du pansement, suppuration abondante. La malade a été à la selle, la miction est devenue douloureuse, les urines sont troubles et renferment, avec de l'albumine, quelques globules de pus. T. 38°.

Le 7. Rien à noter. T. 37°6. T. S. 37°8.

Le 8. Même état. Miction de plus en plus douloureuse, urine franchement purulente, peu abondante. T. 37°6. T. S. 38°2.

Le 9. La poche continuant à suppurer, mais ayant néanmoins une grande tendance à la cicatrisation, de gros tampons de gaze iodoformée sont introduits dans sa cavité pour en écarter les parois et s'opposer à leur affrontement. T. 37°4. T. S. 37°6. A partir de cette époque, la température ne dépasse pas la normale, l'état de l'opérée est des plus satisfaisants, elle commence à se lever.

Le 24. La malade s'est levée un peu plus longtemps que d'habitude, elle se sent fatiguée, et est sur le point de prendre une syncope, au moment où elle est remise au lit. T. 38°6.

Le 25. Courbatures généralisées beaucoup plus accentuées que la veille, vomissements, sueurs profuses. T. 39°2. P. 120. Pas de douleurs abdominales, pas de météorisme. Le soir. Même état. T. 39°6. La malade n'a pu prendre aucune nourriture, le lait à peine ingéré est lui-même rejeté immédiatement. Dégoût profond de tout aliment. Traitement : Opium, glace à l'intérieur, eau de seltz.

Le 26. La malade a passé une mauvaise nuit, persistance des vomissements bilieux ; un peu de diarrhée, prostration extrême ; céphalalgie violente. T. 38°6. Le soir. L'état ne s'est pas sensiblement modifié ; aux phénomènes précédemment notés est venue se joindre une douleur fixe dans l'hypochondre droit. T. 38°8.

Le 27. La nuit a été meilleure, les vomissements ont diminué de fréquence, la douleur de l'hypochondre droit, par contre, est notablement accrue, et même un peu d'oppression. R. 28. Rien à l'auscultation. T. 37°8. Le soir. Même état. T. 38° Ventouses sèches.

Le 28. Les vomissements ont cessé. La respiration seule reste gênée, il existe une petite toux sèche, point de côté disparu. T. M. 37°6. T. S. 37°8.

Digitized by Google

Le 29. La malade se sent mieux, sauf le dégoût des aliments et l'inappétence la plus complète, l'état est assez satisfaisant. T. 37°4.

Le 30. La malade qui n'a pas quitté son lit depuis le 24, se lève un peu, prend environ un litre et demi de lait dans la journée, pas de vomissements. T. 37°4.

Le 31. L'état est satisfaisant. Nous pansons la malade pour la dernière fois. La poche est lavée à l'eau phéniquée tiède au 1/40e, la suppuration est peu abondante, un gros tampon de gaze iodoformée est introduit dans la poche, les parties adjacentes à la plaie sont saupoudrées de bismuth, le tout est recouvert d'ouate de bois au sublimé. En somme, au moment où nous quittons la malade, l'état général est satisfaisant, la poche suppure peu, et la tendance à la cicatrisation est des plus marquées; par le toucher digital, on peut se rendre compte de la rétraction. Les notes prises sur cette malade par notre collègue qui nous a succédé dans le service de M. Cruveilhier, ont été malheureusement égarées. La malade meurt le 16 mars et nous avons pu obtenir quelques renseignements ayant trait aux phénomènes qui ont précédé la mort. Depuis trois semaines, oppression considérable, œdème des membres inférieurs devant être rapportés à une insuffisance mitrale préexistante, températures irrégulières, sueurs profuses, l'émaciation extrême; tous ces symptômes inquiétèrent M. Félizet, qui suppléait alors M. Cruveilhier. En présence de ces signes qu'on ne pouvait que mettre sur le compte de l'infection purulente, M. Félizet, le 13 mars, tente une intervention, débride la poche, en retire des portions sphacélées mélangées à des détritus noirâtres présentant une dureté extrême; la poche est lavée largement à l'eau phéniquée au 1/20e, pansement de Lister. Mais malgré tout, la malade succombe le 16 mars, à des phénomènes de pyohémie.

Autopsie. — A l'ouverture de la cavité abdominale s'écoule une légère quantité de liquide ascitique; à droite immédiatement au-dessous de la paroi, en dehors d'une tumeur volumineuse, se trouve une collection purulente qui donne issue à une petite quantité de pus. La séreuse péritonéale est un peu vascularisée, les anses intestinales sont libres d'adhérences.

En introduisant une sonde cannelée par l'orifice cutané qui communique avec la poche dont les parois ont été suturées aux parois abdominales, nous tombons dans une cavité peu large, incrustée de matières calcaires et englo-

Digitized by Google

bée par une tumeur énorme; à la partie supérieure de cette tumeur se voit une collerette d'anses intestinales agglomérées qui lui sont intimement unies par des adhérences.

Sur la partie latérale droite du rachis nous trouvons des ganglions volumineux, dégénérés, faisant corps pour ainsi dire avec la tumeur.

Le foie est manifestement cancéreux et présente çà et là des nodosités jaunâtres qui font saillie à sa surface.

L'estomac paraît sain. L'examen du poumon et du cœur a été omis par mégarde.

L'examen de la tumeur, sortie de l'abdomen, fait constater l'existence d'une adhérence considérable entre sa paroi postérieure et le péritoine et la paroi antérieure du rectum.

Guidé par les insertions vaginales, on arrive sur le col de l'utérus; une sonde cannelée est introduite par son orifice et nous divisons cet organe sur toute sa longueur.

On peut alors se rendre compte des détails suivants : utérus petit, peu développé, flanqué latéralement de deux masses volumineuses, celle qui occupe sa partie latérale gauche étant surtout considérable.

Par une dissection attentive de la masse placée à gauche de l'utérus, on arrive à trouver un petit conduit dans lequel une bougie filiforme est introduite; en poursuivant la dissection et en poussant, chemin faisant, le petit conducteur, on ne tarde pas à voir la bougie sourdre dans la cavité utérine, ce qui permet de conclure que notre conducteur était engagé dans l'oviducte et que notre tumeur est une grossesse extra-utérine de la variété tubaire.

Réflexions. — Cette observation nous a paru intéressante à plusieurs points de vue. Il s'agit, en effet, d'une affection relativement peu commune dont le diagnostic présente de grandes difficultés. L'innocuité de la rétention de ce fœtus extra-utérin qui a laissé la santé générale indemne pendant dix ans. Ce diagnostic, dans le cas particulier, a été incertain jusqu'au cours même de l'opération. Enfin, la terminaison qui nous a mis à même de constater pièces en main la nature de la tumeur, telles sont les raisons qui nous ont engagé à la publier *in-extenso*.

M. Féré demande pourquoi l'on dit grossesse extra-utérine plutôt que kyste dermoïde ?

Digitized by Google

M. Dumoret répond que M. Polaillon a admis ce diagnostic en raison de l'odeur fétide du liquide contenu.

M. Letulle est d'avis que la présence de fragments osseux aussi peu constitués et de poils plaide plutôt en faveur d'un kyste dermoïde.

8. M. Dumoret présente une carotide externe liée préventivement au-dessous de la thyroïdienne, pour une opération d'ablation d'épithélioma lingual. Le malade étant mort cinq jours après, il était intéressant de se rendre compte des phénomènes survenus au point de la ligature : le catgut est complètement résorbé, et il n'y a pas formation de caillot.

Séance du 23 juillet.

Présidence de M. Féré.

9. M. Widal présente un cas d'*hémorrhagie méningée.* Un homme de 48 ans, athéromateux, indemne de syphilis, entra dans le service de M. Letulle. On constata un délire calme, conscient, des crises épileptiformes et enfin du coma. A l'autopsie, on découvrit une hémorrhagie sous la pie-mère; un caillot recouvrait tout le cerveau, masquant tous les sillons de l'hémisphère droit, remplissant seulement la scissure de Sylvius à gauche. De ce côté existaient deux petits anévrysmes de la sylvienne gros comme des pois; sur la cérébrale antérieure s'en trouvait un troisième dont la paroi était rompue.

M. Letulle insiste sur la rareté des cas de ce genre. L'hémorrhagie sous pie-mérienne avait été diagnostiquée.

10. M. Broca a trouvé dans une articulation scapulo-humérale un *corps étranger articulaire* pédiculé à la synoviale, assez loin du cartilage, au voisinage du point de

Digitized by Google

réflexion de la séreuse. Il s'était creusé une loge spéciale. En raison de son siège, on ne peut admettre qu'il se soit formé aux dépens d'une ecchondrose. Dans les autres articulations, les lésions de l'arthrite sèche étaient évidentes, mais on n'y rencontrait pas de corps étrangers.

M. TUFFIER croit que c'est, en effet, sur la synoviale que s'insère le plus souvent le pédicule des corps étrangers.

M. DARIER. L'insertion des corps étrangers dans le cul-de-sac de la synoviale s'explique, comme on le sait, par leur développement aux dépens des cellules de cartilage découvertes par Kölliker dans les franges. Il est étonnant qu'on n'ait pas signalé des corps étrangers dans les articulations des doigts qui sont souvent le siège d'arthrite sèche et où les cellules cartilagineuses des franges sont si abondantes et si faciles à démontrer. Peut-être faudrait-il les y rechercher plus souvent.

M. BROCA a observé un cas de corps étranger d'une articulation métatarso-phalangienne.

11. M. LEFÈVRE présente un gros *corps fibreux de l'utérus*, trouvé à l'autopsie d'une femme morte de septicémie aiguë à la suite de l'ablation au galvano-cautère d'un épithélioma du col. L'examen microscopique du produit de raclage de ce corps fibreux y a fait découvrir des cellules embryonnaires et peu de fibres cellules. On pourrait se demander s'il ne subit pas la transformation en sarcome.

M. DARIER croit que ce procédé d'examen est tout à fait insuffisant. La consistance ferme et coriace de la tumeur et la sécheresse de sa coupe sont tout à fait celles d'un fibro-myome ordinaire.

12. Kyste hydatique du foie à développement exogène.— Ouverture spontanée à l'épigastre ; par E. LEFLAIVE, interne des hôpitaux.

La nommée Gar..., Marie-Alexandrine, âgée de 63 ans, entre le 5 juin 1886, à l'hôpital Tenon, salle Magendie, lit n° 22 (service de M. G. LACOMBE). Cette femme, dont la santé a toujours été très bonne, est assez robuste, et paraît plus jeune qu'elle ne l'est. Elle a eu plusieurs enfants ; ses

Digitized by Google

grossesses et ses accouchements se sont toujours bien passés. Son intelligence est assez bornée, et les renseignements qu'elle donne, manquent souvent de précision. Elle fait remonter les accidents qui nous l'amènent, à cinq semaines, époque où elle fut prise d'une fluxion de poitrine. Mais déjà elle portait au voisinage du bord gauche de l'appendice xyphoïde un petit bouton « comme un clou. » Le médecin qui lui donna des soins l'ouvrit d'un coup de lancette; mais, prétend-elle, il n'était pas mûr, et il n'en est sorti qu'un peu d'eau. Cependant il ne s'est jamais bien fermé. Douze jours après le début de sa maladie, les membres inférieurs se sont mis à enfler. L'enflure commença par les jarrets et en peu de temps s'étendit au reste des membres inférieurs et à l'abdomen. Elle n'a jamais ressenti de vives douleurs; l'appétit a disparu peu de jours avant l'entrée à l'hôpital.

Examen à l'entrée (6 juin): Les membres inférieurs sont très infiltrés; l'œdème a envahi la paroi abdominale; il remonte en avant jusqu'à l'ombilic, en arrière jusqu'au-dessus de la région lombaire. Le ventre est très gros, élargi et proémine un peu à gauche, côté sur lequel la malade reste habituellement couchée; il est mat dans presque toute son étendue et l'on ne trouve de sonorité intestinale que dans la région circumombilicale. Sensation de flot très nette.

Le foie ne fait pas saillie au-dessous des fausses côtes, et ses limites de matité sont à peu près normales. Il n'y a pas de circulation veineuse superficielle apparente. Tout le côté gauche de la poitrine est absolument mat depuis le haut jusqu'en bas, tant en avant qu'en arrière. Cette matité ne dépasse pas la ligne médiane. A l'auscultation, au lieu de bruits respiratoires, il y a du souffle en avant, et dans la moitié supérieure en arrière; à la partie inférieure le silence est absolu. La voix se transmet assez bien, et sans égophonie; les vibrations thoraciques se perçoivent bien et sont tout au plus un peu diminuées. Le thorax ne semble pas dilaté. La dyspnée est peu marquée, la toux peu fréquente, l'expectoration sans importance. Le cœur bat régulièrement et assez fort; ses bruits sont normaux; la pointe bat à sa place habituelle et ne paraît nullement transportée vers la droite.

Les urines n'ont pas été examinées; la malade va constamment sous elle. Le diagnostic posé fut : Ascite de cause indéterminée; pleurésie? Traitement : Eau-de-vie allemande, 30 gr.

7 *juin*. Potion cordiale; vin diurétique, 60 gr.

Digitized by Google

8 *juin*. Eau-de-vie allemande, 30 gr.

9 *juin*. L'œdème a diminué et le ventre est moins gros; sous la clavicule gauche on trouve un peu de son ; la respiration semble faire retour et est mêlée de quelques râles. La malade se trouve mieux et est descendue de son lit pendant quelques instants.

14 *juin*. On trouve de plus en plus de son et de respiration sous la clavicule gauche. En découvrant la malade on trouve une vésicule hydatique aplatie, du volume d'un petit haricot, venant de faire issue par le bouton voisin de l'appendice xyphoïde; elle est colorée par places en jaune orangé par des matières biliaires. La malade nous dit alors qu'il en est sorti plusieurs de semblables depuis la veille.

15 *juin*. De nombreuses vésicules toutes ouvertes sont sorties spontanément. L'orifice qui leur donne passage est situé dans l'angle que forme le bord gauche de l'appendice xyphoïde avec le rebord costal. La pression fait sortir quelques nouvelles hydatides dont les plus grosses devaient avoir le volume d'une cerise ; il s'écoule aussi une certaine quantité de liquide peu épais, de couleur jaune. Un stylet introduit par la plaie chemine d'abord avec quelque difficulté ; mais il ne tarde pas à disparaître complètement en s'enfonçant en arrière et un peu à droite. L'examen microscopique du liquide recueilli fait voir des fragments de vésicules hydatiques, des crochets en petit nombre (4 ou 5 au plus par préparation), des cristaux biliaires et de nombreux leucocytes.

18 *juin*. La malade rend surtout du pus mêlé de matières colorantes biliaires; le soir elle a un peu de fièvre.

19 *juin*. L'orifice cutané est agrandi par une incision en croix faite au thermo-cautère ; on peut alors apercevoir un orifice plus profond n'ayant que trois ou quatre millimètres de large. Le soir on y introduit une tige de laminaire de 3 millimètres de diamètre. Pansement avec de la poudre d'iodoforme et de la charpie phéniquée.

20 *juin*. Dans l'orifice agrandi on met deux tiges de laminaire.

21 *juin*. Il sort une certaine quantité d'hydatides dont quelques-unes, du volume d'une noisette, ne sont pas rompues. Introduction de trois tiges de laminaire.

22 *juin*. L'orifice et le petit canal qui lui fait suite, sont assez grands pour admettre facilement l'index qui s'enfonce en arrière et un peu en haut à droite. A l'aide d'un tube Faucher de fort calibre, on pratique un lavage de la poche avec une solution boriquée tiède. On détermine

Digitized by Google

ainsi l'issue de près d'un demi-litre d'hydatides, les unes entières, les autres ouvertes, certaines auraient bien eu le volume d'un œuf de pigeon. Avec elles sort une certaine quantité de pigment biliaire orangé. On laisse à demeure un long tube en caoutchouc de plus de un centimètre de diamètre; même pansement.

L'état général paraît s'améliorer; l'œdème diminue; l'appétit est assez bon. Les vésicules examinées avaient toutes leur surface externe lisse; elles contenaient un liquide clair; sur la surface interne de plusieurs d'entre elles se voyaient de très petites éminences arrondies, indiquant la formation d'échinocoques.

30 *juin*. Chacun des jours suivants, on a fait un lavage semblable et on a déterminé l'issue de très nombreuses hydatides. Depuis deux ou trois jours il n'en sort plus que très peu. L'eau ressort propre, ce qui montre que la suppuration n'est pas abondante; l'orifice tend à se rétrécir. La plaie est toujours recouverte du même pansement antiseptique. Le son et la respiration sont complètement revenus dans le poumon gauche en avant et au sommet en arrière; il y a encore du souffle immédiatement au-dessous de l'épine de l'omoplate. Un petit abcès s'est ouvert sous l'aisselle gauche.

2 *juillet*. La malade se plaint beaucoup; elle a perdu l'appétit. Il ne sort presque plus d'hydatides.

4 *juillet*. La malade a été très abattue hier; ses traits se sont altérés; elle est depuis ce matin dans une sorte de coma. Mort à 2 heures de l'après-midi.

Autopsie le 6 juillet. *Thorax* : Le poumon et la plèvre droite n'ont rien d'anormal. La plèvre gauche contient, à la partie inférieure et postérieure, environ un demi-litre de liquide non purulent; des fausses membranes recouvrent les deux surfaces pleurales; des adhérences modérément résistantes unissent le poumon au diaphragme et au péricarde. Le lobe inférieur ne crépite pas; à la coupe il est dense, de couleur foncée et il ne surnage pas; il est atélectasié. A l'*examen microscopique* pratiqué à l'aide du durcissement par congélation, on trouve la plèvre de ce lobe inférieur très épaissie; les alvéoles pulmonaires une fois déplissées semblent à peu près normales. Il existe une symphyse complète du péricarde et le cœur est adhérent même au diaphragme; en certains points on peut décoller les surfaces péricardiques; mais ailleurs l'adhérence des deux feuillets est très résistante. Les parois car-

Digitized by Google

diaques ne sont pas épaissies. L'altération cadavérique ne permet guère de juger de l'état du myocarde.

Abdomen : A l'ouverture de l'abdomen, au lieu d'une collection ascitique, on tombe sur une vaste poche kystique qui en occupe toute la partie inférieure. Ce kyste est uniloculaire; il est entouré d'une paroi blanchâtre, uniformément épaisse de trois millimètres environ, très régulière, assez résistante. Cette poche est adhérente aux organes voisins par toute sa surface externe, mais les adhérences sont assez peu résistantes pour être facilement détachées avec la main. La face antérieure adhère à la partie sous-ombilicale de la paroi abdominale antérieure ; sa partie supérieure se moule sur les intestins qu'elle refoule en masse en haut vers l'ombilic ; sa paroi postérieure s'applique exactement sur la paroi abdominale postérieure ; sa paroi inférieure refoule l'utérus sans pénétrer dans le cul-de-sac de Douglas. L'utérus présente un certain degré de rétro-flexion et comme d'écrasement. Du côté droit, ce kyste présente une adhérence un peu plus marquée au niveau de l'épine iliaque antérieure et supérieure, au-dessous du cœcum repoussé en haut; à gauche, il remonte plus haut et va contracter des adhérences avec la rate dont la situation est normale. Cette forme et ces rapports expliquent : 1° comment ce kyste présentait une ligne de matité à concavité supérieure; 2° pourquoi le ventre faisait une saillie un peu plus prononcée à gauche; 3° comment la poche a été prise pendant la vie pour de l'ascite. En séparant ce kyste des viscères et en particulier des organes génitaux internes du côté droit, on constate que des adhérences lâches l'unissent à l'ovaire ; mais il est intimement uni à l'aileron de la trompe où il prend son implantation. Il semble que le pavillon de la trompe s'ouvre à l'intérieur de sa cavité.

Les anses intestinales sont légèrement agglutinées entre elles, et en quelques points on peut les trouver séparées par de très faibles collections de liquide séreux. Le gros intestin est fortement revenu sur lui-même. La surface interne de la poche kystique est lisse et unie; elle est presque partout recouverte par de la fibrine coagulée, et çà et là présente des taches ecchymotiques ou de véritables petites hémorrhagies. Le contenu, dont on peut estimer la quantité à 2 ou 3 litres, est un liquide un peu trouble, rougeâtre, tenant beaucoup de flocons de fibrine en suspension. Voici ce qu'a donné l'examen histologique de ce kyste et de son contenu. Le liquide recueilli laisse déposer environ un quart de son volume sous forme de boue grisâ-

Digitized by Google

tre. Examiné au microscope, ce dépôt est à peu près uniquement formé de leucocytes plus ou moins altérés; quelques-uns sont pourvus d'un ou de plusieurs noyaux que l'on peut colorer par l'hématoxyline; les autres ne se colorent plus et sont fragmentés. On trouve aussi quelques globules rouges et des filaments de fibrine. La paroi présente deux couches : l'une externe formée de plusieurs lames de tissu fibreux séparées par des séries de cellules aplaties, et dépourvue de vaisseaux; l'autre interne formée surtout de cellules arrondies avec fort peu de fibres conjonctives. Ces cellules sont surtout abondantes au voisinage de la surface interne: elles deviennent de moins en moins abondantes à mesure qu'on s'approche de la couche externe. Dans la zone interne se voient quelques vaisseaux à parois embryonnaires, et tout à fait sous la surface on trouve des hémorrhagies interstitielles plus ou moins abondantes, dont certaines se sont, sans nul doute, ouvertes dans la cavité kystique.

Foie. Nous arrivons enfin à l'organe dont la lésion offre le plus d'intérêt. Le foie est uni par des adhérences au diaphragme et aux organes qui avoisinent le lobe gauche. Il est déformé, en ce sens que le lobe gauche est réduit à un petit moignon fibreux, tandis que le lobe droit semble plutôt augmenté de volume. A l'extérieur la face supérieure n'offre rien à signaler que l'adhérence intime au diaphragme et surtout au centre phrénique. Vu par la face inférieure, le foie est un peu modifié dans sa forme. Tout d'abord la vésicule, rétractée, épaissie, ne renferme pas de bile mais contient plusieurs calculs dont l'un occupe la cavité du col. Au lobe droit le sillon qui sépare la facette antérieure de la facette moyenne est extrêmement profond; les autres sillons sont aussi plus accusés qu'à l'état normal. Le lobe carré est petit et arrondi; le lobe de Spigel, au contraire, est volumineux et des sillons le divisent en trois ou quatre lobes secondaires saillants et arrondis. Le lobe gauche existe à peine, tant il est revenu sur lui-même. En incisant le foie, on voit qu'il est creusé à l'union du lobe gauche avec le reste de l'organe d'une grande cavité irrégulière, d'une sorte de caverne qui a environ 12 centimètres de dimension antéro-postérieure sur 6 à 8 centimètres de largeur maximum. La paroi, intimement unie à la substance hépatique, est peu épaisse, indurée, comme scléreuse. Mais la surface interne est extrêmement irrégulière; des saillies brusques, des dépressions s'y rencontrent; on y trouve plusieurs petits orifices, des sortes d'arcs de tissu scléreux. La comparaison qui paraît la plus exacte

Digitized by Google

est celle d'un vieux morceau de bois vermoulu. Cette poche contient fort peu de chose ; çà et là, se voit encore une vésicule hydatique affaissée ; en quelques points de la paroi, on trouve aussi du pigment biliaire sous forme de poussière. Mais on ne trouve rien qui ressemble à la vésicule mère d'un kyste hydatique ou à ses débris. De la partie antérieure et gauche de la cavité part un trajet fistuleux peu régulier, long de trois centimètres environ et qui, passant dans l'angle formé par l'appendice xyphoïde et le bord costal gauche, vient s'ouvrir à l'extérieur. C'est par là que sont sorties les vésicules pendant la vie ; c'est par là qu'on a fait les lavages. Tout autour de la cavité principale on trouve de petits diverticules s'enfonçant dans le tissu hépatique et communiquant avec elle par les petits orifices déjà signalés. Ces orifices ont de 3 à 4 millimètres de diamètre. Plusieurs de ces diverticules s'enfoncent dans le lobe droit à une distance de 2 ou 3 millimètres et forment une nouvelle petite poche où l'on peut trouver des hydatides moulées sur elle. L'un de ces prolongements sort du foie à la face supérieure et vient former dans le diaphragme, sous le péricarde, une cavité aplatie contenant de petites hydatides du volume d'un noyau de cerise ou d'un petit haricot. En bas, on voit qu'une mince couche de tissu hépatique sépare la cavité peritonéale de ces prolongements au niveau de l'extrémité gauche du sillon transverse. Le lobe gauche est presque complètement fibreux, et il ne contient plus que des traces de parenchyme hépatique ; mais ailleurs on voit que le tissu du foie n'est nullement refoulé, que les vésicules hydatiques par leurs prolongements pénétraient dans sa substance comme par une sorte de bourgeonnement. Examiné au microscope, le tissu hépatique du lobe droit montre que le foie à ce niveau était atteint de dégénérescence graisseuse. La moitié externe de chaque lobule a ses cellules méconnaissables et remplacées par des gouttelettes huileuses au milieu desquelles se voient les noyaux que colore le carmin ou l'hématoxyline. Au centre du lobule, on reconnaît encore nettement la disposition des cellules, et leur dégénérescence est moins avancée. Sur des coupes pratiquées dans le lobe gauche, la disposition lobulaire ne se reconnaît plus. Le tissu hépatique a presque complètement été remplacé par du tissu fibreux, qui paraît être développé autour des vaisseaux interlobulaires. Ceux-ci ont l'aspect de lacunes aplaties vides de sang ; leurs parois sont considérablement épaissies et atteignent au moins un millimètre. Cependant, en quelques points, autour des vaisseaux-

Digitized by Google

portes ainsi transformés, on retrouve des canalicules biliaires d'aspect à peu près normal, reconnaissables à leur épithélium. On ne trouve pas ces canaux remplis de bile ou de cristaux d'origine biliaire.

Réflexions. — Le cas que nous venons de signaler nous paraît devoir être rapporté à cette variété spéciale d'hydatides dite à développement exogène ; dans cette variété, c'est à la face externe de la vésicule primitive que se produisent par bourgeonnement les vésicules filles ; au lieu de tomber dans sa cavité, elles se trouvent simplement lui être juxtaposées. On comprend combien irrégulière sera la poche formée ainsi dans l'organe qui loge le parasite, et avec quelle facilité ce dernier s'étendra de proche en proche au milieu des tissus. L'hydatide exogène s'est surtout rencontrée chez les animaux.

Voici ce qu'en dit Davaine (*Traité des entozoaires*, 2e édition, page xxxiv) : « Kühne a cru trouver un caractère « distinctif entre les hydatides de l'homme et celles des ani- « maux, en ce que les premières se reproduisent par des « bourgeons qui naissent à la surface interne, les secondes « par des bourgeons qui naissent à la surface externe de la « vésicule ou acéphalocyste ; il appelait les premières en- « dogènes et les secondes exogènes ; il n'est point question « des échinocoques. Les hydatides endogènes acquièrent « souvent un volume beaucoup plus considérable que les « exogènes, et les bourgeons chez ces dernières restent « ordinairement forts petits, de telle sorte que la vésicule « primitive paraît souvent solitaire ; ces dernières subis- « sent plus souvent et plus promptement la transformation « athéromateuse. Les hydatides exogènes se rencontrent « chez les ruminants ; les endogènes chez l'homme, le « singe, le porc, le cheval ; cependant, soit qu'il n'y ait « point une différence spécifique entre les deux sortes « d'hydatides, soit que chaque espèce ne soit point la pro- « priété exclusive de certains animaux, on rencontre « quelquefois, mais rarement, il est vrai, des hydatides « endogènes chez les ruminants et des hydatides exogènes « ou au moins à vésicule solitaire chez l'homme. »

Moniez, dans un mémoire sur les *cestoïdes* (Lille 1881), a trouvé dans le foie d'un porc un cas mixte où il y avait à la fois des vésicules endogènes et des vésicules exogènes.

Digitized by Google

Comme caractères anatomo-pathologiques macroscopiques de ces hydatides exogènes, outre l'absence de vésicule mère contenant les autres, Davaine insiste sur la forme en caverne anfractueuse que prend la poche ; il cite Krabbé qui décrit dans le foie du mouton des hydatides irrégulières ramifiées au milieu du parenchyme. La variété d'hydatide à développement exogène, avons-nous dit, est rare chez l'homme, tout au moins pour ce qui est du foie. D'après Leuckart, elle se rencontre chez lui, surtout dans l'épiploon et dans les os. Dans une thèse d'agrégation récente, M. Gangolphe dit même que, pour les os, l'absence de membrane d'enveloppe est le cas le plus fréquent. Il cite nombre d'observations à l'appui de son opinion.

Il faut se demander si cet auteur a eu raison de confondre la variété d'hydatides à développement exogène dont nous venons de parler avec cette maladie déjà bien étudiée sous le nom de kyste hydatique alvéolaire ou multiloculaire. Longtemps prise pour un cancer colloïde, cette affection diffère de l'autre au moins par l'aspect macroscopique ; la marche des lésions et l'évolution de la maladie ne semblent pas identiques. Davaine, dans le chapitre qu'il consacre au kyste alvéolaire, ne dit point s'il le considère comme semblable au kyste exogène des ruminants. Carrière qui en a donné une bonne description dans sa thèse (1868), ne regarde pas comme y rentrant trois cas d'hydatides sans membrane d'enveloppe, simplement infiltrées, contenues dans les aréoles du tissu osseux :

« Nous n'y avons pas trouvé, dit-il, cette formation d'un « tissu nouveau qui remplace celui de l'organe attaqué, ni « surtout cette tendance à l'ulcération qui caractérise notre « tumeur à un si haut degré. »

Nous devons remarquer encore avec quelle facilité les organes voisins de celui qui loge le parasite peuvent être atteints, grâce à la tendance à l'expansion de la variété exogène des hydatides. Dans notre cas, c'est à travers la peau que le mal s'est fait jour vers l'extérieur ; c'est évidemment une évolution favorable. La statistique de Davaine, qui, sur 13 cas d'ouverture spontanée par la peau, signale 11 guérisons, vient à l'appui de ce pronostic. Nous croyons, du reste, que notre malade a succombé bien plus à la tumeur kystique abdominale dont nous avons parlé,

Digitized by Google

qu'au parasite du foie presque complètement évacué plusieurs jours avant la mort. Signalons cependant ce fait, que la cavité péritonéale était bien près d'être atteinte par les prolongements qui s'avançaient vers la face inférieure du foie. D'autre part, il nous semble parfaitement plausible de regarder la péricardite adhésive et la pleurésie gauche de notre malade comme dues au voisinage du parasite, comme étant le résultat de sa marche à travers le diaphragme. N'est-on pas autorisé à penser que si la malade avait vécu plus longtemps, ou plutôt si le kyste hydatique ne se fut ouvert à l'épigastre et à peu près complètement vidé par cette voie, on aurait pu voir la plèvre, peut-être le péricarde et même le cœur, ulcérés par les progrès du parasite comme l'ont été les téguments.

Remarquons enfin, dans un autre ordre d'idées, que la pleurésie gauche assez abondante au moment de l'entrée à l'hôpital pour donner lieu à une matité absolue et complète de tout un côté du thorax, ne s'est pas accompagnée de déplacement du cœur. Nous attribuons ce fait à l'adhérence du cœur au diaphragme et, par l'intermédiaire de ce muscle, au foie. Il s'est ainsi produit sur la ligne médiane une cloison solidement fixée, que le liquide n'a pu refouler vers le côté droit.

13. Abcès du foie ; par M. Léonard, interne des hôpitaux.

Dormanet, 26 ans, limonadier, entre le 1er juillet 1886 à l'hôpital Lariboisière (service de M. Gérin-Roze).

Père mort accidentellement, mère morte tuberculeuse ; plusieurs frères et sœurs morts en bas-âge. De la Côte-d'Or, il habite Paris depuis 1872 ; dès l'âge de 14 ans, il fait des excès alcooliques ; de 22 à 25 ans il est soldat en Afrique où il boit régulièrement un quart de litre d'absinthe par jour, et cependant il n'a ni cauchemars, ni crampes ; tremblement léger des mains et pituites le matin seulement. Blennorrhagie en 1879. Pleurésie gauche en 1882, qui le tient alité pendant deux mois. Depuis cette époque, il s'enrhume facilement mais n'a jamais craché de sang, n'a jamais eu de sueurs abondantes la nuit ; en 1883 et en 1884, fièvre intermittente ; accès tous les deux jours. Durée de la première attaque un mois ; durée de la seconde attaque 18 jours. Ni rhumatisme, ni syphilis.

Mars 1886, c'est-à-dire un mois après sa rentrée en

Digitized by Google

France, il a trois accès quotidiens de fièvre intermittente en même temps il ressent à l'hypochondre droit une douleur assez forte qui s'accentue beaucoup par la toux ; cette douleur est constante avec augmentation et diminution alternatives; sa tête est lourde, il est fortement courbaturé.

Outre la douleur, le malade a de la diarrhée qui ne l'a pas quitté depuis (3, 4, 10 selles par jour). Les matières sont noirâtres depuis une dizaine de jours (n'a jamais eu la dysentérie en Afrique). Tous les moyens employés pour arrêter la diarrhée ont échoué. Depuis ce temps l'appétit est perdu, la bouche sèche, la soif vive; la miction est difficile, mais non douloureuse. Le malade a maigri beaucoup, s'essouffle facilement.

Ses jambes sont œdématiées depuis trois jours ; il se fait porter sur un brancard à l'hôpital.

Examen actuel. L'hypochondre droit est résistant, saillant, douloureux à la pression. Le foie déborde les fausses côtes de 6 centimètres, matité en hauteur 16 centim. 1/2 ; la submatité commence à partir du troisième espace intercostal ; la matité véritable commence au niveau de la sixième côte. Submatité en avant (sommet gauche), en arrière et à gauche dans toute l'étendue du poumon. De ce côté, le murmure vésiculaire est très diminué. Dyspnée qui s'explique du reste par sa douleur hépatique et sa pleurésie ancienne, rien au cœur. Lacis veineux très développé au niveau de l'hypochondre droit ; œdème des extrémités inférieures ; pas d'ictère. Le malade se plaint beaucoup de son côté droit, a de la diarrhée; les matières sont noirâtres (sang); mucus mousseux ressemblant à du frai de grenouille, ni lambeaux membraneux ni grains blanchâtres. Pas d'albumine dans les urines. T. 38°,2.

2 *juillet.* Ponction avec l'appareil Potain. On retire ainsi 1,000 grammes d'un liquide brun dont nous donnerons l'analyse dans un instant. Les 2, 3 et 4 juillet, il souffre moins ; puis la douleur est de nouveau aussi vive, la tension de l'hypochondre droit, d'abord diminuée, s'est accrue le surlendemain de l'opération.

7 *juillet.* T. 37°,6. Incision au thermo-cautère de la peau et du tissu cellulaire sous-cutané à un centimètre au-dessous des fausses côtes du côté droit et sur une longueur de 8 centimètres.

8 *juillet.* T. 38°. Incision de l'escharre et première application de pâte de Vienne (dix minutes).

9 *juillet.* Nouvelle incision de l'escharre et deuxième application de pâte de Vienne.

Digitized by Google

10 *juillet*. T. 38°,9. On emploie le thermo-cautère pour la seconde fois ; le couteau plonge à 6 centimètres de profondeur et ne donne pas encore issue à du liquide.

14 *juillet*, 10 *h. matin*. Les deux lèvres de l'incision sont séparées par deux écarteurs et à l'aide du thermo-cautère on approfondit encore l'incision ; on donne ainsi issue à un liquide ayant les mêmes caractères physiques et chimiques que le liquide obtenu par la ponction. Le doigt introduit dans la plaie arrive dans un immense cloaque dont on ne peut sentir le fond. La poche est lavée avec 4 litres d'eau phéniquée au 1|100e ; drain en anse, lister. — 6 *h. soir*. Le pansement est levé ; des lèvres de l'incision on voit s'écouler un liquide brun avec des traînées verdâtres. Lavage de la poche avec 24 litres d'eau phéniquée au 1/400e; l'eau sort tout à fait limpide.

15 *juillet*. T. 37°,4. Nouvelle irrigation de la poche le matin et le soir avec dix litres d'eau phéniquée au 1/400e.

16 *juillet*. T. 38°,2. Eructations fréquentes. 10 h. *du matin*. Après avoir enlevé le pansement, on voit s'écouler de la plaie un liquide jaune verdâtre ; on en recueille 40 gr. dans un verre : c'est de la bile pure. Comme les urines sont légèrement phéniquées, on lave la poche avec dix litres d'eau bouillie. 6 h. *soir* : Le malade rend des crachats jaunâtres, ressemblant à de la bile (l'examen microscopique y révèle la présence de la poudre de viande), injection de sept litres d'eau bouillie. Les yeux sont excavés, les traits tirés, langue un peu sèche, soif vive, diarrhée, région hypogastrique un peu douloureuse à la pression, pas de ballonnement. 8 h. *soir* : le malade est très agité ; une injection sous-cutanée d'un demi-centig. de chlorhydrate de morphine ne lui donne qu'un repos momentané. 3 h. *du matin* : mort. Régime habituel du malade : une demi-piqûre de morphine à 4 h. du soir et à une heure du matin ; bouillon, lait, un œuf, poudre de viande.

Autopsie. -- Quelques cuillerées d'un liquide séreux épanché dans la cavité péritonéale. *Estomac* très dilaté, vaisseaux sanguins turgescents (estomac d'un alcoolique). Adhérences de l'estomac au côlon transverse. Les intestins adhèrent entre eux au niveau de la région hypogastrique.

Le *foie* déborde les fausses côtes de 8 cent. (hypochondre droit), de 11 centimètres (sternum), de 4 centimètres (hypochondre gauche). Les adhérences du foie à la paroi thoraco-abdominale au niveau de l'incision sont parfaites, si bien que le contenu du foie n'a pu s'échapper dans la cavité abdominale. L'incision commence au-dessous des fausses-

Digitized by Google

côtes et va assez obliquement en arrière et en haut, de sorte que, grâce aux adhérences, on pouvait croire, en faisant l'autopsie, que l'incision intéresse le diaphragme et le poumon. Le diaphragme est refoulé jusqu'au niveau de la 4e côte et n'adhère pas du tout au foie. Adhérences très intimes du foie (partie postérieure de la face inférieure) aux organes et tissus environnants. Poids du foie : 3 kilogr. Cavité énorme pouvant loger une tête d'adulte ; cette cavité intéresse en grande partie le lobe droit. En arrière la poche est limitée simplement par la capsule de Glisson fortement épaissie ; à ce niveau, adhérences néo-membraneuses du foie aux parties environnantes ; pas d'autres abcès ; l'abcès est donc unique.

Rein : *Unique*, poids, 360 gr. Capsule se détache très bien ; il est pâle et à première vue ressemble au rein blanc. *Cœur* : Caillots dans les deux cavités ; légère dégénérescence graisseuse ; valvule et orifices normaux. *Poumons :* Adhérence très intime du poumon gauche à la paroi thoracique. Pas de communication avec le foie. Ulcérations arrondies, comme taillées à l'emporte-pièce au niveau du cœcum ; ces ulcérations intéressent la muqueuse seulement. Ganglions mésentériques correspondants tuméfiés. On retrouve ces ulcérations dans le côlon ascendant, mais en plus petite quantité. Rien au *cerveau*.

Voici l'*examen* du liquide retiré par la ponction et l'incision ; cet examen a été fait par notre ami Ernest, interne en pharmacie des hôpitaux. Liquide retiré par la ponction, 1,000 gr. ; l'incision, 2,000 gr. Ce liquide est brun, alcalin, épais, inodore. Examen microscopique : Sang, pus, matières grasses, cellules du foie très nombreuses, cristaux de phosphate ammoniaco-magnésien et quelques tables de cholestérine. Pas d'hydatides. — Analyse chimique : Matières extractives sèches à 100° : 50 gr., minérales, 9 gr. Le liquide obtenu par l'incision contient en outre de la bile en assez grande quantité. M. Ernest a pu isoler de la bilirubine et de la biliverdine. Nous nous réservons de publier plus tard l'examen histologique du rein et du foie (parois de l'abcès).

Réflexions. — Nous avons eu ici l'occasion assez rare de rencontrer un abcès du foie (l'abcès du foie étant en effet une exception dans notre pays), abcès qui peut s'expliquer par la dysentérie, qu'il y ait eu phlébite, thrombose ou embolie septique. Les détritus cellulaires du foie (cellules déformées, granuleuses) le sang expliquent la couleur

Digitized by Google

rouge du liquide. On sait qu'au niveau de l'abcès les canaux biliaires s'obstruent en vertu d'un travail irritatif : aussi la bile se déverse rarement dans l'abcès ; ici, cependant, nous avons vu un liquide jaune verdâtre se mêler au contenu, nous avons pu recueillir de la bile pure. La présence des gouttelettes graisseuses, indice de la dégénérescence granulo-graisseuse des leucocytes, l'existence d'une membrane pyogénique avec bourgeons grisâtres du côté de l'abcès montrent enfin que cet abcès n'est pas récent.

Séance du 30 juillet 1886.

PRÉSIDENCE DE M. CORNIL.

14. Tuberculose de la protubérance chez un enfant ;— Idiotie ; par BOURNEVILLE et ISCH-WALL.

OBSERVATION.— *Mère névropathe, idées noires. — Grand-père paraplégique; oncle, convulsions; frère, convulsions.—Tante cancéreuse.—Grand'mère rhumatisante ; tante convulsions ; cousin aliéné.—Chagrins pendant la grossesse.—Bronchite, scarlatine, variole. Peur et crise nerveuse à trois ans. Cauchemars, changement de caractère, perte d'appétit. — Etourdissements, strabisme, fièvre cérébrale, rémission.— Titubation, divagations, paralysies et contractures, dysphagie, constipation, perte de la parole, cris. — Amaigrissement, signes de tuberculose pulmonaire, eschares. Alternatives d'hyperthermie et d'hypothermie. — Coma et mort.*

Autopsie. — Oblitération incomplète du trou de Botal.— Tubercules crétacés au sommet des poumons.— Caverne. — Thymus persistant. — Description des circonvolutions cérébrales. — Tubercules de la protubérance. — Examen histologique.

Hoël... (Pierre-Charles), âgé de cinq ans, est entré le 2 avril 1886 à l'hospice de Bicêtre (service de M. BOURNEVILLE.)

Digitized by Google

Renseignements fournis par sa mère (12 mai). *Père* : 32 ans, mécanicien, bien portant, très fort. N'a jamais eu de convulsions, ne fume que très peu et ne fait jamais d'excès de boisson ; caractère doux. Pas de migraines, mais *céphalalgies* temporales fréquentes, sans vomissements, durant deux ou trois heures ; pas de rhumatismes. Il a eu une maladie de peau qui a duré trois ans, s'accompagnant de démangeaisons. Il a été guéri par des lotions phéniquées. [*Père* : employé de chemin de fer, mort à quarante ans, écrasé entre deux wagons ; il avait été longtemps soldat ; on ne lui a jamais connu de maladies. — *Mère* : soixante ans, bien portante, mais sujette à des douleurs rhumatismales dans les bras ; pas de migraines. — *Grand'mère maternelle* : morte presque centenaire, avait eu des douleurs rhumatismales ; pas de nodosités des mains.—*Sœur* : morte à sept ans de *convulsions*.—*Frère*: vingt-huit ans, très rangé, n'a pas de maladies. — *Plusieurs oncles et tantes* sont vivants et en bonne santé. — Un *cousin germain* a été *aliéné* pendant deux ans, à la suite de chagrins ; il est actuellement guéri. Pas d'autres aliénés, pas d'épileptiques, etc., dans le reste de la famille].

Mère : trente ans, domestique, ménagère ; blonde, mince, type lorrain ; pas de convulsions dans l'enfance, pas d'accidents nerveux ; ni migraines, ni céphalalgies, ni rhumatismes. Depuis la naissance de son dernier enfant, c'est-à-dire depuis trois ans, elle a des pertes de sang qui l'affaiblissent beaucoup. Avant, elle était très bien portante. Mariée à vingt-cinq ans, n'a jamais eu de crises de nerfs ni de syncopes. Depuis ses pertes, elle s'émotionne facilement, a des tremblements lorsqu'elle éprouve une contrariété ; il y a un an, elle avait des « crises d'idées noires, » elle pensait à mourir. Cet état durait depuis la naissance de son dernier enfant, qui avait coïncidé avec la perte de son fils aîné, qu'elle aimait beaucoup. En ce moment, elle est atteinte de chloro-anémie et aurait, de plus, suivant son médecin, une métrite. [*Père* : tué dans une bagarre (fracture du crâne). Il était très fort et très nerveux, sans avoir pourtant jamais de crises de nerfs. Très intelligent, dit-on. A l'âge de vingt ans, à la suite d'un bain froid, il resta deux ans sans pouvoir bouger, avec les jambes raides ; la partie supérieure du corps était saine. Cette *paraplégie* guérit à l'âge de vingt deux ans, et il put reprendre son métier de chauffeur. — *Mère* : soixante ans, n'a jamais eu de maladies et n'a jamais présenté d'accidents nerveux. — *Sept frères et sœurs* au moins (de deux mères), cinq sont vivants et bien portants, ainsi que leurs enfants ; un est

Digitized by Google

mort à vingt mois de *convulsions* de la dentition. — Une *sœur* aînée est morte d'un *cancer utérin*]. — Pas de consanguinité.

Deux fausses couches et deux *enfants* : 1° Un fils, né avant le mariage, est mort âgé de deux ans, de *convulsions* après dix jours de maladie. Il était très intelligent, très fort et très coléreux. Un jour qu'on voulait le forcer à manger sa soupe il se mit dans une telle colère qu'il se trouva mal et qu'on dut aller chercher un médecin ; — 2° fausse couche de deux mois, sans cause connue ; — 3° notre malade ; — 4° fausse couche de cinq mois et demi.

Notre malade. — *Conception* pendant que la mère était chagrine et fatiguée par suite de la mort d'un enfant qui avait eu lieu trois jours avant.—*Grossesse* pénible ; la mère, très faible, se condamnait au repos dans la crainte d'un avortement ; sa santé devint meilleure à partir du 4e mois ; ni chutes, ni traumatismes, ni œdèmes.

Accouchement à terme, facile, sans chloroforme. *A la naissance*, l'enfant était très maigre, mais ne présentait pas de signes d'asphyxie. *Elevé au sein* par sa mère jusqu'à onze mois. A cette époque, il eut une bronchite très forte qui dura quinze jours. Il a marché vers 16 mois, a parlé à plus de deux ans, a été propre de très bonne heure. La première dent a percé à cinq mois, les autres dents vinrent très vite sans amener de convulsions.

A 4 ans, *scarlatine* et six mois après, *petite vérole volante* presque sans éruption. Il y a deux ans, entendant des voisins qui se disputaient, il eut peur et fut pris d'une « *crise de nerfs* ». Pendant plus d'un quart d'heure il tourna les yeux et se cacha. Depuis ce temps, *cauchemars* et *peurs nocturnes*, perte d'appétit, changement de caractère ; l'enfant devenait nerveux, poltron, tout l'effrayait ; la nuit il se cachait sous les couvertures, même lorsqu'il était couché avec sa mère ; sa respiration était haletante : « il respirait à s'étouffer, » parfois il se mettait à crier qu'il avait peur. Après six mois passés dans cet état, il eut des *étourdissements* le prenant deux fois par jour, à midi et le soir. Il disait que le plancher tournait, *devenait rouge*, mais il ne tombait jamais. Huit jours après le début de ces vertiges, survinrent des *envies de vomir*. Un médecin consulté alors lui trouva le regard égaré et lui prescrivit du bromure de potassium. Depuis ce temps, les vertiges cessèrent et furent remplacés par de la *céphalalgie*, des *nausées* le matin, et par des moments d'agitation. Huit mois après la peur, on le mena à l'école et le premier jour il revint *louchant de l'œil gauche* « parce qu'il avait trop regardé le

Digitized by Google

tableau », dit la mère. Le lendemain l'œil n'avait plus rien, mais le soir on remarqua que l'enfant avait de la fièvre. Cette fièvre, que le médecin appela *fièvre cérébrale*, dura huit jours. Pendant les trois premiers l'enfant parlait bien et était gai, mais les jours suivants il devint triste, ses yeux étaient égarés et cet état dura jusqu'à la fin de la fièvre. Quand celle-ci fut finie et que Hoël... se leva on remarqua qu'il allait de droite à gauche, titubait, parlait toujours de bêtes et de serpents dont on l'avait entretenu à l'école. Pendant six semaines, il eut une légère rémission après laquelle les accidents reprirent plus forts que jamais. Il *se tenait mal sur ses jambes*, se cognait à droite et à gauche, était *très gêné* pour avaler. A ce moment, ni étourdissements, ni crises nerveuses, les nuits étaient bonnes. L'enfant était habituellement constipé, il fallait chaque jour lui donner un lavement.

Avant sa maladie, son intelligence était assez développée, il était obéissant, ne se mettait pas en colère, avait le caractère affectueux et franc, mais il était très turbulent. — Pas d'onanisme, *pas de convulsions*, pas de gourmes, d'ophthalmies, ni d'écoulements d'oreilles. Ni dartres, ni teigne. Jamais de traumatismes sur la tête, pas de vers.

Etat actuel (21 avril 1886). *Crâne* ovoïde, bosses pariétales et occipitales moyennement développées et symétriques. Bosses frontales peu saillantes; le front est étroit et peu élevé, les rebords orbitaires sont saillants et surmontés de dépressions assez prononcées.

Diamètre antéro-postérieur maximum.	17,8
Diamètre transverse	14,3
Circonférence horizontale au niveau des oreilles .	50,5
Demi circonférence allant d'une oreille à l'autre .	28,»
Longueur de la racine du nez à la protubérance occipitale externe en passant par le sommet. .	30,0

Face arrondie, symétrique; *nez* petit, très large vers sa racine, ailes du nez de niveau; *bouche* grande, lèvres minces; *voûte palatine* moyennement excavée et symétrique; *voile*, *luette*, *amygdales* rien de particulier; *menton* petit et arrondi; *oreilles* bien détachées et bien ourlées, lobule adhérent; largeur 6 centimètres à droite, 5 centimètres à gauche.

Cou, court; circonférence à la partie moyenne 24 centimètres. *Thorax* bien conformé, symétrique; circonférence sous l'aisselle 53 centimètres; au niveau des mamelons 55 centimètres; à la base 57 centimètres. *Dos*, *lombes* et

Digitized by Google

rachis normaux. *Abdomen* souple n'offrant rien de particulier.

Membres supérieurs bien conformés, bien musclés, symétriques. Les dimensions sont les mêmes des deux côtés.

Membres inférieurs symétriques, égaux, normaux, sauf les articulations du genou qui sont trop grosses; pieds bien conformés.

Organes génitaux : Pénil glabre, bourses pendantes, testicules de la dimension de toutes petites noisettes, gland découvrable, méat normal. Longueur de la verge 5 cent. ; circonférence 4 cent. 5.

Foie et rate normaux à la percussion. — *Ganglions lymphatiques* non hypertrophiés. — *Peau* bistrée, assez épaisse ; duvet assez abondant à la partie supérieure du dos ; quelques poils à la partie externe des jambes. Cheveux châtains ; sourcils peu épais ; cils longs et noirs ; front couvert de duvet.

Sensibilité générale assez bien conservée car l'enfant retire ses membres dès qu'on les pique, mais comme il ne cesse de crier pendant qu'on l'examine et qu'il ne dit pas un mot, il est assez difficile d'être bien renseigné sur *les sens* ; c'est ainsi qu'on ne peut apprécier l'état de la *vue* ; les yeux sont grands, l'iris est brun foncé, les pupilles sont égales, un peu contractées; il y a un *strabisme* interne très accusé de l'œil gauche. — L'*ouïe* semble normale ; en effet, l'enfant tourne la tête quand on l'appelle ; il se détourne aussi quand on approche un flacon d'ammoniaque de ses narines, ce qui dénote une certaine intégrité de l'*olfaction*. — Quant au *goût*, on ne peut apprécier sa sensibilité.

Les *mouvements* des bras s'exécutent librement, mais ceux des jambes sont plus difficiles et l'enfant, à certains moments, est très faible sur ses jambes. — On ne note rien de particulier du côté des grands appareils splanchniques sauf aux poumons. La respiration est rude et soufflante aux deux sommets ; de plus, à droite, on entend des râles humides, caverneux. Submatité sous chaque clavicule.

Dentition. — A la mâchoire supérieure dix dents de lait et première molaire ; à la mâchoire inférieure : premières molaires droite et gauche et deux incisives comme dents permanentes, les autres dents sont des dents de lait. — Chaque fois qu'on l'examine, Hoël... ne cesse pas de pleurer.

Poids, 17 kilog. — *Taille*, 1 m. 06.

8 *mai* 1886. — Hoël... entre à l'infirmerie. Il est devenu

Digitized by Google

très faible et on le signale comme ne se tenant pas sur ses jambes. A son entrée dans le service, le malade marchait seul et prononçait quelques mots.

12 *mai*. Depuis trois jours, le malade est abattu. Si l'on essaie de le mettre debout, ses jambes fléchissent et ne peuvent le porter (*paralysie complète*). Précédemment il disait quelques mots, maintenant il ne parle pas du tout. Le regard reste très vif. Il n'y a pas d'anesthésie appréciable des jambes ni du reste du corps. — Le *réflexe rotulien* est exagéré mais égal des deux côtés. Pas de trépidation épileptoïde des pieds. — *Incontinence* urinaire et fécale. — Plaintes continuelles, pleurs fréquents, parfois cris. — Caractère irritable, sommeil mauvais. — Battements du cœur fréquents ; rien à l'auscultation. — Pouls dur et régulier. — Respiration à peu près normale. Les signes sthétoscopiques ne se sont pas modifiés depuis le dernier examen.

Appétit nul, langue blanche, constipation opiniâtre. Abdomen ni ballonné, ni rétracté. Peau légèrement jaunâtre. Le foie ne déborde pas les fausses côtes. — *Traitement* : Huile de ricin ; potion de Todd avec 2 gr. extrait de quinquina.

14 *mai*. Quand on approche de son lit, Hoël... se met toujours à pleurer et à crier. Depuis plusieurs jours la déglutition était devenue impossible, l'enfant ne faisait aucun mouvement pour avaler quand on lui mettait des aliments dans la bouche ; aujourd'hui, il avale mieux. Les bras sont à demi fléchis. Si on essaie de les étendre on constate une *contracture* manifeste assez facile à vaincre et cette manœuvre semble déterminer une certaine souffrance. L'enfant agite faiblement les bras et n'exécute jamais de grands mouvements. La sensibilité cutanée paraît diminuée. Les membres inférieurs sont d'habitude étendus, l'enfant les remue, mais l'étendue des mouvements est assez restreinte. En essayant de les fléchir, on provoque aussitôt une contracture plus marquée qu'aux bras. La sensibilité cutanée des jambes est également amoindrie. Pas de mouvements fibrillaires.

La teinte jaunâtre de la peau est moins accusée que les jours précédents. Face très rouge, yeux mi-clos, bouche ouverte. Le malade paraît se plaindre de la tête ; quand on la lui soulève il se met à pleurer. Il ne prononce pas un mot.

15 *mai*. P. 64, très irrégulier, filiforme, avec des intermittences fréquentes. Strabisme convergent des deux yeux. Hyperesthésie cutanée. Dès qu'on le touche, Hoël... pousse des cris. Raie méningitique. L'enfant pleurant constam-

Digitized by Google

ment, il est impossible d'étudier avec soin la respiration. Cou flexible, mais les mouvements de la tête semblent toujours pénibles. La contracture a notablement diminué. Depuis hier, l'enfant avale mieux et la constipation a cessé.

17 *mai.* Aujourd'hui Hoël... ne crie pas, ne s'agite pas; il remue les lèvres, tourne parfois la tête. Si on approche trop de son lit, il se plaint. Il continue à prendre du lait et du bouillon. En résumé, légère rémission.

18 *mai.* Même état; Hoël... est assez tranquille sauf quand on veut l'examiner. Pouls irrégulier, filiforme, incomptable.

19 *mai. Contracture* et raideur des bras très diminuées; strabisme interne, surtout à l'œil gauche, constipation. Hier soir, on a donné un lavement sans résultat.

20 *mai.* La mère du malade est venue le voir; elle dit qu'il l'a reconnue. Aujourd'hui, il se laisse approcher sans crier. La respiration est facile et régulière, le pouls fort, rapide, irrégulier. Le faciès est peu modifié : bouche ouverte, strabisme interne double très marqué, hyperesthésie générale. L'enfant prend du lait à la cuiller. Pas de vomissements, constipation persistante.

25 *mai.* L'enfant n'avale que si on lui enfonce les aliments liquides dans la bouche avec une cuiller. Le strabisme domine à gauche. Quand on dérange les mains, elles exécutent de très faibles mouvements.

26 *mai.* Abattement très accusé, mâchonnement. Hoël... pleure dès qu'on l'approche. Pas de cris pendant la nuit. Pouls très fréquent, régulier, petit, dur. Amaigrissement sensible, abdomen légèrement rétracté et ridé. Constipation persistante, souvent même les lavements sont rendus tels qu'ils ont été pris (huile de ricin, 15 grammes.)

29 *mai.* L'état de Hoël... ne s'est pas modifié, l'abattement persiste, l'amaigrissement augmente. Bouche constamment ouverte, langue blanche et sèche, pas de muguet. Ni vomissements, ni fièvre, ni convulsions. Pouls toujours fréquent, mais régulier et plus ample.

2 *juin.* Même état, pas de garde-robes depuis quatre jours malgré les lavements purgatifs.

7 *juin.* Pas de modification; on a noté seulement que l'enfant urine très peu; l'examen montre que la vessie n'est pas distendue.

11 *juin.* Pouls petit, irrégulier, incomptable. Pas de selles, ventre rétracté, urines toujours peu abondantes. Pas de fièvre; on note un *abaissement* de la température. Raideur de la nuque.

19 *juin.* L'état du malade ne s'est guère modifié; même aspect extérieur. Contracture du bras droit, réductible

Digitized by Google

avec peine. Membre inférieur droit ni contracturé, ni paralysé. Membre inférieur gauche contracturé légèrement et d'une façon intermittente. Membre supérieur gauche flasque, les doigts cependant serrent légèrement les objets. Hier l'enfant n'a rien mangé, pas de mouvement de déglutition. Cris. Respiration très irrégulière. Pouls, régulier, 75.

22 *juin*. La mère assure qu'aujourd'hui encore son fils l'a reconnue.

26 *juin*. Des eschares commencent à se former à la région sacrée. Déglutition toujours impossible.

30 *juin*. L'enfant va de plus en plus mal. Il ne bouge pas, n'avale pas, grimace quand on le remue. Bouche ouverte, langue sèche, clignottement des paupières, inégalité pupillaire (pupille droite plus rétrécie que la gauche). Hyperémie des conjonctives oculaire et palpébrale. Ronchus trachéaux. De temps en temps, plaintes faibles. L'enfant ne fait aucun mouvement et ne reconnaît personne.

2 *juillet*. Hoël.... est en résolution ; respiration un peu stertoreuse ; pouls rapide, incomptable. — Température de la peau assez élevée. Strabisme persistant, regard fixe, cornées fermes. La sensibilité cutanée a presque tout à fait disparu. L'enfant ne réagit plus au pincement. La face présente des plaques rouges. *Coma*. Mort à onze heures du soir. — Température un quart d'heure après la mort, 42°,3 ; une heure après, 41,°4 ; deux heures après 38°. — *Poids* après le décès, 10 kil. 500. Perte de poids : 6 k. 500.

Autopsie le 4 juillet 1886, à six heures du matin, trente et une heures après la mort, le corps est très amaigri, la rigidité cadavérique n'existe plus. A l'ouverture du corps, on constate tout d'abord que les viscères occupent leur place normale. *Cœur* (40 gr.) en systole, sans lésions, excepté que le *trou de Botal* n'est pas complètement oblitéré. — *Plèvres* : pas de liquide, adhérences au niveau du sommet droit. — *Poumons* (160 gr. de chaque côté). Les deux sommets présentent quelques *tubercules* dont un certain nombre sont *crétacés*. Il existe de plus, à droite, une *petite caverne* grosse comme une noisette, remplie d'un pus épais. Œdème des lobes inférieurs. *Rate* (90 gr.) adhérente aux organes voisins, mais saine d'ailleurs. — *Foie* (520 gr.) sain, quelques adhérences au diaphragme. — *Uretères, capsules surrénales* normaux. *Reins* (50 gr. à droite ; 40 gr. à gauche), légèrement lobulés, se décortiquant bien, hyperémies. — *Estomac, œsophage, pancréas* : Rien de particulier. — *Péritoine, ganglions, mésentériques*, sains.

Digitized by Google

Larynx et *Pharynx* normaux. *Thymus* persistant, mais peu développé. *Testicules* infantiles.

Tête. — A l'ouverture du crâne, il ne s'écoule que très peu de liquide. Les artères, les nerfs et les autres parties de la base de l'encéphale sont symétriques et sans lésions. Nulle part la pie-mère n'offre de granulations tuberculeuses, elle s'enlève assez facilement sauf sur le lobe pariétal (tiers inférieur de la pariétale ascendante) et sur le tiers inférieur de la frontale ascendante droite où l'on entraîne avec elle une partie de la substance grise. — Encéphale : 1270 gr.

Cerveau : hémisphère droit, 560 gr., hémisphère gauche, 540 gr. — *Cervelet et isthme*, 170 gr.

Hémisphère gauche. — La *scissure de Sylvius* est sinueuse, profonde, elle s'arrête à 5 millim. de la scissure interpariétale. Le *sillon de Rolando* très sinueux, assez profond, communique en haut avec la scissure frontale supérieure. La *scissure perpendiculaire externe* ne présente qu'un court trajet sur la face convexe.

Le *lobule orbitaire* possède un gyrus rectus bien développé. La *scissure olfactive* rectiligne est très profonde ; à quelques millimètres en dehors d'elle, le lobule orbitaire se présente dans ses autres parties sur un plan beaucoup plus élevé ; la partie la plus profonde se trouve entre les deux branches de l'incisure en H.

Lobe frontal. — La première frontale qui s'insère par un pli de passage à niveau sur la frontale ascendante est dédoublée ; ce dédoublement est beaucoup plus net dans la partie moyenne. La scissure frontale supérieure, sinueuse, assez profonde, va se jeter dans le sillon de Rolando. La deuxième frontale s'insère à la frontale ascendante par deux plis de passage profonds ; elle est également dédoublée sur presque tout son parcours. La scissure frontale inférieure est très sinueuse, assez profonde. La première frontale est moins développée que les deux autres, son pied est maigre, contourné et en retrait sur les parties environnantes, le cap relevé est également peu développé.

A la partie antérieure, les trois frontales sont réunies entre elles par des plis de passage formant entre eux et les frontales une suite de circonvolutions bordant le lobule orbitaire. Il existe une scissure frontale parallèle complète, prenant son origine à la scissure frontale supérieure et se terminant à 3 millimètres de la scissure de Sylvius.

La frontale ascendante, peu développée, très sinueuse, est coupée profondément à son cinquième supérieur

Digitized by Google

par le sillon qui fait communiquer la scissure frontale supérieure avec le sillon de Rolando, de telle sorte qu'on croirait qu'elle finit là, d'autant plus qu'elle envoie dans la scissure frontale supérieure, en avant, une sorte de crochet. La pariétale ascendante est assez développée dans ses trois quarts inférieurs, très amaigrie dans son quart supérieur. Elle est sinueuse, nettement séparée du pli pariétal supérieur, elle commuuique à 1 centim. environ de la scissure de Sylvius, par un large pli de passage, avec le pli pariétal inférieur. Ce pli de passage interrompt la continuité de la scissure interpariétale qui prend son origine au fond de la scissure de Sylvius, est sinueuse et va se jeter dans le premier sillon occipital; au niveau de sa courbe, un rameau ascendant, qui longe la pariétale ascendante jusqu'à la fente interhémisphérique, forme une sorte de scissure parallèle pariétale. Vers le milieu de sa courbe, un rameau descendant va de la scissure interpariétale à la scissure parallèle. Le pli pariétal supérieur est assez développé, très découpé dans ses parties antérieures; sa partie la plus postérieure est très maigre, comme atrophiée, en retrait sur les parties voisines; il en est de même du pli de passage qui se rend du pli pariétal supérieur au lobe occipital. Le pli pariétal inférieur est assez bien développé, ainsi que le pli courbe.

La première circonvolution temporale, maigre et sinueuse en avant, est assez volumineuse dans sa partie postérieure. La scissure parallèle est sinueuse, profonde, bifurquée à ses parties supérieure et postérieure et communique en bas avec un sillon qui va presque rejoindre l'incisure préoccipitale et sépare le lobe temporal du lobe occipital.

La deuxième temporale est sinueuse, bien développée, découpée par un sillon allant de la scissure parallèle à la deuxième scissure temporale qui est interrompue par plusieurs plis de passage se rendant de la deuxième temporale à la troisième. Celle-ci est également assez bien développée. — Le lobe occipital présente son aspect ordinaire, mais ses circonvolutions sont un peu maigres, et il paraît un peu en retrait sur les parties environnantes.

Face interne. — La première frontale interne est assez bien développée, sinueuse. La scissure calloso-marginale, sinueuse, est interrompue par un petit pli de passage en retrait, allant de la première frontale à la circonvolution du corps calleux. Le lobule paracentral, irrégulier, nettement séparé des parties environnantes est peu développé, possède une petite scissure horizontale et trois scissures

Digitized by Google

plus profondes, perpendiculaires; la médiane appartient au sillon de Rolando.

Le lobe quadrilatère est bien développé, a une scissure sous-pariétale très prononcée et des plis pariétaux limbiques, antérieurs et postérieurs, nettement séparés par des sillons assez profonds.

La scissure perpendiculaire interne ne présente rien de particulier. Le coin est assez gros, un peu en retrait. La scissure calcarine, profonde, est normale. La circonvolution du corps calleux est assez développée et sinueuse sur son bord supérieur.

Les scissures et les circonvolutions temporo-occipitales sont bien développées; un pli de passage se rend de la deuxième temporo-occipitale à la troisième temporale, et un sillon profond revient vers la partie antérieure de la première scissure temporo-occipitale.

Le ventricule latéral, les masses centrales, la corne d'Ammon ne présentent rien de particulier.

Hémisphère droit. — La scissure de Sylvius est normalement conformée. Le sillon de Rolando est sinueux, profond. La scissure perpendiculaire externe est comme dédoublée; un rameau, le plus postérieur, est la continuation directe de la scissure perpendiculaire interne, il est très court et ne représente qu'une encoche; l'autre, plus antérieur, part horizontalement et un peu obliquement de la scissure perpendiculaire interne, sur la face interne, pour se diriger après un trajet d'un centimètre, sur cette même face interne, vers la face externe où elle se termine après un trajet d'un centimètre.

Sur le lobule orbitaire, on trouve, comme à gauche, les mêmes parties situées sur un plan plus élevé, mais à un degré moins prononcé; ce lobule est, du reste, plus large qu'à gauche.

Lobe frontal. — La première frontale s'insère à la frontale ascendante par un large pli de passage à niveau; elle est nettement dédoublée dans ses trois cinquièmes postérieurs; dans sa partie antérieure, un pli de passage allant à la 2e circonvolution interrompt la continuité de la scissure frontale supérieure qui est sinueuse et prend son origine dans le sillon de la frontale ascendante. La 2e frontale, très développée, est irrégulière, très sillonnée, comme dédoublée en avant; elle s'insère à la frontale ascendante par un pli de passage à niveau, juste au-dessus du pied de la 3e frontale. La scissure frontale inférieure est très sinueuse, assez profonde. La 3e frontale, dont le

Digitized by Google

pied semble confondu avec la frontale ascendante, est très irrégulière, peu développée; son cap, en partie, est comme relevé. A la partie antérieure, les trois frontales sont nettement séparées du lobe orbitaire par un sillon assez profond et s'étendant, du bord interne à la partie la plus antérieure de la scissure de Sylvius. Il existe deux scissures parallèles frontales : l'une, plus postérieure, longe la frontale ascendante entre les deux plis de passage des 1re et 2e circonvolutions ; l'autre, antérieure, séparée par un pli des 2e et 3e frontales, de la frontale ascendante, coupe la scissure frontale inférieure et descend presque jusqu'à la lèvre supérieure de la scissure de Sylvius. La frontale ascendante est sinueuse, peu développée, rétrécie sur deux points ; il en est de même de la pariétale ascendante. La scissure interpariétale forme en arrière de la pariétale ascendante une scissure parallèle, prenant son origine près de la fente interhémisphérique et se termine à quelques millimètres de la scissure de Sylvius. La scissure interpariétale proprement dite, après un trajet un peu sinueux, va aboutir au sillon occipital transverse. Le pli pariétal supérieur très sinueux, très découpé, est assez bien développé ainsi que le pli pariétal inférieur et le pli courbe. Le lobe occipital est moins volumineux qu'à gauche; il est un peu en retrait sur la face convexe et sur les parties environnantes.

La première circonvolution temporale présente les mêmes particularités qu'à gauche. La scissure parallèle sinueuse, profonde, est bifurquée à sa partie postérieure et communique également avec un sillon qui va rejoindre l'incisure préoccipitale. La 2e temporale, un peu sinueuse, est très développée et envoie deux plis de passage à la 3e, qui est également bien développée; la 2e scissure temporale est presque rectiligne et profonde.

Face interne. — La première frontale plus développée qu'à gauche est sinueuse. La scissure calloso-marginale est sinueuse, un sillon oblique d'arrière en avant et de haut en bas la relie vers le milieu de son parcours au sillon du corps calleux; le lobule paracentral, médiocrement développé, est peu élevé et ne présente pas d'incisures ; l'incisure médiane est à peine ébauchée, elle est limitée en avant par une incisure ovalaire.

Le lobe quadrilatère est très développé, parcouru par trois sillons irrégulièrement verticaux qui lui sont communs avec la circonvolution du corps calleux qui est mal délimitée. La scissure perpendiculaire interne est très pro-

Digitized by Google

fonde. Le coin est bien développé, limité en arrière par la scissure calcarine normale.

Les circonvolutions temporo-occipitales sont assez bien développées, à l'exception de la moitié postérieure de la première, les deux scissures sont profondes et réunies à leur partie la plus antérieure par un sillon transverse.

Le ventricule latéral, la couche optique, le corps strié, la corne d'Ammon, le corps calleux ne présentent pas de lésions.

Les *coupes* pratiquées sur divers points des hémisphères ne font rien découvrir d'anormal.

Cervelet. — L'hémisphère gauche, examiné sur ses deux faces, paraît plus petit que le droit. Les deux hémisphères sont séparés sur la ligne médiane. Cette coupe, ainsi que plusieurs autres pratiquées sur chacun des hémisphères ne laissent voir aucune lésion. Les deux hémisphères sont égaux, malgré l'inégalité qui semblait exister à la vue.

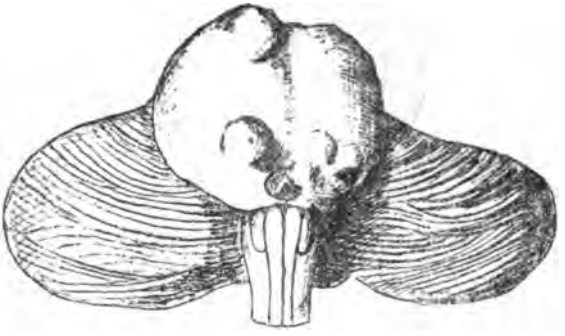

Fig. 17.— Réduction d'un tiers.

Protubérance. — Elle est notablement élargie, augmentée de volume (38 gr.), molle, presque fluctuante. Elle a une teinte rosée et même rougeâtre vers la partie moyenne (*fig.* 17).

La moitié droite est plus volumineuse d'un tiers que la moitié gauche et présente plusieurs bosselures : 1° à sa partie supérieure un renflement de la grosseur d'un noyau de cerise ; 2° à sa partie inférieure, près de la ligne médiane, un renflement analogue ; 3° au-dessus de la pyramide droite, végétation grisâtre, de la dimension d'une forte lentille. La moitié gauche de la protubérance est plus égale, sauf à sa partie inférieure où l'on remarque deux noyaux

Digitized by Google

saillants, gros comme des petits pois, très rapprochés l'un de l'autre.

A la coupe, on remarque que, à part une mince écorce de tissu nerveux, la protubérance est remplie par une masse d'aspect encéphaloïde, composée d'amas de matière d'un blanc jaunâtre, friables, résistants et durs sur certains points, très mous sur certains autres, disséminés dans une substance rougeâtre et glutineuse. Le raclage de la tumeur donne un suc lactescent assez clair, sauf au niveau des points ramollis où il est blanc et épais. Outre les amas néoplasiques répondant aux bosselures superficielles, on en trouve d'autres dans la profondeur (*fig.* 18). Un d'eux, de la dimension d'un noyau de cerise, occupe le centre même

Fig. 18. — Réduction d'un tiers.

de la protubérance ; il est entouré d'une zone rouge sombre, brunâtre, un peu ramollie, qui s'étend jusque vers le quart environ de l'épaisseur de l'organe, en présentant des teintes de plus en plus claires. On remarque encore profondément deux gros noyaux à gauche, un moins volumineux vers la ligne médiane et enfin un autre, à droite, du volume d'un gros pois.

Examen histologique fait par M. Pilliet, aide-préparateur au laboratoire des travaux pratiques. Cet examen a montré que la tumeur de la protubérance est constituée par du *tubercule massif* à l'état caséeux. Les masses caséeuses, irrégulières, sont dispersées au sein d'un tissu spécial, composé d'un grand nombre de petites cellules ramifiées avec

Digitized by Google

des fibrilles abondantes, séparées par une substance intercellulaire qui a disparu sur les préparations et qui donnait l'aspect de gliome à certains points de la coupe. Tout autour des points caséeux sont dispersées des cellules géantes, arrondies et opaques.

La *moelle cervicale* est légèrement asymétrique, le côté gauche étant plus petit que le côté droit. Dans la substance blanche, on remarque une lésion descendante des divers cordons latéraux, les faisceaux cérébelleux étant respectés. Cette lésion est plus étendue du côté gauche. La pie-mère y est aussi un peu plus épaisse. La sclérose a respecté les faisceaux les plus internes, contigus à la substance grise; il y a une ligne de démarcation brusque entre le tissu sclérosé et le tissu sain. La lésion est très avancée. Il n'existe à peu près plus de tubes nerveux; les quelques rares cylindres d'axe que l'on retrouve sont tuméfiés. Le tissu scléreux est peu vascularisé. Dans la substance grise, on trouve une grande diminution de nombre des cellules des cornes postérieures. Les cellules des cornes antérieures sont plus nombreuses, mais beaucoup sont en voie de transformation hyaline et sur un certain nombre d'entre elles on ne peut plus suivre de prolongements ni retrouver de noyaux ; celles-ci présentent nettement la nécrose de coagulation que Weigert a signalée dans les myélites. Il existe pourtant un assez grand nombre de cellules intactes. Le canal de l'épendyme est normal et son épithélium conservé.

La *moelle dorsale* présente les mêmes altérations des cordons, mais plus diffuses. La zone de démarcation entre le tissu sain et le tissu sclérosé est très large; enfin, dans la *moelle lombaire*, on ne retrouve qu'un épaississement peu marqué de la névroglie autour des tubes, ce léger épaississement, qu'il faut chercher, est, à ce niveau, le seul signe de la lésion descendante des cordons. Tout le long de la moelle, on trouve des cellules nerveuses altérées, comme il a été dit ci-dessus, mais de moins en moins nombreuses à mesure que l'on descend.

Réflexions. — I. Les observations de *tuberculose protubérantielle* chez l'enfant ne sont pas très nombreuses. Nous en avons réuni un certain nombre que nous allons résumer, étant bien entendu que nous n'avons la prétention ni d'avoir rassemblé tous les cas, ni de faire une monographie. Nous essaierons ensuite, en faisant ressortir les points principaux de notre observation, d'ébaucher le tableau clinique de cette lésion.

Digitized by Google

OBSERVATION I.— (Parrot, *Sur un cas de tumeurs strumeuses de l'encéphale. Arch. de Physiol.*, 1870, p. 161). — Achille M... Un an... Disymétrie faciale, le côté droit est plus petit que le gauche. Bouche déviée à droite. Ptosis avec tuméfaction de la paupière supérieure droite. Strabisme externe et dilatation de la pupille de l'œil droit. Rien à gauche. Sensibilité normale des deux côtés. Quand on met le malade debout, sa tête tombe en arrière. *Hémiplégie* avec contracture du côté gauche du corps. Cinq jours avant le décès, apparition de *vomissements*, diarrhée. Amaigrissement. Accentuation de la *paralysie faciale* et des *contractures*. Mort.

Autopsie.—Quelques granulations dans les méninges et dans la substance grise. — On voit saillir dans l'espace interpédonculaire une *tumeur*, grosse comme un œuf de pigeon, repoussant à droite et en bas la protubérance ; à la surface, le pédoncule cérébral droit est étalé. Vers la protubérance, la tumeur est recouverte d'une mince couche de tissu nerveux, en avant, elle arrive au contact des méninges. Le *nerf moteur oculaire commun droit est atrophié.*

En faisant une coupe, on remarque que la *tumeur* occupe tout le pédoncule, qu'elle s'étend en avant jusqu'à la couche optique et s'enfonce un peu en arrière dans la protubérance ; en haut, elle atteint le trigone et les tubercules quadrijumeaux. Elle est formée d'une matière caséeuse, jaune verdâtre, ramollie au centre, entourée de substance nerveuse, ramollie et violacée par places. Une tumeur semblable, grosse comme une noix, se trouve à la face supérieure du lobe gauche du cervelet. — Tuberculose pulmonaire, ulcérations intestinales, etc.

OBS. II. (Martin, *Bull. de la Soc. Anat.*, 1877). —L... Jean, 6 ans, présente de l'affaiblissement dans tous ses membres, troubles de la sensibilité. *Ptosis* léger de la paupière supérieure gauche, *strabisme* interne de l'œil correspondant. Pupilles égales. Peu après, parésie faciale gauche, puis *hémiplégie faciale* complète. Mort.

Autopsie. — Masse caséeuse remplissant presque le lobe gauche du cervelet. Un tubercule gros comme une aveline dans la moitié gauche de la protubérance.

OBS. III (thèse de Kœchlin).— Garçon de 2 ans 1/2, ayant présenté de l'*exophthalmie* avec *strabisme* interne et *paralysie* faciale du côté gauche. *Hémiplégie droite* du corps. Sensibilité générale normale. *Dysphagie.* — A l'*autopsie*, tubercule cru de la protubérance et du bulbe. Paralysie du facial et du moteur oculaire externe du côté droit.

OBS. IV (*Ibid.*). — Garçon de 2 ans 1/2. *Hémiplégie faciale*

Digitized by Google

et *strabisme* interne du côté droit, ramollissement de la cornée de ce côté. *Hémiplégie* gauche du corps avec un peu de *contracture* du membre supérieur. Assoupissement, toux, *dysphagie*. Sensibilité générale normale.— Quelques vomissements avant la mort. — A l'*autopsie* : méningite granuleuse ; hydropisie ventriculaire ; tubercule dans l'hémisphère cérébral droit; un gros tubercule cru occupant la moitié droite du pont de Varole.

Obs. V (Candellé, *Observations pour servir à l'histoire des tubercules de l'encéphale*, Paris 1871). — Garçon de 3 ans. Tuberculose abdominale présentant tous les symptômes classiques de ce genre d'affection. Rien autre à noter. Mort de diphthérie. — A l'*autopsie :* tuberculose intestinale et mésentérique dans la moitié gauche et à la partie supérieure de la protubérance un tubercule cru, gros comme une noisette.

Obs. VI (*Idid.*). — Enfant de 12 ans, mort de péritonite tuberculeuse. Pas de symptômes de tumeur de la protubérance bien qu'on en ait trouvé une à l'autopsie.

Obs. VII (*Ibid.*). — Enfant (sans indication d'âge ni de sexe) observé dans le coma. Avait eu huit jours avant de la *fièvre* et des *convulsions*. *Ptosis* droit, face non déviée ; constipation, ventre en bateau ; pas de plaintes ; parfois, petites secousses convulsives dans les quatre membres, résolution dans l'intervalle de ces secousses. Pouls petit, régulier, rapide, face un peu rouge surtout aux pommettes. Pupilles égales et dilatées, ne se contractant pas. Il semble y avoir conservation de la sensibilité générale et abolition de la vision. Tête balante. — Le lendemain de l'entrée de l'enfant, disparition du ptosis. Le surlendemain, même état, sueurs, mort.

A l'*autopsie :* méningite de la base. Sur le plancher du 4e ventricule, on trouve un tubercule enclavé par sa base dans l'épaisseur de la protubérance, hydropisie du 4e ventricule.

Obs. VIII (*Ibid.*). — Fille, 6 ans. Amaigrissement et changement de caractère, quelques vomissements. Six semaines après : Constipation, cris continuels. Céphalalgie. *Contracture* passagère des quatre membres. Trois jours après, coma presque absolu et résolution. Peau sèche, pouls petit, lent. — Pupilles dilatables. Anesthésie. — Le lendemain, *strabisme*, le pouls s'accélère. *Contracture* des quatre membres, stertor, sécheresse de la langue et des lèvres. Mort.

A l'*autopsie:* Congestion méningée, foyer hémorrhagique, gros comme un pois vers la corne d'Ammon. Un tubercule dans l'épaisseur de la protubérance, en haut et un peu à droite.

Digitized by Google

Un autre à la surface inférieure du lobe droit du cervelet et un peu en avant. — Tuberculose viscérale.

II. Revenons maintenant à notre observation et essayons d'en faire ressortir les points principaux. Hoël... ne présentait dans ses *antécédents* aucune tare tuberculeuse, mais il avait une *hérédité nerveuse* très évidente : des tantes, des oncles, des frères, ont eu des *convulsions* ; sa mère est *névropathe* et *mélancolique* ; un grand-père a été *paraplégique* durant deux ans ; enfin un cousin a été *aliéné*. Ajoutons à ces affections des ascendants des cas de *rhumatisme* et de *cancer*.

Comme *antécédents personnels*, Hoël... n'offre rien de bien spécial ; une bronchite, des fièvres éruptives sont les seules maladies dont il ait souffert. A l'âge de trois ans, après une peur qui semble de peu d'importance, étant donnée sa cause, l'enfant *change brusquement de caractère*, il a des frayeurs nocturnes, il perd l'appétit. Ce début par des troubles gastriques et un changement de caractère est signalé dans l'OBSERVATION VI empruntée à M. Candellé.

Bientôt d'autres symptômes apparurent chez notre malade, sa respiration devint embarrassée, haletante, il eut des étourdissements et, huit mois après le début de son affection, il présenta un épisode aigu qui commença par du strabisme passager de l'œil gauche et se continua par un état fébrile sur lequel nous manquons de renseignements. Toujours est-il qu'un médecin dit que l'enfant était atteint de *fièvre cérébrale*. Huit jours plus tard, les accidents fébriles disparurent, mais consécutivement on nota qu'il titubait en marchant, indice d'un affaiblissement des membres inférieurs. L'*intelligence de l'enfant baissait* et il divaguait parfois. Une rémission de six semaines, qui survint à ce moment, fut suivie de la réapparition des troubles précédents auxquels s'ajoutèrent de la *dyspnée* et du *strabisme interne* de l'œil gauche.

A son arrivée à Bicêtre (2 *avril*), Hoël... pouvait encore prononcer quelques mots et il marchait, quoique avec peine ; mais bientôt (8-15 *mai*) son vocabulaire se restreignit de plus en plus, il perdit tout à fait la parole ; sa physionomie réflétait un air de souffrance et, de fait, il paraissait souffrir, et poussait presque constamment des cris plaintifs ; enfin, son sommeil devint très agité et il se produisit une *paralysie complète* des membres inférieurs qui entraient en contracture dès qu'on voulait les fléchir. Le réflexe rotulien était exagéré. Les membres supérieurs étaient *contracturés* ; les mouvements du cou étaient dou-

Digitized by Google

loureux. L'enfant avait un strabisme interne double, de la *dysphagie*; il n'avait pas de vomissements, mais une constipation opiniâtre. Le pouls était très irrégulier et la température un peu élevée (38°,8).

L'état du malade s'aggrava presque constamment, c'est à peine si, de l'entrée à la mort, on nota quelques rémissions durant au plus une journée. Nous devons signaler surtout les intermittences, les modifications presque journalières des symptômes : la paraplégie qui existait un jour ne se retrouvait plus le lendemain ; on voyait se succéder de l'hyperesthésie et de l'anesthésie cutanée ; la température, qui pendant 11 jours s'était maintenue vers 37°,7 en moyenne, s'éleva en l'espace de deux jours jusqu'à 39°,6, retomba à 38° en une nuit, remonta à 39°,2 et redescendit à 37° où elle se maintint jusqu'au 6 juin. A partir de là, jusqu'au 30 juin, on note une période d'*hypothermie* qui mérite d'attirer l'attention : la *température oscille entre* 37° *et* 36°. Alors, tout d'un coup, la fièvre s'alluma et, en deux jours, la température atteignit 41° et monta même à 42°,4 au moment de la mort. — Les irrégularités du pouls ne sont pas moins remarquables que celles de la température, qu'elles ne suivaient d'ailleurs pas d'une façon régulière.

Quoi qu'il en soit, dans les jours qui précédèrent la mort, l'aggravation de l'état de Hoël... se traduisit par un amaigrissement notable, de la rétraction de l'abdomen, une diminution de la quantité des urines. Les symptômes préexistants : dysphagie, constipation, raideur de la nuque, parésie et contracture des membres, s'accentuèrent. La respiration perdit la régularité de son rythme, des troubles vaso-moteurs apparurent (rougeur de la face, etc.), les pupilles devinrent inégales et enfin on nota la formation d'escharres. La mort eut lieu dans le coma.

III. En comparant cette observation à celles que nous avons citées, l'on voit combien sont variables les signes des tumeurs protubérantielles. La *paralysie croisée*, bien que très fréquente, peut faire défaut comme dans notre observation. Les *vomissements*, souvent notés, sont inconstants. Le *strabisme* est peut-être le moins infidèle des symptômes : on le retrouve dans la plupart des cas.

On pourrait, à la rigueur, faire trois catégories des tubercules de la protubérance au point de vue de la marche : 1° Tubercules évoluant sans symptômes jusqu'au moment de la mort, qui est souvent produite par une autre manifestation de la tuberculose (Obs. V et VI). — 2° Tuberculose

Digitized by Google

protubérantielle à marche intermittente, évoluant lentement et par poussées successives comme chez notre malade. — 3° Tubercules à marche continue et progressive. Quelle que soit d'ailleurs la marche, la symptomatologie est extrêmement variable et mériterait presque une étude spéciale pour chaque cas. La variabilité des symptômes nerveux et leur inconstance pourraient même, peut-être, faire songer, chez un tuberculeux, à une tumeur protubérantielle.

15. Alcoolisme chez un enfant de 4 ans. — Démence et épilepsie symptomatiques de méningo-encéphalite. — Diphthérie; par BOURNEVILLE et BEAUMGARTEN.

SOMMAIRE. — *Grand'mère maternelle rhumatisante. Mère, fièvre typhoïde à 19 ans avec délire. — Sœur, morte de convulsions internes consécutives à la coqueluche. — Rachitisme. — Intelligence normale jusqu'à 3 ans. — Alcoolisme* (vin blanc) *à partir de 4 ans. — Premières convulsions à 4 ans* (mai 1885) *: affaiblissement consécutif de l'intelligence; irritabilité. — Deuxièmes convulsions 15 jours après les premières.— Accès d'épilepsie. — Prédominance des convulsions à gauche. — Nouvelles convulsions* (juillet et août). *— Vertiges* (novembre 1885). *— Paralysie* (novembre 1885).*— Tremblement choréiforme.— Epilepsie symptomatique ; accès de plus en plus rapprochés ; gâtisme; accès de colère. — Plaies dans les chutes convulsives ; cicatrisation rapide.— Diphthérie ; mort. — Méningo-encéphalite.*

Enderl..., Charles, né à Paris, le 27 mai 1881, est entré le 12 juin à Bicêtre (service de M. BOURNEVILLE).

Renseignements fournis par le père et par la mère. — *Père*, 29 ans, cuisinier dans un hôtel particulier, grand châtain ; a toujours été bien portant, sobre, il n'a jamais eu d'accidents nerveux (migraines, etc.), ni de rhumatismes, de dermatoses ou de syphilis. [*Père*, 62 ans, cultivateur, bien portant, sobre. — *Mère*, 64 ans, ménagère, est atteinte d'un *rhumatisme* articulaire chronique ; les quatre membres sont pris et ne fonctionnaient plus. — Rien du côté des *grands parents paternels*. — Trois *frères* et deux *sœurs* jouissant d'une bonne santé ; ni les uns ni les autres n'ont d'enfants. — Trois *oncles* paternels ne présentent aucune maladie ; l'un d'eux a eu une dizaine d'enfants parfaitement sains. Une *grand'tante*, âgée de 87 ans, est en enfance depuis 3 ans. Ni aliénés, ni épileptiques, ni

Digitized by Google

difformes, ni idiots, ni suicidés, ni condamnés dans la famille.]

Mère, 29 ans, couturière, bien portante, blonde, physionomie régulière, intelligente. Depuis 4 ou 5 mois, elle a des *douleurs* de tête. Pas de convulsions dans l'enfance, ni de maladies nerveuses, de dermatoses, de rhumatismes. Elle est impressionnable, mais elle n'a jamais eu d'attaques ni de syncopes. Elle a eu une fièvre typhoïde à 19 ans, accompagnée de *délire* intense et non suivie de troubles intellectuels. [*Père*, mort d'une affection cardiaque vers 42 ans ; forgeron, sobre (?). — Pas de renseignements sur les grands *parents* paternels et maternels. — Deux *frères*, l'un mort des suites d'une opération dont on ignore la nature à l'hôpital Beaujon, sans enfants ; l'autre est bien portant ainsi que sa fille. — Pas d'aliénés, pas d'idiots ni d'arriérés, ni de malformations]. — Pas de consanguinité.

Deux *enfants* : 1° notre malade ; 2° une fille morte à 9 mois, de *convulsions* internes, à la suite d'une *coqueluche* accompagnée de l'évolution de 4 dents ; ces convulsions ont duré 4 jours.

Notre malade. — La *conception* a eu lieu trois mois après le mariage, les parents étaient bien portants. — La *grossesse* a été absolument normale, aucun accident n'est survenu. — L'*accouchement* s'est fait à terme, sans difficulté, sans chloroforme. — *A la naissance*, l'enfant ne présentait pas de signes d'asphyxie. — *Elevé* au sein, en nourrice dans la Mayenne, il n'est revenu qu'au bout de 2 ans. Première dent à 4 mois, les autres ont poussé promptement ; il marchait à 8 mois et, de bonne heure, il parlait le patois du pays. L'enfant venait bien en nourrice, toutefois il avait du *rachitisme* des jambes qui étaient « en cerceau. » A 2 ans seulement, il a commencé à être propre. A cet âge, il était intelligent, caressant, très nerveux et n'avait pas eu encore de convulsions.

Ses parents l'ont repris à 3 ans, en bonne santé et, après l'avoir gardé une semaine, ils l'ont envoyé à Altkirch chez ses grands parents paternels avec lesquels il est resté de 3 ans à 4 ans 1/2. C'est à 4 ans que se sont manifestées les premières convulsions qui auraient duré une heure. Entre les crises il ne reprenait pas connaissance et paraissait être mort. Ces convulsions ont été attribuées à l'*abus du vin blanc*. Les grands parents, en effet, tenaient une auberge et les consommateurs faisaient boire, en cachette, à l'enfant du vin blanc pour lequel il avait beaucoup de goût ; il descendait même furtivement à la cave, et là il buvait. On pense que plusieurs fois il aurait été ivre. La veille du jour où

Digitized by Google

sont survenues les premières convulsions, il s'était enivré au point qu'on avait été obligé de le coucher.

Quoiqu'il se soit relevé le jour même où il a eu ses convulsions, on s'est aperçu que l'intelligence était atteinte : il parlait mal, ne pouvait fixer son attention, n'écoutait pas ce qu'on lui disait (mai 1885). Quinze jours plus tard, *nouvelles convulsions* qui ont duré une demi-heure ; puis, pour la troisième fois, *convulsions* six semaines après les précédentes. En juin, les troubles intellectuels ont paru s'améliorer et l'attention paraissait plus facile à fixer. Les *convulsions* ont reparu à diverses reprises en juillet et août. L'enfant qui, auparavant était propre, cessa de l'être et devint gâteux.

Pendant 6 semaines (septembre et octobre), les convulsions ont disparu pour revenir de nouveau à la fin d'octobre. En novembre, l'enfant est devenu incapable de marcher. En novembre et en décembre, les convulsions, qui avaient pris l'allure d'*accès d'épilepsie*, se montraient chaque jour variant de 1 à 8 ; elles prédominaient à gauche ; à ce moment, En... a cessé de manger seul. Des *vertiges* se sont manifestés un peu avant l'apparition de l'*affaiblissement paralytique*.

La mère a repris son enfant en janvier 1886. A cette époque, il ne marchait plus, ses jambes, ses bras étaient mous, incapables de déployer la moindre force. Les mouvements des membres supérieurs s'accompagnaient de *tremblement* ; il pouvait parler, mais la parole était mal articulée ; souvent, on ne le comprenait pas ; il ne pouvait prononcer que des mots ; il était incapable d'articuler une phrase entière. Il était resté affectueux et reconnaissait bien son père et sa mère.

Depuis janvier, les accès venaient à peu près tous les quinze jours ; ils duraient à peine cinq minutes. *Toujours le côté gauche a été plus atteint* ; il était rigide, mais on n'a pas observé de secousses cloniques. Le côté droit n'était pas raide.

Plusieurs fois par jour, l'enfant avait des *vertiges*, on en a compté une dizaine en moyenne ; ils duraient quelques secondes : la tête se penchait, les paupières se fermaient et tout était fini. Enfin, deux ou trois fois par jour, il avait des *secousses* du tronc.

Pendant les cinq mois qu'il est resté chez ses parents, il ne s'est produit aucune modification de l'intelligence, ni progrès, ni déchéance plus accentués. La parole est restée également stationnaire. Le plus souvent, il demandait par signes. Il bavait fréquemment ; il n'a pas eu de grincements

Digitized by Google

de dents, de balancements, de tics, ni d'onanisme. On n'a pas observé de strabisme : il fixait bien ses yeux ; on a remarqué cependant que lorsqu'il voulait saisir un objet, il dirigeait sa main à côté ; on attribue ce manque de précision dans les mouvements, soit à la maladresse due au tremblement, soit à une faiblesse de la vue.

Aucune manifestation strumeuse, aucune fièvre éruptive, ni coqueluche, ni bronchite, etc.

Il est entré à l'hôpital des Enfants-Malades le 7 juin et à Bicêtre le 12 juin. En l'amenant dans cet hospice, son père a remarqué qu'il avait la fièvre. Le lendemain, sa mère l'a trouvé calme et moins énervé que de coutume (1) ; il n'a mangé qu'un très petit morceau de gâteau qu'elle lui avait apporté. Il a toussé une fois ; sa toux était rauque ; on aurait dit qu'il allait étouffer. Notons en passant qu'il n'existe aucun cas de diphtérie dans la maison.

Etat actuel (13 *juin*) : *Poids*, 16 kil. 70 ; — *taille*, 1 mètre 04 ; — *tête* assez grosse, un peu carrée, développement modéré de l'occipital ; bosses pariétales un peu saillantes, la droite un peu plus que la gauche ; — *front*, moyennement élevé ; bosses frontales assez saillantes, dépression latérale sur les tempes ; arcades sourcillères déprimées.

Circonférence du crâne à la base . . .	0,47
Diamètre antéro-postérieur maximum .	0,30
Diamètre transversal maximum . . , .	0,29

Pas de strabisme, pas de lésions oculaires, iris brun, pupilles égales, un peu contractées ; légère blépharite ; yeux très excavés. — Apophyses malaires saillantes ; nez aquilin, petit ; ailes du nez un peu relevées. — *Face* ovale, symétrique, sauf une légère prédominance de la bosse frontale droite. La face semble un peu élargie en bas, à cause du gonflement sous-maxillaire. — *Oreilles* bien ourlées, lobules assez bien détachés.

Sur la *langue*, petites surfaces d'aspect grisâtre ; trois d'entre elles ont la forme papuleuse. — Les *amygdales* sont couvertes de larges *plaques diphtériques*, grisâtres, sanieuses. Une d'elles s'est détachée spontanément ; on détache les autres facilement avec un pinceau. Elles laissent au-dessous d'elles des surfaces ulcérées, saignantes ; la bouche est remplie d'une sanie infecte.

Cou normal, circonférence 30 centimètres. Epaules bien

(1) Ce qu'elle attribue aux injections de *morphine* qu'on lui avait faites à l'hôpital des Enfants-Malades.

Digitized by Google

conformées. — Le *thorax* est bien musclé, symétrique, sa circonférence sous les aisselles est de 53 centimètres et de 55 centimètres au niveau des mamelons, et, à la base, de 54 centimètres. L'*abdomen* et le *rachis* n'offrent rien de particulier.

Membres supérieurs, normalement conformés; leurs dimensions sont semblables des deux côtés. — *Membres inférieurs*, bien musclés, symétriques, sans déformation; articulations libres.

Organes génitaux : Pénil glabre; bourses pendantes; testicules de la grosseur de très petites olives; prépuce assez long; pas de phimosis; méat normal.

Peau blanche et fine, pas de cicatrices; cheveux châtains, abondants, sourcils peu accusés; cils noirs, assez abondants.

14 *juin*. — Facies pâle, plombé; ganglions sous-maxillaires très augmentés de volume; œdème du cou. La respiration est fréquente, avec le type costal supérieur, la *voix* est extrêmement sourde, voilée. La *toux* peu fréquente a un timbre voilé; on n'a pas noté d'accès de suffocation.

A l'auscultation, rien au poumon; les bruits du cœur sont indistincts, formant une sorte de murmure continu.

Dans la soirée la dyspnée augmente; il y a des signes d'asphyxie : lèvres bleues, extrémités froides, tirage abdominal et sus-claviculaire; sifflement respiratoire; pas d'accès de suffocation.

La *trachéotomie* est pratiquée à 9 heures du soir (M. Beaumgarten). Issue de fausses membranes par la canule. Légère amélioration après l'opération; l'enfant boit avec avidité à plusieurs reprises et semble respirer plus librement.

15 *juin*. — L'asphyxie continue, refroidissement des extrémités; cyanose légère des lèvres et du nez. A la base du poumon gauche, râles sous-crépitants disséminés. T. R. 38°,5. — *Soir* : 38°,6.

16 *juin*. — Mort dans le collapsus à 10 heures du soir. T. R. un quart d'heure après la mort 38°; une heure après, 36°; deux heures après, 34°.

Autopsie le 18 juin à 8 heures du matin. Sujet bien développé; coloration verdâtre de l'abdomen non ballonné; situation normale des organes de l'abdomen; la *troisième côte* présente un *dédoublement* de son cartilage costal.

Péricarde, rien de particulier. — *Cœur*, en systole; caillots fibrineux dans l'oreillette et le ventricule droits; rien dans le cœur gauche. Persistance du *trou de Botal*; valvules, endocarde, normaux.

Digitized by Google

Poumons : Le *gauche* pèse 205 gr. et offre de l'œdème et des noyaux disséminés de *broncho-pneumonie*; les bronches ne renferment pas de fausses membranes. Le *droit* est normal. Le *thymus* persiste. Les *amygdales*, la *glotte*, l'*épiglotte* sont couvertes de pseudo-membranes; les fausses membranes ne descendent pas au-dessous de la glotte, sauf à droite de l'incision trachéale, où l'on remarque une petite plaque diphtérique.

Abdomen ; Rate petite, 55 gr. ; normale. Tous les autres organes sont normaux. Chaque *rein* pèse 55 gr. ; le *foie*, 570 gr.

Tête. A l'ouverture du crâne, la *dure-mère* paraît adhérente aux os; le sinus longitudinal supérieur renferme du sang et des caillots. La calotte et la base du crâne paraissent symétriques, cependant la fosse pariétale droite semble un peu plus développée que la gauche; les sutures sont normales. — *Cerveau.* La *pie-mère* est injectée ; les différents organes de la base du cerveau sont symétriques (nerfs, pédoncules, protubérance, artères, sauf la communicante postérieure droite qui est d'un calibre plus petit.) Les deux hémisphères pèsent chacun 430 gr. Le *cervelet* et l'*isthme* pèsent 95 gr. Dans son ensemble, l'*encéphale* (955 gr.) est mou et lourd. Pas de lésions en foyer. On trouve des adhérences de la pie-mère extrêmement prononcées avec la substance cérébrale qui est très molle. La décortication ne s'opère qu'en entraînant des morceaux de la substance cérébrale Le *cervelet* se décortique avec facilité; il paraît plus dur au toucher qu'à l'ordinaire.

Hémisphère droit. — Ce qui frappe tout d'abord, c'est que le *lobe frontal*, la moitié postérieure de la *région pariétale* et le *lobe occipital* sont moins développés que les parties centrales et que le lobe temporal.— Sur toute la partie postérieure de l'hémisphère, depuis la scissure interpariétale jusqu'à la scissure parallèle, la pie-mère a emporté avec elle une portion de la substance grise. La même lésion se retrouve sur la pariétale ascendante, la frontale ascendante, la partie postérieure de la deuxième circonvolution frontale, la partie antérieure de la troisième circonvolution frontale, mais disséminées en petites plaques irrégulières.

La *première circonvolution frontale* est maigre dans sa moitié antérieure et assez développée dans sa moitié postérieure. Elle s'insère de niveau sur la frontale ascendante. Elle envoie deux plis de passage à la deuxième circonvolution frontale. — La *deuxième circonvolution frontale*,

Digitized by Google

plus amaigrie encore que la précédente, est sinueuse et s'insère à mi-hauteur sur la frontale ascendante. Elle envoie trois plis de passage à la troisième circonvolution frontale. — La *troisième circonvolution frontale* est maigre à sa partie moyenne et postérieure, atrophiée dans sa partie antérieure. Les sillons sont assez profonds. La *scissure parallèle frontale* est profonde dans toute sa hauteur, excepté au niveau de l'insertion de la deuxième circonvolution frontale. — La *frontale ascendante* est bien développée, très sinueuse. — Le *sillon de Rolando* est profond. — La *pariétale ascendante* est très large dans son quart supérieur, maigre à sa partie moyenne, atrophiée dans son quart inférieur. Le *pli pariétal supérieur* est atrophié, le *pli pariétal inférieur*, au contraire, est assez développé.— Le *pli courbe*, assez volumineux en avant, est atrophié en arrière. — L'atrophie porte aussi sur tout le lobe occipital et sur les parties postérieures de la première et de la deuxième circonvolution temporale.

La *première circonvolution temporale* est atrophiée dans sa partie antérieure ; elle n'est bien développée qu'à sa partie moyenne. Elle envoie un pli de passage à la deuxième circonvolution temporale et deux au lobule de l'insula au fond de la scissure de Sylvius. — La *scissure parallèle* est profonde et sinueuse. La *deuxième circonvolution temporale* est bien développée et envoie deux plis de passage à la troisième circonvolution temporale. — Le *lobule de l'insula* présente trois digitations assez maigres. — La *scissure de Sylvius* n'offre rien de particulier. — Sur le *lobe orbitaire* les circonvolutions sont sinueuses, la scissure en H est bien dessinée. — La *circonvolution du lobe olfactif* est normale.

Face interne. — La *première circonvolution frontale*, sinueuse, un peu irrégulière, envoie un pli de passage à la circonvolution du corps calleux et deux au lobule paracentral. — Le *lobule paracentral* est long et coupé profondément par le prolongement du sillon de Rolando. — Le *lobule quadrilatère* est peu développé dans son ensemble et surtout en arrière. — La *circonvolution du corps calleux* est uniforme, non sinueuse. — Le *coin*; atrophié, a un aspect vermiculé.

Le *lobe occipital* est atrophié comme sur la face externe. — La *circonvolution de l'hippocampe* est régulière, mais non plissée. — La *corne d'Ammon*, le *ventricule latéral*, le *corps calleux*, la *couche optique*, le *corps strié*, n'offrent rien de particulier.

Digitized by Google

Hémisphère gauche. — Toute la face externe est tomenteuse, comme déchiquetée, car presque partout une couche assez épaisse de la substance grise a été entraînée avec la pie-mère; nulle part cependant la substance blanche n'est mise à nu. — Les portions les moins malades sont: la partie inférieure de la troisième circonvolution frontale, la moitié inférieure de la frontale ascendante, les deux tiers supérieurs de la pariétale ascendante, la moitié antérieure de la temporale et le lobule de l'insula.

La *première circonvolution frontale*, sinueuse, s'insère par une sorte de crochet sur la frontale ascendante et envoie deux plis de passage à la *deuxième circonvolution frontale.* — Celle-ci, très sinueuse, donne un pli de passage à la troisième frontale. Les *sillons* qui séparent ces trois circonvolutions sont profonds. — La *scissure parallèle frontale* est tortueuse, profonde, ininterrompue sur presque toute la hauteur de l'hémisphère. — La *frontale ascendante* est très sinueuse et assez maigre. — Le *sillon de Rolando* est profond. — La *pariétale ascendante* n'est pas plus développée que la frontale ascendante, mais très sinueuse. — Le *lobule pariétal supérieur* est composé de circonvolutions très grêles. — Le *lobule pariétal inférieur* et le *pli courbe* sont peu développés. — La *scissure perpendiculaire externe*, à peu près ininterrompue, est très profonde. — Le *lobule orbitaire* est petit, mais se distingue facilement. — La *première circonvolution temporale* envoie deux prolongements au fond de la scissure de Sylvius ; elle est plus développée à sa partie postérieure qu'à sa partie antérieure. — La *deuxième circonvolution temporale* communique par deux plis de passage volumineux avec la troisième circonvolution temporale. — Celle-ci est irrégulière, mais assez grosse, coupée en quelque sorte par le sillon qui sépare les deux plis de passage dont il vient d'être question. — La *scissure parallèle* est profonde, le même caractère se remarque sur tous les autres sillons. La *scissure de Sylvius* et le *lobule de l'insula* n'offrent rien de particulier.

Lobe orbitaire. — La *circonvolution du lobe olfactif* est grêle, le reste du lobe peu plissé.

Face interne. — La *première circonvolution frontale* est large et très sinueuse. — Le *lobule paracentral* est long. Il présente un sillon vertical, profond, en forme de T, ainsi qu'une encoche, terminaison du sillon de Rolando. — La *circonvolution du corps calleux* est large et unie; le *sillon calloso-marginal* est profond. — Le *lobe quadri-*

Digitized by Google

latère est borné par des sillons larges et profonds. — La *scissure càlcarine* et la *scissure perpendiculaire interne* sont très distinctes. — Le *coin* est petit.

Sur cette face, il n'existait d'*adhérences* qu'au niveau de la partie antérieure de la première frontale, de la partie supérieure du lobe quadrilatère, et un peu sur le bord du coin.

La *corne d'Ammon*, le *ventricule latéral*, la *couche optique*, le *corps calleux* sont normaux.

Examen histologique fait par M. PILLIET, aide préparateur d'histologie. — a) *Lobe frontal de l'hémisphère gauche.* — Les méninges sont restées adhérentes sur les coupes ; et on les voit constituées surtout par des vaisseaux très dilatés et remplis de sang ; les veines sont particulièrement énormes ; les capillaires qui plongent dans la substance cérébrale sont aussi très gonflés et parfaitement visibles, quelques-uns sont rameux. Dans la substance grise, la couche superficielle de névroglie a son épaisseur normale, peut-être les noyaux des cellules sont-ils un peu plus abondants que chez un enfant sain du même âge. La seconde couche, celle des petites cellules pyramidales, présente des altérations dans le nombre de ces éléments qui est extrêmement diminué, et dans leur disposition réciproque, Au lieu de former un mur de cellules serrées, visible au premier coup d'œil, elles sont assez dispersées, par groupes de trois à cinq, en sorte qu'on ne retrouve pas à un faible grossissement l'aspect connu de cette couche, et qu'il en faut chercher les éléments. Dans les deux couches suivantes, couche des cellules pyramidales moyennes et couche des grosses cellules, on observe, vu la grosseur des éléments, des lésions plus nettes. Les cellules sont diminuées de nombre ; en revanche, les noyaux petits et sphériques qui révèlent les cellules névrogliques sont augmentés et dispersés. Les cellules au lieu d'être disposées en séries régulières, bout à bout, limitées par les fibres d'origine de la substance blanche, présentent les mêmes séries morcelées par disparition de cellules intercalaires ; en sorte qu'on ne voit que des groupes continus de plusieurs cellules en nombre assez restreint, ressemblant à des capsules allongées de cellules de cartilage. Les cellules situées à la limite des deux couches intermédiaires aux grandes cellules pyramidales et aux moyennes, présentent à son maximum une altération dont on retrouve des états différents sur toutes les couches. Elles sont d'abord gonflées, hyalines, avec une accumulation considérable de granules jaune ambré autour des noyaux ; puis restant toujours hyalines, elles sont beaucoup plus petites, ont une forme en fuseau, et n'offrent pas de pro-

Digitized by Google

longements distincts. Enfin, à un troisième état, on ne voit qu'un noyau sphérique, avec un petit amas de granules réfringents autour de lui. La plupart des cellules sus-mentionnées, présentent les différents degrés de cette altération, avec cette particularité que la plupart des cellules que l'on voit dans un même champ du microscope, sont à peu près au même état; tandis que, plus loin, on rencontre des groupes de cellules à autre état. Les capillaires dans ces deux couches sont ramifiés et dilatés, mais leur développement n'est pas excessif.

Dans la couche suivante de la substance grise et dans la substance blanche, ce qui domine c'est l'accumulation des noyaux des cellules interstitielles. Il n'y a qu'un petit nombre de corps granuleux. En résumé, on constate la congestion vasculaire, la multiplication des cellules de la névroglie et la disparition des cellules nerveuses, disparition qui nous est expliquée par les différents états aboutissant à l'atrophie que l'on peut observer sur les coupes.

Sur une coupe du *lobe pariétal*, les lésions sont absolument du même ordre, mais plus avancées, et paraissent avoir marché du centre à la périphérie. En effet, si nous reprenons l'étude des couches en sens inverse, nous voyons d'abord la substance blanche très vascularisée et présentant les figures connues sous le nom d'éléments araignées. La couche intermédiaire, couche des fibres arquées, et la couche des grandes cellules pyramidales ne se composent plus que de faisceaux fibrillaires descendants avec nombreuses cellules interstitielles, et c'est dans la couche des cellules pyramidales moyennes que l'on retrouve l'évolution des lésions cellulaires telles que nous venons de l'indiquer. Au-dessus, la sériation des cellules a tout à fait disparu. La couche la plus superficielle de la substance grise a été en partie enlevée avec les méninges, surtout aux points de pénétration des capillaires.

Sur une coupe du *lobe occipital*, une portion assez considérable de substance grise a été enlevée avec la pie-mère, ce qui en reste présente une diminution portée à l'extrême des éléments pyramidaux. A la limite de la substance blanche, l'accumulation des noyaux petits et sphériques des cellules interstitielles est très marquée. Dans les portions périphériques, au contraire, les éléments cellulaires sont rares et dispersés au milieu d'un tissu cellulaire abondant.

b) Cervelet, Hémisphère droit, rien à noter. Les cellules du Purkinje sont admirablement conservées. En résumé, les lésions paraissent plus marquées sur les régions postérieures de l'hémisphère et se composent toujours des deux mêmes éléments, sclérose interstitielle et lésion des cellules pyramidales, évoluant parallèlement.

Digitized by Google

c) *Moelle cervico-dorsale.*— Les *cordons blancs* sont symétriques ; dans la substance grise, tuméfaction hyaline assez peu accentuée dans les cellules des cornes antérieures ; les cornes sont égales ; le canal de l'épendyme est intact.

d) *Moelle lombaire.* — Même aspect, congestion intense des méninges.

e) *Amygdales.* — Il existe des traînées embryonnaires nombreuses dans le tissu de l'amygdale, un certain nombre de points de mortification sur la paroi des cryptes.

f) *Glandes sous-maxillaires.* — Pas de suppuration ; mais les cellules petites, cubiques, non granuleuses, remplissent les culs-de-sac et paraissent revenues à l'état indifférent.

I. L'existence d'une *intoxication alcoolique* est indubitable chez le jeune Enderl..., car, d'une part, nous ne trouvons dans ses antécédents ni épilepsie ni aucune autre maladie nerveuse et, d'autre part, lorsqu'il a été envoyé en Alsace, à l'âge de trois ans, il marchait, parlait, était propre et avait l'intelligence des enfants de son âge. Ce n'est qu'après une année passée chez son grand-père, aubergiste, et à la suite de libations répétées qu'apparurent de graves accidents.

La nature des symptômes et leur évolution appartiennent bien à l'alcoolisme. Les *premières convulsions* se montrèrent le lendemain d'un jour où l'enfant s'était complètement enivré. Elles prédominèrent sur le côté gauche du corps et cette prédominance se remarqua durant les états de mal convulsifs qui survinrent à des intervalles plus ou moins longs, jusqu'à l'apparition des *accès d'épilepsie symptomatique* (nov. 1885). Ces accès ne se montrèrent d'abord qu'une fois par mois, puis se rapprochèrent rapidement et bientôt on en compta plusieurs par jour.

En même temps, Enderl... éprouva des *vertiges*, du *tremblement*, des *secousses*, accidents susceptibles d'être rattachés aux lésions produites par l'*alcoolisme*.

Les troubles intellectuels ont suivi une marche rapide et progressive, car un an après le départ de l'enfant pour l'Alsace, lorsqu'il fut repris par sa mère, il ne parlait plus, était incapable d'attention, ne pouvait plus marcher ; les membres supérieurs étaient agités de tremblements, enfin il gâtait : la déchéance était complète.

Notons que les symptômes, une fois établis, n'ont pas rétrocédé, bien que l'enfant ait été soustrait par sa mère à

Digitized by Google

l'influence de l'alcool, peu après l'apparition des premières convulsions. — Ces particularités sont probablement dues à l'âge tendre du buveur, l'alcool ayant produit, sur son cerveau en voie d'évolution, des lésions définitives. Dans ces conditions le pronostic était absolument grave, les chances d'amélioration par le traitement médical, hygiénique et pédagogique — si utile dans d'autres cas — devenaient presque complètement nulles.

II. La *diphtérie*, contractée dans un court séjour de l'hôpital des Enfants Malades et qui a revêtu la forme toxique, n'a rien présenté de remarquable ; elle a entrainé la mort, malgré la trachéotomie. La fièvre a dépassé 38°, et c'est à cette hyperthermie, bien que légère, qu'il faut peut-être attribuer l'absence d'accès convulsifs chez Enderl... depuis son entrée à Bicêtre.

III. Les lésions trouvées à l'autopsie sont celles d'une *méningo-encéphalite*, étendue à presque tout le cerveau, prédominant sur les lobes occipitaux et pariétaux, mais ayant aussi atteint les lobes frontaux. La sclérose cérébrale, lésion ordinaire de l'alcoolisme, explique bien les troubles de l'intelligence et de la motilité, la déchéance profonde et incurable observée chez cet enfant (1) et rend bien compte de la prédominance des convulsions sur le côté gauche du corps.

16. Idiotie symptomatique de sclérose cérébrale diffuse ; Par Bourneville et Pilliet.

Sommaire. — *Idiotie : crises convulsives ; contractures ; gâtisme ; marche, parole, mastication nulles. Mort.*

Autopsie. — Broncho-pneumonie ; sclérose interstitielle et parenchymateuse diffuse subaiguë des deux hémisphères ; atrophie prononcée des cellules motrices des cornes antérieures de la moelle épinière.

Reb..., Emile, né à Voreppe (Isère), le 24 novembre 1874,

(1) La présentation des pièces, faite à la Société anatomique, a été complétée par la présentation de la *photographie* de l'enfant et du *moulage* de sa tête, ainsi qu'il en a été pour toutes les présentations, provenant du service des enfants de Bicêtre depuis 1880.

Digitized by Google

est entré à Bicêtre (service de M. BOURNEVILLE), le 3 février 1886 et il y est mort le 20 février suivant.

Les *renseignements*, fort incomplets ont été fournis par une personne chez laquelle la *mère* de l'enfant était femme de ménage. Elle y est restée deux ans, et en est sortie malade, fatiguée, pour se rendre dans son pays; durant son séjour, elle n'a jamais eu de maladie ; elle n'avait pas d'habitudes d'intempérance ; elle était très intelligente.—Le *père* était intelligent, sobre et rangé ; la mère aurait dit souvent qu'il n'y avait pas d'idiots dans sa famille.— Elle a un autre enfant, ouvrier gantier, qui serait intelligent. Souvent elle a répété que son enfant n'était pas né tel qu'il était, mais, que son idiotie était survenue à la suite d'une maladie, à deux ans.

Lorsque la mère est entrée au service de M. J..., *notre malade* avait 9 ans ; il ne pouvait ni marcher, ni parler ; il poussait des cris inarticulés ; ne connaissait pas sa mère ; passait ses journées couché ou assis sur une chaise ; ne pouvait manger seul ; était gâteux. Il avait souvent des attaques (?) pendant lesquelles les membres se tordaient et qui se terminaient par l'apparition d'écume aux lèvres. Pendant deux ans, son état est resté à peu près le même.

Etat actuel (février). *Tête* volumineuse, symétrique, le front est droit et assez haut, les cheveux châtain-clair. Il n'y a sur le cuir chevelu, ni croûtes, ni cicatrices ; les sourcils sont châtains et peu fournis ; les yeux gris bleus ; le nez est droit et régulier ; les oreilles sont larges, très décollées, l'ourlet est développé ; la conque prononcée. La *dentition* est irrégulière ; les dents sont crénelées dans le sens vertical. Voici les dimensions de la tête :

Diamètre longitudinal maximum	145
Diamètre transverse maximum.	164
Circonférence.	49
Trajet bi-auriculaire	33
De la racine du nez à la protubérance occipitale externe. .	34

Le *cou*, le *thorax* sont très grêles, les fausses côtes évasées ; l'*abdomen* est peu développé. Les *bras* sont atrophiés dans toute leur longueur ; il y a chute du poignet et *griffe* du médian surtout accusée à gauche. L'attitude normale peut être rétablie sans trop d'efforts ; les deux avant-bras sont fléchis à angle droit sur les deux bras, et les fléchisseurs, en contracture, offrent plus de résistance à droite qu'à gauche. Il en est ainsi depuis l'entrée du malade. Les mouvements provoqués de l'épaule dénotent une contracture légère, mais facile à vaincre. Il n'y a pas de

Digitized by Google

mouvements spontanés ; les mains sont sèches, les doigts effilés; la peau est fine et se desquame légèrement.

Les *cuisses* sont fléchies sur le bassin ; les jambes sur les cuisses. On note quelques légères excoriations sur les parties du corps en contact avec le lit; les pieds sont à angle droit sur la jambe, animés de légers mouvements des doigts. Les deux membres inférieurs sont en *contracture* et très amaigris. L'abduction est difficile, les membres se laissent allonger avec peine. — Les *mensurations* comparatives des membres supérieurs et inférieurs, montrent que les *membres du côté gauche* sont atrophiés par rapport à ceux du côté droit.

	Bras droit.	Bras gauche.
A 10 cent. au-dessus du poignet. .	11 cent.	10 cent.
A 10 cent. au-dessous du poignet.	10 —	10 —
Poignet.	9 —	9 —
A 10 cent. au-dessus de la rotule. .	17 —	16 —
A 10 cent. au-dessous	14 —	13 —
Cou-de-pied.	11 —	11 —

Il n'y a aucun développement pileux aux lèvres ni aux parties génitales. Le testicule gauche, seul apparent, a le volume d'une petite olive ; léger phimosis ; méat normal.

Nombreux ganglions aux deux côtés du cou, surtout à gauche, avec cicatrices en avant et en arrière du sterno-cléïdo-mastoïdien. — *Escharres* superficielles dans la région lombaire et aux fesses; l'enfant est couché dans le décubitus latéral gauche. Les réflexes cutanés sont exagérés. L'exploration spéciale de chaque sens est impossible.

L'enfant ne manifeste par aucun signe le désir de manger ; il ne prend que des aliments légers et il ne paraît pas savoir mâcher. Ni vomissements, ni rumination, ni diarrhée; gâtisme complet; grincement fréquent des dents. — Reb... ne prononce aucune parole et est incapable de s'aider en quoi que ce soit (habillement, toilette, etc.). Il reste toute la journée dans son lit, dans la position où on l'a mis le matin.

15 *février*. L'enfant est couché dans le décubitus dorsal; les cuisses et les jambes fléchies ; il en est de même pour les avant-bras. Il a les yeux fermés comme s'il craignait la lumière; il refuse son lait; râle trachéal; toux. P. 116 ; T. R. 39°,2.

16 *février*. Hier, il a bu un peu de lait; ce matin, il est dans l'état suivant : les sourcils sont froncés, les paupières

Digitized by Google

fortement fermées. L'œil droit est en strabisme convergent; les pupilles sont moyennement dilatées. Le sillon naso-labial est accusé des deux côtés, sans irrégularité; la bouche est entr'ouverte; l'expiration s'accompagne presque constamment d'une plainte douce. Râle trachéal; de temps en temps, l'enfant a quelques secousses d'une toux grasse, pendant lesquelles il projette sa langue hors de la bouche. En avant et en arrière, on entend dans les deux poumons des ronchus disséminés qui couvrent le mouvement respiratoire. Pas de matité. Les inspirations sont assez lentes, saccadées; pouls petit, serré, rapide, à 124. La nuque est *raide;* on a noté quelques *cris* durant la nuit du 15 au 16 février. Mâchonnement et grincement des dents par intervalle; pas d'épistaxis; pas de vomissements. Ventre plat, rétracté sans diarrhée. L'examen paraît pénible à l'enfant qui contracte ses sourcils et pousse de légers cris. En plus des *contractures* et des *attitudes* fixes déjà constatées à l'entrée, on observe une légère contracture des masséters.— T. R., matin 38°,6. *Soir* : 39°,8. — *Traitement :* Lotions vinaigrées, eau-de-vie allemande 15 gr., sulfate de quinine 0,60 centigr.

17 *février*. Cinq selles verdâtres avec le purgatif; la nuit a été bonne; l'enfant ne s'est pas plaint; le matin, il est dans le même état et dans la même attitude; somnolence continuelle, entre-coupée de plaintes, de mâchonnements et de grincements de dents. Pouls 97, irrégulier; respiration irrégulière; toux fréquente. La température oscille entre 37° et 38°.

18 *février*. Ce matin T. R. 38°,4; le malade ouvre les yeux; il tousse beaucoup moins; le mâchonnement est devenu constant. Les deux avant-bras sont beaucoup plus difficiles à étendre qu'il y a trois jours; du côté droit, les mouvements provoqués de l'épaule sont difficiles. La tête est inclinée sur l'épaule droite. Elle peut être ramenée sans trop d'efforts à sa situation normale. D'une manière générale, les contractures paraissent avoir augmenté, les pupilles réagissent mal à la lumière.

19 *février*. Après une nuit calme, le malade a eu ce matin subitement une petite crise. Il est devenu pâle, puis les yeux se sont déviés en haut et à gauche; les ailes du nez se sont pincées; la bouche était toute grande ouverte sans déviation. Cet état aurait duré 3 à 4 minutes, d'après la surveillante. On n'a remarqué aucune convulsion des membres. — Le malade prend du bouillon et du lait, et refuse les autres aliments. Le mâchonnement est continuel. T. R. Matin : 38°.4. — Soir : 39°,6.

Digitized by Google

20 *février*. L'enfant est dans un coma profond ; les cornées sont vitreuses, mais encore sensibles. La nuque est raide ; exagération manifeste des réflexes cutanées.— Pouls 140, petit, régulier ; respiration régulière ; T. R. 41°,6. Mort à 8 heures et demie du soir. Aussitôt après la mort ; T. R. 42° ; — une heure après 40° ; — deux heures après 38°,2. — *Poids* après décès, 12 kil. 200.

Autopsie faite le 22 février, à 10 heures du matin. — *Cœur* normal ainsi que le péricarde et l'aorte.— *Poumons* : droit : 180 gr. ; gauche : 170 gr. Les *ganglions bronchiques* forment des masses caséeuses assez volumineuses, rétrécissant la lumière des bronches. — Quelques adhérences du poumon droit et entre les deux lobes pulmonaires du côté gauche; pas de granulations dans le poumon, mais une congestion intense et des noyaux de *bronchopneumonie* dans la partie inférieure du lobe droit.

Abdomen : *foie*, 645 gr.; quelques adhérences de la face convexe au diaphragme ; rien d'anormal. — *Rate*, 45 gr. ; — *Estomac* dilaté ; muqueuse saine en apparence, ainsi que celle de l'intestin. Canal thoracique sans dilatation. — *Reins et uretères* normaux, pesant ensemble 130 gr. — *Testicules* égaux, petits. — *Corps thyroïde* sain ; *trachée* normale ; *thymus* persistant.

Tête.— *Cuir chevelu*, rien. *Cou*. — La face convexe de la *calotte crânienne* ne présente pas d'hypérémie. La suture frontale est persistante, mais en voie d'ossification ; les sutures sont normales ; le diploé assez développé ; le crâne symétrique. — Il y a une hypérémie assez prononcée de la face interne. — La base du crâne est symétrique et normale. La quantité de *liquide céphalo-rachidien* est légèrement augmentée. L'*encéphale* pèse 1.145 gr. — La *pie-mère* présente des taches laiteuses des deux côtés de la grande scissure ; à la base, elle offre une vascularisation très fine qui est beaucoup plus prononcée à la convexité. La décortication s'opère facilement. — Les artères de la base sont symétriques, sauf que la communiquante postérieure gauche est un peu plus forte que la droite. Les bandelettes optiques, les tubercules mamillaires, les pédoncules cérébraux, etc., sont symétriques. Cervelet et isthme 170 gr.

Les deux *hémisphères* cérébraux sont égaux ainsi que les hémisphères cérébelleux. — Il n'y a point, dans toutes ces parties, de différence de coloration.

Cerveau. — *Hémisphère droit*. — *Face convexe*. — La

Digitized by Google

première frontale est sinueuse, bien développée, se termine en s'insérant directement sur la frontale ascendante et en envoyant un pli de passage grêle à la deuxième frontale ; elle est double dans presque toute sa longueur. — La *deuxième frontale*, également large et fortement contournée, envoie à son origine deux plis de passage à la troisième frontale, et cesse brusquement au moment de s'insérer sur la troisième frontale dont elle est séparée par une incisure profonde. — La *troisième frontale*, courte, très flexueuse, s'insère largement sur le pied de la frontale ascendante ; elle offre sur son trajet une incisure moyenne, immédiatement avant cette insertion. La *pariétale ascendante* est très marquée dans sa portion inférieure, se renfle un peu dans son tiers moyen et s'amincit de nouveau dans sa partie supérieure. Le *pli pariétal supérieur* est sinueux et assez gros. — Le *pli pariétal inférieur* est assez gros, mais moins que le premier. — Le *pli courbe* est sinueux, doublé en arrière d'une circonvolution recourbée qui s'anastomose en bas avec l'extrémité de la deuxième temporale. — Le *lobe occipital* est d'aspect assez maigre. — La *scissure de Sylvius* n'est pas très ouverte ; le *lobule de l'insula* a trois digitations très saillantes et reçoit en arrière deux plis de passage de la première temporale. — La *première temporale* envoie à la deuxième un volumineux pli de passage, interrompant la scissure parallèle.— La *deuxième temporale* envoie deux plis de passage à la troisième, qui communique avec la quatrième par deux plis de passage formant une sorte de masse à la partie moyenne. — Les *sillons* qui séparent les circonvolutions frontales, la scissure frontale parallèle, le sillon de Rolando et tous les sillons postérieurs sont sinueux et profonds.

Face interne. — La *première frontale* est sinueuse, assez volumineuse. — Le *lobule paracentral* est bien développé, avec un sillon en Y, et présente deux courbes sinueuses, répondant, l'une à la scissure frontale parallèle, l'autre au sillon de Rolando. — La *circonvolution du corps calleux* est volumineuse, avec des sillons superficiels. — Le *lobe carré* est composé de circonvolutions étroites, assez maigres. — Le *coin* est petit et régulier. — Le *lobe occipital* est formé par des circonvolutions un peu plus volumineuses que sur la face convexe. — Le *lobe orbitaire* est développé. — Les *sillons calloso-marginal*, *perpendiculaire interne* et la *scissure calcarine*, sont profonds. — La *circonvolution de l'hippocampe* est volu-

Digitized by Google

mineuse en avant, un peu moins en arrière, à peu près lisse. — La *corne d'Ammon*, le *corps calleux*, la *couche optique*, le *corps strié* ne présentent rien de particulier.

Hémisphère gauche. Face convexe.— La *première circonvolution frontale* est large, bien développée, renflée à son extrémité postérieure, s'insérant sur la frontale ascendante par une portion assez large, rejetée en dedans, vers le lobe paracentral. Elle se dédouble vers le tiers antérieur de son trajet pour fournir un pli assez long et sinueux qui va s'insérer sur la deuxième frontale, près de la terminaison de cette dernière. — La *deuxième frontale* est sinueuse, un peu amincie sur deux ou trois points de son trajet, et a son insertion sur la frontale ascendante. — La *troisième frontale*, fortement flexueuse, présente également des traces d'amaigrissement léger en quelques points, surtout au niveau de ses courbures. Les trois frontales s'insèrent de niveau sur la frontale ascendante.— La *frontale ascendante*, un peu grêle à sa portion inférieure, se renfle à partir de l'insertion de la deuxième frontale. — La *pariétale ascendante* est grêle également, à son origine et près de sa terminaison. — Le *pli pariétal supérieur* est volumineux, sinueux, avec quelques sillons superficiels. — Le *pli pariétal inférieur* est également volumineux, mais moins sinueux. — Le *pli courbe*, très sinueux, composé de circonvolutions grêles, offre en arrière deux circonvolutions recourbées qui vont se rendre au lobe occipital. — La *première temporale*, très sinueuse, envoie à son origine un pli de passage à la deuxième et deux digitations au fond de la scissure de Sylvius; la *scissure parallèle* est sinueuse et très profonde. — La *deuxième temporale*, également très sinueuse, envoie deux plis de passage à la troisième temporale qui est volumineuse, ainsi que la quatrième, avec laquelle elle communique par un pli de passage assez large. — Le *lobule de l'insula* se compose de trois digitations tortueuses et un peu moins saillantes que celles du côté droit. — Les scissures frontales, la Rolandique, la scissure de Sylvius, etc., sont, en général, très profondes et flexueuses. — Le *lobe orbitaire* présente à peu près la même disposition que du côté opposé.

Face interne. — La *première circonvolution frontale* est volumineuse, dédoublée dans presque tout son parcours. — Le *lobule paracentral* est curviligne, avec un petit sillon droit, et une seule encoche due au sillon de Rolando. — Le *lobe carré* est étroit, le *coin* un peu plus gros

Digitized by Google

qu'à droite. — Le *lobe occipital* est composé de circonvolutions maigres. — La circonvolution de l'hippocampe est assez volumineuse, non plissée. — La *circonvolution du corps calleux*, le *ventricule latéral*, la *couche optique*, n'offrent rien de particulier.— Les *scissures* de cette face interne sont également profondes et en général assez sinueuses.

Il existe sur la portion la plus convexe des circonvolutions quelques *adhérences*, la partie la plus superficielle de la substance grise a été enlevée avec la pie-mère. Ces adhérences sont surtout marquées sur les faces latérales des deux côtés, on en trouve aussi sur les lobes frontaux et occipitaux ; mais elles sont beaucoup plus restreintes.

L'*examen histologique* a été fait au laboratoire des travaux pratiques de la Faculté. Le cerveau avait été durci par l'alcool, la moelle par le liquide de Muller ; des coupes ont été faites en différentes régions, tant à gauche qu'à droite, sur chaque hémisphère.

La première frontale gauche, à sa naissance, montre un certain nombre de corps granuleux répandus dans la substance blanche et qui se colorent en noir sur une coupe exposée aux vapeurs d'acide osmique. On voit aussi de fines gouttelettes graisseuses exister dans la substance grise. Sur des coupes colorées, on constate que la vascularisation paraît normale; les cellules nerveuses sont nombreuses, disposées en séries; beaucoup ont leur forme pyramidale et des prolongements nets. En somme, les cinq couches de la substance grise ne présentent pas de lésions nettes; la substance blanche offre des lésions de désintégration.

Sur le milieu de cette *première frontale* gauche, la substance blanche a le même aspect; les corps granuleux y sont nombreux, le tissu est sillonné par des bandes fibrillaires nombreuses qui rayonnent dans la substance grise. Du côté de celle-ci, les lésions sont les mêmes pour les cinq couches; la vascularisation est exagérée; les capillaires, au lieu de s'enfoncer tout droit dans la substance grise s'y ramifient, la morcellent; l'aspect normal des cellules nerveuses placées bout à bout n'existe plus dans les couches moyennes; les cellules nerveuses, surtout dans la couche des petites cellules pyramidales (2e couche de Meynert), sont devenues rares; pourtant les grandes cellules existent encore, mais nulle part elle ne sont groupées par *nids* comme on les trouve à l'état normal dans les régions motrices, ainsi que l'a indiqué Betz; elles sont, au contraire, assez clair-semées. D'autre part, les cellules interstitielles à petits noyaux sphériques ne paraissent pas multipliées dans la subs-

Digitized by Google

tance grise, mais le sont évidemment dans la substance blanche.

La coupe d'une *circonvolution du lobe occipital gauche* à la face externe de l'hémisphère, au-dessus du corps calleux, montre la substance grise un peu réduite d'épaisseur, mais avec ses couches reconnaissables. Il existe un certain nombre de foyers de désintégration assez pauvres en cellules, où presque toute la trame de l'écorce grise s'est enlevée avec la pie-mère, ou est tombée. Le réseau fibrillaire de la névroglie y est comme tassé, ces foyers se colorent plus vivement par les réactifs, mais les mailles très larges de la névroglie circonscrivent un grand nombre de vacuoles, d'espaces vides, qui constituent de véritables pertes de substance. Ces foyers interrompant la disposition des fibres nerveuses qui gagnent la substance blanche, comprennent en général les trois premières couches de l'écorce. On les retrouve dans la plupart des cerveaux en voie d'atrophie ; ils nous paraissent constituer une ébauche, un début microscopique, de ce qu'ont décrit MM. Bizzozero et Golgi, sous le nom de *porose cérébrale*. Dans la substance blanche, il n'y a que peu ou pas de corps granuleux, mais toute la ligne de transition, entre les deux substances est infiltrée d'une quantité considérable de petites cellules interstitielles. Il y en a moins dans la substance blanche elle-même.

L'*hippocampe* du côté gauche a les mêmes lésions que la première frontale ; il existe des foyers de désintégration dans la substance grise, des amas considérables de corps granuleux dans la blanche. Les cellules géantes de la région sont éparses au milieu de la névroglie, leurs dimensions sont au-dessous de celles qu'on s'attend à rencontrer là ; la ligne de grandes cellules du corps bordant ne paraît pas altérée.

La lèvre inférieure de la *scissure de Sylvius droite* a aussi une vascularisation très prononcée, beaucoup plus accusée que partout ailleurs ; les cellules interstitielles paraissent abondantes ; à part cela, l'aspect est également le même que dans les régions motrices gauches. La *première frontale et le lobe occipital droits* sont à peu près semblables aux gauches sur les points correspondants. Sur le *cervelet*, examiné du côté gauche, on trouve une raréfaction des éléments nerveux de la couche des cellules de Purkinje ; une diminution d'épaisseur de la couche des myélocytes, et un certain degré de sclérose de la substance blanche, parsemée de corps granuleux.

La *moelle cervicale* a ses parties symétriques, mais il y a *disparition à peu près complète des cellules motrices* dans les deux *cornes antérieures*. Il existe encore des cellules nerveuses en assez grand nombre dans les cornes postérieures. Les cordons blancs ne présentent qu'une lésion diffuse, un épais-

Digitized by Google

sissement du tissu interstitiel qui se colore fortement par le carmin. Cet aspect de *sclérose diffuse* est bien plus accentué sur les cordons blancs de la *moelle lombaire*; de plus, les cornes antérieures, symétriques, contiennent un certain nombre de grandes cellules, relativement très peu abondantes, se colorant mal par le carmin. Il y en a beaucoup moins encore dans les cornes postérieures.

Sur des fragments du *biceps gauche*, on voit de l'épaississement des grosses travées conjonctives qui cloisonnent le muscle, les petites travées ne sont pas modifiées. Les faisceaux musculaires eux-mêmes ne paraissent pas altérés.

I. Nous n'avons pu recueillir que des renseignements tout à fait vagues sur les antécédents *héréditaires* et *personnels* de ce petit malade. De plus, il est mort moins d'un mois après son entrée. Aussi n'aurions-nous pas publié son Observation si elle n'avait présenté un intérêt réel au point de vue anatomo-pathologique.

II. Au point de vue anatomo-pathologique, nous avons vu que, dans l'encéphale, il existe une *inflammation chronique* (encéphalite) à différents degrés ; dans la moelle, le même processus paraît plus avancé encore, et l'atrophie des éléments nerveux portée très loin. Ces lésions sont générales et diffuses. Il n'y a nulle part d'état pigmentaire des cellules, ni rien d'analogue à l'état hyalin si développé que l'on observe à la période de tuméfaction des cellules dans la paralysie générale.

L'atrophie des circonvolutions et de la moelle résulte donc de l'atrophie des éléments nerveux eux-mêmes et est masquée en partie à l'œil nu par la prolifération scléreuse. Ce processus paraît s'être fait d'une façon chronique pour l'ensemble et subaiguë sur certains points diffus ; ce qui coïncide avec la prédominance de quelques symptômes à gauche. Malgré l'atrophie plus marquée du côté gauche du corps, il n'y a pas de lésions en foyers à droite, ceci n'est pas rare dans les cas semblables. Les lésions assez légères d'ailleurs observées du côté des méninges, les adhérences de la pie-mère, sont beaucoup trop faibles pour pouvoir rendre compte des phénomènes observés et sont évidemment consécutives aux désordres de la substance grise.

Digitized by Google

17. Idiotie complète; encéphalite avec foyers de ramollissement; par BOURNEVILLE et PILLIET.

SOMMAIRE. — *Grand'mère paternelle rhumatisante et épileptique. — Grand'mère maternelle migraineuse. — Premières convulsions à trois mois.— Premières dents à deux ans. — Parole nulle; gâtisme; marche impossible; grimaces; strabisme; balancement; refus de nourriture; affaiblissement progressif; mort.*

Autopsie. — Foyers petits et multiples de ramollissement de couleur ocreuse sur les circonvolutions; lésions consécutives de la substance blanche; lésions diffuses d'encéphalite chronique; lésions de la substance grise et de la substance blanche de la moelle épinière.

Portel...., Jacques Henri, né à Paris, le 30 mars 1870, est entré à l'hospice de Bicêtre (service de M. BOURNEVILLE) le 19 septembre 1882.

Renseignements fournis par ses père et mère. Père, 31 ans, professeur de piano, petit, d'apparence délicate; ne tousse pas; intelligent; sobre; d'un caractère emporté; n'est sujet ni aux migraines, ni à aucun accident nerveux; pas de dermatose. [*Père*, peintre en tableaux, sobre, mort d'une affection de poitrine vers 40 ans. — *Mère*, 60 ans, rhumatisante et sujette à des *crises nerveuses* que l'on croit être de l'*épilepsie*; deux *sœurs*; l'une expatriée au Brésil; l'autre mariée, sans enfants, bien portante. Pas d'aliénés, pas d'autres épileptiques, de paralytiques, de nerveux, etc., dans le reste de la famille].

Mère, 28 ans, couturière; taille un peu au-dessous de la moyenne; constitution délicate et chétive; physionomie agréable; sobre, intelligente; pas de convulsions; de migraines ni d'attaques. [*Père*, tailleur, sobre, mort d'une pleurésie. — *Mère*, 55 ans, sujette à des *migraines*, avec vomissements, mais pas d'attaques ni d'accès. — Trois *frères*; l'un officier de marine, bien portant, ainsi que les deux autres (21 ans et 19 ans). — Une *sœur*, âgée de 16 ans, d'une bonne santé.— Pas de détails sur les *grands parents* paternels. — *Grand-père maternel* mort de vieillesse à 84 ans. *Grand'mère maternelle* morte asthmatique à 64 ans. — Pas d'aliénés, de nerveux, etc.].

Pas de consanguinité (père et mère de Paris).

3 enfants et une fausse-couche (en premier lieu) à 5 mois 1/2 à la suite d'un effort: 1° notre malade;— 2° un

Digitized by Google

garçon mort en nourrice de cholérine; pas de convulsions; — 3° une fille de 21 mois, bien portante, sans convulsions.

Notre malade. A la *conception*, le père et la mère étaient bien portants, n'avaient pas de chagrins, vivaient en bonne intelligence. — *Grossesse* bonne; la mère a eu des envies de boire du vin, mais toujours dans des limites raisonnables. — *Accouchement* à terme, naturel, sans chloroforme, rapide. — A la *naissance*, rien de spécial, pas d'asphyxie; c'était un bel enfant. — *Elevé* au biberon et au sein par cinq nourrices successivemeut jusqu'à 3 ans et demi, car il refusait de prendre d'autres aliments que du lait et des panades. — *A trois mois, convulsions* sur lesquelles on n'a pas eu de détails, toutefois on sait que leur durée n'aurait jamais dépassé 15 minutes. Il n'en n'aurait pas eu d'autres. Il ne marchait pas, se tenait à une chaise. A 2 ans et demi, repris chez ses parents, il a prononcé pendant un mois les mots: « papa » « maman »; et depuis, rien. Première dent seulement à deux ans; elle a percé sans douleurs ni convulsions. L'enfant était d'un caractère très caressant, mais ne reconnaissait pas ses parents. Pas d'accès de colère ou de cris; de grincements de dents; pas de bave ni de succion; pas d'onanisme; sommeil bon. — Pas de salacité; il ne se nourissait chez ses parents que de soupe; pas de vomissements ni de rumination. — Gâteux; constipation. Porte.... a eu en nourrice une ophthalmie double qui a duré un mois. Pas d'otite, de dartres, etc. — Rougeole à 2 ans et demi; pas d'autres maladies de l'enfance. — Il passait son temps chez ses parents à jouer sur une chaise avec son biberon.

1882. *Etat à l'entrée.*—*Poids* 8 kilog. 500;—*taille*: 0m78. —Enfant maigre, chétif; ne parlant pas; ne marchant pas; gâteux; sans troubles prédominants d'un côté du corps.— *Traitement:* Sirop d'iodure de fer; sirop antiscorbutique; bains salés; exercices.

24 *octobre.* Revacciné sans succès.

25 *octobre.* Conjonctivite granuleuse double intense; la cornée est intacte. — *Traitement* : Solution de nitrate d'argent à $\frac{1}{50}$ en cautérisations.

25 *novembre.* Amélioration notable; on continue le nitrate d'argent.

30 *novembre.* L'enfant commence à marcher un peu.

1883. *Janvier. Poids* : 9 kil. 30; — *taille*: 0m,78 c.

18 *août.* Eruption bulleuse à contenu louche, les bulles de 2 à 4 mil. de diamètre siègent surtout: 1° en arrière

Digitized by Google

entre les extrémités inférieures des omoplates, à la base du sacrum ; 2° sur l'épaule droite et le thorax. L'enfant est maussade et ne paraît pas souffrir localement.

20 *août*. L'éruption est en voie de dessication (1). La conjonctivite persiste mais très améliorée. L'enfant est gai ; quand on le tient par les mains, il fait des mouvements du tronc comme s'il voulait sauter. — On le renvoie à la petite école où il avait été envoyé dans le courant du mois de juin et qu'il avait quittée momentanément pour aller à l'infirmerie. Il marche encore avec une certaine difficulté. On est obligé de le faire manger en le prenant sur les genoux, car il ne sait se tenir à table. Il ne veut prendre que de la panade très claire, du lait, des œufs. Il ne prend des aliments que si on lui tient la tête renversée, et si on les lui donne par petites gorgées ; il les suce avant de les avaler. La parole est nulle, l'enfant ne reconnaît personne. Il a de nombreux *tics* : il saute, il tappe ses mains sur ses yeux, secoue fortement la tête ; il élève les bras et tourne vivement les mains ; il roule les yeux en haut et, en même temps qu'il exécute tous ses mouvements ; il plie et relève alternativement le corps et pousse de petits cris de joie.

8 *septembre*. Port... commence à manger des légumes, principalement des pommes de terre bien claires et bien écrasées ; il mange un peu de pain émietté dans de la sauce. Il se tient assez bien sur une chaise. Il est plus gai et reconnaît un peu les personnes qui le soignent.

18 *septembre*. Depuis quelques jours, l'enfant est triste, ne veut pas se lever. Il est pâle, refuse toute autre nourriture que du lait, du bouillon et un peu de bagnols. Diarrhée légère ; selles vertes très liquides. *Traitement* : eau de chaux ; lavements amidonnés et laudanisés ; bismuth.

21 *septembre*. La diarrhée a cessé, mais l'état général est le même. *Traitement* : Bagnols et poudre de viande, etc.

10 *novembre*. L'état de la dentition est le suivant : dents de lait, couvertes de tartre et de mucus ; gencives molles et fongueuses ; mouvements de la mâchoire libres. — L'enfant quitte l'infirmerie le 15 décembre et retourne à la petite école.

1884. *Janvier*. *Poids* : 10 kil. 60 ; — *taille* 0,82 c. — Port... cherche à prendre lui-même le gobelet et à boire seul. Il devient plus fort et sa marche est plus assurée. On lui a entendu prononcer deux fois le mot « maman. »

---

(1) Nous avons eu l'occasion d'observer plusieurs fois ce genre d'éruption (*pemphigus à petites bulles*) chez les enfants idiots.

Digitized by Google

10 *mars*-1er *avril*. Séjour à l'infirmerie pour une *entérite*.

22 *juillet*. L'enfant sait courir maintenant; il mange; il fait de petites grimaces avec clignotement des yeux et strabisme. Pas de voracité ni de rumination; il est diarrhéique de temps en temps; gâteux. Balancement. Aime beaucoup la musique et la danse. — Pas d'onanisme. La verge est un peu longue; le prépuce très large; le gland découvrable; les testicules du volume d'un haricot. — *Exeat* le 1er septembre.

Décembre. — L'enfant accepte à peu près tous les aliments. Il sait se servir maintenant de la cuiller et ne veut pas qu'on l'aide, trouvant que cela ne va pas assez vite. Il prend part aux exercices de la *petite gymnastique*. L'attention est toujours difficile à fixer. Le gâtisme persiste, mais P... reste mieux qu'autrefois sur le siège d'aisances.

1885. *Janvier*. *Poids*: 12 kil. 70; — *taille* 0,86 c.

4 *mars*. Depuis quelques jours un peu de bronchite et de diarrhée qui ont cessé en quelques jours. *Exeat* le 11 avril.

3 *octobre*. Tuméfaction des deux joues, surtout de la droite, mais sans rougeur ni chaleur appréciables; pas de fièvre. Guéri le 10 octobre.

Décembre. L'appétit est exagéré et on doit surveiller attentivement l'enfant qui, sans cette précaution, mangerait outre mesure; ses digestions sont bonnes et la diarrhée est moins fréquente depuis qu'il mange seul et de tout. Il a plus de connaissance; il va seul au réfectoire, peut accompagner les autres enfants à la promenade. A la gymnastique, il exécute bien le mouvement *en avant*, mais il se retourne quand il s'agit d'aller *en arrière*; il aime beaucoup la balançoire; prend plaisir au concert et écoute.

1886. *Janvier*. *Poids*: 10 kil.; *taille* 0,86 c.

Mai. La voracité et le gâtisme n'ont pas diminué. — L'attention est plus facile à fixer. Par exemple, lorsqu'on veut qu'il vous regarde, il suffit de lui tenir les mains, de bien le regarder et de dire plusieurs fois de suite: maman. Alors ses yeux se fixent sur ceux de la maîtresse et il se met à rire. Il comprend quand on l'appelle, il devient caressant. Il répète les airs des chansons qu'il a entendues et en le prenant sur les genoux on parvient à le faire chanter avec soi. A la classe il se tient passablement sur le banc; parfois il monte sur la table et chantonne. Il a appris et aime à brouetter et cherche à imiter ce qu'il voit

Digitized by Google

faire aux autres, c'est ainsi qu'il *tourne* comme l'enfant Carter...

1er *juin*. Est envoyé à l'infirmerie parce qu'il ne mange pas ; est assoupi et a des *convulsions* et des soubresauts pendant son sommeil. T. R. 37°,5. — *Soir* : 37°,6.

3 *juin*. L'enfant reste couché ; a l'air assez maussade et refuse toute nourriture solide. — La situation est à peu près la même les jours suivants ; la température reste normale jusqu'au 7 juin, ce jour-là on note une légère hypothermie (1) ; constipation marquée. *Traitement* : lavements nutritifs, lait, etc. — *Mort* le 8 *juin* à 11 heures 1/2 du matin ; un quart d'heure après : T. R. 37°,3 ; une heure après : 36°,2 ; deux heures après : 35°. — *Poids* : 9 kil. 60.

Autopsie (9 juin). — Rigidité cadavérique persistant aux membres inférieurs.

Cou et thorax. Le larynx et la trachée n'offrent aucune lésion. — Le *thymus* persiste en partie. — *Corps thyroïde* normal. — *Poumons* sains (gauche 75 gr. ; droit, 80 gr.). *Péricarde* normal ; pas de liquide. — *Cœur* sain, trou de Botal oblitéré. — Le diaphragme remonte à droite au bord supérieur de la 4e côte ; à gauche, au bord inférieur de la même côte. — *Estomac*, vide, rien de particulier.

Abdomen. Foie (510 gr.). — *Pancréas* ; — *Reins* (45 gr. chacun) ; — *Rate* (30 gr.) ; — *Vessie*, pas de lésions. — *Testicules* très petits. *Intestins* un peu injectés ; hypertrophie des plaques de Peyer sans ulcérations ; tuméfaction légère des ganglions mésentériques (2).

Tête. Le *cuir chevelu* offre une épaisseur normale, pas d'ecchymoses. — *Base du crâne* symétrique. Les rochers sont inégalement avancés en ossification. — *Dure-mère* adhérente à la voûte crânienne, au niveau des sutures, les adhérences sont très prononcées et le décollement est à peu près impossible. Les *sinus* sont presque vides. — *Voûte crânienne* assez volumineuse, d'épaisseur moyenne ; sutures ossifiées. A l'ouverture du crâne, écoulement sanguin très peu abondant ; la quantité du *liquide*

---

(1) Le 3 juin, matin : T. R. 37°,3 et le soir : 37°,6 ; le 4, matin : 37°,2 et le soir : 37°,6. — Le 5, matin : 37°,4 et le soir : 37°,2 ; — le 6, matin : 37°,2 et le soir : 37° ; — le 7, matin : 37° et le soir : 36°,8 ; — le 8, au matin : 36°,5. (L'urine n'a pu être recueillie en raison du gâtisme et on a omis de sonder l'enfant).

(2) Comme on le voit, les *troubles intestinaux*, observés à différentes reprises pendant la vie, n'ont pas déterminé de lésions bien prononcées de la muqueuse intestinale.

Digitized by Google

céphalo-rachidien n'est pas exagérée. — *Encéphale* (1190 gr.).

Les différentes parties de la base de l'encéphale (artères, nerfs, etc.) sont symétriques. Sur la convexité des deux côtés, la *pie-mère* est épaissie, finement vascularisée, avec des taches laiteuses principalement au niveau de la scissure de Sylvius, du sillon de Rolando et des lobes frontaux. A la base, vascularisation générale très fine.

L'*hémisphère gauche* pèse 30[illegible] gr. de moins que le droit. Vu par la base, il paraît un peu plus court, surtout en arrière. La pie-mère s'enlève facilement à la surface interne. — Sur la face convexe, la pie-mère entraîne une partie de la substance grise qui se soulève par places comme une *paroi kystique affaissée* et plissée. A ce niveau, il existe autant de petits *foyers* de couleur jaune ocreuse, allongés, occupant le milieu d'une circonvolution, déprimés à leur centre, ayant de 5 à 15 m.m. dans leur plus grand diamètre. Ils ne semblent intéresser que la substance grise. Ils siègent sur la partie postérieure de la *seconde* et de la *troisième* frontale, sur l'insertion de la première frontale, à l'extrémité de la frontale ascendante; sur la partie moyenne de la troisième frontale et sur le pli pariétal inférieur. Ils ont l'aspect de très petits foyers de ramollissement et semblent correspondre à une lésion plus avancée que l'état chagriné qui coexiste sur l'hémisphère.

Sur l'*hémisphère droit*, notons un aspect chagriné peu prononcé sur la circonvolution du corps calleux et sur la face convexe *six foyers* analogues à ceux du côté gauche, moins étendus, situés sur la partie moyenne des première et deuxième frontale et à l'extrémité inférieure de la frontale ascendante dont le pied offre sur une largeur de 5 à 6 millimètres un piqueté vasculaire très fin. Etat un peu chagriné de la frontale ascendante.

Cervelet et isthme (135 gr.). Les deux hémisphères cérébelleux sont égaux; la décortication de la pie-mère s'opère avec facilité. — *Protubérance* et *bulbe*, rien.

Hémisphère droit. Face convexe. — La *première circonvolution frontale* envoie vers le milieu de sa longueur un pli de passage à la seconde; au delà de ce pli de passage elle est interrompue par une incisure profonde; ensuite, elle se dédouble légèrement et s'insère de niveau sur la frontale ascendante par une insertion très grêle, à 1 c. 1/2 au-dessous du bord supérieur de l'hémisphère, de telle sorte que, entre ce bord et l'insertion, il existe une incisure profonde. — La *seconde* est dédoublée dans ses deux tiers inférieurs, elle est très contournée dans son tiers postérieur

Digitized by Google

et s'insère de niveau sur la frontale ascendante. — La *troisième*, née du lobe orbitaire d'une forte anastomose avec la seconde, est irrégulièrement flexueuse et s'arrête au pied de la frontale ascendante dont elle est séparée par une incisure très longue et presque rectiligne. — Entre le sommet d'une flexuosité de la troisième frontale et au dessous de la base d'une des flexuosités de la deuxième frontale, il existe un creux d'un centimètre de diamètre qui se trouve comblé en partie par un mamelon sphérique dépendant de la deuxième circonvolution frontale. — La *frontale ascendante*, large à sa base, maigre dans son milieu et large en haut, est très flexueuse. — Sur tout le *lobe frontal*, indépendamment des *foyers* qui ont été signalés, on remarque des sillons transversaux nombreux et des dépressions légères qui donnent un aspect chagriné, marqué surtout à la partie inférieure du lobe frontal.

La *pariétale ascendante* est assez grêle à sa base, chagrinée et très flexueuse à sa portion supérieure. — Le *pli pariétal supérieur* est volumineux ; l'*inférieur* est, au contraire, assez peu développé. — Le *pli courbe* est assez gros, sinueux et doublé par une circonvolution très tortueuse, communiquant en haut avec le lobe pariétal supérieur, en arrière, avec le lobe occipital ; elle est séparée du *lobe temporal* par une incisure profonde.

La *première temporale*, assez maigre, flexueuse, envoie deux plis de passage au lobule de l'insula, elle est coupée par des sillons qui lui donnent un aspect mamelonné ; elle envoie aussi, en bas, deux plis de passage à la *deuxième temporale* qui est flexueuse, coupée de sillons, chagrinée dans toute son étendue, et projette deux plis de passage à la *troisième*. — Celle-ci est très sinueuse dans sa partie antérieure et communique avec la *quatrième temporale* par un pli de passage très étroit. — Le *lobule de l'insula* présente trois digitations saillantes.— Les circonvolutions du *lobe occipital* sont amaigries et tassées ; leurs sillons sont très profonds.

La *scissure de Sylvius*, le *sillon de Rolando* et tous les autres *sillons* sont assez marqués sur cette face, l'aspect *chagriné* assez prononcé sur le lobe temporal, l'est davantage et d'une façon typique sur le lobe occipital ; cet aspect est dû, on le sait, à des sillons superficiels à direction générale transverse qui s'entre-croisent, dessinant de petites figures quadrangulaires plus ou moins irrégulières. Rappelons aussi que quelques circonvolutions sont amaigries, mais inégalement, sur différents points.

Face interne. La *première circonvolution frontale* est

Digitized by Google

sinueuse. — Le *lobule paracentral* est très irrégulier et présente un sillon en Y ; il se confond par sa partie moyenne avec la première circonvolution frontale. — Le *lobe carré* est très développé. — Le *coin* présente des circonvolutions amaigries et chagrinées. — Le *lobe occipital* est assez développé. — La *circonvolution du corps calleux* est flexueuse, surtout en arrière où elle a un aspect chagriné marqué. La circonvolution de l'hippocampe est un peu chagrinée et amaigrie par places.

Le *sillon calloso-marginal* est assez développé et assez large. La scissure perpendiculaire interne et la scissure calcarine sont profondes, mais tous les autres sillons de cette face sont, au contraire, superficiels, sauf sur la partie antérieure de la circonvolution frontale. — Le *ventricule latéral*, la *couche optique*, le *corps strié* et la *corne d'Ammon* paraissent normaux.

Lobe orbitaire. Les scissures sont peu profondes, les circonvolutions ont un léger aspect chagriné.

Hémisphère gauche, face convexe. — La *première circonvolution frontale*, simple à son origine, présente un premier pli supérieur qui va s'insérer sur la frontale ascendante dont il est séparé par un sillon léger, un second pli plus flexueux que le premier qui s'insère aussi sur la frontale ascendante au-dessous du premier, un troisième en forme d'S, qui s'insère par un trajet rétrograde sur la *deuxième frontale.* — Celle-ci est contournée ; envoie un pli de passage irrégulier à la troisième et s'avance jusqu'au contact de la frontale ascendante, où elle cesse brusquement ; puis elle se relève pour s'insérer sur la frontale ascendante. — La *troisième frontale*, semblable aux branches d'un N, est interrompue en arrière du pli de passage qu'elle reçoit de la deuxième par une grande incisure ; elle se reconstitue au delà pour aller s'insérer sur le pied de la frontale ascendante. — La *frontale ascendante*, très sinueuse, est interrompue dans son tiers inférieur par une incisure incomplète et dans son tiers supérieur au-dessous des insertions de la première frontale par une incisure plus complète. — Le *lobe frontal* est coupé en tous sens de sillons superficiels plus ou moins accentués ; on note l'aspect chagriné sur la troisième frontale et le pied de la frontale ascendante qui présente, de plus, *quatre foyers jaunes*, à parois déprimées et molles, dont deux sont assez considérables.

La *pariétale ascendante*, très irrégulière, donne un fort pli de passage au pli pariétal supérieur, puis elle s'amaigrit, se recourbe en avant pour se confondre avec l'extrémité

Digitized by Google

supérieure de la frontale ascendante et interrompre le sillon de Rolando. — Le *pli pariétal supérieur* est flexueux et assez développé. — Le *pli pariétal inférieur*, de forme triangulaire, est séparé par un sillon profond du pli courbe avec lequel il communique en haut par un pli de passage assez maigre. Le *pli courbe* est assez volumineux et fournit en arrière un pli de passage au lobe occipital. Tout le *lobe pariétal* a un *aspect chagriné* et à un degré plus marqué que le lobe frontal. — La *scissure de Sylvius*, bien dessinée, laisse voir le *lobule de l'insula* composé de quatre circonvolutions.

La *première temporale* est très tortueuse et présente trois incisures qui la coupent incomplètement; elle est amaigrie inégalement, ce qui lui donne sur certains points un aspect mamelonné; elle envoie deux plis de passage au lobule de l'insula, elle envoie aussi à la deuxième temporale deux plis qui s'entre-croisent avec deux plis semblables venus de cette *deuxième temporale*; celle-ci est flexueuse au milieu de son trajet, elle est amaigrie et mamelonnée et offre une surface irrégulière qui paraît être due à l'état chagriné poussé à l'extrême et dont le centre est occupé par un petit *foyer;* dans sa portion antérieure, elle est aussi très chagrinée et projette un autre pli de passage à la *troisième temporale*, qui fait corps avec la *quatrième*. — Le *lobe temporal* est, comme on le voit, très chagriné sur presque toute son étendue.

Le *lobe occipital*, composé de circonvolutions peu développées, est assez semblable à celui du côté opposé, ses circonvolutions sont coupées de sillons transversaux, superficiels, assez nombreux, et il paraît, à cause de cela, couvert de hachures. — Les *sillons frontaux*, le *sillon de Rolando*, le *sillon parallèle* et la *scissure de Sylvius* sont en général profonds, mais la plupart des *sillons secondaires* sont au contraire très superficiels.

Face interne. La *première frontale* est flexueuse et large, double dans presque toute sa largeur, avec des sillons transverses qui lui donnent un aspect mamelonné. Elle communique en bas seulement avec le *lobe paracentral.* Celui-ci est large, coupé en bas et en haut par un sillon oblique. — Le *lobe carré* est moitié plus petit que celui du côté opposé et communique par un pli de passage avec le lobe paracentral. — Le *cône* est, lui aussi, peu volumineux. — La circonvolution du corps calleux est semblable à celle de droite. — Les circonvolutions du *lobe occipital* sont amaigries, mais moins que du côté opposé. La scissure perpendiculaire externe est très profonde. — La *circon-*

Digitized by Google

volution de l'hippocampe est courte. — Le *ventricule latéral*, la *corne d'Ammon*, les *corps opto-striés* n'offrent rien à noter.

Le *lobe orbitaire* a des scissures assez profondes. La circonvolution du nerf olfactif est rectiligne et moitié moins développée que celle du côté opposé, la scissure en H plus marquée qu'à droite.

Examen histologique des centres nerveux fait au Laboratoire des travaux pratiques de la Faculté. — L'hémisphère droit n'a pas été examiné, les lésions étant d'apparence semblable des deux côtés. Les coupes ont été colorées à l'hématoxyline et au carmin et montées soit au baume de Canada, soit à la liqueur de Farrant, pour conserver les corps granuleux. Sur la *première frontale*, à sa naissance, en un point qui ne contient pas de foyer à l'œil nu, il existe une vascularisation anormale très prononcée dans toute la substanee grise; les vaisseaux sont ramifiés dans toutes les directions. Le nombre des éléments paraît sensiblement accru et il existe une série de points ou taches de désintégration se touchant presque et formant une vaste bande entre la première et la troisième couche de la substance grise et comprenant ainsi la moitié environ de la hauteur de la substance grise. Ces foyers sont caractérisés par la rareté des éléments à leur niveau, l'épaississement du tissu interstitiel qui se colore davantage par le carmin et sa friabilité; car il tombe assez souvent des portions de tissus sur les coupes, malgré le soin apporté au montage. A un fort grossissement, on constate que les capillaires sont très nombreux et dilatés; les cellules nerveuses ne sont pas disposées en séries, mais dispersées et globuleuses. Celles des couches profondes sont allongées, granuleuses et très fortement colorées. La substance blanche offre une quantité considérable de petits noyaux sphériques appartenant aux cellules interstitielles. Sur certains points, il existe des corps granuleux en assez grande quantité.

La *deuxième frontale*, à son insertion sur la frontale ascendente, portait sur sa partie moyenne un *foyer ocreux*, allongé, parfaitement caractérisé. Sur une coupe à ce niveau, on constate une dépression en entonnoir de la substance grise, une perte de substance qui s'étend jusqu'à la substance blanche et est recouverte par une paroi flottante, transformant ce foyer en un petit kyste. L'espace libre est sillonné par des filaments fibrillaires allant de la paroi superficielle à la substance grise restante. Cette paroi est composée, de dehors et en dedans, de trois couches : la plus superficielle, mince et homogène, formée de faisceaux parallèles de fibres fines avec de petits noyaux

Digitized by Google

sphériques très peu abondants, s'amincit aux points extrêmes de la lésion et disparaît dans la couche superficielle de la substance grise normale. Au-dessous apparaît une couche deux à trois fois plus épaisse. Cette couche est composée surtout de cellules rondes assez volumineuses à noyau sphérique, dont la plupart sont remplies de granulations jaunes de pigment sanguin à la manière des cellules interstitielles de l'ovaire. Ce sont elles qui donnent au kyste sa couleur ocreuse ; elles sont dispersées dans un tissu fibrillaire dont les fibrilles convergent en bas par faisceaux distincts. La troisième couche est occupée par ces faisceaux et un certain nombre de cellules. Ces masses de faisceaux fibrillaires accompagnent les vaisseaux et forment à la face interne de la paroi du petit kyste un certain nombre de masses pédiculées, composées de ce tissu fibrillaire feutré, de rares vaisseaux et contenant des cellules à noyaux ronds ou allongés, dont quelques-unes sont encore chargées de granulations jaunes.

Autour de certains *capillaires*, la graine adventice se remplit de ces cellules, de façon à former des renflements en massue libres dans la cavité. Si l'on suit cette paroi, ainsi constituée sur les parties latérales, on voit que les couches se perdent successivement dans la couche externe névroglique de la substance grise ; c'est donc entre cette couche externe et la deuxième couche de Meynert que s'est opérée la scissure qui a donné lieu à la cavité que nous étudions. La substance grise qui forme les parois de l'entonnoir est recouverte par une couche fibrillaire névroglique. Au-dessous, elle se montre sous deux états différents : sur certains points, la sériation longitudinale de la substance grise est encore assez visible, mais ces séries sont occupées par des cellules interstitielles en très grande abondance. Sur d'autres points, beaucoup plus nombreux, le processus est beaucoup plus avancé ; les cellules ne sont plus disposées en séries, mais elles sont dispersées, raréfiées et isolées; elles sont petites, globuleuses; on ne peut suivre leurs prolongements sous la surface libre. Autour de ce foyer, il existe un certain nombre de taches ou points très clairs à un faible grossissement et qui sont composés uniquement par un réseau très fin d'une dentelle de fibrilles grêles avec des cellules à noyaux sphériques, à corps cellulaires ramifiés aux points nodaux. Les mailles de ce tissu sont occupées par une substance intercellulaire qui a disparu des coupes. On n'y rencontre pas une seule cellule nerveuse et cela dans plusieurs champs du microscope. A la périphérie de ces points, on rencontre les corps granuleux, principalement autour des vaisseaux. Ces vaisseaux sont très ramifiés; l'espace périvasculaire est largement dilaté autour de la plupart d'entre eux ; ils morcellent la substance grise.

Digitized by Google

Lésions de la substance blanche. — Dans la substance blanche, il existe une large traînée descendante, correspondant à la perte de substance, de la substance grise et dans laquelle les fibres n'existent pas; tout autour, ces fibres sont entourées d'une grande quantité de petites cellules interstitielles et sur les pièces traitées successivement par l'acide osmique et la liqueur de Farraut, on voit que la myéline émulsionnée forme un certain nombre de petites gouttelettes noires et des amas plus gros ayant l'aspect connu des corps granuleux.

Pariétale ascendante gauche. — Elle porte en son milieu un foyer plus récent; on voit nettement que le centre de la dépression est formé par un vaisseau ramifié; les parois sont constituées par le même tissu fibrillaire que dans la précédente; les lésions de la substance grise au *pourtour* du foyer sont moins avancées, quoique très étendues.

La première couche, couche névroglique de Meynert, est très mince, avec de fins capillaires rameux assez nombreux et, de plus, sur certains points des taches grises où la névroglie s'est raréfiée, qui forment autant d'espaces clairs.

Dans la deuxième couche, celle des petites cellules pyramidales, on voit que presque toutes ces cellules sont petites et globuleuses, et qu'elles ne sont plus placées bout à bout, mais dispersées; leurs rapports normaux sont détruits et leur nombre diminué. Dans la troisième couche, celle des cellules moyennes, on voit les colonnettes que forment ces cellules bout à bout beaucoup plus distantes les unes des autres qu'à l'état normal et séparées par du tissu névroglique à peu près dépourvu d'éléments interstitiels. Même vascularisation ramifiée. Les cellules nerveuses sont globuleuses, leur noyau volumineux, clair, nucléolé, remplit presque toute la cellule. Le prolongement inférieur est le plus distinct.

Dans la couche suivante des grandes cellules, les altérations sont les mêmes pour les cellules nerveuses, dont le corps cytoplasmique est pâle et effacé, quelques-unes sont atrophiées, pourtant elles sont encore en nombre considérable. Dans les espaces qui séparent ces rangées de cellules, espaces par où descendent les fibrilles qui vont former la substance grise, on voit de plus que dans les couches précédentes un assez grand nombre de noyaux de cellules interstitielles, petits, sphériques et fortement colorés. Dans la substance blanche, on voit les mêmes lésions que dans les préparations précédentes; les vaisseaux sont très dilatés, les corps granuleux sont très abondants.

Lobe occipital. — Les coupes du lobe occipital, au niveau d'un foyer plus étendu que celui que nous avons décrit sur le frontal, montrent des lésions absolument semblables, mais

Digitized by Google

la trainée descendante dans la substance blanche au-dessous du foyer, est très large et remplie de globules sanguins avec un certain nombre de leucocytes et de cellules fusiformes; au pourtour de ces masses, un grand nombre de capillaires sont aussi remplis de globules rouges; il semble donc que l'on ait affaire à de véritables foyers hémorrhagiques en ce point.

Les lésions d'encéphalite au voisinage présentent les mêmes caractères que ci-dessus, elles sont seulement plus marquées, avec des cellules interstitielles très abondantes et des capillaires dont les plus volumineux sont entourés d'une paroi fibrillaire nette. Mêmes lésions que plus haut dans la substance grise.

Cervelet, — Dans la *substance grise*, la couche de névroglie est fibrillaire dans le sens longitudinal; les cellules interstitielles y sont très nombreuses, les cellules de Purkinje sont abondantes, mais elles se colorent assez inégalement, surtout à l'hématoxyline; on peut pourtant suivre très loin les prolongements de la plupart. La couche des cellules névrogliques n'offre rien de particulier. Dans la *substance blanche*, corps granuleux nombreux, aspect fibrillaire, grosses fibrilles anastomosées.

Moelle cervicale. — La *substance grise* a des altérations cellulaires importantes.

Dans les *cornes antérieures*, le tissu interstitiel forme des faisceaux fibrillaires volumineux et entre-croisés autour des cellules nerveuses. Celles-ci, nettement diminuées de nombre, se colorent bien par le carmin sur certains points, mais beaucoup ne se colorent que faiblement et présentent un reflet jaunâtre et hyalin comparable à celui des cellules de la paralysie générale, elles sont tuméfiées et leurs prolongements n'existe que peu ou point. Par l'hématoxyline, ces cellules se colorent en gris de lin et leur réfringence apparaît beaucoup plus nettement. Même aspect des cornes postérieures. Le canal de l'épendyme est conserté. Son épithélium est intact; on y distingue sur certains points les cils des cellules. La trame conjonctive des cordons blancs est notablement épaissie, le nombre des tubes diminué, mais la lésion est la même, sur tous les cordons. Il n'y a pas de systématisation. Les vaisseaux sont dilatés.

Moelle dorsale. — L'aspect est le même de tout point.

Moelle lombaire. — Les lésions sont les mêmes, la tuméfaction des cellules et leur raréfaction sont encore plus visibles, à cause du grand nombre des cellules motrices en ce point (1).

---

(1) Les autres organes, larynx, estomac, foie, rate, cœur, ont été examinés sur des coupes et ne présentaient pas d'autres lésions que leur état légèrement atrophique semblable en ce qu'on trouve dans les lésions de dénutrition

Digitized by Google

Réflexions.— Cette observation nous paraît justifier les réflexions suivantes :

I. Un mot d'abord des *antécédents* au point de vue *héréditaire*. Nous rappellerons que l'une des grand'mères paternelles de l'enfant était *épileptique* ; que l'une des grand'mères maternelles était *migraineuse*. Au point de vue *personnel*, on nous a dit que l'enfant n'aurait eu qu'*une seule fois des convulsions*, à l'âge de *trois mois* et d'une *durée de quinze minutes* seulement. Mais l'enfant étant resté en nourrice, chez des étrangers, jusqu'à deux ans et demi, on peut se demander s'il n'a pas eu d'autres accidents convulsifs qui auraient été dissimulés.

Notons, comme maladies ordinaires, une *ophthalmie* double, la *rougeole*, une *conjonctivite granuleuse*, un *pemphigus* à petites bulles, de fréquentes *entérites* et, enfin, les symptômes de *méningo-encéphalite* qui ont enlevé le malade à l'âge de 7 ans (1).

II. L'état de P..., à l'époque de son admission dans le service, pourrait se résumer ainsi : marche et parole nulles, — nécessité de l'habiller, de le déshabiller, de le faire manger, car il ne savait aucunement se servir de ses mains, — appétence exclusive pour le lait et la soupe ; — impossibilité de fixer l'attention ; — gâtisme ; — tics multiples, etc. Aussi le *diagnostic clinique* : IDIOTIE COMPLÈTE, se posait-il de lui-même. Quant au *diagnostic anatomo-pathologique* nous déclarons être demeurés tout à fait indécis et si l'on veut bien se souvenir de l'insuffisance des renseignements recueillis sur les accidents de l'*enfance*, on comprendra notre indécision.

Malgré cette situation, rendue encore plus fâcheuse par de fréquents accidents ayant nécessité des séjours souvent assez prolongés à l'infirmerie ; malgré des tics multiples figurés sur des photographies, dont quelques-unes ont été présentées à la Société, le traitement médical et physiologique avait donné, chez cet enfant, des résultats importants qui autorisaient l'espoir d'une amélioration plus sérieuse.

---

(1) Il est né, non pas en 1870, comme il est dit en tête de l'observation, mais en 1879.

Digitized by Google

On lui avait appris à se tenir debout, à marcher, à courir, à brouetter, à se servir de la cuiller, à saisir le gobelet, à se tenir assis, etc. On était parvenu à fixer assez bien son attention, à le maintenir sur le siège de propreté, ce qui faisait présager la possibilité de la disparition du gâtisme. Il reconnaissait ses maîtresses d'école ; il prenait goût à la musique et retenait les airs. Les photographies que nous avons fait passer sous les yeux de la Société mettent en évidence ses progrès : la première (octobre 1882) le représente assis et soutenu par les bras d'un fauteuil ; la seconde, assis sur une chaise (octobre 1883) ; la troisième, debout, sans soutien, et partant à une époque où il avait appris à marcher (septembre 1884).

III. Au point de vue *anatomo-pathologique*, à part les foyers ocreux multiples, sur lesquels nous allons revenir, nous constatons dans tout l'axe cérébro-spinal les lésions diffuses, portant à la fois sur les éléments nerveux et sur le tissu interstitiel, qu'on a coutume de trouver chez les idiots, sans qu'il soit possible de montrer par quels éléments le processus morbide a débuté.

La *substance grise* montre ses vaisseaux très ramifiés, mais sans bandes fibreuses épaisses autour d'eux. Ces lésions péri-vasculaires sont, en effet, assez rares chez des enfants aussi jeunes ; les cellules nerveuses sont plus ou moins diminuées de nombre ; sur beaucoup d'endroits on observe, comprenant la portion superficielle de la substance grise, des *taches grisâtres* plus claires, visibles à l'œil nu par transparence, atteignant 1 à 2 millim. de diamètre où les cellules nerveuses ont disparu ; il n'y a plus qu'un réseau plus ou moins tassé de fibrilles, réseau dans les mailles duquel est interposé un liquide qui donne au tout un peu de l'apparence du tissu muqueux. Ces taches, que nous avons décrites comme des points de désintégration et qu'on retrouve dans les cas semblables, sont ici très marquées Il existe de plus un certain nombre de foyers allongés dans le sens des circonvolutions, comprenant une paroi superficielle, une paroi profonde, un contenu. La paroi superficielle, brunâtre, doit cette coloration à un grand nombre de cellules tuméfiées, chargées de granulations pigmentaires dont l'origine est évidemment sanguine.

Digitized by Google

Elle est constituée par la couche la plus superficielle de la substance grise, épaisse, feutrée, vascularisée. Le contenu nous rappelle les taches décrites plus haut; ce sont des fibrilles peu abondantes formant un réseau à mailles très larges avec un liquide séreux interposé; nous disons séreux parce que ce liquide n'a pas été coagulé par l'alcool. La paroi profonde est formée par la substance grise dans laquelle les *taches grises* sont très abondantes et prononcées, le tissu névroglique y est aréolaire, comme nous l'avons dit. Au-dessus de chaque foyer, existe une traînée de dégénérations descendantes dans la substance blanche; enfin, dans quelques foyers, on trouve encore des globules de sang épanché; le pigment de ces globules rouges a été repris par les cellules interstitielles de la paroi du foyer que nous avons vues tuméfiées et chargées de granulations jaunes. C'est ce qui se passe, par exemple, autour d'un follicule de De Graef après la ponte ovulaire. Ces foyers ne sont pas apoplectiques; à la coupe, ils ont la forme comme d'un coin à base périphérique, et les parois ne sont pas dilacérées. Ce sont donc des foyers de ramollissement. Sont-ils emboliques? Nous ne le pensons pas; d'abord, l'examen détaillé du cœur et des autres organes ne nous a point montré de lésions vasculaires, ni d'autres foyers hémorrhagiques; ensuite leur distribution sur les hémisphères est irrégulière et ne correspond au cercle de distribution d'aucune branche artérielle importante. Nous croyons donc que l'on doit rattacher pathogéniquement ces foyers à une forme plus rare: *au ramollissement par thrombose* qui s'observe chez les vieillards déments (plaques jaunes, de Durand-Fardel), dans des conditions assez voisines de celles que nous avons sous les yeux. Ces foyers sont situés aux points du cerveau les plus altérés, il y a donc un rapport entre leur présence et celle des *taches grises*; mais nous ne pouvons préciser quelle est l'influence de cette seconde lésion sur la première.

Dans la *moelle*, l'altération des cellules nerveuses est bien nette, c'est la *nécrose de coagulation* de Weigert, que cet auteur avait signalée d'abord, notons-le; précisément dans les myélites les cellules qui meurent de cette façon nous ont montré les trois états successifs de tuméfaction hyaline, d'état granuleux et de désintégration moléculaire

Digitized by Google

complète ; après quoi, les débris de la cellule s'éliminent. Les lésions de la substance blanche, tant dans le cerveau que dans la moelle, sont naturellement diffuses comme celles de la substance grise qu'elles suivent. Nous ne reviendrons pas sur leur description. Nous retrouvons donc chez notre malade les lésions cérébro-spinales de l'idiotie.

IV. L'intérêt de ce cas réside surtout dans la constatation de ces *plaques jaunes* ou de ces petits *pseudo-kystes* multiples, distribués sur les hémisphères. Nous pensons que cette lésion, qui a été rarement signalée à cet âge, les ramollissements multiples appartenant aux vieillards et aux cardiaques, peut être interprétée de façon à expliquer d'autres formes également curieuses de lésions trouvées chez les idiots.

Digitized by Google

OCTOBRE

—

Séance du 1er octobre 1886.

PRÉSIDENCE DE M. NETTER.

1. **Pyélite calculeuse ; néphrotomie. Mort.— Cancer du bassinet et de l'uretère à gauche avec propagation à la plèvre gauche et au foie** ; par Henri HARTMANN, prosecteur de la Faculté.

T..., âgé de 54 ans, représentant de commerce, entre le 21 septembre 1886 dans le service de M. Duplay, alors suppléé par M. Brun, à l'hôpital Lariboisière, salle Saint-Honoré, lit n° 11. Ce malade raconte que, vers l'âge de 7 à 8 ans, il a rendu des graviers par l'urèthre et qu'à cette époque il a suivi un traitement pendant quelque temps. Sa jeunesse s'est passée sans rien de spécial et il n'avait encore nullement souffert des reins lorsque, il y a 20 ans, il fut pris un jour dans la rue, brusquement, d'une douleur lombaire telle qu'il se serait affaissé, si l'ami avec lequel il causait ne l'avait soutenu. Cette douleur diminua après l'application de sangsues et, après quinze jours de lit, il était à peu près remis. Depuis cette époque, il a toujours été sujet à des douleurs de reins peu intenses, revenant de temps à autre, sans rien de régulier. Dans ces 4 à 5 dernières années, les urines se sont troublées, et depuis deux ans et demi environ il se plaint de douleurs lombaires plus fortes et plus continues qu'auparavant. Peu de temps après l'aggravation de ses douleurs, il fut un jour pris, sans cause aucune, d'une hématurie. Celle-ci ne s'accompagna d'aucun symptôme vésical. Le sang était mêlé à l'urine, sans caillot et coulait tout le temps de la miction. Au bout de deux jours, l'hématurie cessa brusquement et pendant les semaines qui suivirent les douleurs lombaires furent moins intenses. Depuis trois mois, elles ont reparu, plus fortes que jamais, et l'ont obligé à s'aliter. Elle se sont accompagnées dans ces derniers temps de coliques et de douleurs abdominales continuelles, d'amaigrissement, de

Digitized by Google

perte de l'appétit, du sommeil et des forces. Dans ces derniers temps, l'état général s'est aggravé de plus en plus ; depuis une dizaine de jours la voix est voilée et de la dyspnée est survenue. C'est en présence de ces accidents nouveaux que le malade s'est décidé à se faire transporter à l'hôpital.

Nous le voyons le 21 septembre au soir. La face est terreuse, la respiration fréquente, le pouls petit et régulier, à 110 ; la température est de 37°. La voix est faible, enrouée, entrecoupée ; le malade se plaint de ne pouvoir respirer, il accuse un besoin d'air continuel et passe son temps à s'éventer. On ne trouve rien à l'examen du cœur ni à l'auscultation des poumons en avant. Le malade criant au moindre mouvement, nous ne le faisons pas asseoir. La langue est sèche, rouge, la soif continuelle, des vomissements suivent toute ingestion d'aliments autres que le bouillon. Il y a de l'insomnie. Outre sa gêne respiratoire, le malade accuse des douleurs abdominales généralisées, sous forme de coliques, et des douleurs lombaires intenses, continuelles, un peu plus marquées à gauche qu'à droite, augmentant par le moindre mouvement. Le ventre est souple, partout douloureux. Dans la partie latérale gauche, on trouve, émergeant des profondeurs de l'hypochondre et se dirigeant obliquement en bas et en avant, une tumeur volumineuse qui occupe le flanc, empiète sur la fosse iliaque et la partie voisine de la région ombilicale. Cette tumeur est douloureuse, arrondie, dure, tendue, sans fluctuation perceptible. Au devant d'elle, on sent rouler une anse intestinale. A la percussion superficielle, tout le ventre est sonore ; mais, en déprimant fortement la paroi avec le doigt, on constate au niveau de la tumeur de la submatité. Rien à l'examen de la région lombaire correspondante. En soulevant cette région avec une main pendant qu'avec l'autre on palpe la tumeur abdominale, on constate qu'on la renvoie parfaitement d'une main à l'autre et qu'elle s'étend en arrière à la région lombaire. Toute cette exploration est un peu difficile, vu la fréquence des mouvements respiratoires et les contractions désordonnées de la paroi abdominale qui les accompagnent. Les urines ont leur couleur normale, sont un peu troubles et laissent déposer quelques flocons purulents ; ceux-ci auraient été plus abondants à diverses reprises, au dire du malade, en particulier dans les périodes pendant lesquelles les douleurs lombaires étaient plus intenses.

23 *septembre*. L'état général devient de plus en plus mauvais ; la bouche se couvre de fuliginosités. Les respi-

Digitized by Google

rations sont fréquentes, s'accompagnent de râle trachéal perceptible à distance. La face a une légère teinte cyanique. Le pouls est très faible à 108. La température est de 37° matin et soir. 1,200 grammes d'urine.

En présence de ces accidents alarmants et ayant porté le diagnostic de *pyélite calculeuse avec obstruction de l'uretère*, notre excellent maître, M. Brun, se décide à faire l'incision de la poche purulente rénale afin de soulager tout au moins le malade et peut-être, en décongestionnant les reins, de diminuer la dyspnée. On pensait en effet à la possibilité d'accidents urémiques, vu l'absence de signes à l'auscultation en avant et la température de 37° qu'on notait malgré l'existence certaine d'une collection purulente intra-rénale.

Le malade est anesthésié et couché sur le flanc droit, celui-ci étant soutenu par un traversin afin de bien faire bomber la région opposée. M. Brun fait, en dehors de la masse sacro-lombaire, une longue incision verticale empiétant largement d'une part sur le thorax, d'autre part sur la fesse. La crête iliaque se montre dans la partie inférieure de l'incision, le bord inférieur du grand dorsal apparaît dans la partie supérieure. Un aide le relève avec un écarteur, et en quelques coups de bistouri, M. Brun tombe sur la graisse jaunâtre qui double le péritoine en arrière. Faisant maintenir les lèvres de la plaie écartées par de grands rétracteurs en forme de râteaux à longues dents (écarteurs Trélat), il déchire avec une sonde cannelée la graisse jaune et tombe sur une masse grise, un peu violacée, au-devant de laquelle on trouve des veines bleuâtres et qui correspond bien à la tumeur constatée, car un aide, déprimant la tumeur antérieure par la paroi abdominale antérieure, fait saillir dans la plaie la poche bleuâtre signalée. Une ponction aspiratrice faite avec le gros trocart Potain donne du pus. Immédiatement on cesse l'évacuation, et M. Brun fait le long du trocart avec le bistouri une ponction qu'il agrandit, pendant qu'un aide soutient la tumeur par le palper abdominal antérieur. Un flot de pus rougeâtre coule alors. Par l'incision, le doigt pénètre dans une vaste poche rénale cloisonnée. Déchirant les cloisons il arrive sur un calcul urique ramifié qu'on extrait avec des tenettes. Deux autres fragments sont encore extraits. Un petit fragment, qu'on sent mais qu'on ne peut retirer facilement est laissé. Deux gros drains sont placés dans la plaie et permettent de faire de larges lavages à l'acide borique jusqu'à ce que le liquide ressorte clair. On suture la plaie en prenant toute l'épaisseur de la paroi abdominale posté-

Digitized by Google

rieure dans l'anse de fil, ne laissant libre que son angle inférieur par lequel sortent les deux gros drains placés dans la poche rénale. Pansement de Lister. — L'opération s'est faite en quelques minutes et, pour ainsi dire, sans écoulement sanguin. Deux ligatures seulement ont été placées dans l'angle supérieur de la plaie.

Acune amélioration à la suite de l'opération.

L'asphyxie continue et le malade meurt dans la journée du 26.

Autopsie. A l'ouverture de la *cavité abdominale*, pas de liquide ascitique, pas de traces de péritonite. Dans le flanc gauche on constate quelques adhérences de l'épiploon au côlon descendant. Le péritoine qui double la partie postérieure gauche de l'abdomen est soulevé par une masse graisseuse développée au niveau du rein et s'étendant le long de l'uretère correspondant. A la partie supérieure de la région rénale le péritoine est un peu enflammé et l'on constate en ce point l'existence de granulations saillantes, gris-blanchâtres, dont quelques-unes ont un sommet déprimé en godet. Le *pancréas* est sain, la *rate* petite est saine, le *foie* est augmenté de volume, il pèse 2,080 grammes; à sa surface on constate l'existence de taches blanches faisant une saillie à peine appréciable, dont le volume varie d'un grain de chenevis à une lentille et qui correspondent à de petits nodules arrondis pénétrant dans le parenchyme hépatique. Sur une coupe le foie est gras, congestionné, et l'on retrouve, disséminés jusque dans la profondeur, de petits noyaux blancs analogues à ceux signalés à la superficie. Pas de calcul dans la vésicule biliaire qui contient dans son fond, faisant saillie à la surface péritonéale un noyau blanc du volume d'un pois. L'*intestin* est sain.

A l'ouverture de la *cavité thoracique*: A droite, quelques adhérences pleurales ; emphysème pulmonaire. A gauche, épanchement pleural très fibrineux, dont le caillot pèse 70 grammes. La plèvre de ce côté est dans toute sa hauteur, surtout dans la gouttière costo-vertébrale, remplie d'une masse de granulations blanches, saillantes, de dimensions variant d'une tête d'épingle à une lentille, semblables à des gouttes de bougie. Les plus grandes sont ulcérées à leur sommet, ont un aspect cratériforme ; ces granulations confluentes dans la région costo-vertébrale, surtout dans sa moitié inférieure, sont entourées d'une vascularisation considérable. Le poumon, de ce côté, est carnifié, sa surface pleurale présente quelques granulations, mais on n'en trouve pas à la coupe du tissu.—Le *cœur* est

Digitized by Google

surchargé de graisse, dégénéré ; un peu d'athérome valvulaire.

Appareil urinaire. — L'*urèthre* est sain, la *vessie* est petite, à parois épaissies ; sa face interne est vascularisée et offre quelques colonnes saillantes. L'*uretère droit* a ses dimensions normales. Il contient un liquide grisâtre et sa face interne offre des traces d'inflammation manifeste. Un calcul jaune, grenu existe dans le bassinet. Toute la partie supérieure de l'uretère et le bassinet sont entourés d'un épaississement lipomateux considérable, mesurant 6 centimètres sur une coupe. Le reste de l'atmosphère cellulo-adipeuse périnéphrique n'est pas épaissi. Le *rein* se décortique bien ; sa surface est lisse, pâle avec quelques taches graisseuses. En trois points, on constate l'existence de petits abcès miliaires du volume d'une tête d'épingle.—A la place du *rein gauche*, on trouve une masse mesurant 18 centimètres dans sa plus grande hauteur, constituée par le rein altéré, entouré d'une masse graisseuse plus épaisse et plus résistante que l'atmosphère périnéphrique normale. Cet épaississement graisseux est surtout accusé au niveau du bassinet et se continue tout le long de l'uretère. Il prédomine à la partie postérieure de ce conduit. A la partie supérieure de l'uretère, cette graisse indurée mesure sur une coupe 2c 5; au niveau du bassinet, 4 et même 5 c. par places. En arrière du rein, existe jusqu'au psoas une masse de tissus ramollis, grisâtres, putrilagineux où il est difficile de rien distinguer. Sur une coupe, on constate que le rein est presque complètement détruit. Les pyramides ont entièrement disparu et sont remplacées par des cavités tapissées par places d'exsudats et correspondant aux calices dilatés. Le rein est réduit à une sorte de coque mesurant 5 à 7 mill. d'épaisseur. On ne le sépare que très difficilement de son atmosphère cellulo-adipeuse indurée, alors qu'il est très facile de le décapsuler. De la face interne de la coque que nous venons de signaler, partent des cloisons qui séparent les calices dilatés. Dans ces cloisons on trouve des vestiges de substance rénale qui disparaissent à mesure qu'on se rapproche du bassinet et sont remplacés par un tissu d'apparence fibreuse, grisâtre, englobant quelques petits îlots graisseux et donnant un peu de suc à la coupe ; dans le bassinet dont les parois sont épaissies, fibreuses, on trouve un petit fragment de calcul. La face externe du bassinet se confond avec le tissu fibro-graisseux induré que nous avons signalé. Sa section a l'apparence d'un tissu fibreux grisâtre. Sa face interne, inégale, mamelonnée, ulcérée est finement réticulée. Les altérations s'étendent

Digitized by Google

dans la partie supérieure de l'uretère, s'arrêtant brusquement à 10 c. de la vessie. Toute la partie inférieure de l'uretère est saine, de calibre normal. La partie supérieure est dilatée irrégulièrement et présente des altérations rappelant celles du bassinet à un stade moins avancé de développement. A la partie supérieure de l'uretère, la muqueuse est épaissie. Quelques points plus saillants sont ulcérés, d'apparence réticulée. Ces altérations occupent d'une façon continue les 3 premiers centimètres de l'uretère. Plus bas, les lésions sont disséminées. On trouve par places de petites saillies ayant le volume de grains de chenevis. A leur niveau, la surface de la muqueuse n'offre rien de spécial ; sur une coupe, on constate qu'ils répondent à une substance grisâtre demi-fluide, immédiatement sous-jacente à la muqueuse. Une ou deux de ces saillies plus volumineuses sont exulcérées à leur sommet, et ont un aspect cratériforme. Par leur confluence, ces saillies donnent naissance à des plaques, à contours nettement limités, saillantes par rapport à la muqueuse qui les entoure et dont la surface est spongieuse, très finement réticulée, rappelant la disposition constatée sur toute la face interne du bassinet. Au-dessus du rein, existe une masse fibro-graisseuse parcourue par des tractus grisâtres, résistants, donnant un suc à la coupe et s'étendant jusqu'au diaphragme, lui-même infiltré de tissu néoplasique.

Notre ami Gilbert a bien voulu se charger de l'examen histologique, et voici la note qu'il nous a remise.

L'examen a porté : 1° Sur un fragment du rein gauche d'apparence squirrheuse, fournissant par le raclage une minime quantité de suc cancéreux ; 2° Sur un fragment du rein droit contenant un petit abcès miliaire ; 3° Sur un fragment du bassinet gauche ayant subi la transformation carcinomateuse ; 4° Sur un fragment de l'uretère gauche montrant des saillies cancéreuses; 5° Sur un fragment du foie renfermant de petites nodosités néoplasiques.

Rein gauche. Il est constitué par un stroma épais, creusé d'alvéoles rares et irréguliers, remplis d'éléments cellulaires. Le stroma est essentiellement formé d'un tissu conjonctif fibreux, riche en vaisseaux, en cellules rondes, en vésicules adipeuses et en faisceaux de fibres musculaires lisses. Les éléments néoplasiques contenus dans les logettes du stroma sont de forme variable et de dimensions peu considérables. Leur noyau arrondi ou ovalaire, peu volumineux, coloré en rose par le picro-carmin, laisse voir parfois un nucléole plus vivement teinté. Leur protoplasma est faiblement granuleux et, par le picro-carmin, coloré en

Digitized by Google

jaune rosé. Un certain nombre d'éléments nécrobiosés ne laissent plus voir de noyaux, et, après l'imprégnation par le picro-carmin, prennent une teinte brun sale.

Rein droit. Il contient un petit abcès cunéiforme dont la base répond à la surface du rein ; cet abcès est formé de cellules rondes agminées autour des glomérules de Malpighi et interposées aux tubes sécrétoires du rein.

Bassinet gauche. Il offre les mêmes lésions histologiques que le rein gauche, avec cette différence toutefois qu'ici les alvéoles cancéreux sont plus larges et plus nombreux. De même que celle du rein gauche, la stucture normale du bassinet gauche a complètement disparu.

Uretère gauche. Les lésions de l'uretère gauche sont moins prononcées que celles du bassinet et du rein correspondant. Les différentes tuniques de ce conduit sont parfaitement reconnaissables. En dedans, la muqueuse est intacte et pourvue d'un épithélium inaltéré. En dehors, la tunique fibreuse apparaît doublée de cellules adipeuses d'une grande épaisseur. Entre la muqueuse et la fibreuse, se montre la musculeuse avec ses deux plans, le longitudinal et le circulaire. Les lésions carcinomateuses ne font cependant pas défaut dans l'uretère ; dans la tunique musculeuse et dans la fibreuse, on trouve de larges alvéoles remplis d'éléments néoplasiques possédant les caractères que nous avons précédemment décrits.

Foie. A côté de petites nodosités carcinomateuses formées d'un stroma creusé d'alvéoles renfermant des éléments cellulaires, on trouve un certain nombre de ramifications de la veine-porte obturées par des bouchons néoplasiques. De distance en distance, l'on découvre également de petites embolies cancéreuses intra-capillaires. Enfin, quelques ramifications des veines sus-hépatiques contiennent elles-mêmes des éléments cancéreux. Les travées hépatiques contiguës aux productions néoplasiques sont refoulées et tassées. Les lobules hépatiques éloignés de toute nodosité carcinomateuse ne présentent d'autre altération qu'un certain degré de dégénérescence graisseuse périlobulaire.

Réflexions. Cette observation nous a paru digne d'être présentée à la Société à cause de la rareté des carcinomes primitifs du bassinet et de l'uretère. Maintes fois on a noté dans des autopsies l'existence de cancer du rein poussant des bourgeons à l'intérieur du bassinet, nous-même en avons vu plusieurs cas. Tous les classiques relatent la

Digitized by Google

propagation d'une dégénérescence d'un organe voisin, du col de l'utérus en particulier, à la partie inférieure de l'uretère. Mais jusqu'ici on n'a presque rien écrit sur le cancer primitif du bassinet. Rayer cependant figure dans son atlas (planche XLVI, fig. 3) un cancer du bassinet se présentant sous l'apparence de figues appendues à sa face interne. Il dit ne pas connaître un seul cas de cancer infiltré. Les publications récentes sur les maladies des reins ne font pas mention du cancer primitif du bassinet. Il s'agit donc d'un fait sinon très rare, au moins n'ayant pas jusqu'ici fixé l'attention. Le cancer du bassinet, que nous présentons, nous paraît encore intéressant par ce fait qu'il est consécutif à une pyélite calculeuse; l'histoire clinique ne laisse aucun doute à cet égard. On peut donc observer au niveau du bassinet des dégénérescences cancéreuses comparables à celles de la vésicule biliaire,qu'on a décrites quelquefois au cours de la lithiase et qui sont bien connues aujourd'hui. — Un second point anatomo-pathologique, sur lequel nous désirons appeler l'attention, est la généralisation partielle dont a été suivi ce cancer du bassinet. Il y a eu propagation de proche en proche à travers le diaphragme, probablement par les lymphatiques, à la plèvre voisine, où le néoplasme s'est immédiatement greffé en différents points, s'y semant en quelque sorte,en particulier dans les points les plus déclives, c'est-à-dire, chez ce malade condamné au decubitus depuis plusieurs mois, au niveau de la gouttière costo-vertébrale.

Pourquoi de tous les viscères abdominaux, le foie a-t-il seul été pris? Probablement parce que seul il reçoit des vaisseaux sanguins portes ayant leur origine jusque dans le tissu qui entoure le rein. L'examen histologique, fait par notre ami Gilbert, a du reste bien montré qu'il s'agissait là d'embolies cancéreuses. Le noyau du fond de la vésicule biliaire s'explique par ce fait que les veines du fond de cette vésicule s'anastomosent très largement avec des troncs volumineux du système porte.

Avant d'en terminer avec les réflexions que nous suggère cette observation, mentionnons encore la facilité et la rapidité avec laquelle M. Brun a pratiqué la néphrotomie. Nous croyons que c'est dû partiellement à ce qu'il a fait une incision très longue,permettant par suite d'en écarter facilement

Digitized by Google

les lèvres à droite et à gauche, au lieu de travailler au fond d'un puits comme cela arrive quand on limite son incision cutanée à l'espace compris entre la crête iliaque et la dernière côte. Les avantages que donne une longue incision nous ont frappé dans les six néphrotomies ou nephrectomies lombaires auxquelles nous avons assisté, soit comme aide, soit comme assistant. Nous tenons à mentionner ce fait, n'ayant pas vu les auteurs qui ont écrit sur la technique de la néphrectomie ou de la néphrotomie lombaire y insister suffisamment. Nous devons dire toutefois que, dans sa thèse toute récente, M. Brodeur conseille de dépasser de 5 à 6 centimètres la crête iliaque et le rebord costal (1). Il est donc probable que M. Péan y attache de l'importance et qu'il a insisté sur ce point auprès de son élève. Celui-ci n'ayant, d'une façon générale, guère su tirer de conclusions personnelles des observations nombreuses qu'il a rassemblées.

2. Volvulus de la première portion de l'intestin grêle ; par Henri HARTMANN, prosecteur de la Faculté.

G..., 32 ans, garçon de bureau, entre le 25 septembre 1886 à l'hôpital Lariboisière, dans le service de M. Constantin Paul. Ce malade a toujours joui d'une bonne santé et n'accuse d'autre antécédent morbide qu'une diarrhée chronique revenant d'une façon presque continue et datant d'un séjour en Cochinchine, il y a dix ans. Le 20, sa diarrhée ayant un peu augmenté et s'étant accompagnée de quelques coliques, d'un état gastrique léger, le malade prend une purga-

(1) Nous relèverons dans cette thèse un fait personnel et erronné, A l'observation 86 des exemplaires (petit format) existe une note dans laquelle l'auteur dit être autorisé par M. Périer à nous accuser d'avoir publié sans son autorisation et à son insu une observation de néphrectomie, Or : 1° M. Périer n'a jamais autorisé M. Brodeur à écrire une pareille note (communication orale); 2° M. Brodeur eût été plus honnête si, au lieu de nous accuser d'avoir soustrait une observation, il avait dit que l'histoire du malade en question, *prise par nous dans le service de M. Terrier*, dont nous étions l'interne, avait été publiée par nous dans une thèse sur les formes cliniques du cancer du rein, et qu'il n'avait en somme ajouté à cette observation que le manuel opératoire et les suites de la néphrectomie, à lui communiqués par M. Périer. Il est vrai que la totalité de son observation n'eût pas été inédite, et c'est ce que M. Brodeur voulait éviter. (H.)

Digitized by Google

tion. Les jours suivants, la diarrhée continue. Dans la nuit du 23 au 24, il a encore une selle diarrhéique vers minuit. Un quart d'heure après, il est pris de coliques très vives, de douleurs abdominales violentes, sans localisation bien nette en aucun point, et fait appeler un médecin. Deux centigrammes de morphine, injectés sous la peau, ne sont suivis d'aucune amélioration. Aussi le malade entre-t-il dans la journée à l'hôpital. Notre collègue Dutil, qui le voit le soir, porte le diagnostic étranglement interne et le fait passer en chirurgie, où nous le trouvons dans l'état suivant, à huit heures du soir. La température, qui, à six heures, était de 38° 5, est de 38° dans l'aisselle. Le pouls est à 116, les respirations à 34. Le faciès est un peu fatigué. Les vomissements bilieux jaunâtres, qui ont existé au début des accidents, ne se sont pas reproduits ; mais le malade a des éructations et un peu de hoquet. Le ventre est très tendu, ballonné d'une façon spéciale. Le ballonnement est limité aux régions occupées par l'intestin grêle et laisse déprimés les flancs et l'épigastre. Le ventre est partout sonore. Il est douloureux spontanément; le maximum de la douleur répond à la région ombilicale, mais il n'y a aucune localisation nette. La pression est partout douloureuse. Le malade urine normalement. Depuis le début des accidents, il n'a eu ni selles, ni gaz par l'anus.

L'absence de douleurs, limitées en un point, les antécédents diarrhéiques du malade, qui pouvaient faire penser à une lésion antérieure de l'intestin, la température de 38° 5, puis de 38°, constatée quarante heures après le début des accidents, nous font penser à une péritonite. Morphine en injections sous-cutanées. Glace intus et extra. Le lendemain, dimanche 26, nous faisons chercher un chirurgien, afin, tout au moins, de couvrir notre responsabilité. M. Schwartz voit le malade, porte le même diagnostic, et, vu l'absence de symptômes alarmants, d'une part, vu, d'autre part, l'existence d'une douleur plus vive à la pression dans le flanc gauche que dans le reste de l'abdomen et d'un certain empâtement de ce côté, il pense qu'il est peut-être possible de limiter l'inflammation, ordonne l'application de sangsues, la continuation de la glace et des injections de morphine.

Le 27 *septembre,* notre maître, M. Brun, voit le malade. Le ballonnement est resté localisé à l'intestin grêle. Il n'y a toujours ni selles ni gaz. Les vomissements bilieux qui ont reparu dans la journée du 26, peu abondants, jaune verdâtre, ont pris cette nuit une coloration brune avec dépôt granuleux noir. Pas d'odeur fécaloïde. Dès que le ma-

Digitized by Google

lade boit la moindre quantité de liquide, il est pris de nausées et de vomissements. La température, hier, de 37° 5, 37° 2, est ce matin de 37° 3 ; le pouls, faible, est à 108. Les urines sont normales d'aspect; 800 grammes depuis hier matin. La face est un peu tirée, les yeux excavés, le nez effilé. Le soir, 38° 2.

Le 28 *septembre*, même état, un peu aggravé, 38° le matin, 38° le soir. Mort dans la nuit du 28 au 29, sans que le malade ait présenté, à aucun moment, de vomissements fécaloïdes.

Autopsie : Nous constatons l'existence d'une péritonite généralisée avec exsudats fibrino-purulents. Les anses intestinales vascularisées sont agglutinées par des adhérences

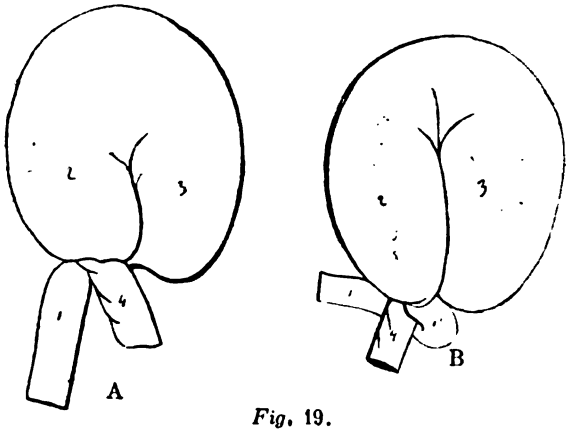

Fig. 19.

molles, faciles à détacher. Le ballonnement était exclusivement dû à la distension d'une anse d'intestin grêle, dont le pédicule était situé profondément à gauche de la colonne vertébrale et dont la convexité faisait saillie en avant et à droite. Cette anse, qui mesurait, sur sa convexité, 68 centimètres, appartenait à l'origine de l'intestin grêle. Celui-ci n'était dilaté ni au-dessus ni au-dessous de l'anse distendue. L'estomac n'était pas dilaté. Enlevant la pièce et la plaçant sur la table, on avait la disposition qu'on peut constater sur le premier dessin annexé à cette observation, et que nous devons à notre ami Répin (*fig.* 19). Une anse extrêmement distendue et dont les extrémités tordues forment une sorte de sillon, se continuant avec les deux bouts

Digitized by Google

du reste de l'intestin. Il est impossible de déterminer à première vue comment se fait la continuation entre les bouts de l'intestin et les extrémités de l'anse. Nous sommes obligés de nous y reprendre à plusieurs fois pour établir ces rapports de continuité et pouvons alors constater ce que l'on voit sur notre deuxième dessin, où les parties ont été un peu écartées. Il s'agit d'un enroulement de la partie initiale de l'anse siège du volvulus autour de sa partie terminale, prise comme axe. (Nous avons, sur nos dessins, numéroté les parties afin de permettre de suivre leur continuité en établissant leurs rapports). Cette partie terminale, qui sert d'axe, est, en même temps, très légèrement tordue sur elle-même. Pas de perforation, mais effacement complet du calibre intestinal au niveau du point tordu, vu le petit espace marqué par un simple sillon dans l'étendue duquel s'était faite la torsion. Les autres viscères ne présentaient rien de spécial, sauf un peu de sclérose et de dégénérescence graisseuse.

Réflexions. — Nous avons apporté cette observation à la Société pour plusieurs raisons : 1° la rareté des cas analogues. Le volvulus siège ordinairement sur le gros intestin. On n'en trouve qu'un petit nombre portant sur l'intestin grêle, ainsi que l'établit Lévêque dans sa thèse (*De l'occlusion intestinale produite par les rotations de l'intestin et en particulier par celles de l'intestin grêle*, Th. Paris 1885). 2° Les anomalies cliniques de cette observation : *a*) Température de 38° 5 et de 38° constatées dans les quarante-huit heures d'un étranglement. *b*) Absence de vomissements fécaloïdes jusqu'au moment de la mort. Nous avons cru tout d'abord que cela était dû au siège élevé de l'étranglement. Mais la lecture des observations publiées nous a montré que nous ne pouvions admettre cette cause, les vomissements fécaloïdes existant dans les étranglements de l'origine de l'intestin grêle, tout comme dans les autres. 3° Cette observation nous semble plaider en faveur de l'opinion de ceux qui pensent que dans tous les cas douteux, où l'état général devient alarmant, *on peut et on doit ouvrir le ventre*. L'entérotomie, qui, en pareil cas, aurait certainement porté sur l'anse tordue et distendue, ne pouvait donner que des résultats déplorables ; aussi pensons-nous qu'en pareil cas la seule opération raisonnable est la laparotomie, qui permet de se comporter suivant les cir-

Digitized by Google

constances. Dans le cas de péritonite, elle n'aurait, du reste, au pis-aller, que le mal d'être quelquefois inutile et pourrait même permettre de trouver et fermer une perforation guérissant ainsi le malade, comme cela a été fait par Mikulicz. (Voir Truc. Du traitem. chirurg. de la péritonite. Th. agrég. 1886.)

3. M. Clado montre une vessie tuberculeuse. Le malade atteint de rétention d'urine est entré avec une fausse route et a succombé rapidement dans un état typhoïde. Les granulations et ulcérations tuberculeuses n'existaient que dans la vessie, surtout au bas-fond, peu au col. Les bacilles, que M. Clado n'a pas trouvés dans l'urine, existaient sur ces surfaces, ainsi que dans les produits de raclage de la muqueuse de l'uretère. Histologiquement, le tubercule a débuté sous l'épithélium et non sous la muqueuse vésicale, comme cela est avancé par Boursier (Th. 86). Il y avait un abcès péri-uréthral et un abcès rénal volumineux contenant des microcoques, mais pas de bacilles.

M. Hartmann, dans les autopsies qu'il a faites, a plusieurs fois constaté, comme M. Clado, le début de la tuberculose par la muqueuse. Souvent on n'a que des lésions extrêmement superficielles, qu'on ne voit qu'en y mettant une certaine attention. A propos de la rétention d'urine du tuberculeux observé par M. Clado, il rappelle que la pathogénie de ces rétentions est quelquefois difficile à établir. Dans un cas qu'il vient d'observer récemment, la rétention survenue au cours d'une cystite tuberculeuse douloureuse était due à un spasme uréthral.

Digitized by Google

Séance du 8 octobre 1886.

Présidence de M. Cornil.

4. Enfoncement du thorax. — Hernie traumatique du poumon. Autopsie; par M. Alexandre, interne provisoire des hôpitaux.

Le sieur G. H..., couvreur, qui ne présente dans ses antécédents pathologiques aucun point important à noter, si ce n'est des habitudes d'alcoolisme invétérées, est frappé, le 27 août 1886, vers 7 heures du matin, par le timon d'une lourde voiture et est précipité à terre par la violence du choc. On l'amène, 2 heures après, à l'hôpital de la Pitié, où il entre dans le service de M. le professeur Verneuil, suppléé en ce moment par M. le Dr Kirmisson, qui l'examine aussitôt (salle Michon, n° 57). Le malade semble en proie à une oppression violente, il est très prostré mais répond assez bien aux questions qu'on lui pose. Il existe sur le bord gauche du sternum et empiétant sur la partie moyenne de cet os, une tumeur du volume du poing, recouverte par la peau qui ne présente aucune modification. Cette tumeur s'étend en largeur de la ligne médiane du sternum à la ligne mamillaire, en hauteur elle occupe le second et le troisième espace intercostal. Elle est crépitante au palper et à l'auscultation, sa sonorité est excessive, enfin *elle fait une saillie considérable pendant l'expiration* et surtout pendant les efforts. Au niveau de la tumeur, les côtes et les cartilages costaux sont enfoncés, on note, en outre, les signes d'une fracture transversale du sternum. Le malade a des quintes de toux peu fréquentes, extrêmement pénibles, à la suite desquelles il rend quelques crachats teintés et striés de sang.

A l'auscultation de la poitrine, rien à noter ; la respiration s'entend dans toute son étendue normale. A la percussion, pas de modification de la sonorité. Rien au cœur. Par le cathétérisme, urine normale ne contenant pas trace de sang. Le malade présente, en outre, une plaie du cuir chevelu de peu d'importance.

On lui applique un bandage de corps avec un peloton de ouate au niveau de la tumeur pour la com-

Digitized by Google

primer. La plaie du cuir chevelu est pansée avec des compresses imbibées d'eau phéniquée. On administre au malade 1 centigramme de chlorhydrate de morphine en injection sous-cutanée. *Le soir*, même état, autre injection d'un centigramme de morphine.

28 *août*. Etat analogue. Il s'est produit au niveau de la hernie pulmonaire une petite ecchymose. Le poumon ne fait plus saillie comme hier ; on aperçoit à la place de la tuméfaction une vaste dépression. Au palper, crépitation fine, caractéristique de l'emphysème sous-cutané. Les battements du cœur sont normaux. Le pouls régulier est à 108. Respiration normale. Au niveau du point lésé la crépitation emphysémateuse se joint au murmure vésiculaire. Les crachats ne contiennent plus de sang. Même pansement. Injection sous-cutanée de 1 centigramme de morphine, matin et soir. Le soir, rien de spécial à noter. T. matin 36°,8 ; soir 38°,4.

29 *août*. L'état est toujours à peu près le même, rien de changé au point de vue local. Le malade est très oppressé, les respirations sont douloureuses, il ne peut cracher, il est très incommodé par la chaleur et se découvre à chaque instant; transpiration profuse; il présente une éruption miliaire très confluente, qui lui couvre tout le corps et surtout la face, le tronc et les membres inférieurs. Même traitement. T. matin 37°,4 ; soir 39°,4.

30 *août*. Pas de modification sensible dans l'état du malade, cependant la dyspnée est croissante, le malade à beaucoup de fièvre et est très abattu. Pas de modification dans son état local, toujours pas de crachats sanglants. T. 39°, soir 39°,8 même traitement.

Le 31 *août*. La dyspnée est toujours excessive, le malade est toujours abattu, très affaibli, il est légèrement subdélirant ; à l'auscultation rien à noter. Du côté gauche, matité dans toute la hauteur du poumon gauche ; en arrière, râles sibilants surtout pendant l'expiration ; obscurité très accentuée de la respiration à la base ; même état de l'éruption. 1° Potion : sirop de morphine et sirop de tolu, 30 grammes ; poudre d'ipéca, 0,20 centigrammes ; 2° Sulfate de quinine, 0,50 centigrammes matin et soir. Injection d'un centigramme de chlorydrate et de morphine matin et soir. T. matin 39°,2, soir 40°. La dyspnée et la faiblesse se sont encore accentuées et le malade succombe à une heure du matin.

Autopsie : pratiquée 55 heures après la mort. Le sujet est dans un état de putréfaction très avancé. Après avoir

Digitized by Google

fait une incision sur la ligne médiane du sternum et en rabattant au dehors les deux lèvres de cette incision, on trouve à gauche, sous le grand pectoral intact, une tumeur de la grosseur du poing, formée par la partie inférieure du lobe supérieur du poumon gauche, faisant issue par les solutions de continuité des côtes. Au niveau de cette hernie du poumon, on ne trouve rien de semblable à un sac herniaire. *L'orifice*, qui donne issue au poumon, présente une étendue de cinq travers de doigt dans sa plus grande longueur, et de quatre dans sa plus grande largeur. *Il est limité, en bas* par la quatrième côte, qui est enfoncée au niveau de l'articulation chondro-costale et fracturée un peu en arrière de la ligne axillaire; *en dedans*, par le bord du sternum qui est fracturé transversalement entre la 2e et la 3e côte, à six travers de doigt de son extrémité et fortement déjeté à gauche. *En dehors*, l'orifice est limité par la 3e côte, qui est désarticulée de son cartilage et refoulée derrière la 4e côte, passant ainsi derrière la languette pulmonaire herniée; et par la 2e côte, dont le fragment externe passe dessus et qui limite avec le fragment interne une fissure d'un travers de doigt par lequel passe aussi le parenchyme pulmonaire.

En haut par la 1re côte l'état des côtes est le suivant *Du côté droit, la première* est détachée presque complètement de son articulation sternale, *la troisième côte* est fracturée au même niveau et présente en outre une fracture sans abandon des fragments à six travers de doigt en dehors.

Du côté gauche. La première côte est fracturée à deux travers de doigt de son articulation sternale, *la deuxième* a son cartilage luxé, mobile sur le sternum, lui adhérant encore, elle présente une fracture avec abandon des fragments ; à deux travers de doigt en dehors de cette insertion, est une seconde fracture à quatre travers de doigt en dehors de la première. *La troisième côte*, le cartilage est libre, flottant, détaché à la fois de son insertion sternale et de son insertion costale, la côte est fracturée à sept travers de doigt en dehors. *La quatrième côte* offre un enfoncement de l'articulation chondro-costale et une fracture un peu en arrière de la ligne axillaire. *La cinquième et la septième côte* sont fracturées au niveau de la ligne axillaire. Rappelons, à propos de ces fractures, celle du sternum avec déplacement, dont il a déjà été question.

Le poumon, qui n'est que très peu congestionné, présente sur son lobe supérieur au niveau de sa face antérieure 4 ou 5 érosions superficielles. Il existe dans la cavité pleu-

Digitized by Google

rale un *épanchement* sanguin liquide, sans caillots, sans fausses membranes, de 2 litres environ. Rien au cœur ni au péricarde. Rien dans les autres organes.

Remarques. Il y a dans cette observation plusieurs faits intéressants. En premier lieu, il faut remarquer que ces fractures de côtes occupent trois lignes distinctes: la partie gauche du sternum, la ligne axillaire droite, la ligne axillaire gauche; les fractures produites vers l'insertion sternale des côtes gauches ont eu lieu au point d'application de la force vulnérante, ce sont donc des fractures par cause directe. Au contraire, pour celles qui occupent les lignes axillaires, on peut invoquer le mécanisme suivant: l'instrument vulnérant, tout en produisant un enfoncement au niveau de son point d'appui, a comprimé d'avant en arrière la cage thoracique et produit ainsi des fractures aux deux extrémités des courbes ovalaires que forment les côtes articulées aux vertèbres et au sternum. Donc, fractures par cause directe et fractures par cause indirecte sur le même sujet.

En second lieu, nous trouvons ici les premières côtes droite et gauche cassées; ainsi qu'on l'a fait bien souvent remarquer, ces fractures des premières côtes sont des plus rares; ce fait s'explique à cause de leur brièveté, de leur volume, de leur aplatissement de haut en bas, circonstances qui augmentent leur résistance; en outre, la première côte est protégée par la clavicule. Remarquons aussi que la hernie au poumon est très rare au niveau où elle a eu lieu ici; on l'a observée surtout à la partie inférieure de la cage thoracique; elle a lieu dans le plus grand nombre des cas, aux dépens du lobe inférieur et non du lobe supérieur comme chez notre malade. Les lésions presque nulles du poumon, se bornant à quelques légères érosions très superficielles, l'absence d'altération du cœur et de la séreuse ne sont pas moins intéressantes en présence de ces enfoncements de côtes multiples. Enfin, point important, chez notre malade, le poumon a fait hernie au travers des côtes fracturées, sans aucune plaie des téguments. Nous avons recherché dans les mémoires de la Société anatomique, sans pouvoir trouver des faits présentant une analogie plus ou moins grande avec le nôtre.

Digitized by Google

5. Enorme hernie gauche. — Eléphantiasis du scrotum. — Hernie de la vessie (inguinale droite); par P. ALEXANDRE, interne provisoire des hôpitaux (1).

Le nommé B... Pierre, âgé de 65 ans, marchand de chevaux, entre à l'hôpital de la Pitié, le 30 août 1886, dans le service de M. le professeur Verneuil. (Suppléé par M. le docteur Kirmisson), salle Michon n° 29. Ce malade, qui, sauf l'affection qui l'amène à l'hôpital, ne présente aucun fait pathologique intéressant à signaler nous raconte que cette maladie date de 1846, époque à laquelle il reçut une violente contusion (coup de pied de cheval). A la suite de cette contusion il vit survenir une petite hernie du côté gauche à la région inguinale. Il maintint cette hernie au moyen d'un bandage pendant quelque temps, puis cessa d'en porter; en somme cette hernie mal contenue finit par prendre des proportions considérables, à peu près la moitié du volume qu'elle présente actuellement.

Il y a trois mois, à la suite d'un accès de toux, étant assis, il sentit selon son expression *ses viscères descendre* dans son scrotum,et la tumeur prit alors le volume qu'elle présente actuellement.

Le scrotum est énorme, il descend environ jusqu'à la partie supérieure des jambes, sa longueur est de $0^{m}42$, sa largeur est de $0^{m}36$ à la partie inférieure et n'est plus que de $0^{m}29$ à la partie supérieure. La verge est absolument disparue et n'est représentée que par l'orifice préputial situé manifestement à droite. La peau est le siège d'un énorme épaississement et présente l'aspect de l'éléphantiasis, elle est tout à fait irrégulière, et présente des saillies entre lesquelles on remarque des enfoncements, enfoncements qui correspondent à l'orifice des bulbes pileux. En arrière et en bas, la peau est verruqueuse et présente même par places de véritables varices lymphatiques; le malade raconte qu'il s'est produit à différents moments des phlyctènes, qu'on les a percées et qu'il s'en est écoulé un liquide semblable à de l'eau claire. Il ajoute que, pour uriner, il est obligé de descendre l'orifice prépucial avec ses doigts. En examinant l'abdomen de ce malade, on remarque qu'il est profondément creusé en bateau et le peu de sonorité à la percussion indique la petite quantité

(1) Le moule de la pièce faisant l'objet de cette présentation à été offert au musée Dupuytren par M. le Dr Kirmisson.

Digitized by Google

de viscères qui occupent encore cette cavité. L'état général du patient est d'ailleurs des plus mauvais, il a de l'œdème des deux membres inférieurs, sa maigreur est extrême, son inappétence absolue; il souffre beaucoup; depuis longtemps il ne peut plus se mouvoir, il dort très peu, respire avec difficulté. A l'auscultation de la poitrine, on trouve les signes les plus nets d'emphysème; les battements du cœur sont considérablement affaiblis. Rien à noter à l'examen chimique des urines.

1er septembre, le malade est dans un état de faiblesse extrême, il étouffe constamment, ne peut plus supporter la couverture, l'œdème de ses jambes s'est encore accru, il succombe le 2 septembre au matin.

Autopsie. Rien à noter à l'aspect extérieur du cadavre. Après avoir incisé la peau du scrotum qui est considérablement épaissie et infiltrée,—elle mesure en effet 7 centimètres en bas et 1 centimètre au niveau de la partie supérieure, est dure, crie sous le scalpel, — on voit s'écouler 1 litre environ d'un liquide séreux très légèrement louche et on se trouve en présence d'une quantité considérable d'anses intestinales. La verge est comprise tout entière dans les tuniques scrotales. Le canal inguinal, par lequel les viscères contenus dans la hernie communiquent avec ceux qui résident encore dans l'abdomen est transformé en un anneau d'un travers de doigt de largeur et assez dilaté pour que le poing y passe avec facilité. Cette hernie contient en allant d'avant en arrière: 0m35 de côlon ascendant qui se continue en bas avec l'intestin grêle au niveau du cœcum contenu lui aussi dans la hernie et à côté 0m30 de côlon descendant; puis une partie égale de gros intestin faisant suite au côlon descendant et allant remonter dans l'abdomen pour se continuer avec le rectum qui a conservé sa place normale dans la cavité pelvienne. Entre ses deux dernières portions d'intestin, côlon descendant et gros intestin montant dans sa cavité pelvienne, on constate la présence de 5m30 d'intestin grêle avec son mésentère qui est épaissi et fibreux. De toutes les parties contenues dans la hernie partent pour aller s'insérer à la paroi des adhérences très épaisses, les unes en lamelles d'un demi-centimètre d'épaisseur et d'une largeur de plusieurs centimètres (jusqu'à 10), les autres coniques à base dirigée tantôt vers la peau tantôt vers l'anse intestinale. Les adhérences sont extrêmement résistantes, fibreuses et contiennent des vaisseaux dont quelques-uns sont très volumineux. Le testicule gauche qui paraît normal est situé en bas et en

Digitized by Google

arrière de la hernie, la tunique albuginée est très épaissie ainsi que la vaginale qui est triplée de volume.

Dans la loge droite du scrotum la vessie fait hernie au dépens de sa face antérieure par l'orifice inguinal. Le testicule répond au tissu supérieur de la loge.

Dans la cavité abdominale on ne trouve à leur place habituelle que le foie un peu stéatosé (poids 1.500 grammes); les reins qui ne sont pas déplacés sont légèrement congestionnés.

L'estomac qui est très distendu surtout dans son diamètre transversal est obliquement dirigé de haut en bas et de gauche à droite et occupe l'espace compris entre la huitième côte gauche et l'épine iliaque antérieure et supérieure du côté droit. A l'orifice pylorique fait suite le duodénum encadrant le pancréas avec une portion d'intestin grêle, il est dirigé transversalement dans le bassin à la limite supérieure de celui-ci, et se continue avec les circonvolutions contenues dans la hernie. En avant de cet organe, on trouve l'arc du côlon transverse, qui est diminué d'étendue, extrêmement courbé (à concavité inférieure) et se continuant par ses deux extrémités avec les côlons contenus dans le sac. Le diaphragme est considérablement abaissé. Les poumons sont très emphysémateux. On note une dilatation très marquée du cœur droit et de son orifice auriculo-ventriculaire ; la couleur un peu jaunâtre de son tissu dénote un certain degré de dégénération graisseuse.

Remarques. Cette observation présente quelques points intéressants. En premier lieu, citons le volume considérable de cette hernie inguinale. On a déjà noté des cas semblables, il est vrai, mais ils constituent encore des exceptions. En second lieu, les lésions de la peau sont ici fort remarquables, l'aspect en est celui de l'éléphantiasis des pays chauds, cependant notre sujet ne les avait jamais habités ; c'est donc ici à un trouble trophique spécial, que nous avons affaire ; mais à un trouble trophique simulant à s'y méprendre l'éléphantiasis des arabes, comme aspect et comme consistance. Il est intéressant aussi de remarquer combien fonctionnaient relativement bien tous ces organes digestifs, déplacés, changés de rapports, adhérents solidement aux parois scrotales, puisque, ainsi que le témoignent la nature de ces adhérences et le dire du malade la plupart de ces lésions dataient de plusieurs années et il

Digitized by Google

faut ajouter que le malade aurait probablement vécu beaucoup plus longtemps s'il n'avait été atteint en outre de lésions du côté de son cœur et de son poumon. Enfin, ce sujet présentait une hernie vésicale (occupant la loge scrotale droite) et cette lésion notée un assez grand nombre de fois n'en constitue pas moins une variété rare de hernie inguinale.

6. Gangrène pulmonaire déterminée par une perforation œsophagienne consécutive au ramollissement et à l'élimination d'un ganglion bronchique; par le Dr Netter, chef de clinique à la Pitié.

L..., âgé de 84 ans, entre le 15 septembre dans le service de M. le professeur Jaccoud à la Pitié. Il se plaint d'un peu d'oppression et de crachements de sang. Ceux-ci, peu abondants, sont constitués par du sang assez foncé et visqueux. Le malade accuse une légère douleur du côté gauche. L'exploration du cœur, des poumons, ne dénote aucune anomalie appréciable. Le diagnostic auquel il paraît qu'on doive s'arrêter est celui d'apoplexie pulmonaire liée à une affection du muscle cardiaque. Les jours suivants, les crachats conservent toujours le caractère hémoptoïque.

Le 26 septembre, crachement de sang plus abondant. Pour la première fois, l'expectoration a une odeur fétide. Les jours suivants, crachats noirs, d'odeur gangréneuse. Diminution progressive du pus. Mort le 30.

Autopsie. — Nous constatons, du côté gauche, sur le tiers inférieur un épanchement noir très fétide, diffluent. Exsudat mince, jaunâtre sur les deux feuillets de la plèvre à ce niveau. Dans le lobe inférieur gauche, près du bord postérieur, cavité du volume du poing, communiquant avec le foyer pleural. Les bords de cette caverne sont irréguliers. Tout autour, le parenchyme pulmonaire est condensé dans une épaisseur de 3 à 4 cent. Il présente une surface de coupe noire parsemée de taches jaunes plus molles, purulentes. Dans la cavité on trouve une masse solide, du volume d'une mandarine, formée par un caillot.

En ouvrant l'œsophage, on trouve à sa partie moyenne un orifice presque linéaire, ayant un centimètre de haut s'ouvrant sur la face antérieure, à bords noirâtres. Cet orifice conduit dans une cavité, grosse comme un œuf de pigeon, assez régulière, dans laquelle flotte un petit séquestre gros

Digitized by Google

comme une amande. Cette cavité répond à la situation d'un ganglion bronchique. Le séquestre libre est un reste de ce ganglion comme le prouve sa consistance feutrée et la présence de particules pierreuses. A la partie inférieure de la cavité on sent un corps dur, calcul noirâtre. Tous les ganglions bronchiques sont noirs, infiltrés de particules charbonneuses, traversés de noyaux fibreux ou calcaires. Au sommet des deux poumons, induration également anthracosique. Quelques dépressions cicatricielles et quelques petites cavités. Dilatation générale, mais modérée des ganglions bronchiques. Rien d'anormal du côté des autres organes.

L'*interprétation* qui convient à ce cas nous paraît peu douteuse. Un foyer ganglionnaire s'est ouvert dans l'œsophage. Grâce à l'orifice de communication, il y a eu facile abord au milieu du parenchyme pulmonaire, de particules alimentaires et de matériaux divers capables d'amener la gangrène.

M. Chantemesse a présenté il y a trois mois un cas tout à fait semblable dans lequel c'était une gomme ganglionnaire qui avait perforé l'œsophage.

M. Cornil. Dans les cas de ce genre, fistules ou diverticules œsophagiens, dus à l'adhérence d'un ganglion enflammé, un point reste encore douteux. Les auteurs qui s'en sont occupés, Reckinghausen, Zahn et Eternod entre autres, accusent uniquement l'anthracosis. Il y aurait à rechercher si ce n'est pas plutôt la tuberculose qui est ici en cause.

M. Netter n'a pas trouvé de bacilles à un examen superficiel, mais il penche pour la nature tuberculeuse de la lésion en raison de la couleur blanche des concrétions et de la coexistence de tubercules manifestes aux sommets.

7. M. Verchère rapporte le cas d'un homme entré il y a 15 jours dans le service de M. Verneuil pour une *hernie inguinale étranglée*. En l'opérant, on ne put réduire l'intestin et, malgré le débridement de l'anneau, les signes d'occlusion persistèrent. Dans ces conditions, M. Verchère pratiqua la résection de l'anse herniée et établit un anus contre nature. La pièce qu'il présente montre que l'impossibilité de la réduction tenait à la présence dans le

Digitized by Google

mésentère, au contact de l'intestin, de deux tumeurs grosses comme des amandes vertes, qui semblent être de véritables hématomes. Dans les tuniques de l'intestin il y a en outre de nombreux épanchements sanguins. Le malade est en voie de guérison.

M. CORNIL demande un examen histologique qui montrera si les tumeurs en question ne sont pas, en partie du moins, constituées par des ganglions ou par du tissu inflammatoire.

8. M. HARTMANN présente un énorme *fibro-sarcome de la paroi abdominale* enlevé à une femme de 27 ans qui a eu trois grossesses normales. La dernière s'est terminée il y a six semaines et c'est à la suite de sa délivrance que la tumeur, petite auparavant, a pris ce grand accroissement. On dut pendant l'opération réséquer une étendue du péritoine grande comme la main à cause de l'adhérence intime de la tumeur. Celle-ci n'était pas refoulée en arrière par la contraction des muscles de l'abdomen, parce que ces muscles, et en particulier les grands droits, étaient détruits, remplacés par le néoplasme dans leur partie inférieure(1).

M. Lubet-Barbon a fait l'examen histologique de plusieurs fragments de la pièce et a trouvé qu'il s'agit d'un fibro-sarcome.

M. CORNIL trouve, en effet, sur les préparations qui sont présentées de gros faisceaux de tissu conjonctif adulte et des vaisseaux à parois complètes au milieu d'éléments sarcomateux. C'est donc bien un fibro-sarcome.

---

(1) L'observation sera publiée *in extenso* dans les *Annales de Gynécologie*. Nov. 1886.

Digitized by Google

Séance du 30 *juillet* 1886.

PRÉSIDENCE DE M. CORNIL.

9. Bec de lièvre génien double. — Appendices congénitaux de la face. — Anomalies de l'oreille externe, absence du conduit auditif, de l'oreille moyenne et de trompe d'Eustache. — Arrêt de développement du maxillaire inférieur. — Absence d'articulation temporo-maxillaire droite; par M. ROULLAND, interne des hôpitaux.

Delar... (Marie), âgée de trois jours, et paraissant née à terme, est apportée aux Enfants-Assistés; elle présente, entre autres anomalies de développement, un bec de lièvre génien double, qui empêche la succion. Malgré le gavage, elle meurt au bout de onze jours. Elle offre à considérer des imperfections portant sur la bouche, l'oreille et la mâchoire inférieure :

1° La bouche est largement fendue et mesure un peu plus de 5 centimètres. Cet élargissement de l'ouverture buccale s'étend davantage à droite qu'à gauche, et une différence dans la forme du rebord labial, ainsi que dans l'aspect de la muqueuse, indique parfaitement le point où aurait dû siéger la commissure normale. A partir de ce point, en effet, les lèvres deviennent aplaties et sont comme fuyantes en arrière; de plus, la peau se continue jusqu'à l'extrémité libre de ces replis. Ces caractères se retrouvent sur une étendue de 2 centimètres à droite et de 1/2 centimètre à gauche. La fente buccale n'est pas horizontale, mais un peu oblique en bas et à droite; cette direction est probablement due, en partie, à une anomalie du maxillaire inférieur sur laquelle nous reviendrons bientôt. — Sur le prolongement de la bouche, à gauche, et à 1 1/2 centimètre de la commissure, est une petite dépression de la peau, sans orifice ni trajet, entourée d'une couronne de poils de 5 à 8 millimètres, bruns, raides et disposés en rayons.

2° Tandis que l'oreille gauche n'a rien de spécial à noter, l'oreille droite, au contraire, présente les caractères suivants : Le pavillon est à sa place normale et bien conformé; le lobule est seulement un peu incomplet, l'oreille n'étant pas très détachée de la joue, à cette extrémité. — L'orifice du conduit auditif est oblitéré complètement par un pont

Digitized by Google

cutané, qui, sans ligne de démarcation, se confond tout autour avec la peau de l'oreille et de la joue. Le tragus est bien formé. — Immédiatement en avant et au-dessous du tragus et se dirigeant obliquement en bas et en avant, se trouve un bourrelet d'apparence cutanée et circonscrivant une dépression. Ce bourrelet a 1 centimètre de longueur et 5 à 6 millimètres de largeur ; il est étranglé par le milieu et la partie inférieure est plus saillante que la supérieure. Cette saillie est de 3 millimètres environ. En arrière, le bourrelet rejoint le tragus qui concourt à sa formation. La peau normale le recouvre; sa consistance est molle. La dépression centrale est allongée dans le même sens ; le stylet qui l'explore est arrêté immédiatement et ne peut trouver aucun trajet. La peau, détachée des parties profondes, laisse voir à ce niveau une sorte de couronne cartilagineuse répondant à la base du bourrelet, quoique moins large que celui-ci, et manquant au centre qui correspond à la dépression cutanée. — Mentionnons enfin, du côté de la peau, au-dessus du tragus, un appendice conique long de 4 millimètres, large de 2 millimètres à sa base et se tenant droit, bien que non rigide et s'inclinant à la moindre pression. — L'examen de la région osseuse temporale montre qu'il y a absence totale de conduit auditif, d'oreille moyenne et de trompe d'Eustache. L'oreille interne paraît normale. — Aucune de ces anomalies n'existe à gauche.

3° Quant au maxillaire inférieur, normal dans sa moitié gauche, il était ainsi altéré dans son autre partie : Le menton est reporté très à droite de la ligne médiane du visage. La partie horizontale, un peu augmentée suivant son épaisseur, en avant, décrit une courbure exagérée et se reporte en dedans à son extrémité postérieure. Cette extrémité s'effile subitement et ne supporte pas de branche montante; elle est seulement terminée par une lamelle osseuse très mince et longue de 2 millimètres environ. Il n'y a donc ni angle ni apophyse coronoïde et condylienne, ni tête articulaire. A la petite pointe osseuse qui les remplace viennent s'attacher les muscles et les ligaments qui suspendent le maxillaire aux os de la tête. Rien à noter du côté des dents. De plus, absence totale de cavité glénoïde et distance d'environ 1 centimètre entre la base de l'apophyse zygomatique et l'extrémité du maxillaire, d'où mobilité complète en tous sens. L'os malaire droit est un peu plus petit que le gauche. — Rien de particulier du côté du crâne, du cerveau ni des autres organes.

Ainsi donc, pour nous résumer, nous voyons réunis chez le même sujet : bec de lièvre génien double plus étendu à

Digitized by Google

droite qu'à gauche; appendices congénitaux de la face; absence totale de conduit auditif, d'oreille moyenne et de trompe d'Eustache ; atrophie du maxillaire inférieur portant essentiellement sur la branche montante droite ; défaut de cavité glénoïde et, par suite, d'articulation temporo-maxillaire droite.

Remarques. — Le bec de lièvre génien est une anomalie assez rare. Les quelques faits mentionnés étaient restés épars jusqu'à ce que Debout vint les réunir et les étudier dans son mémoire (Bull. thérap. 1862). Il rappelait le cas de Muralt (1715), celui de Langenbeck (1822), ceux de Fergusson (1853), celui de Colson (1860) et de Rynd (1861). L'année suivante, Pelvet (Société de Biol.) reprenait ce travail à propos d'un cas de fissure génienne se prolongeant en sillon jusqu'à la tempe gauche. Depuis, nous n'avons pas trouvé, dans les Bulletins de la Société anatomique, ni dans les recueils principaux, de faits analogues. L'élargissement de la bouche peut être, on le sait, considérable; dans le cas de Muralt, il s'étendait jusqu'aux deux oreilles. En général, la difformité est plus accusée d'un côté que de l'autre. Quand l'enfant vit, on y remédie facilement par une opération que Langenbeck a pratiquée le premier et qu'il paraît convenable de n'entreprendre que vers trois ou quatre ans (Debout).

Mais Debout, puis Pelvet, ont eu le mérite d'attirer l'attention sur les malformations presque toujours concomitantes de l'oreille. Dans deux cas de Fergusson, le tragus était tiré en bas vers le côté de la face et se trouvait à 1 centimètre au-dessous et en avant de sa situation normale. Le sujet de Colson portait une petite tumeur cutanée sur le tragus refoulé ; celui de Rynd avait une division du lobule de l'oreille. Il y a donc là un rapport évident et plus fréquent qu'on ne le croyait autrefois où l'on s'occupait à peine de la difformité auriculaire.

Les anomalies de l'oreille, telles que notre observation les présente, sont également très rares; elles ont été étudiées surtout par les auristes: Bonnafont, — Jœger, — Toynbee, etc.),— Pomeroy (Medic. News, 1884), — Mason (Lancet, 1879). Toujours plus fréquentes à droite (Carré, Th. Paris, 1877), elles s'accompagnent presque toujours, lorsqu'elles sont aussi complètes, de vices de conformation

Digitized by Google

des os de la face. L'oreille interne. par contre, dans le plus grand nombre des cas, reste parfaitement intacte; il n'en est pas de même de l'état intellectuel des individus qui, parfois, sont complètement idiots.

L'altération osseuse la plus fréquente est celle du maxillaire inférieur. Atrophié dans l'une de ses moitiés, celle qui correspond à l'anomalie auriculaire, il est surtout atteint au niveau de sa branche montante et de sa tête articulaire. Celle-ci n'existe pas ou est méconnaissable, écartée de la cavité glénoïde, qui, elle-même, est modifiée. Il existe de ce côté une mobilité anormale et ce sont les cas décrits sous le nom de luxation congénitale. Les faits rapportés de luxation congénitale de la mâchoire sont peu nombreux; surtout ils entraînent peu la conviction. J. Guérin (Leçons sur les lux. cong. 1841), cite un cas pris sur un fœtus derencéphale. Le fait de Smith (Journ. de chirur. 1844. — Robert, thèse de prof. 1851), nous montre une tête articulaire imparfaitement développée, distante de la cavité glénoïde d'au moins un quart de pouce. Encore n'y avait-il pas de cavité articulaire et la racine transverse de l'apophyse zygomatique n'existait pas. Le côté droit du maxillaire était atrophié jusqu'à la ligne médiane et l'extrémité postérieure très recourbée en dedans était tout ce qui représentait la tête articulaire. Malgaigne (Traité de chir., II) regarde ces faits comme des difformités. O. Weber, au contraire (in Pitha et Billroth), considère comme réelle la luxation de Smith. Il cite un autre cas de Vrölick qui trouva chez un homme adulte la mâchoire inférieure d'une petitesse telle que les incisives inférieures touchaient à peine les canines supérieures; de plus, le maxillaire pouvait être facilement déplacé en avant et en arrière de la cavité articulaire. Langenbeck a vu un maxillaire atrophié, mais portant une apophyse coronoïde assez longue pour aller se placer derrière l'os malaire, ce qui gênait l'alimentation; il reséqua l'apophyse. Avec Vrolick et Hueter (Virch. Archiv., 1864), Weber pense que cela dépend en grande partie du développement incomplet ou de l'absence de germes dentaires des molaires postérieures. Canton (Pathol. soc. transac. 1861), décrit bien les malformations observées chez une fille de seize ans. L'orifice normal du conduit auditif était caché par un repli cu-

Digitized by Google

tané et reporté à 2 pouces en avant de sa position ordinaire. De plus, pas d'apophyse zygomatique ; surface lisse représentant la cavité glénoïde. Absence totale de branche montante gauche ; à la place, deux petites pointes osseuses où s'attachaient muscles et ligaments. Dents normales, à part la dent de sagesse, qui manquait. Ogston (Glascow, méd. juin 1874), conclut de son étude que les difformités congénitales du maxillaire inférieur sont très rares, mais que la luxation congénitale n'a été rencontrée, dit-on, que dans un seul cas, imparfaitement relaté. Enfin signalons le cas où S. Moos et Steinbrügge (Zeit. fur Ohren, C. X) ont trouvé un pavillon moitié plus petit que l'autre et situé sur la branche montante du maxillaire, atrophiée d'ailleurs. Le conduit auditif, l'apophyse styloïde et le cartilage de la trompe manquaient.

Tous ces faits semblent bien concluants et ne plaident guère en faveur de l'hypothèse de la luxation congénitale ; il n'y a pas luxation, puisqu'il n'y a ni cavité ni tête articulaire. La luxation congénitale n'existe-t-elle donc pas? M. Desprès a montré (Soc. de chir., 1877), un sujet dont le maxillaire inférieur était très petit, entrait dans la voûte palatine et se mobilisait très facilement à l'articulation. La langue était atrophiée. Pelvet, chez son malade, avait constaté que la tête du condyle ne se sentait plus à sa place habituelle, mais on ne pouvait percevoir sa position. Ces deux cas sont cliniques et manquent de contrôle anatomique. Le seul fait qui paraîtra authentique est celui de Faucon, rapporté par Magitot (Annales de Gyn., 1875, p. 81). Une tumeur volumineuse, adhérente au maxillaire, avait produit une luxation gauche; le condyle était au-devant de la racine transverse de l'apophyse zygomatique ; la tumeur enlevée, la luxation put être réduite. — Mais on voit que ce fait n'est nullement comparable aux précédents.

De l'étude des observations ci-dessus mentionnées, on peut conclure : que les difformités de la face sont souvent unilatérales, qu'elles portent plus fréquemment sur le côté droit et qu'elles s'associent entre elles, surtout la malformation de l'oreille et celles du maxillaire inférieur. On peut conclure encore que la luxation congénitale de la mâchoire n'est rien moins que prouvée ; les cas pré-

Digitized by Google

sentés sous ce titre ne comprenant que des vices de forme très accusés pour la plupart.

Quant à la cause des anomalies de notre sujet, on peut chercher à les expliquer de la façon suivante : Le bec de lièvre génien provient d'un arrêt dans le développement de la joue ; l'absence d'oreille et l'atrophie du maxillaire reconnaissent vraisemblablement la même origine : soudure trop étendue de la première fente branchiale, si l'on admet la théorie de Meckel, Coste, Cusset, etc. Défaut d'invagination ectodermique et prolifération trop grande de la masse d'origine protovertébrale qui s'interpose entre les deux premiers arcs branchiaux, si l'on se range à l'avis de Baer, Urbantschitsch, Moldenhauer. Rappelons seulement, à propos des appendices congénitaux de la face, les cas rapportés par M. Lannelongue (Soc. de chir. 1882) et leur origine probable (tirée du cartilage de Meckel).

M. MOUTARD-MARTIN a observé récemment un enfant qui présentait la même malformation de l'oreille, également avec atrophie de la branche du maxillaire inférieur, d'où une asymétrie frappante de la face. La surdité était complète. Les lèvres étaient normalement conformées.

10. **Brachydactylie**; par M. C. WALTHER, prosecteur des hôpitaux.

Cette pièce a été recueillie à l'amphithéâtre des hôpitaux sur un sujet mâle de 40 ans environ, qui ne présentait d'ailleurs aucun autre vice de conformation. La main droite est régulièrement constituée et de volume normal. La malformation ne porte que sur les doigts de la main gauche. Cette main, dans toute sa portion carpo-métacarpienne est bien conformée et offre à peu près le même volume que la main droite. Mais les doigts sont très courts, épais, comme tassés, recouverts de téguments d'aspect normal et portant des ongles bien constitués. Le pouce est normal, comme cela arrive presque toujours dans cette variété de difformité.

L'index semble formé seulement de deux phalanges dont la seconde est subluxée en dedans sur la première. De même, l'annulaire et l'auriculaire sont formés de deux pièces osseuses, mobiles l'une sur l'autre. Le médius, au contraire, est rigide et ne paraît constitué que par une tige osseuse unique.

Digitized by Google

A la dissection, on constate une disposition en rapport avec les renseignements fournis par l'inspection et l'exploration des doigts entiers. Les deux phalanges du pouce ont une forme et un volume réguliers (*fig.* 20).

Le squelette de l'index est formé par deux pièces osseu-

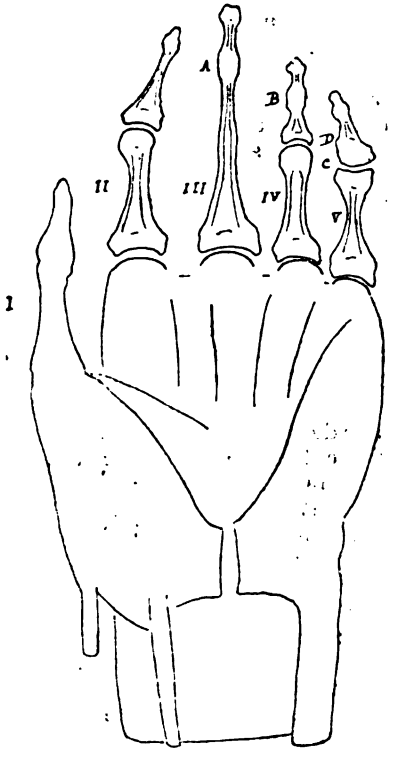

Fig. 20. — *Brachydactylie* : Coupe verticale et transversale des phalanges. — I. Pouce normal. — II. Index formé de deux pièces osseuses. — III. Médius. Une seule pièce, avec trace très nette de soudure en A. — IV. Annulaire. Deux pièces ; sur la seconde, trace de soudure en B. — V. Auriculaire. Deux pièces ; renversement des surfaces articulaires en C ; soudure probable de deux pièces primitives en D.

ses ; la première, longue de 33 millimètres, la seconde de 23. Cette seconde pièce est fortement déjetée en dedans et subluxée sur la première. L'articulation qui les unit jouit de mouvements de flexion étendus jusqu'à l'angle droit. La première de ces pièces osseuses répond à la première

Digitized by Google

phalange dont elle a tous les caractères. La seconde, mince et grêle, creusée d'un canal médullaire, terminée à la façon d'une phalangette, résulte-t-elle de la soudure d'une phalangine et d'une phalangette? Rien sur la coupe ne permet de le croire. On ne trouve là aucune trace de soudure et le petit canal médullaire central est creusé dans toute la hauteur de l'os. Mais sur la face antérieure, à 1 centimètre environ de l'extrémité supérieure existe un petit renflement osseux, une petite saillie qui donne insertion à un faisceau du tendon fléchisseur profond. Celui-ci, en effet, se divise en deux faisceaux, dont l'un s'attache à l'extrémité supérieure de la seconde pièce, et l'autre à ce petit tubercule situé au-dessous. C'est là le seul caractère qui pourrait faire supposer une soudure de deux pièces primitives.

Au médius, une seule pièce osseuse forme le squelette, longue de 6 centimètres, large à sa base, grêle et effilée à sa partie moyenne et à son extrémité. Cette gracilité de l'os est fréquente dans la brachydactylie et plusieurs observations montrent qu'en pareil cas ces phalanges anormales, longues et fragiles se brisent facilement. Sur cette pièce unique, on constate d'une façon évidente la trace de la soudure de deux os primitifs, située à 15 millim. de l'extrémité inférieure. Ici, le canal médullaire est interrompu par une masse osseuse qui correspond à un épaississement périphérique de la phalange. Pas de trace de dualité primitive de la deuxième pièce. La première semble aussi unique, il existe seulement un renflement sur la face postérieure, à sa partie moyenne, en un point où se fixe le tendon extenseur.

A l'annulaire, une première phalange longue de 35 mil., s'unit par une articulation mobile à une deuxième pièce de 22 millimètres. Cette deuxième pièce est elle-même formée par la réunion de la phalangine et de la phalangette dont la soudure est marquée et par l'interruption d'un canal médullaire rudimentaire et par un renflement périphérique.

Enfin, le squelette de l'auriculaire comprend deux pièces dont les surfaces articulaires sont disposées de façon que l'extrémité inférieure de la première est concave, tandis que l'extrémité supérieure de la seconde est convexe. Cette seconde pièce semble aussi résulter de la soudure de deux phalanges primitives, bien qu'ici cette trace de soudure ne soit pas nette et indiscutable et se révèle seulement par un épaississement et une hauteur considérable du tissu compacte de l'extrémité supérieure, en même

Digitized by Google

temps qu'il existe deux renflements successifs, mais peu marqués à la périphérie de cette masse osseuse.

Les muscles de la paume de la main sont normaux, un peu maigres toutefois et séparés par des masses de graisse infiltrées dans leurs interstices. L'extenseur commun des doigts a ses quatre tendons. Ceux de l'index, de l'annulaire et de l'auriculaire s'attachent à l'extrémité supérieure des secondes pièces osseuses, se confondant avec la capsule fibreuse articulaire. La traction exercée sur ces tendons redresse l'extrémité des doigts préalablement fléchis. L'extenseur propre de l'index et celui du petit doigt se réunissent aux tendons correspondants de l'extenseur commun au niveau de la base de la première phalange. Le fléchisseur commun a ses quatre tendons; au fléchisseur superficiel manque le tendon de l'auriculaire. Le fléchisseur profond s'insère : 1° Sur l'index à la base de la seconde pièce ; 2° sur le médius à 1 centimètre au-dessus de la soudure des deux pièces primitives ; 3° sur l'annulaire, par deux faisceaux, à la première et à la seconde pièce; 4° sur l'auriculaire à la base de la seconde pièce. Les trois tendons bifurqués du fléchisseur superficiel s'attachent sur les premières pièces correspondantes.

En résumé, la brachydactylie est produite très nettement à l'annulaire et probablement aussi à l'auriculaire par la soudure de la phalangine et de la phalangette. Cette réunion des deux dernières phalanges est fort douteuse à l'index. Au médius, une seule tige osseuse est formée par la soudure de deux pièces primitives bien distinctes. Les traces de la phalangine font ici complètement défaut, à moins qu'on veuille considérer la première phalange comme formée de deux pièces qui n'auraient laissé pour vestige de leur réunion que ce léger renflement sur lequel s'insèrent en avant le tendon fléchisseur, en arrière le tendon extenseur.

Digitized by Google

Séance du 22 octobre 1886.

PRÉSIDENCE DE M. BRAULT.

1 M. DUTIL communique un cas d'*hémorrhagie bulbo-protubérantielle*. Il s'agit d'un homme âgé de 54 ans, mort le 13 octobre à l'hôpital Lariboisière dans le service de M. C. Paul suppléé par M. le Dr Oulmont. L'observation clinique de ce malade peut se résumer ainsi : ictus apoplectique le 2 octobre; le 4 octobre, jour de son entrée à l'hôpital, le sujet présentait les symptômes suivants : hémiplégie alterne portant sur les membres du côté droit et la moitié gauche de la face. L'hémiplégie faciale était alors et est restée totale et complète jusqu'à la fin ; la paralysie de l'orbiculaire gauche était absolue.

La paralysie des membres du côté droit, doublée d'un léger degré d'anesthésie, diminua rapidement et cinq jours après son entrée à l'hôpital, le malade avait à peu près récupéré les mouvements de la jambe et du bras droit. Les mouvements d'élévation, d'abaissement et de convergence des yeux s'exécutaient librement, mais il y avait paralysie complète des deux muscles droits externes. En résumé : paralysie des membres du côté droit (paralysie passagère), de toute la face gauche et des muscles droits externes (définitive).

Le malade succombait 13 jours après l'ictus apoplectique.

A L'AUTOPSIE : foyer hémorrhagique du volume d'une petite noisette siégeant dans l'étage supérieur de la protubérance sous le plancher du 4e ventricule qui était soulevé et détruit sur un point. Ce foyer, situé un peu au-dessus de la partie moyenne du ventricule, répondait exactement à l'éminentia teres du côté gauche et s'enfonçait assez profondément de ce côté jusqu'à 1 cent. et demi du calamus. Il ne dépassait à droite que de 5 à 6 millimètres la ligne médiane, détruisant ainsi les deux noyaux d'origine du facial gauche et les deux noyaux de la 6e paire. L'examen histologique démontre en effet une dégénération à peu près complète des nerfs de la 6e paire et du facial gauche; le facial droit était sain.

Digitized by Google

M. Dutil fait remarquer que la convergence du regard s'exécutait bien dans ce cas, mais que, durant les efforts infructueux auxquels se livrait ce malade pour porter le regard en dehors, le droit interne du côté opposé à la déviation voulue ne produisait aucun déplacement de l'œil en dedans. Ce qui vient à l'appui des faits publiés par MM. Féréol et Graux et des hypothèses émises sur les relations des noyaux de la 6e et de la 3e paire.

Séance du 29 octobre 1886.

PRÉSIDENCE DE M. CORNIL.

12. Résultat de la méthode des lavements gazeux dans les affections tuberculeuses des voies respiratoires supérieures : phthisie laryngée, ulcères du larynx; par M. L. BERGEON (de Lyon).

Les manifestations de la tuberculose dans les voies respiratoires supérieures sont le plus souvent accessibles à la vue ; soit directement, soit avec le laryngoscope, elles permettent alors un traitement local modifiant la vitalité des tissus : cautérisations, application de médicaments topiques, pulvérisation, etc. Mais, lorsque l'affection est franchement tuberculeuse, l'intervention directe échoue souvent ; la récidive est la règle, la laryngite devient rebelle et l'ulcération persiste malgré les moyens employés.

Ayant eu l'occasion de traiter un certain nombre de phtisiques atteints, de ces laryngites, nous avons été conduit par l'observation à abandonner le traitement local et à le remplacer par les lavements gazeux. Nous avons constaté que l'on arrivait bien plus rapidement à la cessation de la douleur, des spasmes et plus sûrement à la cicatrisation. Nous pourrions citer des observations, nous préférons soumettre à votre examen une malade qui a obtenu par cette méthode une guérison complète d'ulcères laryngiens. Elle est presque aphone : ses cordes vocales étaient en partie détruites lorsqu'elle est venue me trouver le 27 janvier dernier, à la 3e période d'une phtisie pulmonaire. A ce

Digitized by Google

moment elle souffrait tellement de la gorge qu'elle restait parfois plusieurs jours sans manger, afin d'éviter les douleurs de la déglutition. Le diagnostic de la tuberculose pulmonaire et de la nature de sa laryngite, ne peut être mis en doute puisque, en auscultant la malade, vous constaterez la présence de cavernes cicatrisées.

L'expectoration est comme tarie depuis 7 mois, elle n'est plus que de 3 à 4 grammes par 24 heures ayant l'aspect de la salive. Mais au microscope on constate la présence de bacilles en grande quantité.

La cicatrisation des ulcères s'est bien maintenue, malgré les accidents qui sont survenus pendant cette période de 7 mois, il y à eu des coryzas, de la grippe, des malaises tenant aux variations de la température et à l'état pathologique des poumons; cependant cette malade ne s'est pas alitée un seul jour, elle n'a jamais interrompu son travail et ne s'est plus plainte des maux de gorge qui la tourmentaient auparavant.

Elle vient de faire le voyage de Lyon par un temps froid et humide; vous voyez cependant que son état général n'est pas aussi mauvais qu'on aurait pu le craindre avec les signes stéthoscopiques de sa poitrine, qui attestent la disparition d'une notable partie du parenchyme pulmonaire.

La laryngite simplement inflammatoire guérissant par les moyens ordinaires, nous n'insistons pas sur les lavements gazeux; cependant ils agissent plus vite que les autres moyens et nous concluons à l'emploi des injections rectales de médicaments gazeux dans les affections inflammatoires simples des voies respiratoires; mais surtout dans les inflammations rebelles de nature tuberculeuse; non seulement la guérison sera plus sûrement et plus rapidement obtenue, mais on aura évité au malade les souffrances qui accompagnent presque toujours l'intervention directe.

M. Bergeon, répondant à une question de M. Moutard-Martin, dit qu'il croit à une grande différence entre l'action des eaux sulfureuses prises par la voie stomacale et celle des injections rectales de gaz sulfhydrique. Il existe plusieurs observations de patients traités sans succès aux Eaux-Bonnes et à Cauterets et très améliorés par sa méthode.

M. Chauffard demande si ce traitement n'agirait pas, moins sur la tuberculose elle même que sur les processus pyogènes qui l'accompagnent.

Digitized by Google

M. Cornil dit que c'est en effet ce qui paraît résulter d'expériences en cours d'exécution sur des animaux rendus tuberculeux. La marche de la tuberculose est enrayée, mais la maladie n'est pas supprimée : les bacilles n'ont pas disparu.

13. Goître suppuré. — Ulcération de la carotide primitive et de la jugulaire interne droites, — Ligature de la carotide primitive.— Mort; par Lejars et Le Roy, internes des hôpitaux.

L... Charles, tailleur, 64 ans, entre le 10 septembre 1886 à l'hôpital Necker, salle Saint-Pierre, n° 3 (service de M. le professeur Le Fort, suppléé par M. le Dr P. Segond). Il porte à la région latérale droite du cou une tumeur dont le début remonterait à huit ans. Elle s'est développée peu à peu, sans cause connue (le malade n'est pas originaire d'un pays à goîtres), sans accidents aigus; aujourd'hui encore, elle gêne la respiration dans les efforts et la marche, mais il n'y a pas d'accès de suffocation.

Le volume actuel de la masse est celui d'une orange attenant à la trachée, se déplaçant dans les mouvements de déglutition, elle est assez régulièrement sphéroïde, lisse à la surface et sans bosselures, donnant sur toute son étendue une sensation de fausse fluctuation. Sous son bord postérieur, on sent battre la carotide primitive. Le larynx et la partie supérieure de la trachée sont fortement refoulés à gauche. Pas de souffle ni de battements; pas de ganglions au voisinage; aucune atteinte à la santé générale. On porte le diagnostic de goître parenchymateux, localisé au lobe droit du corps thyroïde.

Le 14 septembre, ponction avec l'aspirateur Potain (aiguille désinfectée et flambée), au point culminant de la tumeur; il sort à peine quelques gouttes d'un liquide séreux, la canule est fixée dans une masse solide.

Le 20 septembre, le malade est pris de fièvre, d'inappétence; la langue est blanche, le cou est un peu tuméfié. Les jours suivants, l'état s'aggrave; la tumeur est devenue chaude et douloureuse, la peau est rouge et œdématiée à la surface, dyspnée croissante, fièvre.

Le 24, la fluctuation est très nette dans la plus grande partie du goître. M. Segond incise la tumeur sur la ligne médiane, en bas : il sort une grande quantité de liquide brunâtre et sanguinolent, mêlé de gaz putrides. On élargit l'incision et le doigt pénètre dans une vaste poche. Contre-ouvertures à droite et à gauche en haut : deux drains qui

Digitized by Google

se rejoignent dans l'incision inférieure. La tumeur a diminué de trois quarts : il s'est écoulé environ 500 grammes de liquide. Soulagement immédiat. Au bout de quelques jours, la fièvre tombe, l'état général se relève. Lavages quotidiens de la poche avec la solution phéniquée.

Le 18 octobre, on constate que le pus a pris une odeur fétide. Le 19, on retire par les plaies des lambeaux de tissu cellulaire sphacélé.

Le 21 octobre, dans la nuit, survient une hémorrhagie qui traverse le pansement ; le sang coule en bavant par la plaie médiane du cou. On fait de la compression.

Le 22, le sang a continué à couler en nappe par la plaie inférieure : c'est du sang noir. — On bourre la poche avec de la gaze iodoformée, compression.

Vers six heures du soir, le pansement est encore une fois imbibé par le sang. — On refait le tamponnement.

Le 23, le malade a saigné encore pendant la nuit. On se décide à une intervention d'urgence.

M. le Dr Ménard, chef de clinique, pratique sur le devant du kyste une incision oblique en haut et à droite, partant en bas de la plaie médiane préexistante : la paroi kystique est largement fendue et l'on tombe dans une cavité pleine de caillots et de détritus sphacélés. A peine l'a-t-on débarrassée d'une partie de son contenu, qu'un jet de sang rouge s'échappe de la région des gros vaisseaux. — Compression de la carotide au bas du cou, curage rapide de la cavité avec les doigts ; un autre jet de sang rouge, à la partie supérieure ; on jette une pince sur le vaisseau qui donne. On a peine à reconnaître les gros vaisseaux au milieu du magma noirâtre qui les enveloppe ; enfin on aperçoit la carotide primitive largement ulcérée dans sa partie moyenne. Il faut alors suivre en bas le paquet vasculo-nerveux et descendre, en disséquant la face profonde du sterno-mastoïdien, jusqu'auprès du sternum, où la carotide est isolée et liée. — On place un second fil au-dessus du point ulcéré, puis quelques autres sur des vaisseaux plus petits. — L'hémostase est définitive. — Suture d'une partie de la plaie ; pansement. Mais le malade avait perdu toute connaissance, le pouls était filiforme, la respiration de plus en plus lente. Mort au bout de vingt minutes.

Autopsie. — Toute la moitié droite du corps thyroïde est transformée en une cavité anfractueuse qui recevrait la moitié du poing ; sa paroi est tapissée en dedans d'une épaisse couche noirâtre et fétide. Cette paroi se laisse disséquer assez bien en avant, en dedans, en bas ; en avant,

Digitized by Google

elle est trouée d'un orifice où passait le drain; en bas, elle se prolonge jusqu'à deux doigts de la fourchette sternale. — Par sa partie externe, elle adhère intimement au paquet

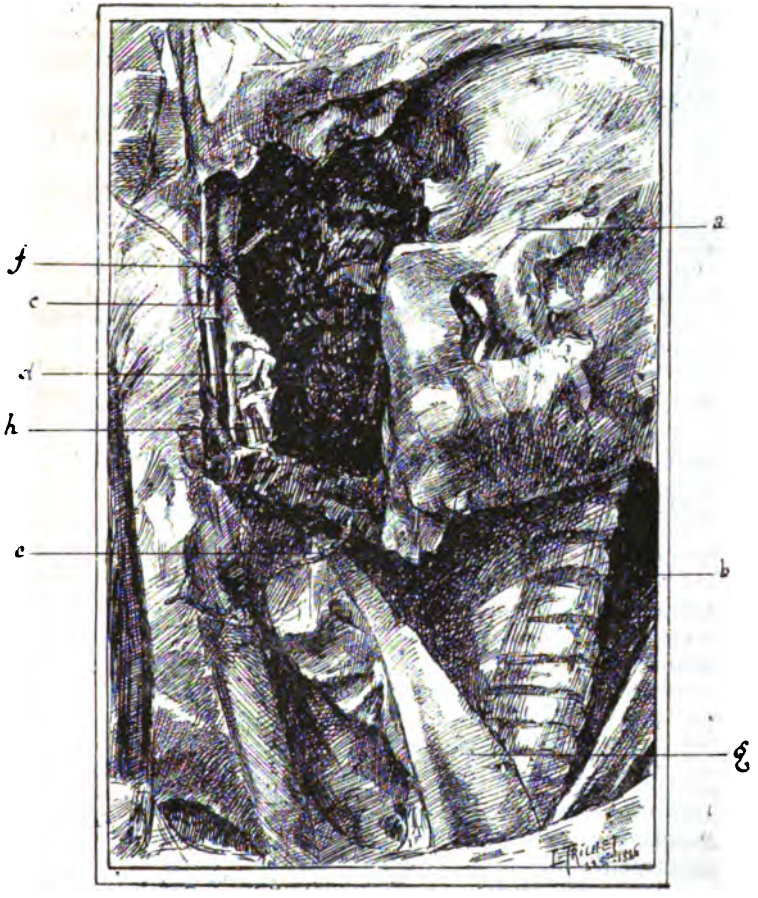

Fig. 21. — a. Goître. — *b.* Trachée. — c. Jugulaire interne. — *d.* Ulcération de la carotide primitive. — *e.* Ligature de la carotide. — *f.* Ligature supérieure. — *g.* Sterno-mastoïdien. — *h.* Cavité du kyste.

vasculo-nerveux du cou.—La carotide et la jugulaire, coiffées en haut et en bas par la réflection de la membrane kystique, sont à nu dans une hauteur de 5 centimètres et bai-

Digitized by Google

gnent, par leur face interne, dans le contenu sanieux du kyste (*fig.* 21).

Dans la moitié inférieure de cette portion dénudée, la carotide est largement ulcérée. Sa paroi interne s'est rompue; on en retrouve quatre lambeaux : un supérieur, demi-annulaire, bordant en bas une première déchirure; deux autres, plus bas, entre lesquels s'ouvre un second orifice déchiqueté; plus haut, à 1 centimètre au-dessus du point ulcéré, le fil de la ligature supérieure. La veine jugulaire interne, elle aussi, est déchirée en long sur une longueur de 1 centimètre, au même niveau que l'artère. Au-dessous de la poche, on retrouve la ligature inférieure de la carotide primitive, qui porte à 4 centimètres de son origine. Les artères thyroïdiennes supérieures et inférieures sont volumineuses, mais ne présentent pas trace d'altération. La trachée est aplatie latéralement et dessine une convexité tournée à gauche, dans sa partie supérieure. L'isthme thyroïdien est gros et fait partie de la tumeur; le lobe gauche est de volume à peu près normal. Rien à noter dans les autres organes.

Réflexions. — Les ulcérations des gros vaisseaux, au contact des foyers purulents du cou, ne sont pas rares : les rapports de MM. Le Dentu et Ch. Monod à la Société de chirurgie, les Bulletins de la Société anatomique en contiennent plusieurs faits. Mais nous n'avons trouvé, dans les Bulletins de la Société, qu'un seul cas d'ulcération carotidienne dans un goître suppuré : c'est une observation de Poumet (1837) : goître incisé et suppuré; au bout de dix jours, hémorrhagie en nappe, vomissements de sang et mort avec des symptômes d'hémorrhagie interne. La carotide était ulcérée au contact de la tumeur. La jugulaire interne thrombosée au même niveau; enfin l'œsophage, ulcéré aussi, avait servi de voie au sang, qui s'était accumulé dans l'estomac. — Pour nous, nous relèverons deux points dans notre observation : 1° L'impossibilité d'attribuer au drain la moindre action dans la pathogénie de l'ulcération vasculaire; il a été constaté qu'il passait à deux travers de doigt, au moins, au-dessus du point ulcéré; 2° l'adhérence de la paroi kystique aux gros vaisseaux, adhérence que le processus inflammatoire avait rendue plus intime, et qui eût nécessité, dans l'hypothèse d'une thyroïdectomie ultérieure, la résection de la carotide et de la jugulaire sur une longueur de plusieurs centimètres.

Digitized by Google

14. Sarcome ossifiant de la fesse ; par LEJARS, interne des hôpitaux, aide d'anatomie à la Faculté.

Bl... Madeleine, 68 ans, entre le 31 août 1886, à l'hôpital Necker, salle Sainte-Marie, n° 17 (service de M. le professeur Le Fort, suppléé par M. le Dr P. Segond). C'est une femme petite, maigre et d'aspect cachectique. Il y a trois ans, elle fit une chute sur la hanche gauche ; elle ne fut pas obligée de s'aliter, mais la marche resta douloureuse, et c'est à cette époque que la malade fait remonter le début de sa tumeur fessière.

On constate aujourd'hui à la fesse gauche : Une masse ellipsoïde, formant un relief arrondi, sans changement de coloration de la peau ; à bord net, s'étendant en haut jusqu'à un doigt au-dessous de la crête iliaque ; en bas, à trois doigts au-dessus de la tubérosité de l'ischion ; en dehors, jusqu'à la ligne ilio-trochantérienne ; en dedans, jusqu'à l'aile du sacrum. Cette tumeur est mobile sur le plan profond dans tous les sens, très dure et ligneuse à la pression, sans trace de fluctuation en aucun point. Pas de ganglions dans l'aine. L'articulation coxo-fémorale joue facilement ; quelques craquements d'arthrite sèche. Rien dans la fosse iliaque, ni dans le reste de l'abdomen.

7 *septembre*. Opération. M. Segond fait sur la tumeur une incision verticale de 20 cent. environ ; on tombe sur la face superficielle du grand fessier, qui est sectionné dans toute la hauteur de l'incision cutanée : nombreux jets de sang venant de l'épaisseur même du muscle. Quelques pinces sont jetées sur les plus gros vaisseaux, puis la décortication de la tumeur, qui paraît alors à nu, est faite avec les doigts et rapidement conduite sur toute sa surface ; en quelques instants, elle est énucléée, la cavité est bourrée d'éponges, et l'on fait de la compression. Puis la masse des éponges est soulevée peu à peu par l'un de ses bords, et chaque vaisseau saisi avec une pince, à mesure qu'il est découvert. On résèque quelques débris restants de la loge de la tumeur ; on constate qu'elle siège dans l'intervalle du grand et du moyen fessier, espace qu'elle occupe en totalité jusqu'aux insertions voisines des muscles à la crête iliaque. Elle n'adhérait en aucun point au squelette pelvien. Drainage, sutures, pansement de Lister.

Les suites de l'opération furent très simples. La température s'élève une seule fois à 38°. La réunion se fit d'emblée sur la plus grande partie de la plaie ; le 1er octobre, la cicatrisation était complète.

Digitized by Google

La tumeur enlevée a le volume des deux poings. La surface est gris-rougeâtre, bosselée, entourée d'une coque d'aspect fibreux qui s'est rompue par places et livre passage à de petits mamelons arrondis. On essaie de la fendre en travers, mais le couteau se heurte à des tractus osseux qui résistent; il faut se servir de la scie et scier la masse dans toute son épaisseur.

La surface de coupe présente l'aspect suivant: sur un fond rosé, plus foncé par places, émergent de très nombreuses lamelles osseuses, irrégulières, épaisses de 5 à 6 millimètres à leur partie centrale, s'irradiant en spicules dans le tissu du néoplasme; la coupe ne saigne pas et paraît très peu vasculaire.

A l'examen histologique, la portion molle de la tumeur a la structure du sarcome à cellules rondes: à peine çà et là quelques vaisseaux. Les fragments osseux, décalcifiés dans l'acide formique au tiers, se montrent constitués par des systèmes de Havers très réguliers, adossés les uns aux autres, et se croisant entre eux dans tous les sens, sans direction prédominante. En résumé, l'intérêt de cette tumeur semble résider dans l'abondance de ses travées osseuses, d'une part; et, d'autre part, dans son indépendance du squelette.

15. Présence normale de deux microbes pathogénes (staphylococcus et bacille court) dans le cholédoque. Injections expérimentales après ligature du cholédoque. Injections de même nature au cours d'affections du foie et des voies biliaires de l'homme; par le Dr NETTER, chef de clinique médicale à la Pitié.

Il y a lieu de se demander si les microbes présents dans le tube intestinal ne remontent pas normalement jusqu'à une certaine hauteur dans le canal cholédoque, ainsi que cela a été démontré pour le conduit pancréatique. Ce premier point résolu par l'affirmative, il faudra rechercher si, dans des conditions spéciales, ces microbes peuvent passer des conduits biliaires dans le sang et déterminer des troubles de la santé. Des recherches que j'ai entreprises à ce sujet, je puis tirer, dès l'heure actuelle, quelques conclusions que je présente à la Société anatomique.

Je me suis d'abord assuré, et par l'examen microscopique et par la culture, de l'existence pendant la vie, de microrganismes dans la dernière partie du cholédoque. Normalement ces microrganismes manquent dans la vésicule biliaire. En liant le canal cholédoque immédiatement au-

Digitized by Google

dessus de l'ampoule de Vater, je retiens ces microrganismes dans les voies biliaires. Dès le premier jour, les cultures de bile prise dans la vésicule ne restent plus stériles.

Les bactéries, dans ces expériences, ne s'arrêtent pas à la vésicule, ni aux ramifications biliaires. L'examen direct, les cultures, montrent qu'elles ont passé dans le foie et dans le sang. Et cependant les précautions antiseptiques les plus rigoureuses ont été prises. Il n'a été introduit aucun organisme nouveau. La ligature du cholédoque a suffi à modifier les conditions qui, à l'état normal, empêchent l'arrivée des microbes dans la vésicule et leur pénétration dans les capillaires du foie.

Les organismes que j'ai trouvés dans le sang et dans la bile, après la ligature du cholédoque, appartiennent à deux espèces différentes. L'une, constituée par des grains arrondis, l'autre par des bâtonnets courts. La première espèce est le staphylococcus aureus. Elle se caractérise facilement par l'apparence jaune orangé des cultures. Injectée, elle produit les accidents classiques de l'infection par staphylocoque. L'autre, l'organisme bacillaire, donne des colonies d'un blanc opaque à croissance rapide. Il diffère des microbes bacillaires à nous connus. Injecté dans le foie ou la vésicule, il entraîne une dégénérescence vitreuse disséminée des cellules hépatiques. Cet organisme est capable de provoquer une endocardite végétante, si l'on a préalablement lésé le cœur de l'animal.

Après ligature du cholédoque, il peut y avoir infection par le seul bacille (deux lapins, un cobaye), infection par le staphylococcus aureus isolé (un lapin, un cobaye), infection mixte (trois lapins, un cobaye.)

Dans l'infection par staphylocoque, la température rectale du lapin s'élève et peut atteindre 41°. Il y a des ulcérations de la muqueuse de la vésicule et des gros conduits, des abcès du foie et même d'autres organes. Dans l'infection bacillaire, on observe un abaissement notable de la température, qui peut aller au-dessous de 34°. Le foie présente des altérations cellulaires. L'inspection mixte présente une association des lésions anatomiques. Il semble que le lapin soit plus sujet à l'infection bacillaire.

Il est légitime de penser que des infections de même ordre peuvent se produire dans l'organisme humain, soit après la lithiase biliaire, soit au cours d'altérations diverses du foie. Un certain nombre d'observations justifient, dès l'heure présente, ce rapprochement.

Au cours de la lithiase biliaire avec obstruction du canal

Digitized by Google

cholédoque, nous avons observé et cultivé les deux espèces. Le bacille était présent dans un cas d'angéiocholite calculeuse, dont M. Potocki a présenté les pièces à la Société anatomique. Il était également présent dans les foyers d'angéiocholite et dans le sang de la malade, dont nous avons, avec M. Martha, rapporté l'histoire (*Archives de Physiologie*, 15 juillet 1886).

Nous avons trouvé le staphylococcus aureus dans le sang d'une malade, au cours d'accès de fièvre intermittente biliaire, liée à la lithiase. Brieger (*Zeitschrift fur Klinische Medicin*, 1886) a également cultivé le staphylocoque dans un cas d'infection purulente, après calcul oblitérant le cholédoque. Dans un cas d'ictère grave, coïncidant avec une tuberculose miliaire aiguë généralisée, les cultures du sang et de la rate nous ont permis de constater le développement du staphylococcus aureus. Dans un cas d'ictère grave secondaire à une cirrhose hypertrophique graisseuse alcoolique, nous avons retrouvé, dans le sang vivant et le foie, les deux organismes (staphylocoque et bacille). Dans un ictère grave primitif, actuellement soigné dans le service de M. Brouardel, la culture du sang a donné lieu au développement du staphylocoque. Toutes ces constatations nous autorisent à accepter que ces injections biliaires jouent sans doute un très grand rôle dans la production des accidents terminant des affections hépatiques et peut-être même dans la genèse de l'ictère grave primitif.

16. M. Besançon présente l'estomac d'une femme morte en 10 jours d'urémie par néphrite calculeuse. Elle avait eu des vomissements et de la dyspnée urémique. Sur l'*estomac* on trouve de petites *ulcérations lenticulaires*; il n'y en avait pas dans l'intestin. Le cœur était dilaté.

M. Cornil demande un examen histologique pour confirmer l'altération de la muqueuse. Les ulcérations urémiques de l'estomac ne sont pas connues, mais s'expliqueraient là comme sur les autres muqueuses où l'on en rencontre par un catarrhe intense.

17. Tumeur cancéreuse de l'aisselle droite. — Cancer consécutif du sein; par le Dr Bailly, de Chambly (Oise).

Apparue il y a trois ans environ, cette tumeur se présentait alors sous la forme d'une excroissance charnue de la

Digitized by Google

grosseur, de la consistance et de la coloration d'un grain de groseille rouge reposant sur une base indurée circulaire d'un centimètre de diamètre, ne paraissant intéresser que l'épaisseur du derme.

La malade, rebelle aux conseils donnés à cette époque, réclame elle-même l'ablation au commencement du mois courant. L'ulcération, l'odeur, la gêne, la douleur l'ont déterminée. La tumeur comparable à un tronc de cône aplati est située dans la région de l'aisselle droite, appliquée immédiatement sur sa paroi interne, confinant par son sommet au sommet du creux axillaire, par sa base à la périphérie du sein droit, par ses bords aux bords externes du grand pectoral et du grand dorsal qui tous deux la recouvrent en partie. Peu mobile, elle ne semble cependant pas adhérer à la paroi costale sur laquelle elle repose. A l'extérieur, elle fait saillie sous forme d'une excroissance de la grosseur d'une noix, bosselée, inégale, rouge, violacée, légèrement ulcérée. La peau qui recouvre le sein est un peu rétractée vers la tumeur. Mais celle ci, très indurée, ne paraît avoir aucune connexion avec la glande mammaire. Le bon état général de la malade qui a 68 ans, l'absence de ganglions de voisinage, la persuasion où j'étais que le sein est indemne, le désir de la malade elle-même, m'engagent à l'opérer le mardi 12 octobre, assisté de mon confrère, le Dr Gey de Mésker.

La malade étant chloroformisée, une incision de six cent. est pratiquée du sommet du creux de l'aisselle dans le sens vertical; de là deux incisions courbes circonscrivent la tumeur. En commençant à faire la dissection je m'aperçois que profondément des tractus fibreux relient contre mon attente la tumeur au sein. J'agrandis mes deux incisions et j'enlève à la fois le sein et la tumeur; la dissection est délicate dans le creux de l'aisselle, mais ne présente pas de difficulté sérieuse, le paquet de nerfs et de vaisseaux étant soigneusement évité. La plaie béante ne donne que peu de sang. Quatre ligatures d'artérioles faites au catgut y sont abandonnées. Dix points de suture au crin de Florence réunissent les lèvres de la plaie où sont placés deux tubes à drainage, l'un de 15 centimètres remontant dans le creux de l'aisselle, l'autre placé un peu obliquement sous les points de suture correspondant à la mamelle enlevée. L'antisepsie a été pratiquée avec soin à l'aide de l'acide phénique.

Le lendemain de l'opération, la malade s'est plaint de fourmillement et d'insensibilité de la main et des doigts. Ce phénomène indiquant que le plexus nerveux a pro-

Digitized by Google

bablement été mis à nu, disparaît au bout de 24 heures. Au 5e jour, une douleur violente apparaît au niveau de la plaie ; il s'est formé une petite collection purulente qui disparaît au bout de 2 jours par le lavage à l'eau phéniquée à travers les tubes à drainage et par l'apposition extérieure de poudre d'iodoforme. Sauf ces deux incidents très légers la guérison s'affirme rapidement. La réunion par première intention est obtenue au 14e jour ; un tube en caoutchouc successivement raccourci est enlevé ce jour-là ; le surlendemain, le second tube est également enlevé et le 18e jour la cicatrisation est complète.

Examen histologique par Budor, interne des hôpitaux.

La tumeur, examinée au microscope, présente les caractères du carcinome squirrhe ; travées fibreuses présentant de nombreuses lacunes remplies de grosses cellules carcinomateuses. Au voisinage du kyste néoplasique les culs-de-sac glandulaires sont dilatés ; leur épithélium prolifère jusqu'à oblitérer complètement la cavité de certains d'entre eux.

MM. Ballue, Crivelli et Bergeon sont nommés membres correspondants de la *Société anatomique*.

Digitized by Google

NOVEMBRE

—

Séance du 5 novembre 1886.

PRÉSIDENCE DE M. CORNIL.

1. Fibro-sarcome du coude droit. — Amputation du bras. Mort un an après l'opération. Autopsie. — Généralisation du néoplasme ; par J. REBOUL, interne à l'hospice d'Ivry.

OBSERVATION. — Dr... Sylvain, âgé de 76 ans, entre le 3 octobre 1885 à la salle Broca n° 7 (infirmerie de chirurgie de l'hospice d'Ivry) service de M. le Dr Monod. (La première partie de cette observation m'a été communiquée par M. le Dr Monod).

Antécédents. — Il y a 50 ans : fractures des deux jambes, à droite fracture avec plaie. En 1877, apparition sans cause apparente d'une petite tumeur du volume d'une noix, au niveau du coude droit. Tumeur dure, indolente, mobile, roulant sous le doigt. Peu à peu augmentation de volume. En 1884, entrée dans le service. Ponction de la tumeur du coude droit. On retire du liquide (?). Depuis lors augmentation considérable du volume de cette tumeur.

État actuel. Coude droit : Tumeur irrégulière, volumineuse, rénitente en certains points, presque fluctuante en d'autres, notamment à la partie postérieure. Cette tumeur remonte un peu sur la face postérieure du bras. A la partie externe du coude, la saillie formée par la tumeur est du volume d'une grosse orange. En dedans elle est à peine sensible, tandis qu'en arrière elle atteint le volume d'une tête de fœtus. La tumeur ne paraît pas adhérente aux parties profondes. La peau est saine au niveau de la tumeur, mais très tendue, sans adhérences. Pas de dilatation notable des veines sous-cutanées. Pas d'œdème, ni douleurs spontanées, ni douleurs à la pression. Un peu d'engourdissement dans le membre. Quelques fourmillements dans les deux derniers doigts. Pas d'engorgement des ganglions axillaires. L'avant-bras droit est dans une position inter-

Digitized by Google

médiaire entre l'extension et la demi-flexion. La flexion et l'extension complètes ne peuvent être produites. — Mouvements de pronation et de supination conservés. L'humérus est sain au-dessus de la tumeur. Rien au cubitus. Atrophie complète du bras. Paroi thoracique : sur la région costo-sternale gauche et à la partie inférieure petite tumeur du volume d'une noisette, indolente, sous-cutanée, roulant sous le doigt. Poignet gauche : petite tumeur du volume d'une noix siégeant sur la partie antérieure de l'avant-bras (au devant du cubitus) : consistance élastique. D'après le malade cette tumeur aurait débuté il y a environ 14 ans.

10 *octobre*. Amputation du bras droit à la partie moyenne. Chloroforme. Deux sutures profondes, sutures superficielles. 3 drains. Pansement de Lister.

13 *octobre*. On refait le pansement, on enlève les sutures profondes et superficielles et on raccourcit les 3 drains de 2 centimètres. Pas de fièvre.

17 *octobre*. On retire les drains.

20 *octobre*. Pansement au diachylon : deux bandes appliquées en croix.

25 *octobre*. Cicatrisation complète. Santé générale excellente. Examen de la tumeur du coude droit. Dissection : Peau saine, non adhérente. Bourse olécrânienne, normale. La tumeur ne commence qu'immédiatement au-dessus de l'olécrâne. Tissu cellulaire sous-cutané dépourvu de graisse, épaissi, formant une capsule à la tumeur, surtout marquée en arrière et en dehors. Triceps : Fibres musculaires et tendineuses sont dissociées et étalées à la surface de la tumeur ; elles se confondent et se fusionnent avec le tissu cellulaire sous-cutané. Nerf cubital, parait sain ; comprimé par la tumeur contre l'épitrochlée. Nerf médian, artère et veines humérales non comprimés ; ces organes sont distants de la tumeur d'environ un centimètre. Brachial antérieur : le bord externe de ce muscle est engaîné par la tumeur qui recouvre une petite partie de sa face antérieure et s'étend en bas au-devant de l'insertion des muscles épitrochléens. Nerf radial non comprimé. Ligaments latéraux et postérieurs, font corps avec la tumeur. Ligaments antérieurs, paraissent sains. L'extrémité supérieure du cubitus paraît saine, de même le radius. Humérus : à la partie inférieure le périoste est très adhérent à la tumeur. L'os n'est pas augmenté de volume. Cavité olécrânienne remplie par un prolongement de la tumeur du volume d'une noix. Il y a adhérence complète à l'humérus à ce niveau.

Digitized by Google

Tumeur : Surface extérieure mamelonnée. Consistance molle et élastique. A la coupe : Tumeur d'un blanc mat, d'aspect lardacé, parsemée de taches ecchymotiques irrégulières de quelques millimètres de surface et de coloration foncée variable. Par place, infiltration gélatineuse grisâtre. A la partie postérieure cavité irrégulière renfermant un liquide rosé, très fluide. Les parois sont tomenteuses et infiltrées. Le tissu ne crie pas sous le scalpel. Une coupe antéro-postérieure de l'humérus à sa partie inférieure montre une raréfaction du tissu osseux.

Examen de la tumeur. — (Communiqué par M. Artaud, chef de laboratoire au Muséum). La tumeur constituait une masse du volume d'une tête d'enfant, enveloppant l'articulation du coude. Elle ne présentait d'adhérences qu'au niveau de l'extrémité inférieure de l'humérus dont elle semblait émaner. Elle constituait une masse presque sphérique, inégale et bosselée, d'aspect dur et élastique, à délimitation assez nette. A la coupe, on trouvait une résistance assez grande et presque fibreuse. Aspect blanchâtre de la surface de la coupe et apparence lobulée. Pas de points jaunes, pas de liquide suitant sur cette surface. — *Examen microscopique :* La tumeur offrait absolument le type du fibrome fuso-cellulaire ou sarcome fibroplastique. On trouvait comme éléments constitutifs de la tumeur des éléments fibro-cellulaires du sarcome fasciculé très serrés les uns contre les autres et formant un tissu très dense. — Ces éléments étaient groupés par îlots dans un stroma absolument fibreux, limitant de grands espaces remplis de cellules à forme allongée et fusiformes. Nulle part, on ne trouvait trace de dégénérescence ni d'hémorrhagie. Tous les points du néoplasme se présentaient sous le même type morbide de sarcome fasciculé. Dans l'épaisseur des masses cellulaires, on voyait de nombreux vaisseaux, presque tous capillaires, les uns aux tuniques musculaires, les autres réduits à leur couche épithéliale et à leur membrane anhyste. Les limites de la tumeur sont formées par une coque fibreuse, infiltrée d'éléments ronds et fusiformes, qui se propagent dans les tissus environnants. En présence de ces faits, on peut conclure qu'il s'agit d'un *sarcome fasciculé* ou d'un *fibrome fuso-cellulaire* développé aux dépens du périoste de l'humérus. Le malade entre à l'infirmerie de médecine de l'hospice d'Ivry (salle Bernard, n° 17), dans le service de M. le Dr Roques, le 13 octobre 1886.

Le malade se plaint de faiblesse extrême, augmentant depuis quelque temps. L'appétit est perdu. Il tousse un peu. A l'examen, on constate plusieurs tumeurs disséminées

Digitized by Google

à la surface de la peau, surtout sur le tronc : ces tumeurs sont sous-cutanées, peu adhérentes à la peau. Leur volume varie d'un grain de millet à une grosse orange. Leur consistance est, en général, molle. Certaines présentent une véritable fluctuation. Pas d'altération de la peau à leur niveau. *Indolence absolue.* — Les plus volumineuses siègent à la région chondrosternale gauche, à la région ombilicale gauche, dans la région axillaire gauche, dans l'aîne du côté droit, et enfin sur le flanc gauche. La tumeur de cette dernière région est très *volumineuse*, fluctuante : par une ponction exploratrice, on retire une sérosité séro-sanguinolente et des débris de matière organique qui, examinés au microscope, semblent être des fragments de sarcome. — Le cuir chevelu présente plusieurs tumeurs, quelques-unes occupant les régions pariétales, font une saillie notable : l'une d'elles, cylindrique, a une hauteur de 2 centimètres et le volume du petit doigt. La peau, à ce niveau, est très adhérente et parcourue par des vaisseaux dilatés. L'état général est relativement bon, et, sauf un amaigrissement assez marqué et une inappétence absolue, nous ne constatons que les signes suivants : Le cœur présente quelques irrégularités, pas de souffle. A la base des deux poumons, on perçoit des râles muqueux fins. Pas de submatité à ce niveau, pas de souffle. Peu de toux, peu d'expectoration, les crachats sont muqueux. Un peu de dyspnée. Langue saburrale. Pas de sensibilité épigastrique. Ni nausées, ni vomissements. Les digestions sont bonnes. Pas de diarrhée. Le foie est augmenté de volume. La matité hépatique dépasse de un à deux travers de doigt le rebord costal. Induration de la tête de l'épididyme du côté droit; immédiatement au-dessus, kyste transparent, du volume d'une noix. Pas de douleurs lombaires, pas de troubles de la miction, sauf un peu de lenteur, due à une hypertrophie de la prostate. Pas d'albumine, les urines sont acides et claires.

Le malade reste dans cet état jusqu'au 25 octobre. — A partir de ce jour, l'affaiblissement et l'amaigrissement augmentent, la langue se sèche. La diarrhée survient. Cet état cachectique augmente peu à peu et le malade succombe sans qu'aucun signe ait pu faire prévoir la mort, le 29 octobre.

Autopsie. Le 30 octobre. — *Aspect extérieur.* Amaigrissement extrême. Nodosités disséminées à la surface du corps. *Région thoracique.* Région costale gauche : tumeurs sous-cutanées, dures ou molasses, volume d'un pois à une noisette, peu adhérentes à la peau, dissémi-

Digitized by Google

nées. Région axillaire gauche, sur la paroi interne : tumeur sous-cutanée, mobile, du volume d'une noisette, paraissant développée aux dépens d'un ganglion lymphatique. *Région abdominale.* Région ombilicale, à 2 centim. environ au dessus et à gauche de l'ombilic : tumeur du volume d'un œuf de pigeon, en partie mobile sous la peau, demi-fluctuante. La dissection de cette tumeur montre qu'elle est peu adhérente à la peau, mais très adhérente à l'aponévrose superficielle de la paroi abdominale antérieure. Tumeurs petites, nombreuses, disséminées sur toute l'étendue de la paroi antérieure de l'abdomen, sous-cutanées. *Membres.* Le moignon consécutif à l'amputation du bras droit ne présente rien d'anormal, sa dissection ne montre aucun nodule. Avant-bras gauche, la tumeur signalée en septembre 1885, au devant du cubitus a presque complètement disparu. Dans l'aire du triangle de Scarpa du côté droit, plusieurs tumeurs arrondies ou ovoïdes, petites, sous-cutanées, probablement développées aux dépens des ganglions lymphatiques. *Tête.* Sur le cuir chevelu plusieurs petites tumeurs, arrondies ou sous forme de végétations plus ou moins saillantes, particulièrement sur les parties latérales, ayant beaucoup diminué de volume depuis la mort. *Cavité thoracique.* Nodosités sous-sternales et sous costales disséminées, blanches ou grisâtres, assez denses, adhérentes à la plèvre, non adhérentes aux muscles ; du volume d'un pois à celui d'une noisette ; à la face interne de l'extrémité antérieure de la deuxième côte gauche, tumeur très adhérente au périoste dont on ne peut la séparer, molasse, du volume d'un œuf de pigeon. A la face interne de la troisième côte droite et à l'union du tiers postérieur et du tiers moyen : Tumeur, demi-fluctuante, intimement unie à la côte et du volume d'un œuf de poule; la côte est déformée et élargie à ce niveau, la plèvre est adhérente à la tumeur. Pas d'épanchement dans les plèvres. *Poumon gauche.* Quelques adhérences pleurales au sommet ; à la surface du poumon, dans la scissure interlobaire, dans l'épaisseur du parenchyme, nombreuses tumeurs grisâtres ou blanchâtres, facilement énucléables, du volume d'un pois à celui d'une noisette. *Poumon droit.* Tumeurs semblables avec les mêmes caractères. Au niveau du pédicule du poumon gauche : Tumeur molasse, gris rougeâtre, du volume d'un œuf de pigeon, probablement développée aux dépens d'un ganglion lympathique. A la coupe : masse grenue blanchâtre infiltrée d'un liquide grisâtre. Congestion des deux bases des poumons. Pas d'épanchement dans les plèvres. *Péricarde.* Sur les 2 feuillets,

Digitized by Google

petites tumeurs blanchâtres, élastiques, adhérentes à la séreuse, sur le péricarde viscéral; les tumeurs sont surtout nombreuses sur les parois du ventricule gauche. *Cœur*. Volume normal.

Cavité abdominale. Pas d'épanchement dans le péritoine. *Péritoine*. Sus-ombilical : Petites tumeurs blanches, élastiques, disséminées. *Grand épiploon*. Petites tumeurs blanches disséminées ; sur le bord gauche de ce repli et à la partie inférieure : Tumeur bosselée, fluctuante par places, très vasculaire, du volume d'un œuf de poule. *Mésentère*. Petites tumeurs blanches élastiques disséminées, quelques-unes sont ombiliquées.

Tube digestif. Rien dans la bouche et le pharynx. A la surface de la muqueuse de l'œsophage, petites tumeurs, rares, faisant saillie, blanchâtres, élastiques. *Estomac*. Tumeurs petites, blanches, disséminées dans l'épaisseur des parois, faisant saillie sur les deux surfaces, particulièrement sur la face antéro-supérieure. *Intestin*. Nombreuses petites tumeurs, disséminées, situées dans l'épaisseur des parois et faisant surtout saillie à la surface interne. *Pancréas*. Augmenté de volume et de consistance, recouvert de nombreuses petites tumeurs blanchâtres, dures ou renitentes, élastiques. — *Rate*. Tumeurs rares à la surface, trois à la face interne, ombiliquées, quelques-unes dans le parenchyme, arrondies.

Foie. Augmenté de volume.

Lobe gauche : La face supérieure présente près du ligament suspenseur, et à trois travers de doigt de l'extrémité splénique et étendue de l'échancrure antérieure au sillon de la veine cave inférieure, une tumeur lobulée, blanchâtre, parcourue par des vaisseaux sinueux, paraissant être formée par la réunion de plusieurs petites tumeurs. Consistance dure à la périphérie, molasse au centre. La tumeur a le volume d'un gros œuf de poule. Tout autour de cette tumeur principale, plusieurs petites tumeurs, les plus grosses ombiliquées. Lobe droit : Face convexe. Trois tumeurs blanchâtres ombiliquées, plusieurs autres tumeurs disséminées, arrondies ou ovoïdes.

Face inférieure. Sur le lobe gauche, nombreuses tumeurs, dont une très volumineuse, circulaire, ombiliquée, avec trois sillons rayonnant du centre ; de couleur blanchâtre, de consistance dure et élastique à la périphérie. La face inférieure du lobe droit présente des tumeurs semblables, surtout en avant. A la coupe, la grosse tumeur du lobe gauche a un aspect encéphaloïde, le centre est blanc, jaunâtre, crayeux, infiltré d'un liquide grisâtre. A la coupe du

Digitized by Google

lobe droit, on voit que le foie est farci de tumeurs semblables à celles de la surface, d'un volume variant entre une tête d'épingle et une noisette, de consistance ferme. *Vésicule biliaire* : Sur les parois du fond et du corps, quelques noyaux faisant saillie à la surface interne, de même à l'union du col et du corps ; pas de calculs. *Reins:* Les deux reins présentent à leur surface et dans l'épaisseur de la substance corticale quelques tumeurs blanchâtres, dures. *Vessie* : Trois petites tumeurs d'un blanc rosé, dures, faisant saillie à la surface interne. *Prostate* : Hypertrophiée. Une tumeur du volume d'une noix est adhérente au lobe droit : Elle est blanche, de consistance élastique. *Testicule droit.* Petite tumeur blanche, dure, occupant la tête de l'épididyme. Kyste contenant un liquide clair, transparent, occupant la partie inférieure du cordon. *Tissu cellulaire sous-péritonéal* : Dans la région lombaire gauche : Tumeur du volume d'un œuf de paon, lobulée, dure et fluctuante par places, recouvrant l'extrémité inférieure du rein. A la coupe : infiltration sanguine du centre de la tumeur.

Dans la partie supérieure de la fosse iliaque gauche, tumeur molle, du volume d'une grosse noix, bosselée. *Ganglions lymphatiques* : Situés au-devant de la colonne lombaire, sont volumineux et forment des tumeurs blanchâtres, de consistance faible, se laissant facilement déchirer. Ganglions lymphatiques iliaques externes droits, présentent de semblables altérations. *Cavité crânienne* : Dure-mère très adhérente à la voûte crânienne, surtout sur les parties latérales.

Athérome très marqué des artères cérébrales, surtout à la base. L'encéphale ne présente ni tumeurs, ni lésions apparentes. Rien d'apparent à la moelle.

Examen microscopique. — J'ai examiné plusieurs tumeurs du tissu cellulaire sous-cutané, et une tumeur développée sur la 2e côte gauche. Toutes présentaient le type du *sarcome fasciculé.* M. Toupet, notre excellent collègue, a bien voulu examiner certaines de ces tumeurs de généralisation. L'examen qu'il a fait d'une tumeur développée dans le foie, lui a permis de conclure à un *sarcome fasciculé.*

Réflexions.— Ce cas m'a paru intéressant pour les raisons suivantes : 1° âge avancé du malade, 76 ans; 2° généralisation rapide ; mort un an après l'amputation du bras pour le sarcome du coude droit; 3° L'extension de la généralisation à presque tous les organes ; 4° la généralisation extrême d'un sarcome fasciculé.

Digitized by Google

M. CORNIL fait remarquer que l'envahissement *secondaire* de l'estomac, de l'œsophage et de la vésicule biliaire, est un fait rare, surtout dans le sarcome.

2. Blessure du crâne par un obus. — Eclatement de la tablette interne. — Méningite consécutive. Mort; par le Dr BAILLY (de Chambly, Oise).

Le 13 octobre 1870, à l'affaire de Bagneux, X... âgé de 24 ans, du 35e de ligne, est frappé à la tête d'un éclat d'obus prussien; il est renversé étourdi, mais ne perd pas complètement connaissance. Amené au Val-de-Grâce, service de M. Cruveilhier, salle 34 no 1, il porte à la région frontale externe gauche, à 3 centimètres au-dessus de l'arcade sourcilière, une petite plaie elliptique de la grandeur d'une pièce de 2 francs, qui semble avoir été faite par un instrument tranchant, si bien que les téguments sont taillés en biseau et que l'os, noirci, est absolument dénudé sur une surface de la dimension d'une pièce de cinquante centimes allongée. Les parties circonvoisines ne présentent ni douleur, ni tuméfaction, ni changement de coloration ; vainement on essaie d'introduire un stylet mousse entre l'os et les bords de la plaie. Le blessé a mangé, bu, dormi; il marche naturellement; il ne présente aucun phénomène anormal. La blessure paraît donc simple : 2 pansements à la glycérine alcoolisée. Pendant les cinq premiers jours, rien à signaler ; les jours suivants, l'appétit semble fléchir; le sommeil est moins régulier ; le blessé accuse un peu de douleur au niveau de la blessure ; il garde plus volontiers le repos au lit. Le 15e jour, le blessé est évacué de la salle 34 à la salle 27, puis brusquement pendant la nuit, de la salle 27 à l'ancienne salle 34 (ordre supérieur de l'Intendance?) Il a eu froid ; il est pris de fièvre et vomissements. Le lendemain, la paupière supérieure de l'œil gauche est œdématiée et paralysée. Le surlendemain, une petite tumeur molle fluctuante, de la grosseur d'une noisette, apparaît à l'angle interne et un peu au-dessous de la paupière inférieure. Le malade tombe dans le coma et la nuit suivante il meurt.

A l'AUTOPSIE nous trouvons les lésions principales suivantes : 1° Extérieurement, un peu en dehors de la plaie frontale, la tablette externe du frontal est légèrement désagrégée et enfoncée au niveau de l'angle formé par les sutures fronto-pariétale, fronto-sphénoïdale et pariéto-sphénoïdale. Les tissus qui recouvrent cette région ne

Digitized by Google

présentent aucune altération qui puisse faire soupçonner la lésion osseuse intra-crânienne. 2° Intérieurement, le lobe frontal gauche du cerveau est plongé dans une masse de pus, lequel a décollé toute la dure-mère dans la partie qui correspond au traumatisme externe. Le pus a passé par la fente sphénoïdale dans la cavité orbitaire pour venir former la tumeur fluctuante citée plus haut. Le point de départ de l'inflammation de la dure-mère était a l'angle des deux sutures crâniennes antérieures citées également plus haut. Elle a été produite par l'éclatement de la tablette interne, dont un fragment triangulaire à tourné autour d'un de ses côtés comme charnière et présenté son tranchant à la dure-mère. Après trois semaines de macération, les désordres produits dans l'os frontal se sont accentués et même un peu exagérés; le petit triangle osseux a disparu.

Les détails qui précèdent démontrent qu'une application de trépan aurait pu sauver le blessé et en même temps que rien n'indiquait l'endroit exact où l'on aurait dû enlever une rondelle osseuse. Ils démontrent en outre que, jusqu'au jour où le blessé a été soumis à des secousses intempestives, rien n'indiquait la gravité de la lésion dont il était porteur. Pour moi, j'ai toujours pensé que le froid et les transports successifs du blessé d'un bout du Val-de-Grâce à l'autre, dans une saison froide, avaient amené secondairement la méningite. Il n'est pas exagéré de supposer que la pointe osseuse eût pu s'enkyster et donner lieu tout au plus à des phénomènes de compression cérébrale. Je puise la confirmation de cette manière de voir dans plusieurs faits de ma pratique dont je citerai seulement le suivant : Le nommé Lamotte Virgile, employé à l'usine de Bonne, âgé de 32 ans, est frappé à la région temporale gauche par une manivelle perpendiculairement implantée dans un arbre de couche, animé d'une grande vitesse circulaire. Sans traumatisme extérieur apparent, cet homme a été renversé; il a perdu connaissance, a été ramené chez lui, n'a pas gardé le souvenir de son accident.

Condamné par moi au repos le plus absolu, il a eu plusieurs fois des vomissements, puis, pendant plusieurs jours de la céphalalgie et des nausées; il a éprouvé des troubles de la vue et de l'ouie. Ces accidents ont disparu successivement et, au bout de trois semaines, le blessé a repris son travail.

Il semblerait qu'il n'y a eu dans ce cas que des phénomènes de commotion cérébrale, mais dix ans plus tard,

Digitized by Google

ayant retrouvé son adresse, j'entre avec lui en correspondance et il m'écrit que depuis ces accidents il a toujours été plus faible d'un côté, que sa démarche est parfois indécise, qu'il se sent comme poussé d'un côté, etc. N'y a-t-il pas lieu de penser que la tablette interne du crâne de cet homme a été le siège d'une lésion traumatique, qu'il a eu au début de la méningite de la dure-mère, partielle, limitée, qu'il reste de l'épaississement de cette membrane, qu'il présente des phénomènes de compression cérébrale et qu'il serait peut-être mort si, dès le début, il n'eût été tenu dans l'immobilité absolue?

M. Poirier, examinant la pièce, émet l'idée que les dentelures osseuses semblent aussi bien limiter un os wormien que représenter le sillon éliminateur d'un séquestre.

M. Broca fait remarquer qu'il y a un sillon visible à la face externe, mais rien à la face interne; le sujet ayant 23 ans seulement, il serait extraordinaire de trouver déjà une suture aussi complète d'un os wormien.

M. Suchard observe que l'examen microscopique du fragment osseux doit trancher facilement la question, et se charge de faire cet examen. (Voir séance du 26 novembre.)

3. Kyste hydatique généralisé (foie, poumon, etc...); par M. Toupet, Interne des hôpitaux.

Le nommé X..., 65 ans, entre dans le service de M. le professeur Cornil, à la Pitié, le vendredi 15 octobre 1886. C'est un homme cachectique, très amaigri, qui ne présente pas d'antécédents héréditaires dignes d'être notés. Il demande à être admis à l'hôpital parce que depuis deux mois son ventre a notablement augmenté de volume; en même temps, il tousse un peu. En l'examinant, on est frappé immédiatement par cette saillie anormale que forme l'abdomen, saillie irrégulière à la simple inspection, et mamelonnée. Avec un peu d'attention, on voit que cette saillie est due à une tumeur dépendant du foie, tumeur formée de quatre ou cinq bosselures arrondies, dont deux surtout se dessinent nettement, et se circonscrivent facilement. Il y a très peu d'ascite, pas de circulation collatérale, pas d'œdème des membres inférieurs. En présence d'un foie aussi hypertrophié et bosselé, on devait penser naturellement à

Digitized by Google

un cancer du foie; mais le malade n'avait jamais eu de troubles dyspeptiques bien accusés, jamais de vomissements, de plus les bosselures superficielles paraissaient fluctuantes. On fut amené à pratiquer une ponction exploratrice avec une seringue de Pravaz, et on obtint un liquide absolument transparent et ne contenant pas d'albumine. Le diagnostic kyste hydatique s'imposait. Du côté des poumons, on trouva à gauche en arrière, dans la partie médiane, des signes cavitaires, matité, souffle et râles caverneux; on crut à l'existence d'une caverne tuberculeuse. Les bourses étaient le siège d'un épanchement séreux enkysté; on pensa à une hydrocèle double de cause indéterminée.

Tel était l'état du malade à son entrée à l'hôpital; il ne présenta pendant son séjour rien de remarquable, l'état cachectique s'accusa de plus en plus, et le 4 novembre il succombait.

A l'Autopsie, les poumons étaient complètement indemnes de tubercules, mais entre les deux lobes du poumon gauche et la plèvre pariétale existait une poche hydatique grosse comme les deux poings; cette poche fut facilement séparée de la plèvre pariétale et viscérale. Entre le lobe moyen et le lobe inférieur du côté droit, on trouve également une poche de la grosseur d'une mandarine. Du côté de l'abdomen, le foie est remarquable par son volume énorme; il pèse plus de 4 kilog.; la forme normale du foie est entièrement effacée, la glande hépatique est remplacée par douze ou quinze tumeurs de la grosseur de deux poings, paraissant ne pas communiquer les unes avec les autres et séparées seulement par de minces bandes de tissu hépatique. La vésicule ne contient pas de calculs, le canal cholédoque est libre.

La rate est très atrophiée. Les reins présentent à leur surface de petits kystes séreux et offrent l'apparence de reins atteints de néphrite interstitielle. En arrière de la vessie, on découvre une poche hydatique qui se déchire et laisse échapper une quantité considérable d'hydatides de grosseur variable. L'épanchement enkysté des bourses est formé par des kystes développés aux dépens de chaque épididyme et qui ne sont pas de nature hydatique. Cette observation nous a paru présenter quelque intérêt, d'abord au point de vue clinique, à cause de la confusion possible des kystes avec un cancer du foie, et surtout au point de vue anatomo-pathologique, tant à cause de l'aspect remarquable du foie, qu'à cause de l'envahissement simultané

Digitized by Google

de la grande cavité pleurale, de la plèvre interlobaire et du péritoine lui-même par les hydatides.

4. Rapports du péritoine et du cœcum ; par M. TUFFIER, Prosecteur de la Faculté.

M. Tuffier rappelle qu'au mois de juin dernier il a présenté à la Société anatomique un cas de hernie du cœcum. A propos de la dissection de cette hernie et s'appuyant sur les rapports du péritoine et de cette partie de l'intestin, l'auteur a conclu alors que la hernie cœcale avait toujours un sac péritonéal, et que la seule hernie qui, à ce niveau, puisse se faire sans sac était la hernie du côlon ascendant.

Des recherches continues depuis cette époque et portant sur plus de cent cadavres d'âges différents, depuis le fœtus de sept mois jusqu'aux vieillards, lui permettent de présenter aujourd'hui des faits nouveaux sur l'anatomie du cœcum.

Depuis sa communication en juin, la question de la hernie cœcale a été étudiée à l'étranger, où Treves (Soc. pathol. de Londres, octobre 1886) a reconnu également l'existence du sac péritonéal dans ces hernies. Les recherches de l'auteur anglais sur ce point sont donc postérieures aux siennes, mais M. Tuffier fait remarquer que les travaux du professeur anglais sur l'anatomie de l'intestin sont au contraire antérieurs aux siens.

Les pièces qu'il apporte à cette séance ont trait aux moyens de fixité du cœcum et à son revêtement péritonéal. On appelle cœcum la partie du gros intestin qui siège au-dessous du bord supérieur de la valvule iléo-cœcale. Le cœcum est maintenu dans sa situation par deux ligaments : l'un supérieur et externe, ligament suspenseur ; l'autre, inférieur et interne, ou rétracteur. Pour voir le premier, il suffit d'ouvrir un sujet, de porter la paroi abdominale droite en dehors et d'attirer en dedans le cœcum ; on voit alors un repli partir de l'extrémité inférieure du rein et de la paroi abdominale sous-jacente pour se perdre par des fibres très nettes sur la face antérieure et externe du côlon ascendant, à 1 ou 2 centimètres au-dessus de la limite anatomique du cœcum. Ce ligament est oblique en bas et en dedans. Sa forme est triangulaire, son bord postérieur adhère au rein et se continue avec le méso-côlon ascendant. Son bord interne adhère à la face postérieure et externe du cœcum. Son bord externe, bord droit, est libre, tranchant, falciforme. Il est en rapport en haut avec le bord

Digitized by Google

inférieur du foie, qui repose sur lui comme la rate sur son nid. Sa base inférieure regarde en bas et à droite; elle est libre et accolée au péritoine pariétal.

Ce repli est un ligament, car : 1° il est consistant; 2° il est formé de fibres résistantes qui se tendent, mais ne cèdent jamais, dans la distension du cœcum; 3° il supporte le lobe gauche du foie, au point que, dans l'hypertrophie de cet organe, il n'est jamais abaissé, mais il repousse le foie dont le bord tranchant se recourbe en dedans sur sa face supérieure.

Les faits pathologiques prouvent également qu'il s'agit bien là d'un repli spécial, sur une pièce apportée par l'auteur; des ganglions mésentériques développés sur le mésentère, à son niveau, ont provoqué un etranglement du gros intestin, car fixé en ce point le canal intestinal n'a pu fuir ni dissocier le ligament. Le ligament inférieur s'étend de la région iléo-cœcale à la partie interne de la fosse iliaque, au niveau du bord interne du psoas, au point où l'uretère vient le croiser.

Son bord supérieur adhère aux 2 ou 3 derniers centimètres de l'intestin grêle et au bord gauche du côlon; il se confond supérieurement avec le mésentère, son bord postérieur adhère au péritoine pariétal; son bord inférieur libre n'apparaît bien que si on renverse en haut le cœcum : il est mince et tranchant. Ces deux ligaments fixent le cœcum ; le supérieur le suspend ; il suffit d'insuffler l'intestin pour le voir tendu comme une corde, limitant le mouvement de descente de l'organe. L'inférieur, plus net dans l'état de vacuité, montre bien par la traction sur cet intestin qu'il empêche toute ascension de l'organe. Par suite de la disposition de ces deux ligaments, le cœcum est attiré en haut et à droite par le ligament supérieur, en bas et à gauche par le ligament inférieur, aussi prend-il la direction oblique en haut et à droite et fait-il un coude avec le côlon ascendant.

L'auteur montre ensuite que le péritoine entoure le cœcum de toutes parts, et il fait voir deux fossettes iléo-cœcales supérieure et inférieure, sur lesquelles il compte revenir prochainement en décrivant les vaisseaux de l'organe.

5. Dégénérescence kystique des deux reins. — Utérus cloisonné dans toute sa hauteur ; par Lejars, aide-d'anatomie à la Faculté.

M... (Caroline), 47 ans, couturière, entre, le 11 octobre 1886, à l'hôpital Necker, salle Sainte-Thérèse, n° 27 (service

Digitized by Google

de M. le Dr Blachez). — (Nous devons la première partie de cette observation à notre collègue et ami Baudoin.)

C'est une femme amaigrie, pâle et cachectique. Elle a perdu sa mère et une sœur de la poitrine ; elle-même aurait eu une fluxion de poitrine il y a quelques années, mais elle ne tousse plus depuis. L'établissement de la menstruation a été chez elle extrêmement pénible; les douleurs, aux époques, étaient si intenses, qu'elle se roulait par terre. Elle a été mariée neuf mois seulement; pas d'enfant ni de fausse couche. Depuis son mariage, ses règles sont devenues régulières et faciles. Elle fait remonter à quinze ans le début de son mal. C'étaient alors des douleurs sourdes dans les deux reins, surtout accusées dans le décubitus dorsal ; de temps en temps survient une crise; les souffrances siégeaient alors surtout dans l'hypochondre droit, en irradiant dans le bas-ventre et dans les cuisses; en même temps, les urines devenaient rares ou même se supprimaient pendant dix-huit heures de suite. Il y a deux mois, pour la première fois, miction sanglante et chargée de caillots. La malade continue pourtant à travailler. Il y a six semaines, elle est enfin forcée de s'aliter. A son entrée à l'hôpital, la douleur occupe la région lombaire, le flanc et la fosse iliaque droites; elle est continue, mais devient plus aiguë par moments et irradie alors dans le bas-ventre. Les urines sont en petite quantité, mais elles restent claires et sans dépôt : pas de sang, pas d'albumine ni de sucre. — Diarrhée : une selle sanglante, à plusieurs reprises du pus dans les garde-robes. — Fièvre à oscillations étendues, frissons tous les jours. — Muguet.

Le 25 *octobre*, on fait passer la malade dans le service de M. le professeur Le Fort, suppléé par M. le Dr P. Segond. On constate dans le flanc droit une tumeur volumineuse, occupant la région du rein, vaguement délimitée, mais nettement fluctuante entre l'une des mains placée sur la paroi abdominale, et l'autre sur la région lombaire. En arrière, la tumeur fait à peine relief, mais la peau est un peu rouge et œdématiée.

Le 26 *octobre*, M. Segond pratique une incision verticale de 10 centimètres de long, au niveau du bord externe de la masse sacro-lombaire droite : une fois la paroi incisée, couche par couche, on tombe profondément sur une masse grisâtre, arrondie et tendue. On y plonge le bistouri, il sort un flot de pus. Lavage du foyer avec la solution boriquée. Au fond, le chirurgien sent une seconde poche tendue, qui saille, surtout lorsqu'on refoule le flanc à sa partie antérieure : il la déchire avec le doigt et il sort encore du

Digitized by Google

pus. — Nouveau lavage : deux longs drains plongent jusqu'au fond de la cavité. — Pansement. — Le soir, la malade paraît un peu soulagée. Température, 38° 2.

27 *octobre*. Pansement, lavage par les drains. La malade urine très peu. — La langue est sèche. — Etat de dépression progressive.

29 *octobre*. Rien à noter localement : le liquide qui s'écoule par la plaie n'a pas les caractères de l'urine. — L'état général s'aggrave de plus en plus ; la connaissance est conservée en partie. Température, 38° 4. Aphonie. Mort dans le coma à dix heures du matin.

Autopsie. — A l'ouverture de l'abdomen, le flanc droit apparaît comblé en partie par une masse volumineuse qui a refoulé en dedans le côlon ascendant. On décolle le péritoine, et l'on arrive sur un énorme rein entièrement kystique ; derrière lui, en le soulevant, on trouve un foyer d'abcès qui baigne sa face postérieure et où plongent les deux drains ; l'un d'eux pénètre même, à travers un large orifice, dans l'épaisseur du rein. Le rein gauche est, lui aussi, en pleine dégénérescence kystique. *Rein droit*. — Il pèse 575 gr. ; il a 22 cent. de longueur, 14 cent. de largeur et 7 cent. d'épaisseur. Toute sa surface est occupée par une série continue de bosselures kystiques, de volume fort inégal, qui lui donnent une apparence de grappe; leur teinte varie du rouge foncé au jaune clair, leur paroi est membraneuse et très mince. Entre elles et à leur base règnent des travées grisâtres de tissu sclérosé. A peine çà et là, entre les kystes, émergent en quelques points d'étroits mamelons de parenchyme rénal.

Sur une section longitudinale, il s'écoule environ 300 gr. de liquide purulent et séreux. La surface de coupe présente un assemblage de larges alvéoles, à parois minces et rougeâtres ; la plupart paraissent indépendantes ; au fond des cavités ouvertes, on voit bomber çà et là la paroi correspondante des kystes superficiels. Les calices, le bassinet et l'uretère ont leur calibre normal.

Rein gauche. — Poids : 545 gr. Dimensions : longueur, 21 cent. ; largeur, 8 cent. ; épaisseur, 7 cent. Il présente plus nettement encore l'aspect d'une grappe de kystes conglomérés, de même aspect et de même teinte que ceux du côté opposé. Le liquide des kystes est fortement albumineux, il contient, avec un nombre plus ou moins grand de globules rouges, des cristaux et quelques larges cellules aplaties et granuleuses. L'examen histologique des portions restantes du parenchyme sera fait ultérieurement. Les

Digitized by Google

uretères ont leur perméabilité normale sur toute leur longueur ; la vessie est petite ; pas de lésions.

Les organes génitaux internes présentent une anomalie fort intéressante : Les ovaires, les trompes et les ligaments

Fig. 22. — Utérus cloisonné dans toute sa hauteur.

ronds ont leur disposition normale, il existe seulement au pavillon de la trompe gauche un kyste suppuré gros comme une châtaigne, et enveloppé d'adhérences péritonéales. L'utérus, vu par sa face externe, est biscornu ou plutôt

Digitized by Google

bilobé jusqu'à moitié de la hauteur de son diamètre vertical. Le col affaissé est ridé, et percé de deux orifices circulaires, séparés par une cloison qui se continue par une petite bride angulaire et courte sur la paroi postérieure du vagin. Un stylet introduit dans l'un des orifices cervicaux parcourt sur toute sa longueur la demi-cavité utérine correspondante, mais sans pouvoir passer en aucun point de l'une à l'autre. Une fenêtre est pratiquée à droite et à gauche sur la face antérieure de l'utérus, et l'on constate nettement qu'il existe une cloison complète, antéro-postérieure et verticale. De chaque côté, on trouve : en bas, la cavité médiane cervicale tapissée par un arbre de vie ; en haut, la cavité du corps qui se prolonge en dehors dans chacune des cornes jusqu'à l'orifice tubaire. Le vagin est unique et normal. Le reste des organes ne présente rien d'intéressant à noter, sauf l'hypertrophie très marquée du ventricule gauche.

M. Bailly est nommé *membre correspondant.*

Séance du 12 novembre 1886.

Présidence de M. Cornil.

6. — M. Grandhomme présente des pièces provenant d'un homme malade depuis 14 mois, chez lequel on a diagnostiqué une *tuberculose pulmonaire.*

A l'autopsie, on constate, en outre des lésions tuberculeuses du poumon, un *anévrysme de l'aorte*, long de 14 centimètres, occupant la crosse et une partie de l'aorte descendante.

En arrière, les corps vertébraux qui sont en contact avec la tumeur, sont détruits d'un côté, presque jusqu'au canal rachidien.

M. Cornil fait remarquer qu'ici, comme dans bon nombre de cas, cet anévrysme aortique ne s'accompagne pas

Digitized by Google

d'une réelle hypertrophie du ventricule gauche. Il demande si l'on considère la tuberculose comme primitive ou secondaire à la formation de l'anévrysme?

M. GRANDHOMME dit que l'observation clinique aussi bien que l'état des lésions doit la faire admettre comme secondaire.

7. — M. OVION présente une pièce provenant d'une femme de 50 ans. C'est une tumeur grosse comme une mandarine, qui siégeait à la face postéro-interne du mollet; elle semblait constituée par plusieurs poches kystiques. Après l'ablation, on a constaté en effet l'existence de petites poches contenant un liquide muqueux dans les unes, hématique dans d'autres. L'examen histologique n'a fait voir que des masses adipeuses. Quelle est la nature de cette tumeur?

M. CORNIL pense qu'il est impossible d'en décider avant un examen microscopique plus complet; cela ressemble pourtant à un lipome arborescent qui se serait développé dans une bourse séreuse accidentelle.

8. Entorse des vertèbres cervicales. — Contusion de la moelle. — Epanchement sanguin dans le canal de l'épendyme; par MM. le Dr QUÉNU, chirurgien des hôpitaux et WICKHAM, interne des hôpitaux.

Le 31 *octobre*, on apportait, vers 11 heures du soir, le nommé W..., âgé de 32 ans, trouvé sans connaissance sur la ligne du chemin de fer de ceinture, près des Batignolles. Le lendemain matin, à la visite, M. Quénu examina le malade, qui, depuis quelques heures seulement, avait repris en partie connaissance. Ayant traversé la voie au moment du passage d'une locomotive, dont il ne put se garer à temps, il fut violemment renversé et projeté sur la tête. En effet, on constate au cuir chevelu une plaie considérable; mais il ne semble pas y avoir lésion des os du crâne. Le malade est étendu sans mouvement dans son lit, les yeux à demi-fermés; il a toute sa connaissance. La tête présente une attitude particulière : courbée dans la flexion, elle est inclinée fortement vers l'épaule droite; la face est portée du même côté. L'examen de la sensibilité permet de constater une anesthésie complète des deux membres inférieurs

Digitized by Google

et des trois quarts inférieurs du tronc; les réflexes sont très affaiblis; ce n'est qu'en piquant profondément la plante du pied droit, vers son bord interne, qu'on détermine un léger mouvement du gros orteil. Les membres supérieurs ont gardé leur sensibilité sur toute leur surface, sauf à la main et aux doigts, et encore à la main la sensibilité persiste dans la région de l'éminence thénar (terrain du nerf musculo-cutané). La motilité est aussi fort altérée. On trouve une abolition complète de tous les mouvements des membres inférieurs. Du côté des membres thoraciques, les avant-bras et les mains offrent quelques légers mouvements. La verge est à l'état de demi-érection. En essayant de redresser la tête, on obtient peu de changement et le malade accuse une forte douleur derrière le cou. En ce point, on observe une saillie de la colonne vertébrale. Les apophyses épineuses, fortement serrées les unes contre les autres, ne sont pas sur la même ligne verticale et décrivent une courbe à convexité gauche. La pression sur les vertèbres détermine une vive douleur. Ces signes, fort nets, font établir le diagnostic de luxation de la cinquième ou de la sixième vertèbre cervicale. Quelques heures après, le malade mourait subitement, sans présenter aucun symptôme particulier.

Autopsie. — Pas de lésion des os du crâne. L'encéphale et le bulbe, ainsi que leurs enveloppes, ne présentent rien d'anormal. La dissection de la colonne cervicale permet de constater, au contraire de la constatation clinique, que les apophyses épineuses sont sur la même ligne verticale, leur déviation apparente n'était donc que le résultat d'une contracture. L'apophyse transverse droite de la sixième vertèbre cervicale est fracturée, mais très peu mobile. Le sommet de l'apophyse articulaire droite de la cinquième vertèbre est fracturé. Le fragment n'a pu déterminer aucune altération de la moelle et les surfaces articulaires ont gardé leurs rapports normaux. Les ligaments jaunes unissant la cinquième vertèbre à la sixième, sont arrachés de leurs insertions; les ligaments des corps vertébraux paraissent également lésés. Il existe une certaine mobilité de ces deux vertèbres, l'une sur l'autre, mais cette mobilité est limitée et ne permet aucun déplacement bien apparent, aucun glissement des corps vertébraux vers le canal médullaire. En réalité, il n'y a pas de déplacement des surfaces articulaires ni du côté des corps vertébraux, ni du côté des apophyses articulaires; il n'y a, comme os fracturé, qu'une apophyse transverse et le sommet d'une apophyse articulaire; les

Digitized by Google

lésions principales : déchirure d'un ligament jaune et déchirure partielle d'un disque fibro-cartilagineux, sont bien les lésions de l'entorse. Après avoir sectionné les lames vertébrales, pour enlever la moitié postérieure du canal rachidien et mettre à nu les méninges, on constate, entre les surfaces osseuses et les méninges, vers la sixième et septième vertèbre, un épanchement de sang, formant un caillot peu considérable, ne mesurant qu'une faible épaisseur. Les méninges ne présentent pas de lésion. On les sectionne vers leur partie moyenne, de bas en haut, et découvrant la moelle, on voit que celle-ci n'offre à sa périphérie rien d'anormal, et aucune trace de compression. Il n'existe aucun épanchement dans l'espace sous-arachnoïdien. La moelle étant retirée, on examine la surface antérieure du canal rachidien et on voit que la face postérieure du corps des vertèbres est absolument sur le même niveau. Il n'y avait donc pas de luxation. La section transversale de la moelle, faite à différentes hauteurs, montre nettement une hémorrhagie siégeant dans le canal de l'épendyme, ayant son maximum à l'union des cinquième et sixième vertèbres et s'étendant à 2 centimètres au-dessus et au-dessous. Ainsi d'une part, il y a une contusion de la moelle au niveau des cinquième et sixième vertèbres. Le tissu médullaire, dans la partie centrale, forme une bouillie teintée par le sang, la périphérie, c'est-à-dire l'écorce blanche de la moelle gardant sa consistance et sa couleur normales. D'autre part, un caillot s'étend de cette portion contuse et remonte en refluant dans le canal de l'épendyme, sans atteindre le sommet du bulbe. A sa partie supérieure. le caillot est grêle, franchement cruoriqne et ne paraît pas exercer de compression sur le tissu médullaire.

Réflexions. — Plusieurs points semblent présenter ici de l'intérêt, et d'abord, quelle peut être la cause de la lésion médullaire?

Il est possible qu'il y ait eu au moment du traumatisme un déplacement instantané des vertèbres, qu'il y ait eu luxation en un mot. On sait que pareille chose n'est pas rare dans l'entorse, le déplacement ne persiste pas et c'est ce qui sépare l'entorse de la luxation. Mais on conçoit que, quelque momentané qu'il soit, un déplacement des corps vertébraux laisse, derrière lui, des lésions de la moelle. Il y aurait donc eu contusion directe de la moelle d'après cette hypothèse, et cette contusion aurait affecté surtout la partie centrale plus friable de la moelle. Nous insistons

Digitized by Google

surtout sur l'intégrité apparente de l'axe médullaire avant que nous eussions fait des coupes transversales. Il est bien possible que les examens n'aient pas été complets dans les observations dites de commotion médullaire. Celle-ci nous paraît contestable et ne devrait être admise qu'après un examen histologique de la moelle. Dans les cas où les symptômes de paralysie se sont rapidement amendés, nous pouvons soutenir que la contusion n'a détruit qu'une très petite quantité d'éléments nerveux, que les symptômes très marqués au début n'ont été le fait que d'un épanchement épendymaire dont la résorption progressive a marché ensuite de pair avec l'amendement observé. Cette observation nous suggère donc des doutes sur les faits de commotion de la moelle.

En outre, elle offre un intérêt au point de vue anatomique. Nous avons constaté que la sensibilité des éminences thénars était conservée, alors que celle de la main et des doigts était anéantie; en d'autres termes, le territoire sensitif du muscle cutané était intact alors que le territoire sensitif des nerfs médian, cubital, et radial était atteint. N'y a-t-il pas lieu, dès lors, de se demander si l'origine médullaire de ce nerf n'est pas située au-dessus du point d'origine des autres nerfs du plexus brachial ? Une série d'observations analogues ne serait pas sans intérêt au point de vue de la répartition des fibres sensitives dans les branches d'origine du plexus brachial. Un dernier point, cette fois d'ordre clinique, mérite l'attention La plupart des signes de luxation des vertèbres cervicales étaient bien nets chez notre malade : attitude vicieuse de la tête, inclinée vers l'épaule; saillie et déviation de la ligne des apophyses épineuses; douleurs à la pression; enfin, tous les symptômes de paralysie. En conséquence, on fit le diagnostic de luxation. Or, l'autopsie n'a pas confirmé ce diagnostic d'apparence si évidente. Les déviations de la colonne cervicale, constatées pendant la vie étaient évidemment le fait de contractions musculaires. La difficulté du diagnostic dans des cas de ce genre est donc quelquefois très grande et des réserves seront indiquées toutes les fois que, se trouvant en présence de traumatismes semblables, on formulera le diagnostic de luxation; ces réserves sont d'autant plus justifiées que les succès obtenus dans la prétendue réduc-

Digitized by Google

tion de luxation vertébrale, ne sont peut-être que des corrections d'attitudes vicieuses dues non à une luxation mais à une entorse.

M. Quénu insiste sur l'intérêt que présente cette pièce rare, il n'y avait pas de déplacement possible des vertèbres. L'hémorrhagie entre la dure-mère et les os n'exerçait pas de compression, et il y a une lésion centrale de la moelle sans que les parties périphériques soient lésées. Il y avait tous les signes d'une luxation vertébrale, et on ne trouve qu'une simple entorse sans déplacement. L'abolition de la sensibilité, aux doigts seuls, fait penser à M. Quénu qu'il existerait un centre de sensibilité plus élevé dans la moelle pour l'épaule, le bras et l'avant-bras que pour les autres parties du membre supérieur.

M. Poirier est d'avis qu'il serait plus simple d'attribuer ces troubles à une lésion du centre vaso-moteur qui se trouve au niveau du foyer de destruction.

M. Quénu objecte qu'il n'y avait pas de troubles vaso-moteurs à la main ; de plus, l'éminence thénar qui doit sa sensibilité au musculo-cutané, était restée sensible ; il est donc probable qu'il y avait là une lésion des origines nerveuses.

M. Cornil pense que la fracture mentionnée a pu, au moment de l'accident, produire une attrition de la moelle; il croit, d'autre part, qu'il y a eu une compression réelle exercée par le caillot intra-rachidien dont on voit les restes; il demande quelle explication on donne de l'hémorrhagie centrale ?

M. Quénu suppose un contre-coup, un tiraillement des vaisseaux de la partie grise, moins résistante que la substance blanche. Il serait possible que les cas dits de commotion médullaire, soient dus en réalité à une contusion de la moelle. Quant au caillot périphérique, il ne pense pas que la moelle ait pu être comprimée par lui, d'après ce qu'il a pu constater au moment de l'autopsie.

Digitized by Google

9. Cancer primitif du poumon; par P. Ménétrier, interne des hôpitaux.

Un homme de 51 ans, entré le 26 mai à l'hôpital de la Pitié, dans le service de M. le professeur Jaccoud, présentait un état de faiblesse générale, d'émaciation, de cachexie même, avec pour tous troubles fonctionnels, un peu de toux avec expectoration purulente, et une fièvre vespérale légère. L'examen de la poitrine dénotait à la base gauche, en arrière, une zone de matité grande comme la paume de la main, et une respiration soufflante au même point. L'exploration de tous les autres appareils était négative.

Soupçonnant quelque cancer viscéral, et notre attention étant attirée du côté du poumon, nous recherchâmes, à plusieurs reprises, dans les crachats, la présence d'éléments caractéristiques. Ces crachats étaient uniquement composés de globules de pus, avec quelques rares cellules épithéliales à gros noyau, trop rares pour permettre d'assurer un diagnostic, mais paraissant néanmoins différentes des cellules épithéliales de la bouche, des alvéoles ou des bronches que l'on rencontre d'ordinaire. Ces crachats ne renfermaient pas de bacilles. Vers la fin du mois de juin, et dans les premiers jours de juillet, l'expectoration purulente se mêla de crachats franchement sanglants, et, dans ceux-ci, nous trouvions enfin de petits grumeaux blanchâtres, qui, au microscope, se montraient formés d'éléments épithéliaux irréguliers, à très gros noyau, semblables aux cellules du carcinôme. Les signes perçus à la base gauche devenaient plus nets, la matité plus étendue, dure, sans élasticité, avec absence des vibrations vocales, et une ponction pratiquée en ce point le 14 juillet permit de retirer environ 150 grammes de pus, qui, lui aussi, renfermait des grumeaux ou de petits fragments de cylindres formés des mêmes éléments épithéliaux. Dans ce pus, on trouvait, en outre, de nombreux microcoques arrondis, isolés ou en courtes chaînettes, qui, ensemencés et cultivés par M. Netter, donnèrent les réactions du streptocoque pyogène. Dès lors, le diagnostic de cancer du poumon était assuré, et l'absence de tout signe indiquant une altération d'autres organes permettait de supposer qu'on était en présence d'un cancer développé primitivement dans le parenchyme pulmonaire. D'autres signes vinrent encore assurer ce diagnostic. Dans le courant du mois de juillet, on put observer l'apparition de petits ganglions indurés, d'abord dans la fosse sus-

Digitized by Google

claviculaire droite, puis des deux côtés, et, un peu plus tard, des masses ganglionnaires très nettes étaient perceptibles aux deux côtés du cou, plus développées pourtant à droite. On notait aussi le développement d'une zone de matité, en arrière, au niveau du hile du poumon droit, avec souffle bronchique à ce niveau, indices d'une compression de la bronche droite. La cachexie progressait lentement, le malade alla ainsi, s'affaiblissant de jour en jour, pendant les mois d'août et de septembre, et mourut seulement le 10 octobre. Pendant tout ce temps, jamais il ne se plaignit de douleurs thoraciques; il eut généralement un peu de fièvre, à type hectique, montant à 38° le soir, descendant à la normale le matin. Enfin, ses crachats furent à plusieurs reprises mélangés de sang, mais ne présentèrent jamais l'aspect classique, gelée de groseille.

L'Autopsie, pratiquée 24 heures après la mort, nous montre les lésions suivantes.

Les centres nerveux sont sains. Les deux poumons sont fortement anthracosiques. Du côté gauche, la plèvre est anciennement adhérente, et très épaissie au niveau du lobe inférieur. Ce lobe renferme à sa partie postéro-inférieure une caverne des dimensions d'un œuf de poule, et au niveau de la paroi interne de celle-ci une masse néoplasique assez irrégulière, d'un blanc jaunâtre, saillante par un gros bourgeon dans la cavité, se continuant en bas jusqu'au diaphragme qui est envahi, à la partie interne du lobe jusqu'au feuillet péricardique, et remontant, en suivant des bronches en partie dégénérées, presque jusqu'au hile. Les parois de la caverne sont anfractueuses; elle renferme du pus et des détritus blanc-grisâtre, qui paraissent être des fragments nécrosés de la tumeur. Tout le reste du lobe est transformé en tissu de sclérose, très pigmenté, mais on n'y rencontre pas d'autres masses cancéreuses. L'aspect macroscopique est celui de la sclérose pulmonaire vulgaire. Le lobe supérieur renferme de petits amas de tubercules fibreux disséminés, et une dilatation bronchique pleine de pus du volume d'une noix. Le poumon droit présente aussi des lésions de tuberculose fibreuse disséminées, mais prédominant au sommet. On n'y trouve pas de cancer. Les ganglions du hile, du côté gauche, atteignent au plus le volume d'une noisette, leur tissu est blanc-jaunâtre, et donne un suc laiteux au râclage. En arrière de la bronche droite, et la comprimant légèrement, se trouve un ganglion gros comme une noix, présentant les mêmes altérations. Enfin des ganglions également dégénérés se rencon-

Digitized by Google

trent de chaque côté de la trachée, où ils sont peu volumineux, et au cou, au pourtour des vaisseaux où ils le sont beaucoup plus, surtout à droite. L'envahissement des ganglions s'est fait aussi par en bas, en suivant l'aorte, jusque dans la cavité abdominale. Le péricarde, fusionné quant à son feuillet pariétal avec la plèvre gauche, présente au niveau de la tumeur pulmonaire, et se continuant avec elle, de petits mamelons jaunâtres à peine saillants. Le cœur est sain. Le tube digestif ne présente d'autre altération que quelques petites ulcérations tuberculeuses du gros intestin. L'œsophage, notamment, est absolument sain. Il n'y a pas de cancer du péritoine, sauf une petite plaque, à la face inférieure du diaphragme à gauche, au point où adhère la tumeur pulmonaire. Le foie, de volume normal, est semé à sa surface et dans sa profondeur de petits noyaux blanc-jaunâtre, du volume d'une lentille ou d'un pois. Le pancréas, la rate, les reins, les capsules surrénales, la vessie, ne présentent pas d'altérations. On ne trouve, en somme, de lésions cancéreuses que dans le poumon gauche, les ganglions et le foie.

L'examen microscopique nous a montré que ce cancer du poumon était un épithéliome à cellules polyédriques; cellules à gros noyau, souvent double, à protoplasma réfringent, parsemé de granulations et de forme très irrégulière, semblables, du reste, à celles observées pendant la vie dans les crachats. Ces cellules se rencontrent en traînées, en amas irréguliers, en boyaux pleins, entourées d'une gangue épaisse de tissu fibreux. Dans les points les plus anciens, on observe, mais rarement, la formation de globes épidermiques, absolument nets; présentant pourtant quelques différences avec ceux de l'épithéliome lobulé; les cellules qui les constituent ne renferment jamais d'éléïdine, elles sont, même au centre du globe, plus volumineuses, moins aplaties; beaucoup conservent un noyau encore apparent, elles ne présentent pas de crénelures; enfin par la coloration au picro-carmin, elles prennent une teinte moins franchement jaune, légèrement orangée. En aucun point le néoplasme ne renferme de cellules se rapportant au type cylindrique.

Dans les ganglions et dans le foie, les cellules épithéliales présentent les mêmes caractères, elles sont aussi englobées dans une gangue conjonctive qui offre le plus souvent la disposition du carcinome. Au pourtour du cancer et dans tout le reste du lobe inférieur gauche, les lésions sont celles de la sclérose pulmonaire, avec aussi de nombreux tubercules, en grande partie fibreux, semés çà et là.

Digitized by Google

Les altérations de l'épithélium alvéolaire au sein de ce tissu de sclérose, nous ont paru fort intéressantes à considérer. Partout, en effet, il est revenu au type embryonnaire; les cavités alvéolaires, limitées par des traînées fibreuses extrêmement épaisses, se montrent tapissées d'un revêtement continu de cellules cubiques, à très gros noyau; le plus souvent ces cellules se chargent de granulations graisseuses et forment des amas dégénérés au centre de l'alvéole; mais parfois aussi, elles prolifèrent, s'accumulent sur plusieurs couches le long des parois, ou forment de petits bourgeons épithéliaux saillants dans la cavité, ou encore remplissent toute cette cavité de cellules jaunes, sans aucune tendance à dégénérer. Et quoique ces cellules épithéliales proliférées soient bien distinctes des cellules de l'épithélium, par leur volume, leur couleur, leur aspect, il nous paraît vraisemblable que ces modifications subies par l'épithélium alvéolaire du fait de la sclérose, que ce retour à l'état embryonnaire du revêtement du poumon, ont dû constituer un terrain favorable au développement du cancer.

Nous sommes donc conduits à admettre qu'il s'agit là d'un épithélium développé primitivement au sein d'un lobe pulmonaire sclérosé d'ancienne date.

Pour ce qui est du développement primitif du cancer dans le poumon, il nous paraît inutile de le discuter, aucun autre organe ne nous ayant présenté de lésions susceptibles d'être interprétées comme l'origine du cancer; et les seuls qui, outre le poumon, fussent envahis, le foie et les ganglions, l'étant manifestement à titre secondaire.

Quant à l'antériorité de la sclérose, elle nous paraît également évidente : elle occupe le lobe inférieur gauche en totalité, sans être aucunement en rapport avec le siège et la forme du cancer de ce lobe; elle s'accompagne de lésions de dilatation des bronches dans un autre lobe, et enfin se montre à l'examen microscopique comme une lésion fort ancienne. Son origine est difficile à préciser; elle ne paraît affecter aucun rapport avec l'anthracose des poumons, qui est aussi prononcée dans les lobes non sclérosés que dans le lobe inférieur gauche; et nous pensons plutôt qu'elle doit être le reliquat de quelque bronchopneumonie de l'enfance, dont le souvenir s'était effacé de la mémoire de notre malade. Ce cancer primitif du poumon ne s'est pas développé aux dépens du revêtement bronchique; cette hypothèse est exclue par l'apparence de l'épithélium, la formation des globes épidermiques, l'absence d'éléments cylindriques. Il est donc probable que

Digitized by Google

c'est aux dépens de l'épithélium alvéolaire, déjà modifié, déjà revenu à l'état embryonnaire sous l'influence de la sclérose, qu'il s'est développé. Nous avons signalé la présence du streptocoque pyogène dans le pus retiré par ponction durant la vie. Ce même parasite se retrouvait sur les coupes, infiltrant les parois de la caverne. Il nous paraît avoir joué un grand rôle dans les phénomènes d'ulcération du cancer, et d'autre part nous permet d'expliquer la fièvre observée chez le malade, que n'auraient pu causer les lésions tuberculeuses absolument tardives qui existaient en même temps.

10. Tuberculose des voies biliaires; par M. Toupet, interne des hôpitaux.

M. Toupet présente à la Société un foie atteint de tuberlose des voies biliaires, avec formation de cavernes biliaires. Cette forme de tuberculose hépatique a déjà été décrite macroscopiquement depuis longtemps par MM. Rillet et Barthez; au point de vue microscopique, elle a été bien étudiée dans ces temps derniers par M. Sabourin. La pièce actuelle offre quelques particularités qui n'ont pas encore été observées jusqu'ici. D'abord, en incisant les canaux hépatiques on voit qu'ils communiquent largement avec les cavernes biliaires; d'autre part, sur les parois de ces canaux, on trouve un petit semis de granulations grisâtres, qui ne sont autres que des granulations tuberculeuses. Cette communication des cavernes biliaires avec les gros canaux hépatiques n'avait pas encore été observée, au dire de M. Sabourin. La présence des granulations tuberculeuses sur la paroi des canaux hépatiques, la constatation des follicules tuberculeux dans la paroi des cavernes biliaires sont en contradiction formelle avec l'opinion de Cruveilher, qui considérait ces lésions comme de l'angiocholite simple, et établissent d'une façon irréfutable la nature de ces cavernes.

11. M. Hallé présente le coude d'un enfant chez lequel on avait diagnostiqué d'abord une *fracture* ou une *contusion* du coude. Le gonflement disparu, on constate une dépression au-dessous de l'épitrochlée, avec un déplacement de la tête du radius et de l'olécrâne qui font porter le diagnostic de *luxation incomplète du coude en dedans*. Peu de temps après l'enfant meurt d'une broncho-pneumonie, complication d'une rougeole.

Digitized by Google

A l'autopsie, on trouve une *fracture sus-condylienne* détachant la trochlée, le condyle et l'épitrochlée. Le trait de fracture est plus bas que le lieu d'élection de la fracture de l'extrémité inférieure de l'humérus, et semble cependant plus haut que la ligne épiphysaire.

M. Broca rappelle que la thèse de Bertaumier montre que le lieu d'élection de cette fracture est plus bas qu'on ne le dit généralement.

M. Jalaguier pense que c'est là un décollement épiphysaire.

M. Quénu a vu dernièrement un enfant de 6 à 7 ans présentant la même déformation, chez lequel, comme dans le cas actuel, il n'a jamais pu obtenir la flexion au delà de l'angle droit.

12. M. Hallé présente un *maxillaire inférieur nécrosé* provenant d'un enfant qui était tombé sur le menton. Huit jours après cette chute, il se produit du gonflement, accompagné de phénomènes généraux, et des abcès qui sont ouverts. On a affaire là à une ostéo-myélite où le traumatisme a peut-être joué un rôle.

13. Rapport sur la candidature de M. Hallé par M. Babinski.

Parmi les observations présentées à la société par M. Hallé, nous en releverons deux qui ont trait à deux formes différentes d'une même affection. Il s'agit dans ces deux cas de sarcome mélanique, à début cutané. C'est d'abord l'histoire d'une femme de 45 ans chez laquelle se développe lentement dans la matrice de l'ongle du pouce droit une petite tumeur violacée qui fait tomber l'ongle. D'abord creusée, puis détruite par grattage et cautérisation, cette tumeur récidive, s'ulcère, et 10 mois après la première intervention, elle nécessite l'amputation du pouce, et l'ablation de deux ganglions brachiaux sur le trajet de l'artère humérale : Tumeur et ganglions d'un noir d'encre, ont la structure *du sarcome fasciculé mélanique*. Un an après, récidive dans les muscles de l'avant-bras, et notamment dans le long fléchisseur du pouce : l'avant-bras amputé dans le service de M. Périer est présenté à la société par M. Boiffin. La malade sort encore une fois gué-

Digitized by Google

rie : dans ce cas, marche lente et récidives locales pendant 2 ans au moins.

Dans le second cas il s'agit d'une femme de 52 ans, chez qui l'évolution fut tout autre. En juillet 1884 elle est opérée par M. Monod à l'hospice d'Ivry d'une petite tumeur mélanique cutanée siégeant à l'hypogastre : en même temps, ablation de ganglions inguinaux à gauche. Les plaies sont cicatrisées rapidement; mais trois semaines après, récidive dans la cicatrice hypogastrique. En septembre de la même année, trois mois après l'opération, elle entre dans le service de M. le Dr Guyot, pour des troubles viscéraux : on constate les petits nodules noirs de la récidive, la tuméfaction du ventre et du foie, de la dyspepsie, des vomissements, un peu de dyspnée sans signes physiques, et la malade qui ne s'alimente plus succombe cachectique dans le même mois. La généralisation est pour ainsi dire complète. Les ganglions inguinaux droits sont pris : Le foie énorme est mou, presque uniformément infiltré de tissu noir, en noyaux confluents : La rate en présente une trentaine : Sur le péritoine diaphragmatique notamment existent des trainées de petites *végétations noires, molles, pédiculées*, qu'on retrouve aussi très développées sur la plèvre pariétale ; sur la plèvre viscérale elles sont très marquées, et paraissent suivre des trajets vasculaires : Les poumons sont farcis de noyaux mélaniques nombreux, de volume variable, superficiels et profonds : Les reins n'en ont que quelques-uns, très petits à leur surface, ainsi que le cœur, l'endocarde et le péricarde. L'examen histologique du foie et des ganglions *montre un sarcome mou à petites cellules rondes* pigmentées, avec amas pigmentaires libres. Voici donc deux cas de sarcome mélanique cutané, dont l'un marche lentement et récidive plusieurs fois localement avant de se généraliser : dont l'autre est suivi à courte échéance de généralisation totale, d'infection, pour ainsi dire, évoluant avec une extrême rapidité, atteignant les lymphatiques, les viscères et les séreuses, où les lésions présentent la forme de végétations spéciales. Dans le premier cas c'était du sarcome fasciculé; dans le second du sarcome mou à petites cellules rondes. Ces différences marquées dans la marche, et la gravité correspondant à deux variétés d'une même tumeur, font l'intérêt de ces deux observations, et de leur comparaison.

M. Féré est nommé *membre honoraire* sur sa demande.

MM. Frémont, Léonard et Daniel Van Duyse (de Gand), sont nommés *membres correspondants*.

Digitized by Google

Séance du 19 novembre 1886.

PRÉSIDENCE DE M. CORNIL.

14. — M. COUSIN présente des pièces provenant d'un malade entré à l'hôpital avec une *tumeur de la fosse iliaque* gauche, diagnostiquée par M. Peyrot *Adénite tuberculeuse;* assez longtemps après, le malade allait mieux, lorsqu'apparaissent des hématuries abondantes, puis du pus et des gaz, enfin des matières fécales dans les urines.

A l'autopsie, on trouve quelques rares tubercules dans les poumons. Il y a adhérence intime des anses intestinales dans la fosse iliaque gauche; la vessie contient des matières fécales; en arrière, elle communique avec une poche qui renferme dans ses parois des ganglions caséeux, et s'ouvre elle-même dans le gros intestin, très rétréci à ce niveau. Le cœcum, dilaté en raison de ce rétrécissement, a basculé en haut de façon à siéger dans l'hypochondre droit: on voit très bien la distension des ligaments cœcaux étudiés par M. Tuffier, dans une communication récente.

M. PICQUÉ insiste sur ce fait que l'hématurie s'est produite isolément sans qu'il y ait eu, avant ni après, de cystite purulente. La pneumo-urie à gaz odorants est survenue ensuite, et la sortie des matières fécales par l'urèthre n'a été constatée que dans les derniers jours.

M. CORNIL signale la rareté de cette ouverture double d'un foyer caséeux dans le rectum et dans la vessie. Il fait remarquer à quel point le cœcum distendu s'était renversé et élevé dans l'adomen.

M. TUFFIER a observé un nouveau fait de renversement du cœcum distendu et bridé par ses ligaments, à la suite d'une obstruction de l'intestin comprimé par une masse tuberculeuse.

15. M. TUFFIER montre sur un fœtus de 5 mois, un rein gauche de forme carrée, occupant son siège normal. et

Digitized by Google

recevant outre l'artère rénale qui vient de l'aorte, une artère supplémentaire qui vient de l'iliaque primitive. L'autre rein est normal.

16. M. Bouygues présente des pièces qui proviennent d'un individu, alcoolique avéré, chez lequel on avait diagnostiqué une gastrite alcoolique avec dilatation stomacale. Bientôt l'amaigrissement, l'apparition d'une tuméfaction rénitente au creux épigastrique, la teinte jaunâtre de la face, font reconnaître l'existence d'un *cancer de l'estomac*, en même temps qu'évolue une *tuberculose pulmonaire*.

A l'autopsie, on constate une tuberculose péritonéale généralisée, formant de véritables végétations sur l'épiploon épaissi et induré. L'estomac très rétracté a des parois épaisses d'un centimètre dans tous les points; il est englobé, du reste, dans une énorme tumeur qui contient en arrière le pancréas, et descend jusqu'au rein gauche, dans lequel on trouve des noyaux. On trouve de la lymphangite cancéreuse dans le poumon, et des nodules à la face pleurale du diaphragme.

M. Cornil fait observer qu'il ne paraît pas y avoir d'ulcération à la surface de la muqueuse stomacale ; le développement du cancer dans le grand épiploon et le péritoine permet de supposer que c'est là le point de départ et que l'estomac n'a été envahi que secondairement, de dehors en dedans.

17. Malformations chez un fœtus de 6 mois ; par M. Potocki, interne des hôpitaux.

Le cerveau, arrêté dans son développement, n'occupe que le tiers de la cavité crânienne; le corps calleux manque ; il y a une hydrocéphalie extraventriculaire considérable.

La partie inférieure de la colonne lombaire donne insertion, par un orifice de la grandeur d'une pièce de 50 centimes, à un spina-bifida formé d'une poche unique cloisonnée dans laquelle se perdent quelques filets nerveux de la queue de cheval.

Tenant probablement aux lésions de l'axe médullaire, on trouve que la peau des membres inférieurs et des fesses immédiatement au-dessous du spina-bifida recouvre une masse adipeuse extrêmement épaisse. En la disséquant,

Digitized by Google

on voit que les grands et moyens fessiers manquent, que les muscles pelvi-trochantériens sont réduits à de simples filets musculaires, que les muscles de la cuisse atrophiés sont séparés par des masses graisseuses considérables, et qu'enfin les muscles des jambes et des pieds manquent presque totalement. On ne retrouve que quelques débris des muscles de la région postérieure de la jambe. Les membres supérieurs sont normaux.

Le cœur offre une communication des deux ventricules à la partie supérieure de la cloison.

L'artère pulmonaire diminuée de calibre donne naissance à un canal artériel presque filiforme; au contraire l'aorte est plus volumineuse qu'à l'état normal. Elle fournit dans l'ordre suivant les gros vaisssaux: carotide primitive droite, carotide gauche, sous-clavière gauche et enfin la sous-clavière droite qui se porte entre les scalènes après avoir passé entre l'œsophage et la colonne vertébrale.

Il n'y a que deux valvules sigmoïdes à l'artère pulmonaire.

Dans l'oreillette droite, en avant et au-dessous du trou de Botal encore existant, est une dépression au fond de laquelle s'ouvre un canal. Ce canal résulte de la convergence de la veine cave supérieure gauche et d'un vaisseau qui en suit en bas la direction et qui vient perforer le diaphragme en un point exactement symétrique de l'orifice diaphragmatique de la veine cave inférieure droite. Ce vaisseau n'a pas été suivi dans l'abdomen.

18. Conformation extérieure et vaisseaux du cœcum ; par M. Tuffier, prosecteur à la Faculté.

Le cœcum n'a pas chez l'adulte la forme régulière qu'on lui trouve sur le fœtus. En effet, il présente chez ce dernier l'aspect luxé et généralement trilobé par les trois bandes longitudinales de l'intestin. L'appendice occupe son extrémité la plus déclive et lui fait directement suite en bas, comme le développement réciproque de ces deux organes permet de le comprendre. Chez l'adulte l'organe de l'appendice est *toujours* rapproché de la région iléocœcale, très voisine et souvent en rapport direct avec la partie inférieure de l'intestin grêle. La partie la plus déclive du cœcum ne répond donc plus à l'origine de cet appendice, elle est formée par la paroi latérale externe du cœcum qui a basculé en dehors. L'examen plus approfondi de cette conformation montre que ce n'est pas toute la paroi latérale mais surtout, et dans un grand nombre de cas, seulement, la

Digitized by Google

portion comprise entre la bande antéro-externe et la bande postéro-externe. Il semble donc qu'il y ait là un point plus faible qui cède sous la pression répétée des matières intestinales. Les vaisseaux du cœcum viennent de la mésentérique par la colique droite inférieure qui arrive à la jonction iléo-cœcale, se divise en trois branches, l'une antérieure croise le bord supérieur de la valvule (fosse iléo-cœcale supérieure), l'autre postérieure se rend à la paroi inférieure du cœcum et donne un rameau qui chemine dans le même appendice jusqu'à son sommet (Disposition bien décrite par Trèves). Les artères cœcales antérieures et postérieures se distribuent aux parois antérieures et postérieures du cœcum, tandis que la paroi latérale ne reçoit que des capillaires. Ces artères sont profondément situées dans les dépressions perpendiculaires à l'axe du cœcum, dépressions comblées en partie par des bandes fibreuses qui donnent aux parois où se trouvent des artères une solidité qui contraste avec la friabilité de la paroi externe dépourvue de ces bandes fibreuses. Ce fait joint à la direction de l'axe de la valvule ilèo-cœcale vers la paroi inféro-externe, et à l'adhérence solide de l'appendice au mésentère explique la conformation chez l'adulte.

18 *bis*. Note sur les kystes dermoïdes du plancher buccal ; par le Dr Gérard Marchant, chirurgien des hôpitaux.

(*Mémoire présenté à l'appui de sa candidature au titre de membre titulaire.*

Je n'ai pas l'intention de refaire en entier l'histoire *des kystes dermoïdes du plancher de la bouche*; ce serait rééditer un bon mémoire d'Ozenne sur ce sujet (1), et copier le très intéressant chapitre que M. le professeur Lannelongue a consacré à cette affection dans son récent *traité des kystes congénitaux du cou* (2). Mais ayant eu l'occasion de recueillir, dans ces derniers temps, deux faits nouveaux, de kystes dermoïdes du plancher de la bouche, l'un personnel, l'autre qui m'a été amicalement communiqué par mon cher maître, le Dr Paul Reclus, j'ai pensé qu'il n'était pas sans intérêt de mettre en relief les particularités qui m'avaient été fournies par ces deux cas, et de

(1) E. Ozenne. *Des kystes dermoïdes sublingnaux* (*Archives générales de médecine*, 1883).

(2). O. Lannelongue et Achard. *Traité des kystes congénitaux du cou*, 1886.

Digitized by Google

les rapprocher au point de vue du siège anatomique, des symptômes, et de la médecine opératoire des observations publiées jusqu'à ce jour.

Cette affection n'est pas absolument rare, puisque Ozenne en recueillait 21 cas en 1883, et le professeur Lannelongue 28 en 1886. Voici les deux nouvelles observations, à ajouter à cette nomenclature.

Obs. I.— (Communiquée par le Dr Paul Reclus). Garçon de 25 ans (août 1886) belle santé; rien de bien particulier à noter dans ses antécédents. Il a toujours eu le cou un peu gros à sa partie supérieure; la région sus-hyoïdienne était tendue et un peu saillante. Peu à peu la tuméfaction s'est accentuée,et lorsque le malade nous consulte voici ce que nous constatons: tumeur arrondie dans la région sus-hyoïdienne régulièrement distendue: cette tumeur est limitée en avant par la courbe du maxillaire et en bas par l'os hyoïde légèrement débordé. Lorsque le malade ouvre la bouche on voit la langue soulevée et appliquée contre la voûte palatine; elle est ainsi refoulée par la tumeur sus-hyoïdienne qui fait saillie dans la bouche et soulève le plancher; la pression exercée sur la saillie intra-buccale se transmet intégralement au doigt placé sur la saillie sus-hyoïdienne. Il s'agit évidemment d'une tumeur liquide d'origine congénitale et qui s'est surtout accrue à partir de l'âge de 20 ans. Diagnostic: kyste dermoïde vérifié par une ponction exploratrice qui donne issue à une substance butyreuse.

Incision sur la ligne médiane, de la symphyse mentonnière à l'os hyoïde, division de la peau, du tissu cellulaire; écartement des muscles; la tumeur à paroi blanche, épaisse, résistante est saisie; ponction; issue d'une certaine quantité de substance butyreuse; pince à forcipressure pour oblitérer l'ouverture et conserver un certain volume à la tumeur que l'on attire et que l'on détache des parties adjacentes; l'énucléation est assez facile, sauf au niveau de l'os hyoïde, à la face postérieure duquel elle adhère; section d'un pédicule; drain suturé au crin de Florence. Guérison rapide.

Obs. II. (*Personnelle*). — Mlle Anne C..., âgée de 24 ans, présente depuis sa naissance, une grosseur qui fait saillie dans la bouche, et sous le menton : la mère nous raconte que dans les premiers jours de l'existence de sa fille, elle a remarqué cette tuméfaction : « elle a toujours eu, dit-elle, un double menton.... » Le volume de cette tumeur s'est ac-

Digitized by Google

cru peu à peu, mais c'est surtout depuis 2 ans qu'elle a pris des proportions notables, et qu'elle est devenue gênante.

Voici l'ensemble des troubles fonctionnels présentés par le malade : gêne de la déglutition, qui est *longue à se faire, hésitante,* puisque *très souvent* Mlle A..., *avale de travers*. Nausées qui surviennent très facilement au moment de la toux. « Je sens là, dans ma gorge, quelque chose de gros, dit la malade; cela me gêne encore pour parler; ma langue se renverse, cloche au moment de l'émission des sons, et je suis souvent gênée, pour respirer, lorsque je suis couchée. »

Tel est l'ensemble des troubles fonctionnels. L'examen local révèle une *déformation de la région sus-hyoïdienne*, et de la région *sub-linguale*. Il existe une *saillie médiane*, repoussant la peau de la région sous-maxillaire et soulevant la muqueuse sublinguale. Cette saillie déforme la peau, d'une part, et la muqueuse d'autre part, suivant une courbe veule, arrondie. Muqueuse et peau sont absolument normales, libres d'adhérences; elles sont seulement refoulées *uniformément* dans tous les points.

La langue est soulevée, ramassée en arrière, et si la malade essaye de la projeter en avant, on la voit se mouler, s'arrondir, sur la surface de la grosseur, sans que la pointe puisse franchir les arcades dentaires, au delà de quelques millimètres.

La palpation révèle une tumeur située profondément dans le plancher de la bouche : l'exploration bi-manuelle, avec un ou deux doigts de la main droite placés sous la langue, pendant que ceux de la gauche explorent la région sous maxillaire, cette exploration révèle une tumeur qui oscille dans ce plancher buccal,dans le sens des pressions : elle se déplace alternativement vers la région sublinguale et la pression dans la cavité buccale la repousse vers la région sus-hyoïdienne, mais ces déplacements *sont lents* à se produire.

La palpation révèle encore qu'il s'agit d'une tumeur à contours arrondis, des dimensions d'un œuf; mais il est impossible de suivre toute la périphérie de la tumeur, le doigt étant arrêté par des surfaces rénitentes, ne se laissant pas déprimer; impression qui révèle la notion d'une tumeur arrondie, mais profondément cachée, enveloppée.

Cette tumeur n'est pas *fluctuante*, si on a le soin de la fixer, manœuvre d'ailleurs difficile : elle est résistante, offrant cependant une certaine élasticité. A sa surface la pression du doigt ne produit absolument aucune empreinte.

Digitized by Google

Cette tumeur est mobile avec l'os hyoïde pendant les mouvements de déglutition; et si pendant un de ces mouvements l'index et le pouce cherchent à séparer la tumeur de l'os hyoïde, on sent qu'elle est fixée, adhérente à cet os et entraînée par lui. Il est possible, au contraire, par l'exploration profonde intrabuccale, d'interposer l'extrémité de l'index entre la tumeur et la face postérieure et médiane du maxillaire inférieur.

En présence de ces caractères, tumeur *congénitale*, *arrondie*, *située entre les muscles du plancher de la bouche*, adhérente à l'os *hyoïde*, tumeur *ferme*, non fluctuante, nous portons le diagnostic de *tumeur dermoïde du plancher de la bouche*, repoussant celui de grenouillette, que nous donnait la mère de la malade.

Nous conseillons l'opération, qui est acceptée; le kyste a été enlevé en totalité par la voie *sus-hyoïdienne*, en suivant les *précautions sur lesquelles* nous *insisterons plus loin....*

La tumeur était située entre les muscles génio-hyoïdiens et génio-glosse, entourée d'un tissu cellulaire lâche, énucléable partout, par le doigt, sauf au niveau de l'os hyoïde, où elle présentait une attache fibreuse, qui avait été diagnostiquée et prévue.

La guérison s'est faite en trois semaines et a été absolument satisfaisante.

La tumeur, parfaitement arrondie, avait le volume d'un œuf. Sur la tumeur principale était greffée, dans le voisinage de l'os hyoïde, une deuxième petite grosseur, du volume d'un haricot. La paroi, d'un blanc nacré, était épaisse; le contenu était formé par de la matière sébacée d'un blanc laiteux.

Voici d'ailleurs l'analyse histologique de la pièce, que nous avons confiée à M. Dubar, sous-chef du laboratoire d'histologie du professeur Trélat, à la Charité.

Ce kyste présente à étudier : 1° sa paroi; 2° son contenu.

1° Sa paroi, qui est plane dans presque toute son étendue, offre un certain nombre de prolongements, plus ou moins étroits et allongés. Elle a une structure analogue à celle de la peau, c'est-à-dire qu'elle est formée d'une couche de tissu conjonctif, tapissé d'un épithélium pavimenteux stratifié.

La couche sous-épithéliale est constituée par un tissu conjonctif à cellules aplaties, renfermant un certain nombre de fibres élastiques, des vaisseaux, artères et veines, des nerfs.

Digitized by Google

L'épithélium qui la recouvre a une structure identique à celle de l'épiderme, c'est-à-dire qu'il est formé :

a. D'une couche de cellules cylindriques reposant sur la membrane conjonctive ; *b.* d'une couche de cellules polygonales à dentelures très fines, se joignant avec celles des cellules voisines ; *c.* d'une couche de cellules remplies de granulations d'éléidine ; *d.* de cellules cornées, en couche très épaisse.

2° Son contenu est constitué par des cellules épidermiques ayant subi la dégénérescence cornée. Il y existe aussi un grand nombre de granulations graisseuses.

La structure de la paroi de ce kyste et la composition de son contenu montre qu'on a bien affaire à un kyste dermoïde.

Anatomie pathologique. — L'analyse faite par Dubar rappelle bien les faits antérieurement étudiés, et qu'on trouve avec un grand luxe de détails dans le mémoire d'Ozenne. L'examen histologique manque au fait de Reclus, mais il n'est pas douteux qu'il se trouvait en présence d'une tumeur congénitale. Le siège anatomique si précis, les connexions avec l'os hyoïde, le contenu, plaideraient en faveur de cette origine, si besoin en était.

Il s'agit dans ces deux cas de *kystes dermoïdes*, c'est-à-dire de kystes dont la paroi est formée par des éléments de la peau, et non de *kystes mucoïdes ou séreux* (1).

Ces *kystes dermoïdes* méritent le nom de kystes *dermoïdes du plancher de la bouche*, car ils ne sont ni *sublingaux*, ni *sus-hyoïdiens* ; s'ils déforment et la région sub-linguale et la région sus-hyoïdienne, ils sont également séparés de la peau et de la muqueuse par des muscles.

Les tumeurs congénitales du plancher de la bouche renferment deux classes de tumeurs :

a. Les kystes dermoïdes à proprement parler (c'est la variété fréquente).

b. Les tumeurs congénitales implantées sur le maxillaire inférieur et constituant le *polygnathisme* (variété rare) (2).

---

(1) Avant le traité de M. Lannelongue, les auteurs avaient de la tendance à ranger, dans la même variété, toutes les tumeurs congénitales : un des principaux mérites de ce traité remarquable est d'avoir montré que la série des kystes congénitaux pouvait être décomposée de la façon suivante : kystes dermoïdes, kystes mucoïdes, kystes séreux.

(2) Ces tumeurs renferment des kystes, des pièces osseuses, etc.

Digitized by Google

Les kystes dermoïdes, qui fixeront seuls notre attention, peuvent, au plancher buccal, être divisés en deux sous-variétés, suivant qu'ils sont *fixés à l'os hyoïde* ou *aux apophyses géni : a.* kystes dermoïdes ad-hyoïdiens ; *b.* kystes dermoïdes ad-géniens.

Dans les deux observations qui précèdent, il s'agissait de kystes ad-hyoïdiens : les faits de Barbes (1), de Landeta et de Verneuil (2) rentrent dans cette variété. Les types de kystes *ad-géniens* nous sont fournis par les observations de Combalat (3), de Nicaise (4), de Dardignac (5).

Cette notion a échappé à bien des observateurs, qui ne signalent même pas cette adhérence. Ces connexions squelettiques nous semblent avoir une telle importance diagnostique et opératoire, que nous n'hésitons pas à en faire un des caractères des tumeurs dermoïdes du plancher de la bouche.

Pourquoi certains de ces kystes sont-ils ad-hyoïdiens et les autres ad-géniens ? On n'est pas encore en mesure, à l'heure actuelle, de répondre à cette question, et l'hypothèse récente, basée sur les travaux de His, d'après laquelle les kystes congénitaux du cou et les fistules seraient dus à un vice d'évolution du thymus ou du corps thyroïde (6) ne nous éclaire guère sur la pathogénie de ces deux variétés de kystes dermoïdes.

Siège anatomique. — Evolution. — Quel que soit le point d'adhérence génien ou hyoïdien, le siège anatomique du plus grand nombre de ces tumeurs *est le même* : il est à regretter que les observations soient si incomplètes sur la localisation de ces kystes : dans le cas de Reclus et le nôtre, la situation précise est indiquée : mais dans les vingt-huit autres faits connus jusqu'à ce jour, nous ne trouvons que quatre fois une *indication anatomique précise* (7).

---

(1) Voir Obs. XIX.
(2) Voir Obs. XV et V.
(3) Voir Obs. XXVI.
(4) Voir Obs. XXIV.
(5) Voir Obs. XXX.
(6) Quénu. *Agrég. anat.*, 1886. *Des arcs branchiaux chez l'homme.*
(7) Obs. de *Gruber* « la tumeur siégeait entre les génio-hyoïdiens et les génio-glosse. — Obs. de *Meunier* « en arrière du maxillaire inférieur au dessus du mylo-hyoïdien, entre les génio-glosse. » 3 Obs. *de Landeta* « dans l'interstice des génio-hyoïdiens, » 4 Obs. « entre les génio-hyoïdiens et génio-glosse. »

Digitized by Google

Ces kystes dermoïdes se développent dans le plancher de la bouche, entre la corde des génio-hyoïdiens et l'éventail des génio-glosse, à droite et à gauche mais *au-dessus* de la sangle musculaire formée par les mylo-hyoïdiens : ils évoluent dans cette loge musculo-celluleuse, bridée en avant par la symphyse mentonnière, en arrière et en bas par l'os hyoïde : ils respectent ces limites osseuses et musculaires, et s'ils les franchissent, ils produisent des refoulements laryngés, des soulèvement lingaux, des déjettements osseux (exceptionnel), comme l'apprend la symptomatologie. Ces tumeurs sont *médianes*, *exceptionnellement latérales*.

Ces limites anatomiques nous expliquent le volume à *peu près constant de ces tumeurs* : que donne, en effet, le relevé des observations ?

Le kyste a été comparé à :

Un gros œuf.	dans	12 cas.
Une mandarine. . . .	id.	1 cas.
Une noix.	id.	2 cas.
Une pomme.	id.	3 cas.
Une petite orange. . .	id.	1 cas.
		19 cas.

D'autres observateurs leur ont assigné comme dimensions 6 centimètres de long sur 4 de large ; d'autres ont dit que la tumeur *était très volumineuse*, avait *des dimensions considérables*.

Il y avait aussi un certain intérêt à savoir à quel âge ces tumeurs avaient nécessité une opération : le même relevé comparatif des observations nous a montré que c'est de 16 à 24 ans, que les malades avaient réclamé une intervention chirurgicale ; la moyenne nous a donné 23 ans..... Si les malades viennent à cet âge demander d'être débarrassés de leur tumeur, ce n'est pas par coquetterie comme l'a dit Desprès, plus spirituellement qu'avec vérité, mais parce que arrivé à ce degré de développement, la tumeur ne peut plus évoluer dans sa loge musculo-squelettique, et tend à franchir ses limites avec gêne, avec douleur. La coquetterie est si peu en jeu, que, (si c'est là un argument) dans 20 observations, où le sexe est indiqué, les hommes et les femmes forment le même contingent de tumeurs (10 hommes — 10 femmes).

Il s'agit dans tous ces cas de tumeurs à *parois épaisses*, de *tumeurs arrondies* : si le premier de ces caractères est commandé par la structure de la paroi, le second, *la forme arrondie de ces tumeurs*, doit être attribué à la sécrétion

Digitized by Google

ininterrompue de la poche, sécrétion qui distend uniformément la poche, contenue dans sa loge ostéo-musculaire, susceptible d'ampliation.

Ces tumeurs *sont mobiles*, surtout celles qui adhèrent à l'os hyoïde, et le suivent dans tous les actes de la phonation et de la déglutition. Il était curieux de rechercher si les tumeurs *adgéniennes*, fixées à l'os maxillaire, ne subissant que des pressions musculaires sans mobilité directe, étaient *plus fixes* que les ad-hyoïdiennes, et avaient de la tendance à contracter des adhérences avec la muqueuse; cette opposition entre nos deux catégories de tumeurs est *purement théorique*, et la lecture des faits connus, ne nous fournit aucun renseignement sur ce point.

Toutes ces tumeurs développent autour d'elles une sorte de bourse séreuse et ce travail continu de glissement rend leur énucléation facile : le seul obstacle réside dans le *pédicule*; ces détails étaient saisissants dans notre observation et dans celle de Reclus; ils se retrouvent notés dans bien d'autres observations.

Symptomes. — La tumeur est *congénitale*. Les parents racontent que l'enfant a toujours eu un menton développé, un double menton. — Cette notion doit être recherchée avec grand soin ; à elle seule, elle permettrait de faire le diagnostic; il n'est pas toujours possible d'établir cette filiation, et si, dans douze observations, il est expressément indiqué que la tumeur était *congénitale* ou datait de l'enfance, dans huit autres, il est simplement dit que c'est de six à quinze ans que la grosseur s'est montrée.

Comment se présente l'affection lorsque la tumeur a atteint un volume moyen? — La région sus-hyoïdienne, au lieu d'être à peu près plane, proémine au-dessous du plan osseux sous-maxillaire; mais elle se traduit par une courbe veule plutôt que par une surface arrondie. La tumeur étant bridée par la double corde génio-hyoïdienne et la sangle mylo-hyoïdienne, refoule ces obstacles, et ils forment un arc à convexité inférieure, arc tendu entre le rebord maxillaire et l'os hyoïde.— Cette forme fruste,qui en imposerait à un examen superficiel, (qui trompe les parents, obs. 11), se retrouve du côté de la cavité buccale; il y a un exhaussement en masse de tout ce plancher muqueux, plutôt qu'une saillie localisée. Il n'était pas inutile d'appeler l'attention sur ces détails minutieux, car ils sont bien réels ; parallèles aux données de l'étude anatomo-pathologique macroscopique, ils deviennent d'un grand secours diagnostique.

Digitized by Google

La *palpation* révèle des phénomènes plus intéressants encore : on sent une tumeur, on peut la *soupçonner arrondie*, car les muscles la brident de toute part.

La *fluctuation* n'est qu'une apparence, et ce signe, sur lequel on a tant insisté, la *recherche de l'impression du doigt,* se montrera exceptionnellement; le contenu demi-solide du kyste explique l'absence de la fluctuation, sa situation sous-musculaire rend compte de l'impossibilité d'en déprimer la surface.

Une des premières recherches est de savoir si cette tumeur, qui proémine du côté cutané et du côté sublingual, est *mobile.* — On la repousse alors du côté muqueux vers le plancher sus-hyoïdien. — C'est dans cette manœuvre que se montrent deux caractères essentiels :

1° *La lenteur dans les mouvements de déplacement de la tumeur.*

2° *L'éloignement de la tumeur des doigts explorateurs.*

La tumeur dermoïde ne se déplace qu'après refoulement des masses musculaires tendues et une pression lente, exercée dans la région sus-hyoïdienne la fait saillir du côté buccal, puis elle reprend sa place au bout d'un temps appréciable. — Il s'agit d'un soulèvement en masse de la muqueuse sublinguale et même de la base de la langue.— Le même phénomène se reproduit avec des caractères identiques dans la région sus-hyoïdienne, lorsque la pression s'exerce à l'intérieur de la cavité buccale. — Pendant ces manœuvres, le doigt n'a que des contacts lointains; il sent la tumeur comme à travers une étoffe épaisse, sensation *confuse* bien appréciable, lorsque l'exploration se fait du côté buccal.

Cette lenteur dans les mouvements de déplacement en haut et en bas, trouve sa cause dans les connexions de la tumeur avec les muscles, d'une part, et, d'autre part, dans ses adhérences avec le squelette; le siège sous-musculaire rend compte de la difficulté des contacts.

Il est facile de soupçonner les adhérences du kyste au squelette. — S'il adhère à l'os hyoïde, il suit cet os dans ses déplacements au moment de la déglutition. — Pour être sûr de ne pas être la victime d'une illusion et de rapporter à la tumeur une mobilité qui appartient à toute la région sus-hyoïdienne, il suffit d'interposer le pouce et l'index de la main droite, entre la tumeur et l'os hyoïde. Alors, dans les mouvements de déglutition, la tumeur vient buter contre le doigt et témoigner ainsi de ses adhérences hyoïdiennes. — Tel était le cas de l'obs. II.

Cette recherche a une importance opératoire. — Com-

Digitized by Google

ment les choses se passent-elles dans les tumeurs dermoïdes ad-géniennes? — La théorie permet de le deviner, sans qu'il soit possible d'étayer une opinion, basée sur la lecture des observations. — Il sera, d'ailleurs, facile de constater la non implantation de la tumeur sur l'os hyoïde.

Ainsi donc *tumeur congénitale, donnant à la région sus-hyoïdienne l'apparence d'un double menton (menton de grenouille), tumeur oscillant lentement, produisant un soulèvement en masse de la région sublinguale et de la région sus-hyoïdienne, tumeur arrondie, ferme, élastique, à contact d'enveloppement difficile, à pédicule génien ou hyoïdien*, tels sont les caractères fondamentaux qui permettent d'asseoir le diagnostic sans beaucoup de difficultés.

Diagnostic. — Ce diagnostic a cependant exercé la sagacité des cliniciens. — Toutes les variétés de *grenouillette*, surtout la *grenouillette congénitale*, les *kystes séreux du plancher* de la bouche, les *tumeurs érectiles*, les *kystes hydatiques* et les *lipômes* de la même région peuvent devenir l'occasion d'erreurs de diagnostic.

Quelles que soient leurs variétés les grenouillettes sont *des tumeurs salivaires*; elles constituent des tumeurs *sublinguales, sous-muqueuses, à parois minces, inégalement repoussées, translucides, rosées, fluctuantes :* surtout cantonnées dans le plancher sub-lingual, qu'elles débordent, elles ne perdent pas leur caractère de tumeur sub-linguale, en dépassant leurs limites.

La migration d'une grenouillette sub-linguale venant faire saillie, à la région sus-hyoïdienne, à travers un interstice musculaire, constitue *la grenouillette sus-hyoïdienne* si bien étudiée par notre maître Delens : mais la tumeur sub-linguale a précédé dans la plupart des cas la tumeur sus-hyoïdienne : celle-ci *acquise*, ne s'est développée que tardivement, souvent après une opération : la fluctuation est des plus nettes, et les doigts explorateurs se renvoient le contenu des deux poches sub-linguale et sus-hyoïdienne : tous ces caractères sont bien lointains de ceux assignés aux kystes dermoïdes.

Toutes ces remarques diagnostiques s'appliquent encore aux kystes séreux du plancher de la bouche, affection rare, dont le siège anatomique (bourse séreuse de Fleischmann) et l'origine (peut-être congénitale) sont encore un sujet de discussion. N'est-il pas intéressant de relever que dans les 29 observations de tumeurs congénitales sus-hyoïdiennes

Digitized by Google

que nous avons analysées, il n'en existe aucune qui rappelle ces kystes séreux, et prête à la confusion.

Les *tumeurs érectiles du plancher de la bouche*, sur lesquelles Dolbeau a appelé l'attention, en les décrivant sous le nom de *grenouillettes sanguines*, sont aussi des tumeurs congénitales, mais quelle distance entre ces grosseurs violacées, réductibles, variables suivant les cris et l'effort, susceptibles d'un accroissement rapide, et les tumeurs dermoïdes à caractères *si fixes*, *si constants*.

Les kystes hydatiques du plancher buccal constituent une exception: dans deux faits partout cités, l'un du Professeur Gosselin, il s'agissait d'un homme de 61 ans, et l'autre du Professeur Richet d'une femme de 38 ans. Ces tumeurs *étaient acquises*. L'âge *des malades*, *l'apparition en dehors de l'état congénital*, sont des remarques des plus précieuses car leurs autres caractères entraîneraient la méprise : comme les kystes dermoïdes, ces tumeurs peuvent *être intra*, *ou sous-musculaire*, elles sont *arrondies*, et leur *paroi est dure et résistante*; leur volume *doit être moindre*.

Les *lipômes* de la région sus-hyoïdienne (improprement appelés grenouillettes graisseuses sus-hyoïdiennes) sont encore des tumeurs acquises; *l'irrégularité de leur forme* (accroissement par prolongements), leur *lobulation*, la sensation que donnent ces petites boules graisseuses (*collision crépitante*), la tendance qu'elles ont à repousser la peau sus-hyoïdenne permettront d'éviter la méprise.

En résumé le diagnostic du *kyste dermoïde* pourra être posé d'une façon catégorique, même sans la ponction exploratrice, dont les caractères négatifs ont plusieurs fois servi au clinicien.

Traitement. Les chirurgiens semblent d'accord sur la question du traitement, puisque dans 21 cas où le procédé opératoire est indiqué, 19 fois l'opération a été faite par la *voie buccale*, 2 fois seulement par la *voie sus-hyoïdienne :* si nous ajoutons à ces cas deux cas, celui de Reclus et le nôtre, cela porte à 4 le chiffre des opérations par cette voie.

Comparons les avantages de la voie intra-buccale, et de la voie sus-hyoïdienne.

L'extirpation par la voie buccale a un avantage considérable qui a certainement influencé tous les opérateurs, *l'absence d'une cicatrice* visible, motif d'esthétique d'autant plus prisé qu'il s'agit de personnes jeunes, puisque c'est à

Digitized by Google

l'âge de 23 ans, en moyenne, que ces interventions ont été demandées.

Cet argument a certes une grande portée, et à l'époque où régnait l'incertitude des réunions primitives, il était péremptoire : il est *à peu près* sans valeur aujourd'hui.

Ce procédé présente-t-il d'autres avantages ?

Pour atteindre la tumeur par cette voie, il faudra : *a*) sectionner péniblement la muqueuse, en arrière du rebord de la mâchoire, éviter dans cette incision parabolique les conduits salivaires ; *b*) intéresser sinon diviser les génioglosse ; *c*) arrivé sur la tumeur le chirurgien aura à libérer celle-ci de ses adhérences profondes aux apophyses géni, on à l'os hyoïde ; il est à craindre que malgré son habileté, il ne puisse terminer l'énucléation et laisse au fond du puits opératoire une partie de la poche, qui sera l'occasion d'une récidive.

Sur les 19 extirpations par la voie buccale, je trouve notées des excisions partielles, des divisions des génioglosse, des récidives, des opérations en plusieurs temps, des cautérisations de la poche au nitrate d'argent ; je trouve encore que les opérateurs se félicitent d'avoir terminé l'opération sans blessure des conduits salivaires, etc.

Quel sera le résultat de cette intervention ? il existera une plaie cavitaire, dans laquelle séjourneront les produits buccaux naturels ou introduits pour l'alimentation ; en un mot une asepsie rigoureuse sera impossible.

Malgré toutes ces conditions qui nous semblent très défavorables, les résultats opératoires ont été satisfaisants : on n'a pas eu à déplorer d'accidents graves, à en juger par les quelques détails, trop courts, consignés dans ces observations.

La durée de la guérison, en dehors de la récidive, a été de quelques semaines.

Voie sus-hyoïdienne. — Sur le conseil de notre excellent maître Reclus, nous avons chez notre malade pratiqué l'opération par la voie sus-hyoïdienne, médiane ; l'opération a été d'une simplicité extrême, et ses résultats très-satisfaisants.

Par cette voie l'opération comprend plusieurs temps :

1° Dans un premier temps section de la peau, exactement *sur la ligne médiane*. Division du raphé cellulo-graisseux, qui correspond à l'entrecroisement des fibres des mylo-hyoïdiens.

2° Recherche de l'interstice des muscles génio-hyoï-

Digitized by Google

diens, et écartement de ces muscles, en dehors, avec deux écarteurs à extrémités arrondies et mousses (1).

3° *Libération de la tumeur.* — La tumeur apparaît alors, libre d'adhérence, avec sa teinte bleuâtre, nacrée, rappelant une sclérotique: en même temps qu'on pince la tumeur avec une pince à mors plats, on fait une ponction à sa surface; la tumeur se vide alors rapidement de son contenu butyreux : lorsqu'on juge sa réduction de volume suffisante on applique une pince sur l'ouverture de la poche nécessitée par la ponction. L'index préalablement phéniqué, fait alors le tour de cette tumeur en partie exprimée et ratatinée. Les adhérences celluleuses cèdent avec la plus grande facilité, mais on reconnait bientôt que le kyste a un pédicule, soit génien, soit hyoïdien.

4° *Détachement du pédicule.* Prolongeant si la chose est nécessaire l'incision cutanée soit vers l'os hyoïde, soit vers l'os maxillaire, on attire doucement la tumeur au dehors, et on a le pédicule sous les yeux; on le détache au ras de l'os avec une petite curette, des ciseaux ou un bistouri.

On lave la plaie avec grand soin avec une solution phéniquée forte, pour enlever jusqu'à la dernière parcelle de matière sébacée: un drain est placé dans le point déclive; suture et affrontément exact; gaze iodoformée. L'opération n'a duré que quelques minutes.

En résumé, la voie buccale choisie pour mettre à l'abri des cicatrices avant l'ère des réunions primitives, est une voie *difficile* (blessure des conduits salivaires, sections musculaires), *incertaine* (extirpation incomplète et récidive) : elle crée une *plaie déclive*, ne permettant pas de réaliser les conditions d'asepsie désirables (séjour du sang, de la salive, des liquides alimentaires dans la poche) : *elle rend difficile l'alimentation.*

La méthode sus-hyoïdienne médiane, nous semble devoir être à l'avenir la méthode de choix : d'une éxécution facile, ne réclamant d'autre section que celle de la peau sur la ligne médiane, l'écartement du raphé fibreux mylo-hyoïdien, et graisseux des génio-hyoïdiens, elle permet l'accouchement du kyste par une petite ouverture, l'éradication absolue de ses attaches squelettiques, et la mise à l'abri

(1) L'incision sous-hyoïdienne latérale et non médiane est aujourd'hui un non sens ; elle nécessite la division des fibres musculaires du myloïdien pour pénétrer dans la loge qui contient la tumeur ; c'est ce qui est arrivé à Denonvilliers. (Obs. XVII.)

Digitized by Google

certaine d'une récidive : elle rend possible un drainage déclive, grâce auquel est assuré une réunion primitive, c'est-à-dire sans cicatrice appréciable : enfin elle permet l'alimentation de l'opéré.

Observations. — Nous avons résumé la plupart des observations de kystes dermoïdes du plancher buccal, publiées par les auteurs. Mais, quelques-uns de ces faits sont si incomplets, que c'est *peut-être à tort* qu'ils sont classés sous le titre de kyste dermoïde. Nous n'avons pas voulu, cependant, les passer sous silence, nous en tenant à ces réserves.

Obs. III. — Desault: (*Œuvres chirurgicales*). — Femme 24 *ans* : portant depuis son enfance, sous la langue, une tumeur molle indolente, qui acquit tout à coup un volume *considérable*, refoulant la langue en arrière et en haut « et qu'un chirurgien peu attentif eût pu prendre pour cet organe. » Incision d'arrière en avant sur le côté droit de la tumeur, le long du frein de la langue. Toute la partie supérieure du kyste fut excisée avec des ciseaux introduits par la première ouverture ; les parois en furent enlevées le plus exactement possible. Sortie d'une matière blanchâtre, grumelée, odeur désagréable. Légère hémorrhagie facilement arrêtée pendant l'opération : lendemain, gonflement des joues, qui alla en diminuant. Suppuration hientôt louable. 15e jour, plus de gonflement. Il ne reste qu'une petite ouverture à la partie supérieure de la plaie pour l'excrétion de la salive. Guérison de l'opérée.

Obs. IV. — Bertherand : (Sicherer, hôp. Heilbronn). — Homme, 17 ans. Depuis 2 ans, tumeur du volume d'un *œuf de poule* placée à droite. Il en pratiqua l'extraction et retira une once 1/2 de matière sébacée.

Obs. V. — Verneuil : Soc. anat. 1872. Fille, 18 ans. Début à 15 ans. Siège médian. Adhérences à l'os hyoïde; contenu formé d'une bouillie stéatomateuse (épithélium pavimenteux et sébacé).

Obs. VI. — Bertherand : (*Syme*). — Fille, 24 ans. Tumeur faisant saillie sous le menton et cachant la langue. Existant dès l'enfance, mais développée seulement depuis quelques mois. Par l'incision, il retira le volume d'un œuf de poule d'Inde de matière sébacée.

Obs. VII. — Cruveilhier : (in *Bull. de la Soc. anato-*

Digitized by Google

mique, p. 43, 1852). — Homme, 62 ans. Début pas indiqué. Tumeur arrondie, volumineuse, des dimensions d'*une petite pomme de reinette*. Occupe la ligne médiane où elle amène un dédoublement du frein de la langue. On ne la sent pas à la région sus-hyoïdienne. Pas de transparence. Fluctuation. Altération de la parole, telle que le malade semblait atteint de zézayement.

Diagnostic. — Cette tumeur est prise pour une grenouillette. *Mort* due à une bronchite.

L'*autopsie* montre que cette tumeur est un kyste à paroi fibreuse, contenant une matière sébacée — qu'elle est située entre les génio-glosse et la base de la langue — *sans adhérences* aux parties voisines. Comme le malade était tuberculeux, M. Cruveilhier pense — avant tout examen microscopique — que la tumeur doit être de nature tuberculeuse.

Obs. VIII. — Thèse de Landeta: (*Syme*). —Jeune fille de 24 ans. Tumeur assez volumineuse pour dérober presque entièrement la langue à la vue. Elle fait saillie à la région sus-hyoïdienne. Date depuis l'enfance. Sensiblement développée depuis quelques mois.

Obs. IX.—Thèse de Landeta : — Jeune homme, 22 ans. La maladie débute en 1755 par le menton et grossit jusqu'en 1761, époque de l'opération. M. Puy fit une incision depuis les incisives jusqu'au delà du frein. Il en sortit 1/2 litre d'humeur. Observation incomplète, discutable, citée par Jourdain. M. de la bouche.

Obs. X. — Thèse de Landeta (empruntée à la thèse de Bertherand). — Jeune homme, 17 ans. Tumeur du volume d'un *œuf de poule* à droite, ayant débuté à 15 ans. Extirpation. Pas de détails.

Obs. XI. — Landeta : (*Gazette hebdomadaire* 1857. Linhart).—Fille, 21 ans. Avait remarqué depuis 2 ans sous la langue une tumeur aplatie qui, d'abord, n'avait pas gêné la parole, mais qui avait grossi dans les six derniers mois. Le plancher buccal était déprimé et il existait dans la région sus-hyoïdienne une saillie tendue. Quand la malade ouvrait la bouche, on voyait au-dessous de la langue la muqueuse soulevée par une tumeur qui occupait tout le plancher de la bouche, et dont les bords touchaient les dents de la mâchoire inférieure. La langue ne pouvait être portée en avant. La muqueuse qui recouvrait le kyste était mobile et

Digitized by Google

présentait sur la ligne médiane une corde tendue correspondant au frein de la langue. La fluctuation était surtout évidente quand on appliquait les doigts sur la tumeur au-dessous du menton. Une salive abondante s'écoulait quand le malade essayait de parler. Déglutition difficile rendant l'usage des aliments solides presque impossible.

Opération. — Incision courbe à convexité dirigée vers le menton. Dissection du lambeau de muqueuse. Autre incision sur la ligne médiane en ménageant les ouvertures des glandes salivaires. De chaque côté de la ligne médiane, on voit les cordes formées par les muscles génio-glosses. On les divisa transversalement sur la sonde cannelée, dans toute l'étendue de la plaie muqueuse. Alors, on put disséquer le kyste : son volume ne permit pas de l'extraire par la bouche. On fit une ponction et la tumeur ainsi réduite fut amenée au dehors. Guérison en 15 jours.

Obs. XII.— Landeta : (Rigaud).— Fille de 34 ans. Sous la langue et du côté droit apparait une tumeur oblongue, indolore, occupant à peu près la direction du canal de Warthon. Mastication et déglutition difficiles, voix altérée, peau de la région sous-mentale assez fortement refoulée en bas et paraissant saine.

Opération. — Le feuillet de la muqueuse buccale recouvrant la tumeur est saisi avec des pinces et excisé. La pulpe du doigt sentit alors la paroi supérieure de la tumeur qu'un bistouri droit incisa dans la longueur de 3 cent. Aucune matière ne se présenta, mais l'index engagé ramena quelques parcelles d'une matière onctueuse. Par des pressions, on retira jusqu'au *volume d'une pomme.* Guérison à la suite d'injection dans la poche de nitrate d'argent.

Obs. XIII.—Landeta : (*Gazette hebdomadaire*, 1858). — Homme, 28 ans. Présentant sur le plancher buccal une tumeur hémisphérique, dont la face convexe touchait la voûte palatine, empêchant le rapprochement complet des mâchoires et gênant la mastication et l'articulation des sons. Elle était recouverte par la muqueuse, sous laquelle on voyait le trajet des canaux excréteurs des sublinguales. Une veine volumineuse passait sur le milieu de la face convexe. Le doigt produisait une impression disparaissant par les mouvements de la langue. Extirpation par la bouche sans intéresser ni la veine, ni les conduits excréteurs. Adhérences très lâches enlevées avec le doigt. La tumeur dépassait le volume d'un *œuf d'oie.* Guérison en 8 jours.

Digitized by Google

Obs. XIV.— Landeta : (Recueillie dans le service de Richet, St-Louis 1861). — Une mère amène son enfant âgé de quelques jours, en octobre 1860. Il a de la peine à prendre le sein, et cette difficulté augmente de jour en jour. A l'examen, on voit la langue soulevée par une tumeur de la grosseur d'une *petite noix*, située sur le plancher buccal qu'elle occupe presque en entier. Elle est fluctuante, lisse, oblongue d'avant en arrière, à surface arrondie. M. Richet, pensant à une grenouillette, traversa la tumeur avec une aiguille conduisant un fil qu'il laissa en place. L'enfant garda son séton deux mois (janvier 1861), sans diminution de la tumeur. A cette époque, nouveau séton, gros, qui ne fit pas sensiblement diminuer la tumeur. L'enfant dépérissant, le 15 février Richet excisa la poche et cautérisa avec du nitrate d'argent. Le 2 mars, l'enfant revient bien amélioré, tout le monde le croit guéri.

Obs. XV. — Landeta : Homme, 28 ans, 1860. Cet homme s'aperçut, à l'âge de 6 à 8 ans, qu'il avait sous la langue une tumeur médiane, indolente, du volume d'une noisette. Elle grossit peu à peu, surtout depuis 2 ans, et à acquis le volume d'une *petite orange*, toujours indolente. Volume : *petite orange*, arrondie, globuleuse, occupant la totalité du plancher. La langue est cachée, refoulée en arrière. Les limites postérieures sont difficiles à apprécier; on peut pourtant reconnaitre *qu'elle s'étend jusqu'à l'extrémité postérieure de l'arcade alvéolo-dentaire. Il n'existe aucune saillie extérieure dans la région sus-hyoïdienne*. La muqueuse qui la recouvre est peut-être un peu blanchâtre ; elle est mobile et glisse facilement au-devant de la tumeur. On voit à la surface les canaux de Warthon. Les sons, la mastication, la déglutition et respiration étaient gênés. Introduction d'un trocart par Denonvilliers, sans issue de liquide. Alors, incision transversale de 2 cent., par laquelle on vide la poche. On retire 100 gr. de substance, mais tout n'est pas retiré. Par l'exploration avec le doigt, on sent une poche énorme, régulière, séparée de la peau de la région sus-hyoïdienne par une grande épaisseur de parties molles. On introduit dans la poche une mèche et on injecte cinq jours après de l'iode. Deux mois après l'opération, la tumeur avait diminué et la langue pouvait être projetée au dehors. La tumeur ayant même disparu, on cessa les injections d'iode et la plaie se cicatrisa. Mais, 15 mois après sa première opération, le malade revint, la tumeur ayant grossi peu à peu, et, quand Verneuil la vit « le bord alvéolaire était déformé et projeté en avant, et devenu pres-

Digitized by Google

que horizontal. » Les incisives inférieures sont très écartées.

Opération. — Incision de la muqueuse dans une étendue de 3 cent. Enucléation de la tumeur. A la partie inférieure, adhérences fibreuses larges de 3 cent., allant du bord postérieur de la symphise du menton en avant, jusqu'au voisinage de l'os hyoïde en arrière. Elles occupent la ligne médiane dans l'interstice des génio-glosses. Volume petit, œuf de poule. Guérison. La déviation des dents a persisté.

Obs. XVI. — Gallard : (*in Bull. Soc. anatomique*, 1865, p. 301. — Jeune fille de 20 ans. Tumeur de la *grosseur d'un œuf de poule*. Siège sur le plancher de la bouche au-dessous de la langue. Malade ignore date du début ; a constaté la tumeur à 12 ans. Fausse fluctuation. La tumeur conserve l'impression du doigt. Reflet grisâtre de la muqueuse. Gêne de la phonation et de la déglutition. *Saillie* à la région sus-hyoïdienne.

Opération. Trocart amène issue de matière caséeuse. Alors *excision* d'un lambeau de la paroi antérieure, qui permet de vider le kyste ; la poche n'est pas enlevée. Le *diagnostic* n'est pas fait. M. Gallard présente la tumeur sous le nom de kyste buccal.

Obs. XVII.— Paquet : *Archives générales de médecine*, 1867. — Fille de 17 ans. Tumeur CONSIDÉRABLE occupant la partie latérale gauche du plancher de la bouche et faisant saillie à la région sus-hyoïdienne. Début il y a 5 ans par une petite noisette à la région sous-maxillaire gauche qui n'augmente que depuis un an. On a fait une ponction au bistouri, sans résultat, à la région sous-maxillaire. La tumeur grosse comme un *œuf de dinde* refoule la langue en haut et à droite sans déviation de l'arcade dentaire inférieure. *Dans la déglutition, la malade sent la langue former une gouttière* latérale droite, dans laquelle passent les aliments. Saillie à la région sus-hyoïdienne lisse, sans bosselure, n'adhérant pas à la peau, bien qu'elle n'offre que peu de mouvements de latéralité. La muqueuse recouvrant la saillie buccale est rosée, bleuâtre, avec turgence des veines par suite de la compression. A la surface, conduits de Warthon secrétant la salive. Pas de douleur, mais gêne de la parole, de la déglutition, de la mastication produite par l'immobilisation de la partie gauche de la langue. Ponction. Pas de liquide, matière sébacée. Opération faite par Denonvilliers. Incision

Digitized by Google

de 4 cent. parallèle au bord inférieur du maxillaire, à un travers de doigt au-dessous. Un aide, un doigt dans la bouche, refoule la tumeur qu'on énuclée facilement. Denonvilliers ayant voulu la faire basculer pour l'extraire, elle roula sous le doigt, et on dut l'attirer avec une pince pour la faire sortir à travers l'incision faite au muscle mylo-hyoïdien et à la peau. Elle fut retirée entière sans ouverture de la poche. Introduction de charpie dans le fond de la cavité. La muqueuse du plancher buccal fut un peu tuméfiée au début. La résolution commence au sixième jour. Il ne reste qu'une cicatrice blanchâtre qui tend à s'effacer.

Obs. XVIII. — A. Padieu : *France médicale*, 1874. — Fille de 23 ans, robuste. Fluxions répétées causées par la carie des dents du côté droit, auxquelles elle attribue son affection. S'est aperçue à 18 ans qu'elle avait une tumeur de la *grosseur d'une noix*. Son développement a été lent et régulier, et actuellement elle forme saillie du côté de la région sous-maxillaire et un peu plus du côté du plancher buccal. C'est la *gêne à la déglutition et à la parole* qui l'ont amenée à consulter. Applications sans résultat d'antiphlogistique, de sangsues. Trois ponctions sans issue de liquide et deux incisions sans résultat. Enfin, elle entre à l'Hôtel-Dieu, dans le service de Herbert. A la partie supérieure du cou, dans la région sous-maxillaire droite, tumeur du volume et de la forme d'un gros œuf de dinde à grand diamètre (7 cent.) dirigé de dehors en dedans, d'arrière en avant et de haut en bas. Pas de changement de couleur de la peau, qui n'est pas adhérente. Aspect arrondi, lisse, et fluctuation si nette que l'on eût cru à une tumeur liquide. Du côté du plancher de la bouche, saillie entre le maxillaire et le bord droit de la langue; elle détermine un engourdissement de la langue avec gêne de la déglutition, de la mastication, et de la parole. Cette tumeur paraît adhérente à la muqueuse. Incision de 8 cent. sur la peau de la région sous-maxillaire, suivant le plus grand diamètre de la tumeur. La glande sous-maxillaire, aplatie, coiffe la tumeur et de prime abord semble en faire partie. La veine et l'artère faciales sont liées à cause des connexions avec la tumeur. Toute la tumeur est isolée, sauf au niveau de ses adhérences avec la muqueuse : section au-dessous d'une forte ligature. Quatre points de suture maintiennent réduite la glande sous-maxillaire. Guérison complète en quinze jours.

Digitized by Google

Obs. XIX. — Barbès : (*Guéterbock. Résumé*).— Homme de 26 ans, souffrant depuis un an d'une glande dans la moitié gauche de la bouche. Gêne *de la parole, de la mastication, de la déglutition, de la respiration.* La partie gauche de la bouche était le siège d'une tuméfaction refoulant la langue en haut et à droite. La muqueuse était rouge ; elle était épaisse au point culminant de la tumeur, mais pourtant *mobile* sur la tumeur. Elle s'étendait jusqu'aux dernières dents molaires. En bas et en dehors, elle se prolongeait au delà de l'angle de la mâchoire, où elle formait une proéminence que l'on pouvait augmenter en pressant dans la cavité buccale. Tumeur indolente *fluctuante du* volume d'un *œuf de poule.* Les ganglions n'étaient pas pris. La troisième molaire inférieure du côté malade était cariée. Deux incisions répétées à quinze jours de distance. Sortie de sang.

Opération. Incision longitudinale parallèle au bord de la langue. En pressant sur le bord de la tumeur pour la rendre plus saillante, je fis la division des couches. La muqueuse était plus épaisse qu'on ne croyait. La tumeur, facilement énucléée, éclata et donna issue à un liquide contenant des cheveux. La tumeur allait jusqu'à l'épiglotte et adhérait à l'os hyoïde. Elle fut liée avec un fil de caoutchouc et sectionnée en avant de la ligature. Drainage de la plaie. Guérison en un mois.

Obs. XX.—Barbès, 1879 : Obs. inédite, Richet.—Femme de 28 ans. Portait sur la moitié droite du plancher de la bouche une tumeur grosse comme *un œuf de poule*, qui faisait à la fois saillie dans la bouche et sous la mâchoire. Richet incisa, en fit sortir une matière épaisse, cautérisa la paroi de la poche au nitrate d'argent. Guérison.

Obs. XXI.—Barbès : (Personnelle).— Femme de 14 ans, chétive. A eu dans son enfance des engorgements ganglionnaires. Dentition mauvaise; les arcades sont en forme de dents de scie. Il y a 7 ou 8 mois, elle sentit dans la bouche une petite boule qui *gênait les mouvements de la langue.* La tumeur a grossi graduellement. C'est une tumeur sphérique du volume d'*une petite pomme*, occupant la ligne médiane et repoussant la langue en arrière. Les canaux de Warthon sont saillants, mais la salive est sécrétée normalement. La tumeur a une apparence bleuâtre et n'est pas transparente. Elle est *fluctuante* et le doigt ne laisse pas d'empreinte. Elle fait saillie sous le menton, au niveau de

Digitized by Google

la ligne médiane. Pas d'engorgements ganglionnaires au pourtour. La muqueuse ne paraît pas adhérente à la tumeur. Aucune gêne de la mastication ni de la prononciation. Incision de la tumeur sur la ligne médiane. Issue de 100 grammes de matière. Ecartant les lèvres de la plaie, on vide la poche et cautérise avec le nitrate. On met un drain et on continue les cautérisations. Deux jours après, gonflement de la région sous-hyoïdienne, avec impossibilité de resserrer les mâchoires. Le gonflement disparaît sans contre-ouverture à la région sous-hyoïdienne, et la malade sort au bout de douze jours avant la cicatrisation complète.

Obs. XXII. — Grüber : (*in Virchow Archiv für pathologische Anatomie*, 1880, Bd 81, p. 442). — Kyste trouvé sur le cadavre d'un jeune homme de 20 ans. Tumeur *de* 6 *cent. de long*, *de* 5 *cent. de large*, située dans la région sus-hyoïdienne, sur la ligne médiane. Dans la bouche, aucune saillie ; la grosseur n'est pas sensible, ni sur les côtés, ni sous la langue. Après la section de la peau et du pannicule adipeux, on voit qu'elle repose sur les ventres antérieurs du digastrique et sur le mylo-hyoïdien, au-devant de l'os hyoïde. A la palpation, on peut déjà penser que l'on a affaire à un sac élastique renfermant une substance pâteuse. Les digastriques sectionnés, on voit les mylo-hyoïdiens fortement bombés par la saillie. On constate, en achevant la dissection, que la tumeur est située ENTRE LES GÉNIO-HYOÏDIENS ET LES GÉNIO-GLOSSE, sous l'extrémité antérieure de la sub-linguale, à droite et à gauche, et à gauche sous le canal de Warthon et le nerf lingual. Une petite artère, branche de la sous-mentale, paraît y pénétrer. Le *sac* a une couleur blanc mate, une forme ovale, avec sa grosse extrémité tournée à droite. Il est uni aux parties voisines par un *tissu cellulaire lâche* : on peut l'isoler sans l'aide du couteau. Ce sac, composé d'un tissu fibreux résistant, contient de gros grumeaux d'une masse divisée en bouillie, filante, de couleur blanchâtre. Elle est constituée par des cellules épithéliales ovales, de l'aspect et de la grosseur de gouttelettes graisseuses. Ce ne peut être qu'un *kyste dermoïde*, dont les connexions avec la muqueuse et la peau ne sont pas manifestes. L'*opération* eût dû être pratiquée par la voie sus-hyoïdienne. L'auteur cite une observation de kyste dermoïde sub-lingual enlevé de cette façon par Schuh. (*Pathologie und Therapie Wien*, 1854, p. 108.)

Obs. XXIII. — Th. Anger : (in *Bull. Soc. Chirurgie*,

Digitized by Google

juin 1881, p. 479). — Jeune fille, âge pas indiqué, portait *depuis deux ans* dans la bouche et sur la partie latérale de la région sus-hyoïdienne une poche flasque, s'étendant fort loin en arrière. Pas d'adhérence à la muqueuse, qui formait des plis au-dessus d'elle.

Opération faite à la suite d'un traitement par le chlorure de zinc et la potasse caustique. A cause du prolongement postérieur et des adhérences du kyste, *excision* partielle, ligature des bords de l'incision. *Fistule qui ne s'est pas fermée depuis.*

Obs. XXIV. — Nicaise : *kyste canaliculé* (in *Bull. Soc. Chirurgie*, juin 1881, p. 498). Petite fille de deux ans, kyste situé à la face inférieure de la pointe de la langue, à gauche de la ligne médiane. *Volume d'une noisette.* Contenu jaunâtre, facile à distinguer à travers sa muqueuse étalée. Cette tumeur pouvait être portée en dehors de la bouche par propulsion de la langue en avant.

Opération : Incision sur la face inférieure de la langue, permet dissection du kyste. Il se continuait au niveau du raphé avec un cordon très dur, rigide, allant s'insérer en suivant *la ligne médiane aux ap. gén.* de 3 millimètres de diamètre. Cordon creusé d'un étroit canal dont la paroi avait l'aspect d'une surface cutanée. Contenu du kyste : matière grasse, homogène. Guérison.

Conclusions. a) Ce kyste était développé à la face *inférieure de la langue et non sur le plancher de la bouche.* b) Existence d'un canalicule qui paraissait être la partie secrétante, le kyste n'étant que le réservoir de la partie secrétée.

Obs. XXV. — Duplay : (in *Bull. Soc. Chirurgie,* juin 1881, p. 479). Cite un cas de kyste dermoïde du plancher de la bouche diagnostiqué puis opéré par lui. Extirpation.

Obs. XXVI. — Combalat : Mémoire sur une observation de kyste dermoïde du plancher de la bouche (in *Bull. Soc. Chirurgie*, juin 1881, p. 505). — Homme, 35 ans. Tumeur datant de la naissance, occupant *tout* le plancher buccal, faisant saillie à la région sus-hyoïdienne. Saillie de la concavité du plancher buccal. Muqueuse sèche, parcheminée. *Fluctuation* se transmettant de la bouche à la région sus-hyoïdienne. *Pas d'empreinte digitale à la pression.* Ponction exploratrice amène issue de matière sébacée, mêlée à un liquide opaque.

Opération : Extirpation. Incision de la muqueuse para-

Digitized by Google

bolique. Tumeur vidée. Elle avait le volume d'une mandarine. Dissection très facile, sauf au niveau des *apophyses gén. auxquelles elle adhérait* par un fort pédicule. Enlèvement complet de la poche. Guérison en quinze jours sans suppuration.

Obs. XXVII. — Hofmohl : (in *Wiener Medizinische Presse*, 12 juin 1881, p. 762). — Femme de 28 ans. Tumeur constatée six mois auparavant, faisant saillie dans le plancher de la bouche et sous le menton, gêne la déglutition et la phonation. Dans la région sus-hyoïdienne, saillie de la grosseur *d'un œuf de poule*, sur la ligne médiane, diminuant à la déglutition, donc sous-musculaire, peau saine. Dans la bouche, muqueuse normale, très peu amincie, recouvre, des deux côtés du frein, une tumeur très élastique, qui fait une plus forte saillie à une pression extérieure, *élastique et fluctuante*. Un tel développement d'une tumeur dans cette région empêche de penser à un kyste dermoïde, Ce doit être une grenouillette.

Opération. — Incision à gauche du frein. L'ouverture du kyste amène l'issue, en grande quantité, d'une masse épaisse, visqueuse, d'une couleur blanc jaunâtre. Dissection facile, sauf au niveau de la mâchoire, où il y avait des adhérences intimes avec la muqueuse. On laissa suppurer cette partie. Cavité maintenue ouverte après lavage phéniqué. Fièvre le lendemain. Enflure sous le menton, due à la suppuration de la poche, où un drain fut maintenu pendant deux jours. Guérison complète en quinze jours. Il ne resta plus aucune saillie extérieure, et la cavité dans la bouche était entièrement bouchée. L'*enveloppe du kyste dermoïde* se composait d'un tissu fibreux résistant, doublé à sa paroi interne d'un réseau de Malpighi. Le contenu était constitué par des cellules épithéliales modifiées.

Obs. XXVIII. — Gosselin : (in *Ozenne. — Des kystes dermoïdes sublinguaux*, 1881). — Femme de 21 ans. Tumeur *datant de la naissance*, accrue progressivement depuis l'âge de quinze ans. Siège sur la ligne médiane. Refoule la langue en arrière. Saillie, à la pression, dans la région sus-hyoïdienne. Muqueuse buccale pas épaissie. Coloration grisâtre au niveau de la tumeur lisse, molasse, *faussement fluctuante*. Gêne dans la phonation seulement.

Opération. — Incision curviligne. Dissection facile de la muqueuse, qui *adhère à peine* à la face antérieure du kyste. Adhérences solides en arrière au niveau du frein,

Digitized by Google

en avant, près de l'insertion des génio-glosse, sans contracter cependant aucune union avec la face postérieure du maxillaire. Extirpation de la poche. *Guérison* en vingt-cinq jours après *suppuration*.

Obs. XXIX. — Desprès et Meunier : (in *Ozenne* et *Bull. Soc. Anat.*, février 1881). — Homme âgé de 52 ans. Portait *probablement* depuis la naissance une tumeur du volume d'une *grosse mandarine*. *Siège* sur ligne médiane immédiatement en arrière du maxillaire inférieur, *au-dessus du mylo-hyoïdien*, *entre les génio-glosse*, qui font une double sangle sur les côtés de la tumeur. La muqueuse n'y adhère que par un tissu cellulaire lâche. Pas de consistance pâteuse, *pas d'empreinte à la pression du doigt*. Seule altération de la voix.

Opération. — Incision longitudinale de la muqueuse et léger débridement à gauche. Issue d'une matière sébacée. *Très facile énucléation du kyste*. *Guérison* complète en dix-huit jours.

Obs. XXX. — Dardignac : (in *Mém. Soc. Chirurgie*, octobre 1883, p. 711, rapport par Chauvel). Sexe : omis. Origine congénitale. Accroissement rapide vers la vingtième année. Siège médian. Consistance mollasse. Indolence absolue. Volume (*pas indiqué*) assez considérable pour *amener gêne de déglutition*, *adhérences* intimes avec le périoste du maxillaire inférieur *au niveau des apophyses geni*, connexions plus lâches avec la muqueuse buccale et les muscles géniens.

Opération. — D'abord ponction pour établir le diagnostic, puis extirpation et section du pédicule. Quelques jours après, quand les phénomènes inflammatoires ont cessé, ablation par le grattage des derniers restes de la paroi kystique. Guérison.

Digitized by Google

Séance du 26 novembre 1886.

PRÉSIDENCE DE M. CORNIL.

19. M. FLORANT présente le cerveau d'un homme chez lequel, à la suite d'un coup violent sur la tête on avait diagnostiqué une *pachyméningite*. M. Charcot, examinant ce malade quelques mois après, diagnostiqua un *gliôme*. Le malade éprouvait de violents maux de tête, et avait des signes d'hémiplégie spasmodique du côté droit.

A l'autopsie, juste au-dessous des traces du traumatisme, encore visible sur le crâne, on trouve une tumeur sarcomateuse de la grosseur d'une mandarine occupant la partie culminante de l'hémisphère gauche.

M. JALAGUIER rappelle un fait dans lequel M. Kirmisson, appliquant le trépan au niveau d'un traumatisme du crâne, est tombé sur un sarcôme.

M. CORNIL insiste sur ce qu'un traumatisme peut provoquer la manifestation locale d'une disposition spéciale à faire un néoplasme.

20. M. FLORANT présente un *carcinome du foie* accompagné d'un *kyste hydatique* siégeant à la face supérieure de l'organe.

21. M. DARIER présente, au nom de M. Suchard, des préparations microscopiques provenant de la pièce présentée par M. Bailly dans une précédente séance. On y constate des traces manifestes d'une ostéite intense : il s'agissait donc bien d'un fragment osseux et non d'un os wormien, comme quelques membres de la Société l'avaient supposé.

22. M. MOULINGUET présente un foie pesant 6 kilos 830 grammes, rempli de noyaux cancéreux : on ne trouve aucun cancer autre part, mais la vésicule biliaire a ses parois épaisses d'un centimètre, infiltrées de cancer. C'est évidemment là le point de départ du néoplasme.

Digitized by Google

23. M. Boiffin présente des pièces de *tuberculose des organes génito-urinaires.* Il s'agit d'un homme dont la maladie, avait débuté il y a un an et demi, par des douleurs lombaires ; quelque temps après, les urines devinrent purulentes et parfois sanguinolentes. Les testicules étaient normaux, mais la prostate était grosse et bosselée. En présence de mictions de plus en plus fréquentes et douloureuses, M. Verneuil pratiqua la taille périnéale qui amena un grand soulagement. Le malade n'est mort qu'au bout de plusieurs mois, après avoir présenté une déviation de la colonne lombaire et un abcès par congestion descendant jusqu'à la racine de la cuisse droite.

A l'autopsie on ne trouva pas de mal de Pott, contrairement au diagnostic porté dans les derniers temps. Un énorme abcès froid, ayant détruit le psoas et disséqué le nerf crural, s'étendait de la région lombaire jusqu'au-dessous de l'arcade de Fallope ; l'articulation coxo-fémorale avait suppuré. Le point de départ de cette collection purulente se trouvait dans une tuberculose très avancée du rein droit qui est réduit à une coque anfractueuse entourant de vastes cavernes. La vessie a des parois épaissies et, sur sa muqueuse, on voit de petits tubercules ulcérés.

M. Gilbert fait remarquer que l'intégrité des autres organes doit faire penser dans ce cas, à une infection par les voies génitales.

24. Hernie diaphragmatique congénitale chez un homme de 33 ans ; par MM. Hudelo et Prioleau, internes des hôpitaux.

Nous avons l'honneur de communiquer à la Société anatomique un cas de hernie diaphragmatique congénitale, constatée à l'autopsie chez un individu de 33 ans, infirmier à l'hospice de Bicêtre et qui resta 24 heures dans les services de nos maîtres, MM. Peyrot et Moizard, pour des accidents infectieux suraigus, avec délire et hyperthermie, auxquels il succomba sans avoir pu donner aucun renseignement sur son état actuel, ni sur sa santé antérieure. Quelques détails furent seulement relevés sur le vivant : une déformation symétrique du thorax, attribuée à du rachitisme antérieur ; une dépression très marquée du ventre ; une faiblesse marquée des battements du cœur, et le choc de la pointe derrière le sternum ; l'absence du mur-

Digitized by Google

mure vésiculaire à gauche. Ce n'est qu'ultérieurement, et par des informations prises près des camarades de cet infirmier que l'on put avoir quelques renseignements sur sa santé habituelle. Il était né et avait vécu longtemps à la Guyane ; il avait fait son service militaire en Algérie, et avait, à ce moment, souffert de fièvres intermittentes assez graves (on avait noté une hypertrophie notable du foie, mais pas de matité splénique). B..., infirmier à Bicêtre depuis 6 mois, était sujet aux indigestions, il avait fréquemment des étouffements et même des syncopes après les repas. Il ne pouvait faire aucun travail de force, enfin il nous a été impossible de retrouver la notion d'un traumatisme dans ses antécédents. Il était malaisé, en de pareilles circonstances, de faire *in vivo* le diagnostic de hernie diaphragmatique, et le cas que nous présentons constitua une fois encore une surprise d'autopsie. Après incision sur la ligne médiane de la paroi thoracique et de la paroi abdominale, après ablation du plastron sternal, nous pûmes de suite constater : 1° l'absence dans la cavité abdominale de l'estomac, de la majeure partie du côlon et du grand épiploon ; 2° la saillie en avant, dans la moitié gauche de la cavité thoracique, au lieu et place du poumon gauche, du côlon et de circonvolutions d'intestin grêle. Nous fîmes immédiatement le diagnostic d'hernie diaphragmatique, et nous constatâmes aussi que l'intestin hernié pouvait facilement se réduire à travers un orifice du diaphragme. Nous désinsérâmes alors le diaphragme au niveau de ses attaches périphériques et nous enlevâmes en masse les viscères thoraciques et abdominaux pour étudier leurs rapports réciproques et l'orifice qui avait fait perdre à certains d'entre eux droit de domicile dans l'abdomen.

1° Le *diaphragme*, normal dans sa partie droite, présente la foliole droite du trèfle où viennent aboutir les fibres musculaires. La foliole médiane n'existe pas.

Enfin, toute la partie gauche du diaphragme est remplacée par un orifice falciforme, limité en avant et à droite par un bord lisse, nacré, régulier, à concavité postérieure, en forme de croissant. Ce bord a une circonférence de 33 centimètres.

La faux qu'il dessine a sa base à droite, au niveau du centre phrénique ; son sommet va joindre la partie gauche de la cage thoracique.

Aucun bord ne limite à gauche et en arrière l'orifice diaphragmatique, et à ce niveau les deux parois thoracique et abdominale se continuent directement.

Digitized by Google

L'orifice ainsi délimité répond donc à la partie postérieure et gauche du diaphragme ; il est nettement circonscrit, et ses dimensions permettent largement l'introduction du poing. Sur le bord falciforme de l'orifice viennent se terminer des fibres musculaires dirigées d'avant en arrière. L'orifice aortique est normal, mais, au-dessus de lui le pilier gauche se perd immédiatement, et l'on ne trouve pas d'orifice œsophagien. L'orifice de la veine cave inférieure est normal. Ajoutons que les 2 nerfs phréniques pénètrent le diaphragme par sa face supérieure, mais le gauche s'épuise rapidement.

2° *Cavité thoracique : A.*) *Moitié droite. Poumon droit.* Normal. Immédiatement en dedans, et situé en partie dans la moitié droite du thorax, en partie sur la ligne médiane, le *péricarde*, dont la pointe se fusionne avec la face supérieure du diaphragme sur le bord droit de l'orifice herniaire.

Le cœur renfermé dans le péricarde, est peu volumineux :

Grande circonférence.	19	c. m.
Longueur.	13	»
Largeur.	9	»
Orifice mitral.	7 1/2	de circ.
— tricuspide	9 1/2	»

Rien d'anormal comme disposition. Pas de persistance du trou de Botal.

Le *poumon gauche* répond également à la ligne médiane, faisant à peine saillie dans la moitié gauche du thorax : très atrophié, mais perméable à l'air, il offre 2 lobes, l'inférieur présente une longue languette.

B.) *Moitié gauche.* Cette moitié, remplie par les viscères herniés, est notablement plus considérable que la précédente, et l'opposition est frappante lorsqu'on a réduit la hernie, cette moitié renferme : la rate, l'estomac avec le grand épiploon, le duodénum, une grande partie de l'intestin grêle, le côlon transverse, les 2/3 supérieurs du côlon descendant, le pancréas, l'extrémité gauche du foie. La *rate* est située profondément, appliquée par sa face connexe contre la gouttière costo-vertébrale. Elle est volumineuse ; son grand diamètre, verticalement dirigé, a 19 cent., le transverse 14. La face concave, tournée en avant, présente un hile, au niveau duquel sont 2 rates supplémentaires, du volume l'une d'une fève, l'autre d'une noisette. A ce hile arrivent l'artère et la veine spléniques, qui descendent verticalement le long de la face concave pour aller

Digitized by Google

rejoindre le pancréas, et sont dans l'épaisseur de l'épiploon pancréatico-splénique. Entre la rate et l'estomac, on voit l'épiploon gastro-splénique, vertical, dirigé d'arrière en avant. L'*estomac*, immédiatement en avant de la rate, est considérablement dilaté. La grande courbure présente une circonférence de 74 cent., la petite 25. Le grand axe atteint 35 cent., il est vertical. Le cardia et le pylore sont l'un au-dessus de l'autre, distants de 13 cent. seulement, de sorte que l'estomac est incurvé en 1/2 cercle dans le plan vertical. L'*œsophage* aboutit au cardia ; il commence derrière la trachée, un peu à sa gauche, en arrière et à droite de la crosse de l'aorte. Il croise bientôt l'aorte descendante pour se porter par le plus court chemin vers le cardia. Il a 21 cent., ne traverse pas le diaphragme, mais se recourbe, au niveau du point où il devait pénétrer dans la cavité abdominale pour joindre l'estomac. Le *duodénum* se continue avec le pylore. Il est vertical, rectiligne, et ses 3/4 supérieurs sont dans la cavité thoracique.

De la petite courbure de l'estomac, part l'épiploon gastro-hépatique qui descend vers le foie, masquant la saillie intra-thoracique de l'extrémité gauche de cet organe. De la grande courbure part le *grand épiploon*, replié comme un voile au devant de l'estomac, et rejoignant le côlon transverse. Le *côlon transverse* et la plus grande partie du *côlon descendant* sont logés dans la cavité thoracique. Le côlon transverse pénètre par l'orifice, à gauche du duodénum. Le côlon descendant rentre dans l'abdomen, au niveau de la partie la plus postérieure de l'orifice. Dans son trajet intra-thoracique, le côlon décrit une grande courbure 1/2 circulaire, embrassant l'estomac de manière que la moitié ascendante de cette courbure répond à la face postérieure de ce viscère et la moitié descendante à sa face antérieure. Le *pancréas* est situé aussi dans la cage thoracique, au-dessous de la rate et sur un plan un peu plus antérieur. Il est en arrière du duodénum où s'ouvre son conduit. Il ne nous reste plus à signaler dans la cavité thoracique que le *prolongement de l'extrémité gauche du foie*, et des *anses d'intestin grêle*. On voit donc, au niveau de l'orifice diaphragmatique, sur un plan antérieur, à droite le prolongement du foie, au milieu le duodénum, à gauche le côlon descendant; sur un plan postérieur le côlon transverse. Dans l'intervalle des 2 plans, pénètrent plusieurs anses d'intestin grêle.

3° *Cavité abdominale.* — La partie pelvienne ne présente rien d'anormal. La moitié gauche de la cavité abdominale est exclusivement remplie par des anses d'intestin grêle.

Digitized by Google

Sur la ligne médiane, on trouve le cœcum avec un appendice long de 0m, 18, appliqué contre ses parois; du cœcum, monte vers l'orifice herniaire, le côlon ascendant. Toute la fosse iliaque droite, ainsi que l'hypochondre droit, sont remplis par un *foie* hypertrophié, très allongé, verticalement (30 c. m.), moins allongé transversalement (23). Le ligament suspenseur qui le fixe au diaphragme, divise sa face supérieure en deux lobes, et, sur le bord tranchant, une échancrure profonde accuse cette séparation. C'est le lobe gauche qui se prolonge dans le thorax jusqu'à 6 c. m. au-dessus de l'orifice. La face inférieure présente une vésicule biliaire remarquablement allongée dans le sens antéro-postérieur; son extrémité antérieure, fusiforme, se continue avec un canal cholédoque, rectiligne, perméable, qui vient s'ouvrir dans le duodénum après avoir rampé sous le foie. Le lobe de Spiegel est à peine indiqué.

Le *rein* droit est en arrière et au-dessous du foie; son grand diamètre atteint 19 c. m. Le transverse en a 7 1/2. L'uretère est normal comme calibre. Il est impossible de trouver aucun vestige de rein gauche. En raison de l'absence de notion de traumatisme antérieur, du siège de l'orifice, au lieu d'élection de la hernie congénitale, de l'aspect nacré, lisse, régulier du bord falciforme de l'orifice, de la continuation directe des parois thoracique et abdominale au niveau de la partie postérieure et gauche de cet orifice, nous croyons pouvoir affirmer que nous avons affaire à une hernie diaphragmatique congénitale, sans sac; une pareille hernie ayant permis la survie jusqu'à 33 ans, valait la peine d'être signalée.

25. Sarcome ostéoïde de l'extrémité supérieure de l'humérus droit; par M. G. Bouisson, interne des hôpitaux.

Cette pièce a été recueillie sur une femme de 83 ans, entrée à l'hospice d'Ivry le 1er octobre 1883. Cette femme, admise à l'infirmerie, dans le service de M. Monod, le 20 février, y est morte le 22.

A l'Autopsie, on trouvait : à gauche une pneumonie suppurée et dans la plèvre un liquide citrin en quantité égale environ à un litre. Les reins étaient altérés, granuleux et à gauche, il y avait un kyste volumineux. Le cœur était hypertrophié; les autres organes sains. Nulle part, on ne trouvait de tumeur de même nature que celle de l'humérus. Les renseignements recueillis auprès de la fille de

Digitized by Google

la malade nous ont appris ce qui suit : La tumeur avait débuté il y a huit ans, à 75 ans, par conséquent sans s'accompagner de douleurs, avec une certaine gêne seulement dans les mouvements; elle s'accrut peu à peu. Il y a environ six ans, tout le membre supérieur droit fut œdématié, puis l'œdème disparut. Au bout de six semaines, un médecin appelé aurait fait le diagnostic d'affection tuberculeuse de l'épaule. Depuis l'entrée de la malade à l'hospice, la tumeur a encore augmenté de volume, mais très légèrement. A l'entrée à l'infirmerie, on constate une déformation considérable de l'épaule. L'extrémité supérieure du membre est en forme de gigot. Le coude est en abduction et la malade ne peut le rapprocher du corps. Elle peut encore porter la main sur la tête. Il n'y a aucune douleur, soit spontanée, soit provoquée. Toute la paroi externe du creux de l'aisselle est remplie par des bosselures dures que soulèvent les téguments et contre lesquelles on sent battre l'artère. En imprimant des mouvements au membre, on obtient un bruit de crépitation très prononcé. D'une façon générale, l'aspect de l'épaule pouvait faire penser à une arthrite déformante avec ostéophytes ou enchondrômes volumineux ou à une tumeur de l'épaule.

La tumeur enlevée se présente à l'œil nu avec un aspect presque sphérique de tête humérale. Il y a au-dessous de celle-ci des tumeurs secondaires plus ou moins molles, plus ou moins dures et en plusieurs points la coque qui forme la surface est comme usée par la tumeur centrale, qui en affleure les parties molles. Les tubérosités sont déformées, boursoufflées ; les gouttières tendineuses persistent néanmoins assez accusées. Il est facile de voir que sous la coque formant enveloppe se trouve un tissu mou, comme spongieux. En enlevant un fragment de cette coque en forme de coin, on pénètre dans une cavité centrale pleine de tissu rouge saignant, d'apparence très vasculaire. Du côté de l'omoplate, il y a, sur la face inférieure de l'acromion quelques petits chondrophytes et il semble qu'il se soit fait un certain élargissement de la cavité cotyloïde et de son col.

M. Pilliet, aide-préparateur d'histologie à la Faculté qui a bien voulu examiner la tumeur, a communiqué la note suivante, que je reproduis. Les fragments de la tumeur soumis à l'examen étaient au nombre de trois ; l'un auquel adhéraient des fibres musculaires. Sur la coupe, ces fragments paraissaient divisés en deux substances, l'une con-

Digitized by Google

jonctive, très rouge, en réseaux, à trabécules inégales et épaisses, l'autre claire transparente, ayant tout à fait l'aspect du cartilage, en îlots circonscrits ne dépassant pas 2 millimètres dans leur plus grand diamètre, ces îlots représentaient les sections de travées épaisses de tissus transparents.

A un faible grossissement (4 Hartnack) on constate que le tissu rouge est formé par du tissu conjonctif d'aspect sarcomateux, tandis que le tissu transparent est formé par des bandes de substance osseuse contenant des ostéoplastes en séries régulières et circonscrivant des capillaires. Il n'y a nulle part trace de cartilage, toutes réserves étant faites pour le reste de la tumeur. Nous pouvons affirmer que dans les fragments que nous avons eus à étudier, il s'agit d'un sarcome ossifiant, où l'os est à la période ostéoïde, d'où vient l'aspect transparent qu'il présente. A un plus fort grossissement nous avons à examiner : 1° le tissu conjonctif; 2° le tissu ostéoïde et osseux. Tissu conjonctif : Il est disposé par grandes masses qui, sur la préparation du premier fragment, dissocient les fibres musculaires atrophiées. Les cellules sont rameuses, étoilées; la substance qui les sépare est amorphe au contact de l'os, elle devient fibrillaire sur les point les plus éloignés.

Dans un point de la coupe du deuxième fragment, toutes ces cellules sont remplies d'un abondant pigment sanguin, dont les granules d'un jaune ambré infiltrent le tissu intermédiaire aux cellules. Il s'est probablement fait là une fluxion sanguine active, dont ces dépôts hématiques sont la trace.

Ce tissu conjonctif ressemble beaucoup au tissu d'un bulbe dentaire à l'état adulte. Mêmes cellules nombreuses et étoilées, même substance intermédiaire abondante. Vaisseaux à parois embryonnaires, mais beaucoup moins nombreux que dans le sarcome cellulaire type. Nulle part on ne voit de cellules groupées en tourbillons autour de ces capillaires. L'évolution de ce tissu devait donc être assez lente, intermédiaire entre celle du sarcome pur et celle du fibro-sarcôme, malgré sa richesse en vaisseaux. Les travées osseuses prêtent aux mêmes considérations. Elles sont groupées en îlots, avec des systèmes de Havers très irrégulièrement formés, et n'ayant nulle part, même

Digitized by Google

au centre des amas les plus considérables, la disposition régulière qu'ils ont dans un os long, par exemple. A la périphérie de ces masses, la substance osseuse, ou plutôt ostéoïde, s'étend en longues lames déchiquetées dans le tissu conjonctif. Ces lames ne sont pas tapissées par des rangées d'ostéoplastes; il n'y a point dans leur voisinage de capillaires dilatés, comme dans le cas d'ossification libre chez le fœtus. C'est donc une ossification libre à marche lente, dont les travées soumises à une calcification tardive conservent longtemps l'aspect de substance pré-osseuse, ostéoïde, d'où vient leur aspect transparent; bien que au fond elles aient la constitution de l'os normal, les lamelles englobant les ostéoplastes et les capillaires formant des systèmes de Havers mal dessinés sur certains points et seulement ébauchés sur d'autres, principalement à la périphérie des îlots.

Les préparations rappellent beaucoup celles d'un épulis; malgré l'absence de cellules géantes, d'ostéoblastes; absence qui peut tenir à une plus grande lenteur du processus d'ossification. Aussi, bien que l'examen à l'œil ne puisse faire prendre la substance ostéoïde pour de l'enchondrome, et nous sommes tombé nous-mêmes dans l'erreur, nous croyons qu'il s'agit, d'après les préparations que nous avons pu faire, d'un sarcome ossifiant à marche subaiguë et plutôt lente à vaisseaux assez développés.

Cette pièce nous a paru intéressante à présenter pour plusieurs raisons. Nous trouvons dans la thèse de M. Schwartz que le sarcôme ostéoïde se développe de préférence sur des sujets jeunes. La moyenne trouvée par M. Schwartz, et qui concorde avec celle de Gross de Philadelphie, est 22 ans (1). Or notre femme avait 83 ans au moment de sa mort et le début nous l'avons dit s'était fait vers 75.

Les tumeurs ostéoïdes sont considérées aussi comme ayant plus de tendance à se généraliser que les autres. Or chez notre malade l'affection est limitée à l'épaule. Nous avons hésité quelque temps dans le diagnostic de cette tumeur que nous prenions pour un enchondrome, mais nous trouvons également dans la thèse de M. Schwartz

(1) C'est l'âge où le périoste et l'os ont l'activité formatrice la plus considérable.

Digitized by Google

que « outre les produits ostéoïdes, le sarcome renferme fréquemment des masses de tissu fibreux et surtout des produits cartilagineux qui le rendent bien voisin du chondrôme ostéoïde et bien difficile à distinguer de lui, même au microscope; Volkman admet d'ailleurs la transformation du chondrôme ostéoïde en sarcome ostéoïde. »

Virchow et Volkman admettent que les tumeurs de substance ostéoïde peuvent se rattacher aux sarcômes, aux chondrômes et aux carcinômes.

26. Endocardite végétante; par M. Jogs, interne des hôpitaux.

La nommée Andr..... Florentine, couturière, âgée de 31 ans, est entrée à l'Hôtel-Dieu, salle Sainte-Madeleine n° 8, service de M. Empis, le 5 octobre 1886.

Il n'y a à noter dans ses antécédents que des chagrins de famille assez vifs, quelque temps avant sa maladie. Jamais de rhumatisme, ni du côté de ses parents. Début lent de la maladie au mois de juin 1886. Faiblesse générale, inappétence, un peu de fièvre sans aucun phénomène d'auscultation cardiaque ni pulmonaire, tels sont les seuls symptômes observés chez cette malade par M. Empis qui l'a vue au début de sa maladie. Il faut noter cependant qu'à cette époque la malade se plaignit de douleurs vives au niveau des doigts des mains, qui étaient cyanosés à leurs extrémités. Ces phénomènes durèrent quelques jours pendant lesquels les ongles parurent prendre la forme hippocratique. La malade resta dans cet état de malaise indéfini jusqu'au 6 octobre où elle entra à l'Hôtel-Dieu. C'est une femme pâle affaiblie, ayant conservé assez d'embonpoint malgré qu'elle ait maigri. Elle se plaint de faiblesse générale, tousse un peu sans cracher, mais n'attire l'attention nulle part d'une façon particulière. L'habitus extérieur ne fournit aucune indication. Les poumons sont intacts. Les battements du cœur sont forts, mais bien nets à l'auscultation. L'organe n'est pas hypertrophié. Rien de notable du côté de l'abdomen. Les urines sont normales, pas d'albumine. Le pouls est fréquent; la température ne dépasse pas 38,5. Telle elle était au moment de l'entrée et telle elle est restée, quoique en s'affaiblissant, tout le mois d'octobre. A partir du commencement de novembre, son état devient alarmant. Il y a de l'anxiété précordiale, de la dyspnée; les battements cardiaques deviennent moins forts et plus sourds, mais toujours pas de souffles. Au niveau des doigts se produit le même phénomène qu'au début de la

Digitized by Google

maladie ou plutôt les doigts sont douloureux mais non cyanosés. La fièvre est plus forte le soir; quelquefois elle arrive à 39°. Le 10 novembre, l'auscultation soigneusement pratiquée comme tous les jours, ne dénote encore rien du côté du cœur, sinon des bruits sourds, mais découvre quelques râles fins à la base du poumon droit. Ces phénomènes pulmonaires ajoutés aux autres symptômes rendent plausible le diagnostic de granulie. Bientôt les symptômes deviennent plus graves, la dyspnée devient intense, toute l'attention se porte vers les poumons; mais les signes fournis par l'auscultation ne sont pas en rapport avec l'état général. Œdème des membres inférieurs. Le 24, mort assez rapide.

Autopsie faite vingt-quatre heures après la mort, par M. Cornil. Rien d'anormal du côté de l'abdomen. Ouverture du thorax : la plèvre droite contient environ deux cuillerées de liquide. Les poumons sont libres d'adhérences, sains en apparence. Le péricarde contient environ 250 grammes de liquide un peu citrin. Les faces du péricarde sont normales. Le ventricule gauche forme la pointe du cœur. Cependant le ventricule droit est un peu hypertrophié. Ouverture du cœur. — L'orifice mitral est presque entièrement oblitéré par la présence de deux végétations volumineuses. La valve aortique de la mitrale est tout entière transformée en bosselures irrégulières de couleur jaune; elle est très épaisse, près de 8mm. L'orifice inférieur de la mitrale ne laisse entrer que le bout du doigt et encore est-ce impossible à la partie supérieure. L'autre valve de la mitrale est moins épaisse. Il existe, en outre, un orifice anormal siégeant au centre d'une végétation molle saillante du côté de l'oreillette; le stylet introduit de ce côté ressort par un large orifice dans le ventricule, près de la valve aortique de la mitrale : c'est un anévrysme valvulaire. Insuffisance de l'orifice aortique. Valvules sigmoïdes indurées, incrustées de sels calcaires. Au-dessous de l'anneau aortique, végétations de l'endocarde, de couleur ambrée, petites, dures. Le cœur droit n'est pas atteint. Le poumon droit est congestionné et œdémateux, ainsi que le poumon gauche. Induration en certains points du poumon droit. Plusieurs lobules plus rouges, plus durs. Pas de tubercules. Aorte souple plutôt petite. Rate assez volumineuse. Infarctus de la partie supérieure datant de dix jours environ. Le foie est un peu volumineux. Surface lisse, centre rouge (atrophie rouge), état gras de la partie périphérique. Rein droit petit. Sa capsule s'enlève facilement. Granulations

Digitized by Google

chagrinées. Sur les colonnes de Bertin, points rouges (congestion ou apoplexie des glomérules). Coloration grise sur le reste. Rien de notable dans l'abdomen ni dans le cerveau.

27. Endocardite végétante ; par M. Joos, interne des hôpitaux.

Le nommé Rig... (Achille), menuisier, âgé de 19 ans, est entré à l'Hôtel-Dieu, salle Saint-Charles, n° 5, service de M. Empis, le 30 août 1886. Pas de rhumatisme ni de maladie grave antérieurs. Le 7 juillet, à la suite d'un refroidissement prolongé, frissons violents, fièvre intense. Le lendemain, il est resté couché et ne s'est plus relevé. Palpitations fréquentes, douleur précordiale. Le 30 août, entre à l'hôpital. Toute l'attention se porte sur le cœur. Battements irréguliers. La palpation et la percussion dénotent une hypertrophie notable. Auscultation : souffle intense au premier temps et à la pointe ; souffle moins fort au deuxième temps et à la base. Frottement péricardique faible à la base du cœur au niveau des oreillettes. Depuis son entrée jusqu'à la fin, les résultats de l'auscultation n'ont pas varié quant aux souffles ; seulement quelques poussées de péricardite marquée par du frottement et une anxiété précordiale plus considérable. La matité précordiale a augmenté, pour ainsi dire, de jour en jour, dénotant une hypertrophie très forte. Léger œdème des malléoles, pas d'albumine dans les urines. Mort subite le 25 novembre.

Autopsie faite vingt-quatre heures après la mort. Il n'y a rien de notable que du côté du cœur. Les poumons et les reins, surtout le gauche, sont seulement congestionnés. Pas de liquide dans le péricarde. La pointe du cœur est formée exclusivement par le ventricule gauche. Poids : 750 grammes, vidé de ses caillots. Sur la face antérieure de l'oreillette gauche, le péricarde est rugueux, ainsi qu'au point correspondant du feuillet fibro-pariétal. Le ventricule gauche est très dilaté ; ses parois sont épaissies. L'orifice auriculo-ventriculaire gauche est très dilaté. La valve aortique de la mitrale est à peu près intacte, mais la petite valve est en partie détruite ; elle n'a plus de piliers. L'oreillette gauche est dilatée ; traces d'endocardite, tandis qu'il n'y en a pas dans l'intérieur du ventricule gauche. Dilatation de l'orifice aortique et insuffisance de l'une de ses valvules, qui est ratatinée. Rien dans le cœur droit.

Réflexions : Cette dernière observation tire tout son inté-

Digitized by Google

rêt de la comparaison qu'on peut en faire avec la première. En effet, voilà deux malades qui meurent tous deux d'une endocardite, mais quelle différence surtout du côté des symptômes! Dans le premier cas, phénomènes infectieux et rien que cela pendant longtemps, à tel point que le diagnostic était impossible. L'orifice auriculo-ventriculaire gauche était bouché par une grosse végétation, c'est pourquoi pas de souffle pendant la vie. Il est vrai qu'il était compensé par un anévrysme valvulaire, mais celui-ci a dû se produire seulement à la fin, au moment où le cœur affaibli ne poussait plus assez fort la colonne sanguine pour produire un souffle. Dans le second cas, au contraire, les phénomènes d'auscultation sont tout de suite si forts qu'ils ne laissent pas un moment le diagnostic douteux. Différence aussi au point de vue de l'étiologie. Dans le premier cas, nous ne trouvons que des chagrins; dans le second, le refroidissement est bien nettement la cause de l'endocardite. Nulle part de rhumatisme. Ainsi donc, ces deux cas sont instructifs, surtout à cause des nombreuses différences qu'ils présentent entre eux, quoique étant désignés sous le même nom : endocardite.

28. Rapport sur la candidature de M. Toupet au titre de membre-adjoint; par M. Hartmann.

Parmi les diverses présentations faites par M. Toupet à la Société anatomique, il en est une qui nous a paru particulièrement intéressante; c'est sur celle-là seulement que nous devons attirer l'attention.

Dans la séance du 26 janvier 1883, M. Toupet nous présentait une malformation cardiaque remarquable qu'il avait recueillie à l'hôpital des Enfants chez une petite fille de 7 ans. Cette enfant entrée depuis longtemps dans le service de M. Bouchut avait présenté dès sa naissance les signes d'une maladie bleue, aussi s'était-elle très peu développée. Les extrémités étaient constamment violacées, les ongles et les phalangettes étaient hypertrophiées en forme de petite massue; la température était basse 36°, et la respiration fréquente. Du côté de la cage thoracique on voyait une voussure sterno-costale prédominante du côté gauche. Au niveau du foyer de l'artère pulmonaire, on sentait à la palpation un frémissement vibratoire intense et on percevait à l'auscultation un fort bruit de souffle au premier temps. Parfois à la suite d'une contrariété, d'une émotion, cette petite malade avait des accès de suffocation pendant lesquels les téguments, surtout les lèvres, étaient d'un bleu

Digitized by Google

noirâtre. Avec une santé aussi fragile cette enfant résista cependant à une rougeole et à une coqueluche. Au commencement de l'année 1883, elle était dans un état de santé très satisfaisant pour elle, quand elle fut prise d'une bronchite qui l'emporta en quelques jours. Pendant cette dernière affection, le frémissement vibratoire et le souffle au niveau du foyer de l'artère pulmonaire avaient notablement diminué. A l'autopsie, le cœur était très hypertrophié. et l'hypertrophie était due surtout à l'augmentation de volume des cavités droites. La paroi ventriculaire de ce côté était très épaissie, la valvule tricuspide présentait peu d'altération. Lorsqu'on voulut ouvrir le canal pulmonaire, on trouva que l'infundibulum était séparé de la cavité du ventricule par un rétrécissement n'ayant aucune apparence inflammatoire et admettant à peine une plume d'oie. Au-dessus de ce rétrécissement,on voyait l'infundibulum, puis les valvules sigmoïdes petites mais souples,et enfin l'artère pulmonaire présentant à peine le quart du calibre de l'aorte. Dans le ventricule gauche la valvule mitrale était à peu près normalement conformée, mais à la partie supérieure de la cloison existait un orifice en forme d'échancrure admettant presque deux doigts et faisant communiquer les deux ventricules. L'aorte se trouvait exactement à cheval sur la cloison, les valvules sigmoïdes étaient saines et parfaitement suffisantes. Des deux oreillettes, la droite était très hypertrophiée, la gauche au contraire atrophiée. Les deux valvules, qui en s'accolant ferment normalement le trou de Botal, n'étaient pas soudées ; on pouvait facilement passer entre elles une sonde cannelée, mais elles chevauchaient suffisamment pour assurer l'occlusion ; les deux oreillettes n'auraient pas communiqué si la valve antéro-supérieure n'avait présenté du côté de son bord libre deux orifices circulaires dont l'un admettait une plume de corbeau. En résumé,ce cœur offrait une communication interventriculaire, une perforation de la cloison interauriculaire, une aorte qui naissait à cheval sur les deux ventricules ; mais ce qu'il y avait de principalement intéressant, c'était cette variété de rétrécissement pulmonaire siégeant à la naissance de l'infundibulum et séparant le ventricule droit en deux parties. M. Toupet fit ressortir que ce n'est pas là le siège ordinaire des rétrécissements de l'artère pulmonaire ; c'est bien plus souvent en effet au niveau des valvules sigmoïdes qu'on les observe. Il est étonnant que cette enfant ait pu vivre jusqu'à l'âge de 7 ans et supporter une rougeole et une coqueluche. Elle succomba d'ailleurs comme succombent presque tous ces

Digitized by Google

malades à une affection pulmonaire, mais pas à une affection tuberculeuse.

29. Rapport sur la candidature de M. Lubet-Barbon au titre de membre adjoint; par M. TUFFIER.

Parmi les présentations faites par M. Lubet-Barbon devant la Société anatomique et à l'appui de sa candidature au titre de membre adjoint, je choisirai celle qui a trait à des lésions multiples et profondes du cœur en dehors du rhumatisme. La malade qui en fait le sujet entra à l'hôpital Tenon en mai 1884, service de M. Barth. Son histoire pathologique est courte: depuis trois ans environ elle se plaint de palpitations de cœur, de fréquentes poussées de bronchite, s'accompagnant chaque fois d'œdème malléolaire fugace et intermittent. C'est un de ces accès plus fort que les autres qui l'amène à l'hôpital. On ne trouve pas de rhumatisme dans les antécédents de la malade.

Les phénomènes s'aggravent peu à peu, l'œdème augmente, la dyspnée devient intense, causée qu'elle est par l'œdème pulmonaire, et un épanchement assez notable dans la plèvre droite et notre malade présente le tableau ordinaire de l'asystolie. On a pu cependant nettement constater un double bruit de souffle à la pointe et un souffle au niveau de la valvule tricuspide.

La malade succombe et à l'autopsie on trouve les lésions banales de l'asystolie dans le foie, le poumon, les reins; une péricardite adhésive; sur le péricarde viscéral un semis de granulations que l'examen histologique montre formées de tissu conjonctif, Le cœur est hypertrophié, la valvule triscupide est rétrécie et ses valves épaissies. L'orifice mitral est rétréci au point d'admettre à peine les pointes de ciseaux fermés, les valves sont épaissies, soudées ensemble et transforment l'orifice en un canal étroit et rigide de un centimètre de long. Ce sont là à vrai dire les altérations du cœur liées au rhumatisme, portées à leur plus haut degré, et cependant on ne retrouve dans l'histoire de la malade aucune trace de cette maladie. Il est aussi remarquable de voir une lésion mitrale considérable et ancienne ne donner lieu pendant longtemps qu'à si peu de troubles circulatoires.

Il semble que le débit du sang ait été suffisant tant que les autres organes ont bien fonctionné. Une bronchite est survenue, a rompu l'équilibre et a déterminé les accidents qui ont amené la mort.

Digitized by Google

DÉCEMBRE

—

Séance du 3 décembre.

PRÉSIDENCE DE M. CORNIL.

1. Polypes cancéreux de l'utérus ; propagation à l'ovaire gauche et aux ganglions du même côté ; péritonite chronique ; abcès ; péritonite suraiguë ; mort ; par E. GRAVERRY, interne des hôpitaux.

La nommée N..... Joséphine, domestique, âgée de 52 ans, est entrée à l'hôpital de la Charité, salle Sainte-Rose, n° 13, le 14 novembre 1886, pour une maladie de l'utérus. Cette femme est malade depuis quatre ans. Au début elle ressentait de la gêne dans le petit bassin, de la douleur et elle était sujette à des pertes fréquentes et abondantes. M. Després, qui la vit en ville, l'examina au spéculum et diagnostiqua des fongosités utérines, c'est-à-dire des polypes vasculaires. Il gratta alors la cavité du col, par lequel sortaient ces fongosités, afin de les enlever le plus profondément possible. La malade se trouva mieux pendant quelque temps ; mais les pertes ne tardèrent pas à reparaître et à se reproduire avec la même fréquence. M. Després gratta une seconde fois le col de l'utérus. Néanmoins trois ans après le premier grattage, la malade entre à la Charité, dans le service de M. Després, à cause des mêmes accidents. Chez cette malade, l'adipose est généralisée ; les parois abdominales paraissent doublées d'une énorme couche de graisse ; l'obésité est considérable. Elle a cependant perdu un peu l'appétit depuis quelques jours. Mais elle ne présente aucun signe de cachexie cancéreuse. Nous insistons sur ce point, à savoir que la malade n'a pas maigri, qu'elle a conservé tout son embonpoint, parce que l'examen au spéculum fait reconnaître des lésions qui rappellent tout à fait le cancer de l'utérus, mais avec une forme spéciale. En effet, le col est gros, violacé, entrouvert, et il livre passage à des fongosités nombreuses, mol-

Digitized by Google

lasses, sanieuses et saignant au moindre contact. M. Després en retire avec le doigt afin de les soumettre à l'examen microscopique. Leur odeur est fétide et rappelle absolument celle que l'on observe dans les cas de cancer de l'utérus. En même temps, on constate, par la palpation, dans la fosse iliaque gauche, une masse arrondie, dure, immobile, et paraissant cependant reliée à l'utérus (ce que l'on peut facilement reconnaître par la palpation combinée au toucher vaginal). Cette masse n'est nullement fluctuante ; mais elle est douloureuse à la pression.

Le 23 *novembre*, la malade est prise de diarrhée; le lendemain à quatre heures du soir, elle se plaint d'oppression et de douleurs dans tout l'abdomen. En même temps, la douleur s'accroît et devient presque intolérable au niveau de la tumeur de la fosse iliaque gauche. La mort arrive dans la nuit.

Le 26 *novembre*, nous pratiquons l'autopsie. Après avoir incisé, sur la ligne médiane, la paroi abdominale qui est doublée d'une couche adipeuse épaisse de trois doigts environ, nous découvrons les intestins à peine distendus par des gaz. Mais leur surface se présente avec des caractères particuliers : coloration rouge, état granuleux, accolement des anses intestinales entre elles, qui indiquent que la malade a succombé à une péritonite suraiguë. Nous trouvons du pus au-dessous du foie. Nous découvrons ensuite la masse qui siège dans la fosse iliaque. Nous la trouvons adhérente en haut avec les anses intestinales, auxquelles elle est reliée par les fausses membranes. Elle adhère également à la paroi abdominale. En cherchant à rompre ces adhérences, nous déchirons des fausses membranes, nous faisons sourdre une assez grande quantité de pus, et nous tombons dans une cavité anfractueuse remplie de pus. Il s'agissait là évidemment d'un abcès, d'une péritonite chronique suppurée et enkystée. C'est la rupture de cet abcès qui avait évidemment donné naissance à la péritonite suraiguë, laquelle fut la cause de la mort. Nous continuons à décoller la tumeur avec la main; puis nous sectionnons transversalement le vagin, et nous enlevons en un seul bloc les organes génitaux internes avec la tumeur et une partie de l'S iliaque à laquelle elle est adhérente.

L'utérus est considérablement augmenté de volume. En le sectionnant dans sa longueur, nous mettons à nu sa surface interne qui est complètement tapissée par une couche de végétations cancéreuses dont l'épaisseur varie de un à deux centimètres. Toute la surface interne de l'utérus est envahie par cette néoformation; aucun point de

Digitized by Google

la muqueuse n'est indemne. Sur la surface externe, au niveau du fonds de l'utérus, nous constatons une petite bosselure du volume d'une bille. Nous l'incisons; sa coupe est blanchâtre : il s'agit probablement là d'un petit corps fibreux interstitiel déjà dégénéré. L'ovaire droit est sain. Du côté gauche, il est impossible de retrouver l'ovaire dans la masse qui surmonte l'angle de l'utérus. On trouve sur le côté droit de cet organe, vers son tiers supérieur, une masse arrondie du volume d'un œuf de pigeon. Sa consistance est mollasse; sa surface de section est blanchâtre. Il s'agit là d'un ganglion cancéreux ramolli. Enfin plus en arrière, et surmontant ce glanglion dégénéré, se trouve une masse irrégulière formée de fausses membranes reliant ce ganglion et l'utérus lui-même à l'S iliaque. C'est dans cette masse que se trouve la cavité de l'abcès. Signalons en terminant l'énorme couche graisseuse qui recouvre l'S iliaque, ainsi que le développement considérable de ses appendices épiploïques.

En résumé, cette observation montre la transformation possible des fongosités utérines, des polypes vasculaires de l'utérus, en cancer. Dans ce cas il y a eu conservation complète sinon de la santé, du moins de l'embonpoint. De plus, M. Després estime que cette forme de cancer n'aurait pas amené aussi rapidement la mort (la transformation cancéreuse ne s'étant faite que depuis six mois environ), s'il n'était survenu une péritonite suraiguë consécutive à la péritonite chronique suppurée et enkystée, laquelle était due à la propagation du cancer aux organes et qui s'est rompue.

M. Cornil pense que la tumeur est constituée probablement par un *épithélioma à cellules cylindriques*. On peut supposer que les parties enlevées, il y a trois ans, étaient déjà épithéliomateuses. Le diagnostic histologique entre l'épithélioma à cellules cylindriques et l'hypertrophie glandulaire des polypes muqueux est en effet souvent très difficile sur de petits fragments.

2. Rupture traumatique du foie ; par E. Graverry, interne des hôpitaux.

Un facteur des postes, âgé de 26 ans, est renversé le 1er décembre 1886 par un omnibus, à minuit. On l'apporte à la Charité, salle Saint Jean, n° 18. Il était sans connaissance; les téguments sont pâles, décolorés, couverts de

Digitized by Google

sueur. Les pupilles sont contractées, surtout la pupille droite. Aucune ecchymose ; aucune trace de contusion.

Il meurt au bout d'une heure. Le 3 décembre, à l'autopsie, on trouve un épanchement sanguin dans la cavité péritonéale. Le foie présente une profonde déchirure à sa face inférieure, suivant l'insertion du ligament falciforme et intéressant le lobe de Spiegel en arrière. Le foie aura été pressé dans sa chute. Le siège de cette déchirure n'est pas la règle, car il est dit que les ruptures du foie ont généralement lieu au niveau des ligaments suspenseurs. Il n'y a pas d'autres ruptures viscérales. L'oreillette gauche présente une ecchymose ; il y a en outre de la symphyse cardiaque.

3. Sarcome angiolithique des méninges ; par M. Journiac.

Le 17 *octobre* 1885. Madame B..., âgée de 59 ans, entre à l'asile de Vaucluse munie des certificats suivants :

14 *novembre*. Affaiblissement intellectuel. Dépression mélancolique. Hallucinations de la vue. Idées très confuses. Incapacité de se diriger. — P. Garnier.

14 *novembre*. Atteinte d'affaiblissement des facultés mentales avec sensiblerie. Incapacité de pourvoir à ses besoins. — Magnan.

Cette malade n'ayant jamais présenté de phénomène saillant, son observation n'a pas été prise régulièrement. Les notes médicales de M. le Dr Bigot, chef du service, diront très bien son histoire :

22 *novembre* 1885. Madame B..., est bien portante, sauf ses idées un peu mélancoliques.

31 *mars* 1886. Caractère difficile, se plaint de tout, écrit des lettres désagréables à son mari, gâte dans son lit et prétend ne pas gâter. On lui donne un vase, elle prétend n'en pas avoir. D'ailleurs santé assez bonne.

6 *avril* 1886. Est toujours dans le même état de démence, de plaintes imaginaires, d'égoïsme morbide, etc... Etat physique assez bon, bien qu'elle gâte ; elle se fâche et s'emporte quand on le lui dit.

7 *mai* 1886. Même état mental et physique que ci-devant. Elle gâte tout en disant le contraire. Quant au moral, elle a des réparties qui étonnent d'elle qui ne comprend pas sa situation. Le souvenir de son mari l'intéresse vivement.

14 *octobre* 1886. Affaiblissement intellectuel. Elle est tranquille, mais incapable de se diriger et de subvenir à ses besoins. Etat physique satisfaisant. Peu de temps

Digitized by Google

après, son affaiblissement général augmentant, elle garde le lit et s'éteint sans avoir jamais eu aucun trouble de la motilité ni de la sensibilité. Elle meurt le 25 novembre 1886.

Autopsie. — *Le 27 novembre.* Congestion des deux bases pulmonaires, adhérences anciennes du poumon droit. Cœur petit, légère surcharge graisseuse, rien aux valvules ni à l'aorte. Estomac dilaté, rien à la muqueuse. Le foie ne présente rien de remarquable. Pulpe splénique très diffluente. Les reins sont normaux, les capsules non adhérentes, petit kyste à la surface du rein gauche.

Cavité crânienne. — A l'ouverture du crâne rien d'anormal du côté des os, la dure-mère est adhérente au cerveau au niveau d'une tumeur du lobe frontal droit. Au premier aspect cette tumeur semble faire corps avec le cerveau, c'est en étudiant ses rapports qu'elle se détache du cerveau et que l'on s'aperçoit qu'elle appartient à la face interne de la dure-mère. Cette tumeur, régulièrement sphérique, de 6 centimètres de diamètre environ, est totalement englobée dans une loge qu'elle s'est creusée dans le lobe frontal droit. Elle a respecté en dedans la première frontale et une partie de la deuxième frontale qu'elle a aplatie, en arrière elle repousse, mais respecte la frontale ascendante, en bas elle refoule tout le reste du lobe frontal et aplatit même la pointe du lobe sphénoïdal. Cette tumeur, adhérente à la dure-mère, est entourée d'une coque fibreuse très vasculaire, sa texture est ferme à la périphérie et s'amollit au centre.

Examen histologique. — La périphérie est presque exclusivement fibreuse avec quelques amas cellulaires. Ces amas deviennent plus conséquents à mesure qu'on s'avance vers le centre de la tumeur ; le centre est exclusivement cellulaire et ressemble à un sarcome fasciculé. De plus, on y rencontre beaucoup de vaisseaux dont les lumières sont bouchées par des concrétions calcaires ; autour de ces amas les faisceaux cellulaires viennent tourbillonner et se serrer de telle façon que l'on croit absolument avoir affaire à des globes épidermiques. C'est en somme un sarcome angiolithique ou psammôme de Virchow tel qu'on les observe dans cette région.

4. M. Boiffin présente à titre de curiosité pathologique un *lipome du grand épiploon* trouvé à l'ouverture d'une femme morte d'hémorrhagie cérébrale dans le service de

Digitized by Google

M. Lancereaux. Du volume d'une rate, cette tumeur siège dans le feuillet postérieur du grand épiploon, en avant du colon transverse.

5. M. Boiffin fait ensuite une importante communication sur quelques points de l'anatomie fine du foie qu'il a cherché à élucider au moyen d'injections et de corrosions.

Les faits principaux qui résultent de ses recherches sont les suivants : 1° Dans la dissection des espaces portes, les *canaux biliaires* sont difficiles à mettre en évidence parce qu'ils ne sont pas, comme les vaisseaux, compris dans la lumière de la gaîne que fournit la capsule de Glisson, mais dans un dédoublement de cette gaîne. Les branches qui partent des canaux biliaires sont disposées de chaque côté en série régulière, et comprises également dans l'épaisseur de la gaîne.

MM. Cornil et Chauffard font remarquer que ces méthodes anciennes sont artificielles et que, pour résoudre des questions de ce genre, les coupes histologiques sont plus instructives.

M. Boiffin a étudié 2° les *rapports des veines portes accessoires avec la veine porte;* les premières s'ouvrent par des branches assez grosses dans les plus fines ramifications de la veine porte, vers ses extrémités. Ces branches accessoires ne sont pas accompagnées de canaux biliaires ; 3° Chez les oiseaux il existe une *anastomose constante entre les canaux biliaires de deux lobes;* chez l'homme il n'y a pas d'anastomose même dans l'intérieur du tissu hépatique ; 4° La *Baudroie* possède une vésicule hépatique très éloignée du foie et de plus les canaux hépatique, cystique et cholédoque offrent des dilatations ampulliformes.

6. Epithélioma hémorrhagique du rein ; par M. V. Cornil.

M. Cornil présente l'analyse histologique approfondie de cette curieuse tumeur enlevée sur le vivant par M. le Dr Péan. Quoique la pièce fût fragmentée, on pouvait y reconnaître une partie normale et une portion kystique remplie de sang. La paroi du kyste principal comprenait une zone de tissu de nouvelle formation entourée par la

Digitized by Google

capsule du rein au-dessous de laquelle on retrouvait des éléments rénaux atrophiés, glomérules, etc.

Dans le tissu néoplasique on trouve avec un faible grossissement des points hémorrhagiques, et au-dessous, des tractus fibreux calcifiés. Faisant saillie dans le kyste, se voient des végétations grisâtres, demi-transparentes, contenant de petites cavités ovoïdes tapissées d'une seule couche de cellules épithéliales claires, dont le noyau est plus ou moins près de leur base d'implantation. La lumière de ces cavités est vide; leur paroi renferme des capillaires provenant de vaisseaux dont la direction générale est longitudinale. On croirait en un mot avoir sous les yeux des tubes urinifères à cellules claires, sans granulations ni bâtonnets.

En certains points, des cavités un peu plus grandes sont pleines de globules rouges et l'aspect rappelle celui de l'hémorrhagie intratubulaire. Quelquefois les cellules de revêtement sont remplies de graisse et ressemblent à un chapelet de cellules adipeuses; ailleurs elles contiennent des cristaux d'acides gras. Le tissu intermédiaire contient parfois aussi de la graisse ou une incrustation calcaire.

A la périphérie de la pièce on retrouve le tissu rénal, mais sclérosé; beaucoup de glomérules sont fibreux. Les vaisseaux sont dilatés.

C'est là une de ces tumeurs, étudiées sous le nom d'adénomes par Sabourin, qui, quoique leur structure en fasse des tumeurs bénignes, sont pourtant dangereuses et se conduisent cliniquement comme des cancers. Pourtant elles restent généralement limitées dans la capsule du rein et subissent la transformation calcaire.

M. Thierry est nommé *membre correspondant*.

MM. Brun et Laurand demandent à échanger leur titre de membre adjoint contre celui de *membre correspondant*.

M. Tuffier, membre adjoint, se porte candidat au titre de *membre titulaire*.

Digitized by Google

Séance du 10 décembre 1886.

PRÉSIDENCE DE M. CORNIL.

7. Fracture ancienne de l'humérus gauche au 1/4 inférieur. — Pseudénarthrose. — Union par pseudamphiarthrose de deux pièces osseuses entrant dans la constitution de la nouvelle cavité articulaire ; par A. FESTAL, aide d'anatomie de la Faculté.

La pièce que j'ai l'honneur de présenter à la Société anatomique ayant été recueillie dans un pavillon de l'Ecole pratique, il m'est impossible de fournir aucun renseignement sur les antécédents du sujet qui en était porteur. Son bulletin de décès nous apprend seulement qu'il était maçon, âgé de 66 ans, et, d'autre part, je tiens du médecin de la prison de St-Denis, où il est mort, qu'il n'avait pas été classé dans les ateliers, sans doute (?) pour cause d'infirmité. C'est tout. Bien qu'ainsi réduite, faute de renseignements suffisants, à l'état de simple document anatomo-pathologique, cette pièce m'a paru intéressante à montrer et à décrire.

C'est une véritable pseudénarthrose de l'humérus gauche, siégeant à l'union du 1/4 inférieur avec les 3/4 supérieurs de cet os. La *cavité de réception* est supportée par le fragment inférieur. Une lame osseuse à peu près verticale, épaisse de 0,01 cent., haute de 0,02, la limite en avant; la face postérieure, articulaire, en a été légèrement excavée par les frottements de la tête. Elle se continue en bas avec la face supérieure d'un plateau osseux, sorte d'apophyse coronoïde fixée à angle droit sur le fragment inférieur. Ce plateau, formé presque exclusivement de tissu compacte, mesure aussi 0,01 cent. d'épaisseur environ et 0,03 cent. d'étendue antéro-postérieure ; il est à peu près horizontal, sauf que sa face supérieure, articulaire, a été usée et excavée par les frottements, de façon à présenter une courbure de grand rayon à concavité antéro-supérieure. La base d'implantation en est élargie ; à son niveau, il existe une couche de tissu compacte, épaisse et comme éburnée. J'insiste sur ce détail qui trouvera son importance lorsque je décrirai le mécanisme de production probable de cette pseudarthrose. Le bord libre de cette lame hori-

Digitized by Google

zontale se relie en arrière, par de courts trousseaux fibreux, à un fragment osseux indépendant. Celui-ci, irrégulièrement quadrilatère, mesure 2 cent. de hauteur sur 4 cent. dans le sens transversal: il figure comme un os sésamoïde dont la face postérieure, convexe, est recouverte par les fibres du triceps, et la face antérieure, concave, prolonge en haut et en arrière la courbe amorcée sur le plateau coronoïdien, de façon à compléter la cavité articulaire. Cet os flottant est aussi formé en majeure partie de tissu compacte. Voici donc un cotyle fait de trois pièces : la première (verticale) est soudée à la deuxième (horizontale), tandis que celle-ci s'unit à la troisième par pseudamphiarthrose. Ces deux fausses articulations communiquent largement, et une injection de suif, poussée dans la grande, s'est insinuée dans l'amphiarthrose rudimentaire, où elle a dessiné, sur la pièce vue par l'extérieur, toute une série de petits culs-de-sac arrondis.

La grande cavité est assez régulièrement sphérique dans son ensemble et mesure 0,045 d'avant en arrière, aussi bien que transversalement.

La *tête* est représentée par l'extrémité inférieure du fragment supérieur, renflée en massue, usée et polie par le frottement. Son volume n'est pas en rapport avec les dimensions de la cavité, trop grande pour la loger ; il y a cependant adaptation réciproque de ces deux parties jouant l'une sur l'autre. La surface articulaire de la tête répond en avant à la lame verticale décrite, et descend perpendiculairement comme elle ; bientôt elle forme un angle mousse, au delà duquel elle fuit en haut et en arrière suivant une courbe concentrique à celle de la partie postérieure de la cavité. Une rigole profonde circonscrit cette tête et figure un col ; immédiatement au-dessus existe un rebord osseux saillant, circulaire, hérissé d'aspérités irrégulières sur lesquelles s'insérera la capsule. Ces détails ont été mis en évidence par une coupe verticale antéro-postérieure, divisant la pièce en deux parties latérales, et ouvrant largement l'articulation. Tête et cavité sont tapissées d'une pellicule fibreuse, mince et résistante, tomenteuse, hérissée sur sa face libre d'une multitude de fines villosités. Par sa face profonde, elle adhère à l'os dont on la sépare difficilement. A cause de la longue macération qu'a subie la pièce, il est impossible de savoir si cette membrane contient oui ou non des éléments synoviaux. En arrière et en dehors, la cavité est tapissée par des éléments musculaires nettement reconnaissables, restes d'une portion du triceps surprise entre les fragments lors de la fracture. L'interposition de cette

Digitized by Google

couche musculaire n'a vraisemblablement pas été étrangère au défaut de consolidation osseuse.

La *capsule* s'insère, en haut, sur le pourtour de la tête, aux aspérités qui siègent au-dessus du col ; en bas, elle se fixe où elle peut : au sommet de la lame osseuse antérieure et sur ses bords, ainsi que sur tout le bord supérieur de l'os sésamoïde. La résistance est variable suivant les points : en avant et en haut, elle mesure plus d'un centimètre d'épaisseur et offre l'aspect d'une haie fibreuse formée de deux plans superposés de gros et solides faisceaux nattés. Plus courtes, mais non moins résistantes, sont les travées qui se portent obliquement en bas et en arrière vers le bord supérieur du sésamoïde. En dedans, au contraire, la capsule est plus mince, mais elle est renforcée par de véritables ligaments périphériques, dont l'un, interne, parallèle à l'axe du bras, mesure 6 cent. de longueur, et est formé principalement par la cloison intermusculaire hypertrophiée ; l'autre, antérieur, oblique en bas et en dehors, est fibro-musculaire, et semble dû à une dégénérescence fibreuse partielle du muscle brachial antérieur. Des saillies osseuses aiguës, anciennes esquilles soudées, leur constituent de véritables tubercules d'insertion.

Dans la cavité, on voit un ligament intra-articulaire fasciculé ; il est formé de lames fibreuses, nacrées, très résistantes, à surface lisse et luisante par endroits, villeuses en d'autres points. Des faisceaux secondaires, analogues aux faisceaux musculaires de 3e ordre du cœur, s'y détachent en bas-reliefs. Entre elles, des anfractuosités donnant accès dans des diverticules articulaires. Ces lames se fixent, d'une part, sur la tête, au niveau de l'angle mousse qui se trouve à la rencontre de sa partie antérieure verticale, avec sa partie postérieure oblique en haut, d'autre part, sur le bord du plateau coronoïdien, tout près de sa jonction avec le sésamoïde.

Une de ces lamelles est isolée du groupe principal auquel elle ne tient plus que par un long et mince pédicule sur le point de se rompre. C'est un véritable corps étranger fibreux en voie de formation. Le triceps et le brachial antérieur encapuchonnaient l'articulation et n'avaient subi de dégénérescence fibreuse que dans leurs couches profondes en rapport avec la capsule. Les muscles superficiels sont normaux de volume et d'aspect. Vaisseaux et nerfs ont aussi leurs dimensions normales et sont exempts de compression. Le membre a une circonférence à peine inférieure à celle du côté opposé ; les articulations de l'épaule et du coude sont saines et ont conservé toute leur mobilité. Une coupe

Digitized by Google

longitudinale des deux humérus montre, par comparaison, que le gauche, un peu atrophié, a un canal médullaire plus large et un étui compacte plus mince que le droit.

Flexion en avant et en arrière, abduction et adduction, rotation et circumduction, tels sont les mouvements dont

FIG. 23.

1. Face antérieure de l'humérus gauche.
2. Os sésamoïde.
3. Plateau coronoïdien.
4. Amphiarthrose d'union des deux pièces.
5. 5' Ligament intra-articulaire.
6. Corps étranger en voie de formation, soulevé sur une sonde cannelée, et dépendant de ce ligament.
7. Tête articulaire de nouvelle formation.
8. Partie antérieure très épaissie de la capsule.
9. 9' Esquilles osseuses soudées aux fragments principaux, offrant des points d'insertion à la capsule.
10. Moitié antérieure de l'ancien canal médullaire.

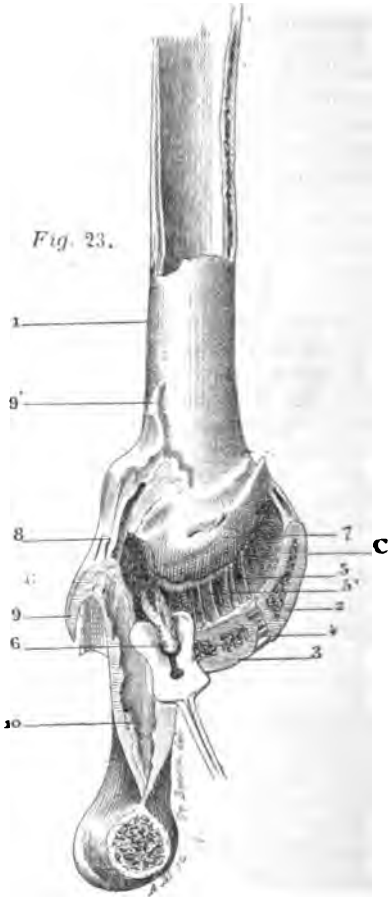

jouit cette pseudarthrose. La flexion en arrière est surtout marquée. La tension alternative des différentes parties de la capsule et des ligaments extra ou intra-articulaires modère d'ailleurs l'amplitude de ces mouvements, en sorte que le membre n'est pas transformé en fléau. Quant à l'écartement

Digitized by Google

des surfaces articulaires, il peut atteindre 2 cent. ; passé cette limite, les liens fibreux de la jointure se tendent, résistent très énergiquement, et empêchent la tête d'abandonner sa cavité. Il me semble que le mécanisme suivant doit avoir présidé à la formation de cette pseudarthrose : l'humérus a été fracturé comminutivement ; le trait principal étant oblique en haut en avant et en dehors, le fragment supérieur s'est porté en bas et en arrière, pénétrant dans le canal médullaire et faisant éclater le fragment inférieur ; la portion postérieure du cylindre compacte, fortement refoulée dans ce sens, s'est détachée d'abord, plus tard elle s'est resoudée en partie au fragment inférieur, constituant ainsi le plateau coronoïdien ; sa base d'implan-

Fig. 24.

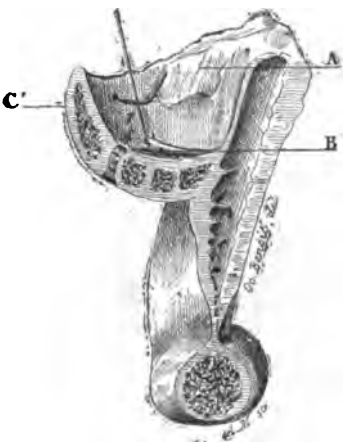

FIG. 24.

Elle représente la 1/2 valve externe de la pièce divisée par un trait de scie vertical et antéro-postérieur.

En A, une couche musculaire tapissait la cavité.

En B, est soulevée, par une érigne, la pellicule fibreuse de revêtement..

tation présente à la coupe un contre-fort d'os éburné, indice de cette soudure. Ce que j'ai désigné sous le nom de sésamoïde est aussi une portion du 1/2 cylindre postérieur ; par sa situation, il devait supporter toute la poussée du fragment supérieur, d'où une mobilité continuelle ayant mis obstacle au développement d'un cal osseux à son niveau. Moins violentée au moment de l'accident, la 1/2 circonférence antérieure du cylindre n'a pas été détachée du fragment inférieur qu'elle prolonge en haut.

Par le jeu ultérieur de la nouvelle jointure, les surfaces se sont usées réciproquement et adaptées l'une à l'autre. En bas, la pression étant plus forte et l'irritation plus vive, les phénomènes ostéogéniques ont duré plus longtemps et

Digitized by Google

ont abouti à l'éburnation presque complète du fond de la cavité. Sur la lame verticale, au contraire, et pour des raisons inverses, il ne s'est formé qu'une mince cloison de tissu compacte, séparant la tête des vestiges de l'ancien canal médullaire. Les recherches que j'ai faites au musée Dupuytren (1), dans les bulletins de la Société anatomique et dans le traité de Bérenger-Féraud, ne m'ont pas fait découvrir un cas aussi complet que celui que je présente. Kuhnoltz (2) signale, il est vrai, une variété de diarthrose accidentelle, daus laquelle la cavité est complétée par des pièces osseuses mobiles développées dans les ligaments, mais je n'en ai pas trouvé d'exemple décrit. Quant à en faire un sous-ordre, c'est pousser, à mon avis, un peu loin la manie des classifications. La même remarque peut être faite au sujet de la classe des pseudarthroses, dites « *ostéophytiques* », par Bérenger-Féraud (3).

8. Tumeurs mélaniques de la peau.—Tumeurs et infiltration mélaniques des divers organes profonds, y compris les capsules surrénales. — Mélanodermie. — Mort et Autopsie ; par Panné, interne des hôpitaux.

L'observation qui va suivre nous a paru, par ses particularités cliniques et microscopiques, présenter assez d'intérêt pour justifier les longs détails avec lesquels nous la rapporterons. Au point de vue clinique, elle se distingue du plus grand nombre des cas de mélanôse étudiés jusqu'ici sous le nom de *mélanodermie*. D'un autre côté, les altérations anatomo-pathologiques des organes internes se montrent sur plusieurs points à une période d'évolution peu avancée, et peuvent être étudiées dans leur début. Enfin, grâce au concours de notre collègue Marfan, l'observation sera complétée par une étude microscopique détaillée des organes atteints.

G... Jeanne, âgée de 57 ans, entre le 27 octobre 1886 à l'Hôtel-Dieu, dans le service de M. le Dr Moutard-Martin (suppléé alors par M. le Dr Faisans), salle Sainte-Monique, lit nº 4.

---

(1) Le terme pseudarthrose n'existe pas dans le catalogue du Musée et j'ai dû, pour en trouver quelques exemples, explorer une à une toutes les pièces de la collection des fractures et des ankyloses. Il est bon d'être prévenu.

(2) Kuhnoltz. — *Journal complémentaire*, T. III, p. 296.

(3) Bérenger-Féraud. — *Traité des Pseudarthroses*, 1871, p. 32.

Digitized by Google

Etat de santé antérieure. — La malade raconte qu'elle a eu habituellement une bonne santé ; elle ne peut fournir aucun détail sur la nature des maladies qui ont emporté son père et sa mère. Elle fait remonter le début de ses accidents à un an, c'est-à-dire à peu près au mois de *novembre* 1885. Du reste, les renseignements qu'elle avait pu nous donner sur le début de sa maladie étaient, à cause de l'époque déjà éloignée de celui-ci, très confus et très peu complets. Mais elle avait été soignée au mois de mai 1886 à Saint-Antoine dans le service de M. Dieulafoy. Nous devons à l'obligeance de l'interne de ce service, M. Legrand, les renseignements suivants concernant son état à cette période de sa maladie :

Elle entra dans le service de M. Dieulafoy en *mai* 1886, et y resta 2 mois. Elle se plaignait alors surtout de *gêne respiratoire*, de dyspnée habituelle, et était prise de temps en temps de crises d'étouffement. Elle avait une *petite toux sèche saccadée*. Cette toux, quelquefois, devenait quinteuse, et offrait de grandes analogies avec la *toux coqueluchoïde*. L'expectoration était peu abondante, 30 à 40 grammes par jour. Elle était nettement *pigmentée*, *d'une couleur brun-noir* ; au microscope, on trouvait en grande abondance dans ce produit des granulations arrondies ou ovales tout à fait semblables à celles de l'épiderme du nègre. La percussion ne permettait pas de délimiter les ganglions péri-trachéo-bronchiques probablement hypertrophiés ; l'auscultation ne donnait aucun signe remarquable.

La coloration des téguments attirait l'attention.

La figure, le cou, les mains avaient une teinte noirâtre : au visage, cette couleur se montrait par plaques distinctes, et était beaucoup plus accentuée d'un côté de la face ; aux mains, on remarquait les mêmes plaques noires limitées par des bords festonnés. La mélanodermie, en un mot, était *localisée aux parties découvertes*, *elle n'était pas uniforme sur ces parties*, *mais circonscrite en plaques* ; *enfin la teinte n'était pas très foncée*.

Une autre particularité non moins remarquée était la présence de plusieurs tumeurs mélaniques dans l'épaisseur du derme. La plus volumineuse, large comme une pièce de 2 francs, était une plaque noire enchâssée dans la peau de l'épaule gauche. Les autres ne dépassaient guère le volume d'un pois ; elles siégeaient, une sur la joue gauche, une seconde sur la joue droite, une autre sur la partie antérieure du thorax, une dernière à la cuisse droite. C'était

Digitized by Google

la tumeur de l'épaule dont la malade s'était aperçue en premier lieu.

A cette époque, les ganglions ne paraissaient pas atteints, sinon les sous-maxillaires, légèrement augmentés de volume.

Il n'y avait encore dans le tissu cellulaire sous-cutané aucune tumeur mélanique.

Pas de troubles digestifs importants, rien de notable du côté du cœur. Santé générale assez bien conservée.

Le diagnostic porté fut *mélanôse*, ayant débuté par un organe profond, donnant lieu à l'adénopathie trachéo-bronchique. La teinte bronzée des téguments fit penser qu'il pouvait y avoir envahissement des capsules surrénales. La plaque mélanique de l'épaule fut considérée comme la première manifestation cutanée.

Le traitement consista en administration d'*iodure de potassium*. Sous son influence, la malade se trouva mieux, et quand elle sortit de l'hôpital, au mois de juin, son oppression était beaucoup plus supportable.

Etat actuel (octobre 1886). Deux faits attirent tout d'abord l'attention : la *couleur des téguments* et l'existence de *tumeurs nombreuses saillantes à leur surface*. La figure a une teinte brune très foncée, sur laquelle tranche le blanc des conjonctives : la malade pourrait être prise pour une mulâtresse. Les cheveux, primitivement noirs, sont grisonnants. Le cou et les mains ont une teinte aussi accentuée que la figure. Sur la partie cubitale de la main gauche et l'extrémité correspondante de l'avant-bras, on remarque une tache allongée et très étendue, où la peau est décolorée (aspect du vitiligo). Quant aux téguments du tronc et des membres, dans leurs parties habituellement recouvertes par les vêtements, leur coloration est bronzée. L'aspect de la surface cutanée est analogue à celui que l'on observe dans la maladie d'Addison ; mais on note, de plus, que la surface du corps est parsemée de tumeurs partagées naturellement en trois groupes, d'après leurs caractères extérieurs. Les unes, moins nombreuses, *font partie du derme cutané*. Elles sont noires comme le charbon ; leur consistance est dure. Leur surface rugueuse s'élève au-dessus de la peau voisine au moins de quelques millimètres. L'épiderme, à leur niveau, est, le plus souvent, intact; mais sur quelques-unes cependant il est éraillé, et au niveau de ces exulcérations font issue des végétations de matière noire. La seconde variété comprend un nombre beaucoup plus considérable de saillies; celles-ci n'entament pas le derme ; elles semblent développées aux dépens du tissu cellulaire

Digitized by Google

sous-cutané. L'œil les distingue à la teinte bleuâtre qu'elles donnent à la peau qui les recouvre et au soulèvement cutané très appréciable pour les grosses tumeurs. Au doigt, enfin, on sent, en ces points, des grosseurs arrondies ou ovoïdes, mobiles sur l'aponévrose, peu adhérentes à la peau qui glisse sur elles et que l'on peut plisser à leur surface. Cette seconde variété est donc *sous-cutanée*. Il en est de même de la troisième variété ; mais celles-ci ne se révèlent pas à l'extérieur ; leur volume infime les empêche de soulever la peau ; elles ne lui donnent non plus aucune coloration anormale. Elles passeraient inaperçues si l'on ne promenait attentivement le doigt dans les intervalles laissés entre les saillies précédentes. Elles sont abondantes surtout au niveau du thorax, et on les sent nettement rouler sous la main comme des grains de chenevis, quand on fait glisser les téguments sur le plan résistant des côtes.

D'autres particularités attirent aussi l'attention dans cet examen extérieur. L'on remarque de nombreuses *verrues* : l'une d'elles, située au centre d'une néoplasie cutanée, est atteinte en partie par la dégénérescence. Tous les ganglions superficiels semblent pris : les ganglions sous-maxillaires, axillaires, inguinaux, se sentent facilement. Ils ont la grosseur de noisettes, sont indépendants les uns des autres et indolents. Les ganglions profonds, eux aussi, dans les points où l'on peut s'assurer de leur présence, sont hypertrophiés. Les glandes des parties latérales du cou forment, de chaque côté, une masse compacte et dure qui se prolonge vraisemblablement aux ganglions péri-trachéo-bronchiques, car la maladie, ainsi que nous le verrons, présente des signes de compression des organes des médiastins. Nous n'insisterons pas davantage, pour le moment, sur la topographie et les rapports des diverses particularités dont nous venons de donner une idée générale. Nous aurons, en effet, à y revenir plus loin, en donnant des détails plus précis. (Voyez Autopsie.)

Quant aux *muqueuses* en continuité avec la peau, elles n'offrent rien de notable. L'intérieur de la cavité buccale, examiné avec soin au niveau des lèvres, des joues, de la voûte palatine, ne laisse voir ni tache noire, analogue à celle de la maladie bronzée, ni saillies néoplasiques. Il en est de même de la face interne des petites lèvres et de la muqueuse qui tapisse l'entrée du vagin.

La malade est de petite taille ; elle prétend avoir maigri beaucoup depuis le début de la maladie. Les masses musculaires des membres sont peu développées. Elle se plaint

Digitized by Google

vivement d'une sensation habituelle de faiblesse, d'anéantissement. Elle est habituellement en orthopnée, le dos soutenu par de nombreux oreillers. La respiration est fréquente, pénible : de temps en temps, sous l'influence d'une émotion, d'un mouvement, elle est prise de toux sèche et quinteuse, rappelant *la toux coqueluchoïde*. La violence de ces quintes la fatigue beaucoup. Son sommeil est entrecoupé et rendu impossible par la toux et la dyspnée. Il n'y a pas de tirage sur ou sous-sternal : la poitrine se dilate également des deux côtés pendant l'inspiration. Les vibrations sont également transmises par tous les points de la surface du thorax, excepté à la région antérieure, présternale, où elles sont augmentées, et à la base gauche, en arrière, où elles sont abolies dans l'étendue de 7 ou 8 centimètres de hauteur.

De chaque côté du cou, au-dessus de la clavicule, une saillie est formée par les ganglions hypertrophiés, et les troubles paroxystiques de la respiration, ainsi que la toux coqueluchoïde, semblent prouver qu'il y a adénopathie trachéo-bronchique. Cependant la percussion, pratiquée avec le plus grand soin au niveau de la première pièce du sternum en avant, et en arrière au point correspondant, ne révèle pas de matité bien nette. Les sommets, en avant et en arrière, sont également sonores : on ne trouve de la matité qu'à la base gauche, en arrière, dans une hauteur de 6 ou 7 centimètres.

L'auscultation donne les signes suivants : En avant, la respiration est pure aux deux sommets. Plus bas, l'on entend quelques râles sibilants seulement. En arrière, le murmure vésiculaire normal persiste aux deux sommets. Sur la ligne médiane, à la hauteur des troisième et quatrième apophyses épineuses dorsales, se fait entendre un souffle rude, tubaire, qui se propage également des deux côtés de la poitrine. A la base droite, quelques sibilances, mêlées à des râles sous-crépitants ; à la base gauche, un souffle doux, pleurétique, s'entendant dans le tiers inférieur environ de la hauteur. L'expectoration est extrêmement rare. Les quelques crachats que nous avons pu nous procurer ne présentaient pas une coloration noire bien marquée.

L'intelligence de la malade n'a souffert aucune atteinte : jamais elle ne s'est plainte d'aucun trouble d'origine cérébrale. Les sens spéciaux sont intacts. La vue cependant a un peu baissé depuis quelque temps, mais également des deux côtés. La langue est bonne. Depuis quelque temps, l'inappétence est complète. De plus, la malade se plaint

Digitized by Google

d'avoir une grande difficulté pour avaler. Les aliments ne descendent pas, et elle indique un point correspondant à peu près au milieu du sternum, où se fait sentir une douleur sourde, quand elle a avalé des aliments solides même parfaitement mastiqués et insalivés. Elle a eu quelques régurgitations : aussi, elle refuse maintenant systématiquement les aliments solides, et ne se nourrit que de lait et de bouillon.

Le ventre est souple, plutôt rétracté. Le foie et la rate ne débordent pas les fausses côtes. Par la palpation, on ne sent pas, à la région ombilicale, de masse ganglionnaire profonde. Rien de remarquable non plus à l'examen du cœur. Les battements sont un peu faibles ; il n'y a pas de bruits de souffle. La matité précordiale n'est pas augmentée. Jamais de palpitations. Le pouls est petit, régulier, de fréquence normale.

Les urines, au moment de leur émission, sont claires ; elles deviennent *noires* au contact prolongé de l'air, ou par l'addition d'acide azotique.

Le diagnostic porté dans le service fut celui de *mélanôme généralisé*. A cause de la mélanodermie si accentuée, la participation des capsules surrénales au processus pathologique fut regardé comme probable. La mort fut considérée comme devant survenir à brève échéance. Quant au traitement, il s'applique à calmer surtout l'oppression et les quintes de toux de la malade, de façon à rendre ses derniers moments plus supportables. L'arsenic fut donné à l'intérieur, mais sans que l'on espérât en retirer de grands avantages.

Pendant les six semaines que la malade passa à l'hôpital, les symptômes se modifièrent très peu. La coloration des téguments devint un peu plus foncée sur le corps; le nombre ni le volume des néoplasmes cutanés n'augmentèrent pas sensiblement. La malade fut lentement torturée par la dyspnée, les accès intenses de suffocation et les crises de toux coqueluchoïde : une zone de matité assez étendue et correspondant à la région précordiale fut reconnue dans les derniers jours. Quant à l'épanchement pleural de la base gauche, les signes ne se modifièrent pas, et il ne parut ni diminuer ni augmenter.

Enfin, dès le 6 décembre au matin, la malade entrait en agonie et se cyanosait, l'œdème des jambes survenait, et elle mourut le 7 décembre, à trois heures du soir.

Autopsie faite 24 heures après la mort. — Après avoir décrit la topographie et les rapports des néoplasmes cu-

Digitized by Google

tanés et sous-cutanés, nous passerons successivement en revue tous les grands appareils. Sur tous, en effet, la diathèse mélanique a marqué son empreinte.

Téguments. — Leur coloration est un peu moins foncée que pendant la vie.

Voici quelle est la distribution des tumeurs sur les différentes parties du corps :

A la face. — Deux tumeurs principales, placées symétriquement de chaque côté, un peu en avant des angles du maxillaire inférieur : chacune d'elles est formée d'une plaque noire principale mesurant 2 ou 3 centimètres de diamètre dans tous les sens, et faisant une saillie d'un ½ centimètre : dans leur voisinage immédiat, on voit de chaque côté quelques noyaux noirs cutanés, gros comme des grains de chenevis. La tumeur de droite est ulcérée à sa partie inférieure, et est le siège en ce point d'un bourgeonnement manifeste.

Sur une coupe comprenant toute l'épaisseur de la prolifération, on voit qu'elle est limitée à l'épaisseur du derme, qu'elle ne se prolonge pas dans le tissu cellulaire sous-cutané. La couleur noire du tissu cesse brusquement à la périphérie : une mince couche d'épiderme le sépare de l'extérieur. Par le raclage, on ramasse sur le scapel une bouillie noire semblable à de la suie délayée. Toutes les autres productions *cutanées* ayant les mêmes caractères, nous n'y reviendrons pas.

Une autre tumeur noire siège vers la commissure externe des paupières à droite. Enfin l'on remarque la présence, sur l'aile droite du nez, vers l'orifice de la narine, d'une verrue qui n'est pas atteinte, du reste, par la dégénérescence.

En aucun point des téguments de la face on ne trouve de néoplasmes *sous-cutanés*.

Au cuir chevelu, la palpation la plus attentive ne permet pas de sentir la moindre saillie anormale.

Au cou, dans les régions sous-maxillaires, les nombreuses glandes roulant sous la peau sont les ganglions hypertrophiés et dégénérés. Sur une coupe, on voit une enveloppe fibreuse mince à la périphérie, et à l'intérieur, un tissu uniformément noir.

Ces ganglions se continuent avec ceux des parties latérales du cou : là, on met à découvert un paquet irrégulier et noueux de ganglions qui refoulent le sterno-mastoïdien, et faisaient pendant la vie une saillie appréciable à la partie inférieure du triangle sus-claviculaire. Ils s'engagent dans les intervalles des divers organes de la région, et l'œil

Digitized by Google

les suit le long de la trachée et de l'œsophage. Tous sont noirs à leur intérieur.

A la nuque, le long du bord externe du trapèze, on trouve de chaque côté cinq ou six corps de la grosseur de noisettes, sur lesquels la peau peut se plisser, et qui sont indépendants les uns des autres.

Sur la face antérieure du thorax et de l'abdomen, il en existe un nombre considérable : voici les principaux :

En dedans de la mamelle droite, une tumeur *cutanée*, remarquable par la présence, sur un point de sa périphérie, d'une verrue à moitié envahie par la dégénérescence mélanique, tandis que le reste de sa surface a conservé son apparence normale. A côté de la verrue, une ulcération avec des végétations très fines. On compte facilement, sur la face antérieure du thorax, une vingtaine de saillies dues à la présence de tumeurs sous-cutanées. Leur distribution est des plus irrégulières.

A l'abdomen, il en est de même : un grand nombre de saillies sont réparties çà et là. L'ombilic est entouré, comme d'un large anneau, par un certain nombre de ces grosseurs : chacune a le volume d'une amande.

A l'hypochondre gauche, une masse sous-cutanée grosse comme une noix : du côté droit, cinq ou six réunies, volumineuses, entourées de quelques autres plus petites.

Les *mamelles* très atrophiées semblent, à la palpation, reposer sur une couche de noyaux profonds. La peau de ces régions étant incisée et rejetée sur le côté pour présenter la face profonde de ces organes, on constate que les noyaux sont des masses mélaniques, et qu'ils sont interposés au grand pectoral et à la mamelle; ils ont donc un siège correspondant à celui des autres tumeurs sous-cutanées. Quant aux culs-de-sac glandulaires eux-mêmes, ils ne sont envahis qu'en un seul point où la coupe montre un cul-de-sac noir.

Du reste, sur la peau du tronc ainsi examinée par sa face profonde, il est facile de voir un grand nombre de petites granulations noires, qui ont un volume trop faible pour se révéler à l'œil en soulevant les téguments.

Sur la partie postérieure du thorax et de l'abdomen, les tumeurs sont moins nombreuses qu'à la partie antérieure. Du côté droit, dans la région scapulaire, on trouve 7 ou 8 gros mélanômes échelonnés qui, partant du bord interne de l'omoplate, vont, en décrivant une courbe, rejoindre les ganglions axillaires hypertrophiés.

Les autres sont disséminés au hasard sur toute l'étendue des régions postérieures du tronc.

Digitized by Google

Membre supérieur gauche. — Sur la partie la plus élevée de la région deltoïdienne une grosse tumeur noire, *cutanée*, de forme arrondie, large comme une pièce de 5 francs, saillante comme une demi-sphère. Ce néoplasme est le plus volumineux de tous, et *aussi le premier en date.*

Plusieurs tumeurs *sous-cutanées* sont disséminées sur le bras et l'épaule. On n'en trouve aucune ni sur la main, ni sur l'avant-bras.

Dans la gouttière de l'artère humérale, on peut suivre une série de corps ovoïdes se continuant en haut avec les ganglions axillaires.

Membre supérieur droit. — Rien sur la main ni sur l'avant-bras. Au bras et à l'épaule, à quelques détails près, même disposition des masses sous-cutanées que sur le membre gauche.

Membre inférieur. — Très-peu de néoplasies. Cependant, un mélanôme *cutané* au-dessus du genou droit, large comme une pièce de 50 centimes, recouvert d'un épiderme épais. Çà et là, sur les cuisses, à leur face antérieure ou postérieure, quelques noyaux *sous-cutanés.*

Il n'y en a aucun de notable aux jambes ni aux pieds. Les gros orteils sont déjetés en dehors recouvrant les autres orteils. Leur pulpe ne présente extérieurement ni sur une coupe aucune teinte suspecte.

Les ganglions superficiels et profonds de l'aine ont la grosseur de noisettes. Ils sont noirs. Dans la gouttière de l'artère fémorale, quelques tumeurs isolées.

Signalons enfin la présence de deux verrues sur la face antérieure de la cuisse gauche. Elles ne sont pas dégénérées en tissu mélanique.

De cette énumération aride mais complète des lésions de la peau, il résulte :

Que les néoplasmes *cutanés proprement dits* étaient en nombre très limité, une douzaine à peu près, et qu'ils siégeaient, en majeure partie à la face.

Que les néoplasmes *sous-cutanés* étaient distribués principalement sur les *faces antérieure et postérieure du tronc, sur le cou et la nuque, sur les épaules, les bras, les cuisses.* Leur nombre, difficile à évaluer s'élevait approximativement à plus d'une centaine.

La peau *du cuir chevelu, des membres supérieurs au-dessus des coudes, des membre inférieurs au-dessous des genoux, paraissait vierge de toute tumeur.*

Tous les ganglions superficiels, et particulièrement ceux du cou, de la nuque, des aisselles, des aînes, étaient hyper-

Digitized by Google

trophiés et dégénérés, et se continuaient avec les néoplasmes sous-cutanés développés dans leur voisinage.

Appareil circulatoire. — A l'ouverture de la poitrine: on voit le *péricarde* distendu refouler les deux poumons. Il contient 300 grammes de liquide roussâtre. Sa face interne n'est recouverte que d'un mince exsudat gris qui s'enlève avec le dos du scapel et laisse voir alors la teinte noirâtre sous-jacente:

Le cœur ressemble à un bloc de charbon. Son volume est normal, sa forme générale conservée. Sa surface est irrégulière, bosselée, sa consistance augmentée, et on a la sensation de noyaux durs rembourrant sa substance.

Le ventricule gauche est épais de 2 centimètres à la base. Toute la partie extérieure de la surface de coupe forme une couche uniformément noire, et, de cette couche, on voit partir des prolongements mélaniques qui s'engagent dans la substance musculaire. Les uns envahissent la moitié, d'autres toute l'épaisseur de la masse charnue, et ne s'arrêtent qu'à l'endocarde. Celui-ci, enfin, n'est pas toujours respecté, et le tissu mélanique végète alors dans l'intérieur même de la cavité du cœur.

Ainsi, sur la paroi antérieure du ventricule, au-desssous d'une valvule sigmoïde, s'élève une végétation noire molle et friable dont la base a un centimètre de hauteur. Elle repose sur un noyau dont on aperçoit par transparence la teinte foncée à travers l'endocarde voisin. Cette végétation, incessamment battue par le flot sanguin lancé dans l'aorte, était bien placée pour se détacher, et aller produire des embolies. Vers la pointe du même ventricule, des saillies multiples, arrondies, se montrent dans les intervalles réticulaires que laissent entre elles les colonnes charnues de cette portion du ventricule. Elles constituent l'expansion terminale de masses mélaniques qui prennent naissance sur la couche corticale.

La surface interne de la cavité, est, du reste, dans tous les points, d'un très beau rouge ainsi que les portions de la substance musculaire qui ont été respectées par le cancer.

L'oreillette gauche est épaisse. La paroi postérieure possède un noyau noir qui s'étend jusque sous l'endocarde. L'embouchure des veines pulmonaires a une teinte très foncée.

Le ventricule droit ressemble au gauche extérieurement et sur la coupe. Vers la pointe, des végétations noires se montrent également entre les colonnes charnues.

Dans l'oreillette droite, la teinte générale est noirâtre.

Digitized by Google

Les orifices veineux sont entourés de bandes légèrement saillantes, couleur de suie. L'anneau de Vieussens est occupé par une plaque mélanique. En avant de la fosse ovale, une saillie pédiculée, de la grosseur d'un pois, semblable à celle du ventricule gauche.

Les orifices ventriculaires des deux cœurs sont normaux, leurs valvules parfaitement saines. Les gros vaisseaux de la base présentent les détails suivants :

L'aorte est épaisse : elle n'est pas dilatée. La surface interne est lisse, mais on voit par transparence quelques dépôts athéromateux. Une plaque épaisse d'athérôme fait saillie au-dessus d'une des valvules sigmoïdes.

L'artère pulmonaire est aussi épaisse que l'aorte : *comme elle, et plus qu'elle, elle est athéromateuse*, sans cependant que sa surface interne soit rugueuse. Ces deux vaisseaux, du reste, ont leur couleur normale : aucune tache noire ne paraît ni dans leur épaisseur, ni à leur surface interne. Le tissu cellulaire qui les réunit normalement est transformé en bouillie noirâtre.

Les veines caves au contraire, et les veines pulmonaires ont intérieurement une coloration brunâtre ou noire, selon les points : elles paraissent avoir subi l'infiltration mélanique tandis que les artères ont été respectées. Leur surface interne est lisse partout.

Appareil respiratoire. — *Le larynx* est normal : Sa muqueuse ne présente ni tache ni noyau mélanique. Il en est de même de la trachée-artère dans la plus grande partie de son étendue.

Mais, à partir d'un point situé à 3 centimètres au-dessus de ce conduit, la muqueuse devient subitement d'un noir de charbon sur toute la circonférence : la même teinte persiste sur les bronches et sur les divisions bronchiques, aussi loin qu'on peut les suivre.

Nulle part, du reste, l'infiltration mélanique ne se présente sous forme de tumeur saillante dans la cavité de l'arbre bronchique : partout l'intérieur des canaux reste lisse, et tapissé d'une fine membrane que l'on peut soulever avec la pointe du bistouri au niveau des bronches, par exemple, et décoller sur une certaine étendue. Au-dessous, l'on met à nu la muqueuse ramollie, transformée en bouillie noire. Si on la fait disparaître par raclage, on arrive sur la face interne des cerceaux cartilagineux conservant leur coloration spéciale : mais, dans les intervalles qu'ils laissent entre eux, la teinte noire se prolonge, et la surface de la bronche, vue d'ensemble, apparaît divisée en bandes transversales alternativement blanches et

Digitized by Google

noires, celles-ci beaucoup plus étroites. Sur une coupe longitudinale de la bronche, même apparence : de dedans en dehors, on aperçoit la fine membrane limitante, puis la muqueuse, uniformément noire, puis la série blanc-jaunâtre des cartilages sectionnés, entre lesquels de minces bandes noires font communiquer directement la muqueuse avec les ganglions péri-bronchiques, ou plutôt le magma noir qui les représente.

En effet, tous les ganglions qui entourent l'extrémité inférieure de la trachée, les deux bronches, et les divisions bronchiques, jusqu'à celles de troisième et quatrième ordre, sont dégénérés en tissu mélanique. Ils se sont réunis, fondus les uns dans les autres, et se sont moulés sur les organes importants qui constituent le hile du poumon. Ils forment un bloc solide dans lequel on est obligé de sculpter les conduits normaux.

Les grosses divisions bronchiques se reconnaissent à leurs noyaux cartilagineux qui restent inaltérés. On trouve des points où le calibre de ces canaux a subi une compression progressive et concentrique. La bronche est comme enserrée dans un étui trop étroit : sa surface interne est sillonnée de plis longitudinaux. Ailleurs, un ganglion induré refoule un point de sa surface, et accole ses parois. Ces deux modes de compression se combinent pour rétrécir le calibre de l'arbre bronchique à un degré tout à fait remarquable.

Les branches principales de l'*artère pulmonaire* sont aussi très faciles à poursuivre, car leurs parois sont restées jaunâtres. Comme les divisions bronchiques, elles sont comprimées : Ici, elles traversent un tunnel laissé entre des ganglions hypertrophiés et semblent passées à la filière. Là, elles sont aplaties, et leurs parois amenées au contact. Il y a un *rétrécissement évident de la capacité de l'arbre artériel*, et ce détail nous semble devoir être rapproché de cette autre particularité sur laquelle nous avons déjà attiré l'attention, à savoir l'*épaississement peu ordinaire et la disposition athéromateuse très accusée que présentait l'artère pulmonaire*. Quant aux *veines pulmonaires*, il est plus difficile de les suivre : leurs parois noires ne se distinguent pas du tissu environnant : elles subissent aussi certainement une forte compression.

Les ganglions péri-trachéo-bronchiques ne sont pas, du reste, les seuls atteints. Tous les ganglions intra-thoraciques participent à la dégénérescence. Dans le médiastin antérieur, d'énormes masses noires adhèrent à la première pièce du sternum, et refoulent en arrière les gros

Digitized by Google

vaisseaux de la base du cœur. Les ganglions du médiastin postérieur enfin, au point correspondant, se réunissent et se soudent à ceux des bronches, et compriment tous les organes des médiastins.

Les pneumo-gastriques et les nerfs récurrents étaient obligés de parcourir un long trajet au milieu de tous ces ganglions.

Quant au *parenchyme pulmonaire* lui-même, il a un aspect normal : Il est partout élastique et crépitant. Il n'a ni noyaux indurés dans les sommets, ni cicatrices. En un seul point, à la base gauche, dans une hauteur de trois travers de doigt, la plèvre était légèrement épaissie. sans fausses membranes, et le poumon en ce point était atélectasié. Un léger épanchement de couleur citrine existait au même point, et atteignait à peine 200 grammes.

Quant à la coloration de la surface extérieure des poumons et des espaces interlobulaires, elle est seulement un peu plus prononcée qu'on ne la trouve en général chez les personnes du même âge que notre malade.

Corps thyroïde. — Il présente une augmentation de volume notable, dans ses deux lobes.

Le lobe droit a la grosseur d'un œuf de poule. Il est converti presque tout entier en tissu mélanique : à peine voit-on sur la coupe quelques lobules respectés, de coloration blanc-grisâtre.

Le lobe gauche, au contraire, n'est dégénéré que partiellement : il présente seulement cinq ou six noyaux noirs de la grosseur de petits pois. Le reste de la substance a une coloration rosée.

L'isthme est complètement noir : il en est de même de la pyramide de Lalouette qui remonte jusqu'au milieu du cartilage thyroïde.

En arrière du corps thyroïde, quelques ganglions noirs.

Appareil digestif. — La surface de la *langue* est normale : aucune tache suspecte sur la muqueuse. Mais en pratiquant des coupes transversales de toute l'épaisseur de l'organe, on trouve plusieurs petits noyaux mélaniques situés profondément dans la couche musculaire. Aucun n'arrive jusque dans le voisinage de la muqueuse.

Œsophage. Rien de particulier dans tout son trajet cervical, et dans la première partie de la portion thoracique. Mais à la hauteur de la 3me ou 4me vertèbre dorsale à peu près, et précisément au même point que sur la trachée, la coloration noire se montre sans transition. Elle est un peu moins intense que sur la trachée. Comme dans celle-ci, le néoplasme n'est pas à nu, il ne végète pas à travers la mu-

Digitized by Google

queuse, il est encore recouvert partout d'une fine couche épithéliale. Sur une coupe longitudinale, on aperçoit en dedans cet épithélium, puis une couche noire plus épaisse qui repose sur un tissu blanc grisâtre. Au delà de ce dernier plan, on retombe dans le bloc uniformément noir que nous avons décrit autour des bronches et divisions bronchiques et qui se prolonge jusque-là. L'œsophage, en ce point, est comprimé par le tissu ganglionnaire.

Estomac. Il n'est pas dilaté : au niveau de sa face antérieure, et avant qu'il soit ouvert, on aperçoit par transparence plusieurs points de coloration très foncée; mais le tissu mélanique n'arrive pas jusque sous le péritoine. Le long de la petite courbure sont échelonnés cinq ou six ganglions noirs gros comme des haricots.

Après incision dans toute la longueur de l'organe, on aperçoit la muqueuse dont la teinte générale est foncée, et une quinzaine environ de saillies noires siégeant en majorité vers la petite courbure, et sur la partie voisine des deux faces de l'estomac. Ces productions sont arrondies régulièrement, font saillie en demi-sphère sur le plan de la muqueuse, et reposent sur elle par une base de 1 centimètre de diamètre en moyenne. Une couche épithéliale seule semble les séparer de la cavité, tandis qu'elles paraissent séparées de la surface péritonéale par une notable épaisseur de parties saines.

Intestin grêle. On n'aperçoit aucune teinte noire sur le duodénum: Sur la plus grande partie du jéjunum, il en est de même. Les divers noyaux mélaniques qu'on voit de suite à l'ouverture de l'abdomen ont pour siège, presque tous, la dernière portion de l'intestin grêle, et sont d'autant plus confluents qu'on arrive plus près du cœcum.

Avant d'ouvrir l'intestin, on peut compter les plaques mélaniques dont il est le siège : elles arrivent jusque sous le péritoine, sans l'entamer du reste, et ne font de ce côté aucune saillie : elles sont d'un beau noir. Elles ont une forme allongée dans le sens de la longueur de l'intestin, elles sont développées à l'opposé précisément de l'insertion mésentérique ; les plus volumineuses ont jusqu'à 3 centimètres de longueur sur 2 de largeur : les autres ont des dimensions plus restreintes. Çà et là on en trouve qui ne dépassent pas un demi-centimètre. Enfin, sur un grand nombre de points, et principalement au niveau même de ces plaques, on voit des traînées noires sillonner transversalement l'iléon, et aller se perdre dans le mésentère, au niveau des ganglions noirs très développés que l'on y trouve.

Digitized by Google

En ouvrant l'intestin, on a sous les yeux la face interne de ces dépôts mélaniques. Les uns font une saillie notable, d'autres ne dépassent pas le plan de la muqueuse. Tous arrivent jusqu'à sa couche la plus superficielle, mais cependant sans qu'en aucun point il paraisse qu'il y ait eu une véritable ulcération (de la tumeur).

Ce siège de ces néoplasmes est à peu près le même que celui des plaques de Peyer et des follicules clos ; ils siègent sur le bord libre de l'intestin, sont allongés dans le sens de cet organe, et enfin augmentent de nombre à mesure qu'on s'approche du cœcum. On trouve même une des valves de la valvule iléo-cœcale occupée par une plaque noire qui envahit toute son épaisseur.

Gros intestin. En l'ouvrant, on y trouve une douzaine de néoplasmes qui paraissent développés dans la muqueuse, formant des élevures noires dans la cavité, et ne s'apercevant pas à l'extérieur. Leurs caractères sont du reste identiques à ceux de l'estomac et de l'intestin grêle.

Péritoine. Quelques dépôts noirs au niveau de la paroi abdominale antérieure,et dans l'épaisseur des ligaments et replis péritonéaux.

Appareil urinaire. Reins. Le rein droit a un volume normal, le gauche est plus petit. Tous les deux, du reste, paraissent sains. Sur la coupe longitudinale médiane, coloration rouge pâle, aspect normal des pyramides et de la substance corticale. En faisant une série de coupes dans tous les sens, on ne trouve aucun dépôt noir. L'enveloppe propre des reins n'est pas adhérente au parenchyme.

Le hile des deux côtés, est rempli de masses mélaniques grosses comme des pois interposées aux divisions veineuses et artérielles.

La capsule adipeuse enfin est transformée en bouillie noire, surtout vers l'extrémité supérieure, où elle se confond avec les capsules surrénales.

Capsules surrénales. Ces organes sont envahis. Celle de droite atteint le volume d'un œuf de poule : elle est dure, on sent des noyaux plus résistants que le reste du tissu. Sur la coupe, coloration noire uniforme, excepté en un point de la périphérie où subsiste une couche jaunâtre à reflets brillants qui représente la substance normale de la capsule. Le tissu pathologique se greffe immédiatement, et sans ligne de séparation sur ce tissu normal.

Celle de gauche est beaucoup moins hypertrophiée elle forme une masse de la grosseur d'une amande dont la coloration est noirâtre.

Uretères. Rien de particulier.

Digitized by Google

Vessie. Rétractée; muqueuse blanc-grisâtre, sans aucune tache ni saillie noire. Il en est de même de l'urèthre.

Organes génitaux. — *L'utérus* est très petit : Le museau de tanche ne présente aucune trace de cicatrice. Des coupes dans tous les sens ne montrent pas de noyaux noirs.

Les *ovaires* ont la grosseur de noisettes. Ils sont durs, et d'apparence fibreuse.

Le *vagin* est normal.

Foie. La conformation extérieure ne présente aucune particularité notable. La coloration seule est plus foncée qu'à l'état normal; elle est uniforme. Sur des coupes multipliées, il est impossible de distinguer le moindre amas mélanique. Sa teinte et son apparence générale sont celles du *foie muscade.*

Rate. Son volume est un peu augmenté : on distingue très bien les corpuscules de Malpighi. On trouve les traces de plusieurs noyaux d'infarctus.

Pancréas. Il est entouré de toute part, excepté en avant, de masses ganglionnaires dégénérées. Après l'avoir séparé de toutes ces parties, on voit qu'il est envahi lui-même, principalement au niveau de sa tête. Quelques lobules glandulaires seuls ont échappé, et forment des traînées séparant les divers noyaux mélaniques qui lui donnent un volume tout à fait normal. La queue ne contient que quelques masses isolées.

Encéphale. Les méninges et la surface cérébrale sont saines et présentent leur coloration habituelle. Pas de noyau mélanique dans la substance blanche des hémisphères; mais on en trouve un très petit, de la grosseur d'un grain de chenevis dans un point de la capsule externe, du côté droit.

Rien de remarquable dans le cervelet, les pédoncules, le bulbe.

L'examen microscopique des diverses pièces recueillies à l'autopsie doit être fait par mon collègue, M. Marfan. Les résultats qu'il fournira seront exposés dans une communication ultérieure.

L'examen rapide d'une des tumeurs sous-cutanées montre qu'on a affaire à un *sarcôme fasciculé mélanique.*

M. Cornil fait observer que, sur les coupes présentées, on voit en certains points le pigment déposé dans les espaces conjonctifs qui séparent les cellules, et dans d'autres, des cellules ovoïdes chargées elles-mêmes de granulations

Digitized by Google

pigmentaires. Au-dessous de certaines muqueuses, on observe que la coloration noire se continue profondément, dans les parois de l'œsophage, des bronches, de l'estomac, sans qu'il y ait de relief à la surface. C'est une infiltration des éléments préexistants; cette disposition explique les divergences d'opinion des auteurs, les uns admettant une néoformation d'éléments, les autres une infiltration simple des tissus. Le transport de la matière mélanique s'effectue par les vaisseaux, comme on le sait maintenant, ayant observé le début de la coloration noire dans l'endothélium vasculaire.

M. Netter ne croit pas qu'il y ait de fait publié où l'on ait constaté l'infiltration mélanique des capsules surrénales dans la maladie d'Addison.

M. Cornil. C'est en effet ici une conséquence et non une cause.

M. Panné fait observer que, chez la malade, la mélanodermie a débuté, les tumeurs n'ayant été constatées qu'un mois plus tard.

M. Cornil dit que les tumeurs mélaniques initiales sont souvent méconnues jusqu'au moment de la généralisation.

9. Microbe de la fièvre typhoïde; par MM. Chantemesse et Widal.

M. Widal rappelle les caractères donnés à ce bacille, par Gaffky; l'espace clair décrit par ce dernier dans la partie médiane, avait été regardé comme caractéristique par Artaud. Or, on retrouve cet espace clair sur d'autres bacilles; il se voit surtout sur les cultures vieillies, et semblerait être un commencement de mort du bacille. Ce microbe donne des spores entre 37 et 40 degrés; il cultive sans liquéfier la gélatine, en pellicule bleuâtre, nacrée, transparente, et se développe surtout sur la pomme de terre; Gaffky n'avait pu le retrouver sur le vivant ni l'inoculer; les recherches des présentateurs permettent d'être plus affirmatif.

On le trouve toujours sur le cadavre, quel que soit le

Digitized by Google

temps écoulé depuis la mort, dans la rate, les ganglions mésentériques, même les poumons et le cerveau.

Sur le vivant, on le trouve dans la rate au moyen d'une ponction capillaire.

Après inoculations, on le retrouve, non seulement comme Fraenkel et Symons dans les organes abdominaux et les poumons des souris, mais également chez le cobaye. Dans un fait d'avortement d'une typhique, au 4e mois, on a pu le retrouver dans le placenta.

MM. Chantemesse et Widal ont constaté sa présence dans l'eau potable d'une fontaine de Paris, et d'une autre fontaine des environs ; l'usage de ces eaux avait donné lieu à des épidémies locales. Le bacille y est en petite quantité, et ne se découvre qu'à la 2e ou 3e plaque de culture.

Dans les matières fécales, ils ont constaté sa présence 2 fois sur 7.

M. Widal insiste sur certains points particuliers : le bacille typhique est très résistant aux acides ; sur la gélatine acidifiée, il se développe lentement, mais il colonise tout de même. On s'explique donc qu'il ne se développe pas dans l'estomac, mais il peut traverser ce milieu acide pour aller coloniser dans les tissus.

Il est aussi résistant à l'acide phénique et les auteurs ont utilisé cette propriété ; la difficulté de le retrouver dans les selles tenait à ce que ces matières renferment de nombreux microbes ayant la propriété de liquéfier la gélatine. Ces microbes ne résistant qu'en très petit nombre à l'acide phénique, il suffit de phéniquer la gélatine pour permettre au bacille typhique de cultiver isolément.

M. Netter fait observer que Fraenkel et Symons ont déjà signalé qu'on retrouvait d'autant plus le bacille typhique dans les organes qu'il s'était écoulé un certain temps entre la mort et l'autopsie. Il note aussi que A. Fraenkel a donné des résultats positifs d'inoculation sur les cobayes.

10. Kyste hydatique du foie ouvert dans l'estomac ; par L. Barbillon, interne des hôpitaux.

Dans le courant du mois d'octobre 1886 est entré à l'hôpital Tenon, salle Barth, lit n° 7 (service de M. le Dr Cuf-

Digitized by Google

fer), un homme âgé de 46 ans, qui se plaignait de douleurs vagues dans les membres inférieurs. Ce malade ne s'était jamais aperçu qu'il portait une volumineuse tumeur de la région hépatique. Et cependant il avait affaire à une masse ayant à peu près le volume de la tête d'un adulte, arrondie, de contours réguliers, lisse dans la majeure partie de son étendue, sauf cependant au niveau de la région épigastrique où on sentait comme un gros noyau un peu saillant et très dur. Le développement insidieux de la tumeur, l'absence de troubles fonctionnels, l'intégrité de l'état général, une fluctuation très manifeste dans toute la région abdominale supérieure considérablement voussurée, nous ont permis de porter le diagnostic de kyste hydatique du foie. Ce diagnostic s'est trouvé vérifié par une première ponction exploratrice qui a permis de retirer 60 à 80 grammes de liquide clair et transparent comme de l'eau de roche, où le microscope nous a révélé la présence de crochets.

Dans le courant des mois d'octobre et de novembre, plusieurs ponctions ont été successivement pratiquées dans l'espoir d'arriver à l'évacuation du contenu du ou des kystes. Elles ont été, pour ainsi dire, infructueuses : tantôt, en effet, on n'a rien retiré du tout, le trocart ramenant seulement une substance gélatiniforme fortement colorée en jaune d'or par du pigment biliaire; tantôt on a pu recueillir quelques grammes à peine de liquide. Vers le milieu du mois de novembre, l'état du malade s'est aggravé. La fièvre s'est allumée, continue, à exacerbations vespérales; l'amaigrissement a fait des progrès notables. Et le malade allait ainsi s'acheminant vers la cachexie, quand le 1er novembre dernier est survenu un vomissement très abondant, formé de matière gélatiniforme, d'un jaune ocreux, horriblement fétide, et constitué par des débris de membranes hydatiques. Ce vomissement, indice de l'ouverture du kyste dans l'estomac avait été précédé, pendant cinq ou six jours, d'une fétidité extrême de l'haleine, d'éructations infectes, d'une grande sécheresse de la bouche et de la langue avec soif continuelle et inappétence absolue.

Pendant deux jours encore, le malade a rendu en petite quantité quelques débris de membranes; enfin le 6 décembre, après quelques accidents ultimes, tels que délire doux et tranquille, puis coma, la mort est survenue.

Il est à noter que, huit jours avant le vomissement, on avait déjà constaté une diminution du volume du kyste; après le vomissement, la tumeur s'est complètement affai-

Digitized by Google

sée. Il n'y a pas eu d'urticaire, à aucune période de la maladie.

A l'autopsie, nous avons trouvé un énorme kyste développé aux dépens de la face inférieure du lobe gauche du foie : kyste unique, à parois épaisses, adhérentes à l'estomac sur une large surface, faisant corps avec cet organe dont la région de la grande courbure est seule en dehors de la tumeur.

Le foie, refoulé en arrière et à droite, au fond de l'hypochondre est sain dans tout le reste de son étendue ; la vésicule est saine. Le kyste est formé d'une paroi fibreuse, d'épaisseur inégale suivant les points : en différents endroits sont des indurations d'aspect cartilagineux. La paroi interne est tapissée de détritus athéromateux, jaunâtres ou brunâtres, horriblement fétides. La poche est, du reste, complètement vide de son contenu.

Une large solution de continuité, du diamètre d'une pièce de un franc environ, fait communiquer la cavité du kyste avec l'estomac : les bords en sont arrondis, l'orifice siège sur la petite courbure de l'estomac, à 3 centimètres environ du cardia.

Ce cas nous a paru mériter l'attention de la Société à différents points de vue : c'est d'abord la difficulté que nous avons éprouvée pendant la vie à obtenir par la ponction le liquide du kyste : circonstance qui nous avait fait supposer qu'il s'agissait peut-être d'un kyste multiloculaire, mais qui doit s'expliquer par la consistance gélatiniforme de la majeure partie du contenu kystique. C'est, ensuite, l'apparition des symptômes particuliers, tels que fièvre, inappétence, sécheresse de la langue, douleur épigastrique, au moment où s'établissaient les adhérences entre le kyste et l'estomac et se préparait le travail ulcératif qui devait permettre l'évacuation du kyste dans ce viscère : la fétidité de l'haleine, les éructations infectes, ont précédé de quelques jours cette ouverture du kyste : c'est enfin le mode même de terminaison de ce kyste, relativement rare parmi ceux qui consistent dans l'évacuation par le tube digestif. Il existe peu d'observations analogues. Nous n'en avons pu recueillir que deux, l'une de Cruveilhier qui est tout à fait semblable à la nôtre au point de vue anatomo-pathologique, l'autre de Duchaussoy. Dans ce dernier cas, la fétidité de l'haleine a été notée, il n'y eut pas de vomissements ; à l'autopsie, on trouva un kyste à l'union du lobe gauche avec le lobe droit du foie, rempli de détritus jaunâtres, tandis qu'un orifice assez large pour y passer le doigt, et situé à trois centimètres du

Digitized by Google

pylore, mettait largement en communication la cavité du kyste avec celle de l'estomac. Ces deux observations figurent dans le « Traité des entozoaires », de Davaine, sous les nos CXV et CXVII.

11. Tuberculose miliaire des poumons. — Tuberculose des trompes utérines ; par L. Secheyron, interne des hôpitaux.

W..., 25 ans, mécanicienne, entrée le 26 septembre 1886 dans la salle Sainte-Marie avec un état fébrile très accentué et des douleurs abdominales.

Cette malade, née d'une mère tuberculeuse, bien portante dans son enfance, a été réglée à 11 ans, ses règles ont été régulières.

A 19 ans, elle est devenue enceinte et a accouché à terme d'un enfant vivant. Bien que les suites de couches aient été bonnes, la malade a éprouvé des pertes blanches depuis cette époque.

Il y a 11 mois, les règles se supprimèrent sans cause apparente. La santé était restée satisfaisante jusqu'à la fin de juin. A cette époque, à la suite de travaux pénibles, elle dut prendre le lit. Des douleurs abdominales atroces accompagnées de ballonnement du ventre, de vomissements bilieux, se déclarèrent très brusquement. La malade garda le repos absolu au lit ; traitement : vésicatoire, potions calmantes. Les douleurs s'amendèrent, l'état fébrile brusque du début céda; mais la malade ne put recouvrer la santé et entra à l'hôpital trois mois après le début des accidents. A son entrée, la malade paraissait atteinte d'une affection aiguë grave. Elle était pâle, amaigrie, le visage blafard, les traits tirés, T. 39°. Le ventre était ballonné, très douloureux. Au-dessus du pubis, on sentait une sorte de plastron induré, assez épais, s'élevant à un demi-travers de main au-dessus du pubis, se prolongeant à droite dans la fosse iliaque avec une sorte d'empâtement mieux perceptible par le toucher vaginal. Par le toucher, on trouvait un col immobilisé au centre du fond du vagin. Ce col formait comme la clef de voûte du vagin, sur laquelle venaient rayonner, à droite et à gauche, des cordons indurés, bord inférieur des ligaments larges. Les culs-de-sac latéraux étaient étendus, empâtés, profonds ; à droite au-dessus du vagin, on sentait une masse mal délimitée, arrondie, paraissant correspondre à l'empâtement perçu par la paroi abdominale. Le toucher était douloureux. Le vagin chaud. Il n'existait ni écoulements sanguins, ni écoulements purulents. Constipation. Pas de trouble de la miction, pas d'albumine. Les jours

Digitized by Google

suivant son entrée, la respiration devint rapide, la malade se plaignit de points de côté. A l'auscultation, il fut facile de reconnaître tous les signes d'une broncho-pneumonie limitée au lobe inférieur du poumon droit en arrière. Application de vésicatoire, potions calmantes.

L'affection pulmonaire évolua rapidement et dans un espace de huit jours, la respiration devint libre. Toutefois, les poumons restèrent suspects : au sommet, on entendait une respiration prolongée, et parfois quelques petits râles sous-crépitants. A la base du poumon droit, persistèrent des frottements pleurétiques et quelques râles sous-crépitants. L'état général devint meilleur; toutefois, la malade restait sans appétit et ne pouvait se lever.

Vers le 8 novembre, la situation qui paraissait très améliorée empirait. La malade éprouvait le soir quelques frissons, la température oscillait entre 39° et 40°. Plusieurs fois elle eut à cette époque des frissons avec claquements de dents durant une demi-heure environ. Le ventre devint fort douloureux ; à la partie antérieure, au-dessus du pubis on sentait une rénitence, une sensation de plastron moins nette. Le cul-de-sac droit était rempli par une tumeur du volume d'une petite pomme et de nature probablement inflammatoire. Cette tumeur envahissait le cul-de-sac postérieur en partie et refoulait le col de l'utérus en entier à gauche et en avant, De consistance rénitente, souple et lisse à la surface, elle paraissait être formée par une poche distendue par du liquide. Le corps de l'utérus ne pouvait être perçu, étant donné surtout la sensibilité du ventre sur les côtés du col et à droite, on sentait des petits battements ; pouls vaginal.

L'état de la malade empire rapidement. Des points douloureux sur les côtés du thorax se manifestent. Des vomissements bilieux, par leur fréquence, par leur caractère presque porracé, le ballonnement et surtout la sensibilité extrême du ventre, firent craindre une terminaison rapide par une péritonite purulente.

La malade tomba dans la cachexie, eut du muguet, de la diarrhée. Des signes de pleurésie avec épanchement furent perçus à droite ; le peu d'abondance de l'épanchement empêche de pratiquer la thoracentèse. — T. entre 38° et 37°.

La malade succomba le 3 décembre, après une longue agonie de plusieurs jours.

Autopsie pratiquée vingt-quatre heures après la mort. *Thorax.* — Adhérences pleurales récentes, lâches, dans la plèvre gauche, surtout au niveau du lobe supérieur. Adhé-

Digitized by Google

rences pleurales à droite plus serrées ; à la partie inférieure, et reposant sur le diaphragme, on constate une loge du volume du poing renfermant un liquide séro-purulent. Les plèvres qui font partie de la loge sont épaissies.

Poumons. — A la coupe, il est facile de constater un semis de granulations tuberculeuses, jeunes, non caséifiées. On ne trouve pas au sommet de lésions tuberculeuses anciennes. Le semis de granulations est surtout marqué au poumon droit et dans le lobe inférieur. Foie gros, 2 kil. 400, presque doublé de volume.

Organes du bassin. — Il faut déchirer des adhérences lâches qui relient la masse intestinale aux organes du bassin pour apercevoir l'utérus. L'utérus parait petit, refoulé en arrière. En avant, dans le cul-de-sac vésico-utérin, on constate une loge du volume et de la forme d'une grosse noix aplatie. Les parois de cette loge sont noirâtres, parsemées de petites taches blanchâtres, surtout à droite, au niveau de l'insertion du ligament rond. Le contenu de cette loge consiste en une petite quantité de liquide séro-purulent, renfermant des débris de fausses membranes. Le cul-de-sac recto-utérin est rempli en partie par le rectum replié sur lui-même et adhérent à la paroi postérieure de l'utérus. Ce cul-de-sac est, du reste, presque effacé, grâce à la présence de deux petites masses placées de chaque côté de l'utérus. Ces masses sont formées de chaque côté par la trompe et l'ovaire. La masse gauche se compose de l'ovaire à peu près normal, offrant à la coupe plusieurs corps jaunes, assez récents, et un corps rouge du volume d'un grain de mil, témoignage irrécusable de menstruation dans le cours de l'aménorrhée. La trompe, maintenue contre l'ovaire en plusieurs points, par quelques adhérences, parait saine. Le pavillon est libre, mais l'extrémité externe de la trompe est obstruée. Il existe en ce point un kyste du volume d'une noisette. Ce kyste est rempli d'un liquide transparent, très fluide. La masse droite est formée de l'ovaire et de la trompe dilatée. Les lésions de ces organes sont les plus intéressantes de l'autopsie. La trompe dilatée offre environ le volume d'un œuf de poule. Elle renferme un liquide séro-purulent, dans lequel nagent comme des grumeaux caséeux. Ce liquide est absolument comparable à celui d'un abcès froid. L'extrémité externe de la trompe est adhérente à l'ovaire, de telle sorte qu'après la coupe de ce dernier organe il est difficile de préciser leur limite.

L'ovaire paraît sain, malgré l'ensemble des adhérences qui l'entourent. On trouve dans son intérieur un petit cail-

Digitized by Google

lot rouge renfermé dans une loge du volume d'un petit haricot. Ce caillot est évidemment le vestige d'une menstruation et ne saurait mieux être comparé qu'aux kystes sanguins de l'ovaire, décrits par Robin. Les ligaments larges sont épaissis, chargés de tissu adipeux. Ces pièces, à l'état frais, offraient d'une manière frappante l'état des ganglions pelviens. Leur disposition permettait de les diviser en trois groupes. Les ganglions supérieurs offraient une chaîne non interrompue en avant et le long de la trompe, les plus volumineux comparables à de petits haricots, étaient situés a gauche à la partie externe de la trompe, et, à droite, à la partie interne de la trompe du même côté. Cette chaîne se composait de sept à huit ganglions reliés entre eux. Les plus petits étaient du volume d'un petit pois. Les ganglions moyens, intra-ligamentaires, peu nombreux, étaient disposés surtout le long des vaisseaux utérins. Les ganglions inférieurs (cinq à six), entouraient les parties latérales du col, au niveau des insertions vaginales. Au reste, tout le long des parties latérales du vagin, on voyait s'étager des ganglions identiques par leur volume, petit pois, et leur consistance assez ferme. Aucun n'offrait de caséification. A la base du ligament large et de chaque côté des insertions vaginales, on trouve des noyaux de tissu conjonctif, trace d'une phlegmasie péri-utérine ancienne. A la coupe, ces noyaux sont bien différents du tissu lymphatique ; leur volume est celui d'un gros pois. L'utérus paraît absolument sain. Dimensions : Col, 0m,03 ; corps, 0m,28. La cavité du corps est fort petite. Le fond de l'utérus n'offre pas une surface concave comme à l'ordinaire. Il est au contraire convexe, empiète légèrement sur la ligne médiane, de telle sorte que sur le fond de l'utérus se dessinent deux conduits se terminant à l'orifice interne des trompes. L'orifice gauche est perméable, tandis qu'il est impossible de faire passer un crin à travers l'orifice droit dans la trompe du même côté. Vagin sain. Vessie, rectum sains en apparence.

Réflexions. — L'observation que j'ai l'honneur de présenter à la Société offre le tableau d'une tuberculose miliaire du poumon survenant dans le cours d'une tuberculose des trompes utérines. Pour être plus exact, mentionnons simplement ces tuberculoses comme coexistantes. L'affection utérine a été remarquable par son évolution aiguë, franche. De nombreuses causes devaient égarer le diagnostic. L'état fébrile très accentué, les symptômes ab-

Digitized by Google

dominaux, vomissements, douleur, ballonnement, étaient comparables à ceux d'une phlegmasie péri-utérine, avec complications péritonéales. L'état local, la tuméfaction perçue à droite de l'utérus et la répétition des frissons avec claquement de dents, faisaient pencher à la fin de la maladie, vers une pyohémie, terminaison de péritonite purulente. Les lésions broncho-pulmonaire, pleurétique, l'état cachectique de la malade ne pouvaient que laisser engager le médecin dans cette fausse voie. Il eût été cependant possible d'éviter l'erreur, grâce à l'intervention du microscope. Les *alternatives* de poussées pelviennes et pulmonaires n'ont pas fait complètement défaut, mais il n'y a pas eu d'alternative franche, de balancement entre les symptômes pelviens et thoraciques. Toutes les modifications ont été bornées à une simple atténuation des deux ordres de symptômes. Ce caractère si particulier de la coexistence des affections tuberculeuses des poumons et des organes génitaux a fait défaut. Cependant, après la disparition des phénomènes d'auscultation de la base du poumon droit (broncho-pneumonie) et à la constatation d'une tuberculose douteuse aux deux sommets, le doute aurait dû naître sur la nature purement franche de la phlegmasie péri-utérine. Le tuberculeux n'est pas à l'abri des causes d'une affection phlegmoneuse. Ce principe rationnel, appliqué à notre malade, devait faire persister l'esprit dans l'erreur. La découverte du bacille tuberculeux aurait seule assigné à l'affection pelvienne sa véritable nature ; mais une recherche infructueuse n'aurait pu servir de point d'appui à une conclusion absolue et de telles recherches sont parfois fort longues et trop souvent restent sans résultat. L'autopsie a fait connaître plusieurs points intéressants : la tuberculose des trompes est marquée à droite par un liquide comparable à celui des abcès froids, qui distend la trompe, et à gauche par plusieurs granulations caséeuses semées sur plusieurs points de la muqueuse tubaire.

Les vestiges de pontes ovulaires chez cette femme atteinte d'aménorrhée totale depuis onze mois doivent attirer l'attention. Des corps jaunes, des caillots même, indices de pontes récentes, ont été déjà marqués un certain nombre de fois dans les conditions de notre malade. Leur interprétation en faveur d'une disjonction entre l'irritation et la

Digitized by Google

menstruation a été donnée par M. de Sinety ; mais les adversaires de cette disjonction, tout en acceptant ces faits contradictoires en apparence, de leur théorie, donnent l'explication rationnelle de l'aménorrhée. Les *pertes blanches*, l'absence de tout écoulement sont des effets régis par une même cause : la tuberculose. Leur apparition précoce, leur marche, permet de les mettre au rang des manifestations de la tuberculose au même titre que la chlorose. Ces conclusions se dégagent de toute étude de la tuberculose génitale (1). Elles nous ont également été inspirées par notre ami et collègue Marfan, dont les travaux sur la tuberculose sont si bien appréciés.

12. M. Tuffier présente un *kyste de l'ovaire* peu volumineux, qui remplit tout le petit bassin et y est maintenu par une sorte de cloison horizontale formée par deux ailerons péritonéaux qui, partant de l'S iliaque, vont s'insérer au détroit supérieur.

13. M. Tuffier présente un poumon cloisonné à la partie supérieure par une lame fibreuse partant du bord de la veine azygos pour aller rejoindre la veine cave supérieure. Cette lame contient des vaisseaux et semble être un reste de la vie embryonnaire.

M. Cornil. Ces cloisons, rares au sommet, sont fréquentes dans la partie inférieure du poumon.

Séance du 17 décembre.

Présidence de M. Cornil.

14. Polypes et corps fibreux utérins. — Vagin et utérus doubles. — Mort ; par E. Graverry, interne des hôpitaux.

La nommée Delv.... Virginie, veuve J. M...., âgée de

(1) Vermeil. Th. Paris 1880.— Leplichey. Th. Paris 1883.

Digitized by Google

61 ans, est entrée le 4 décembre 1886, à l'hôpital de la Charité dans le service de M. Després, salle Sainte-Rose, n° 15.

Elle présente des symptômes d'anémie très avancée (teinte pâle, blanche, des téguments et des muqueuses) et de cachexie qui font penser tout d'abord à l'existence d'un carcinome, siégeant probablement dans l'utérus. Cette hypothèse vient tout d'abord à l'esprit à cause des pertes nombreuses qu'avaient eues la malade quelque temps avant d'entrer à l'hôpital. Elle pouvait se confirmer aussi par le dire de la malade. Elle était entrée à l'hôpital Beaujon dans le service de M. Labbé au mois de mars dernier et elle avait subi une opération qu'elle n'a pu nous décrire. Nous pensions qu'on lui avait pratiqué l'amputation du col de l'utérus et cette supposition semblait être confirmée par le toucher vaginal.

En effet, en introduisant le doigt dans le vagin, on ne sentait aucune saillie, on ne retrouvait pas de culs-de-sac, au contraire le doigt arrivait au fond du vagin dans une cavité qui paraissait rétrécie et de forme conoïde.

En palpant l'abdomen, on sentait au-dessus du pubis deux tumeurs situées de chaque côté du fond de l'utérus et dont l'une (la gauche) était beaucoup plus dure que l'autre.

La malade n'avait pas de pertes utérines à l'hôpital. Elle fut prise le 7 décembre de vomissements et d'oppression et elle mourut le lendemain.

A l'autopsie, nous trouvons un utérus assez petit, qui est flanqué, ou pour mieux dire surmonté, de deux tumeurs : l'une à droite du volume d'un petit poing, à grand axe transversal surmontée de nombreuses bosselures, très dure, au point que nous sommes obligé de pratiquer la coupe avec la scie ; l'autre molle, se coupant facilement et renfermant dans son intérieur une substance blanche, mollasse, ressemblant à de la matière cérébrale ramollie. Nous trouvons aussi sur la face postérieure de l'utérus, une tumeur du volume d'un petit œuf de poule que nous reconnaissons à la coupe pour un corps fibreux.

De plus, au niveau de la partie supérieure de l'utérus, nous trouvons deux petits corps fibreux interstitiels.

Nous incisons le vagin longitudinalement et nous sommes assez surpris de son étroitesse; nous nous rendons compte de la sensation que nous avions éprouvée en voulant toucher le col. En effet celui-ci n'existe pas et nous pensions qu'il avait été amputé. Nous sectionnons alors l'utérus suivant son grand axe, et nous trouvons un petit polype appendu dans sa cavité.

Mais sur la partie latérale gauche, nous découvrons un

Digitized by Google

orifice allongé, oblique, nous y introduisons une sonde cannelée de haut en bas et nous ne sommes pas peu surpris de découvrir que cette sonde pénètre dans un autre vagin situé par conséquent en dehors (c'est-à-dire à gauche) et un peu en arrière du premier. Nous incisons aussi la partie supérieure, et nous nous trouvons alors en présence d'un vagin et d'un utérus doubles. En effet, il existe à peu près à la partie médiane de l'utérus et du vagin, une cloison longitudinale complète qui divise vagin et utérus en deux portions inégales.

C'est dans le vagin antérieur que nous avions pénétré en pratiquant le toucher. D'ailleurs, la disposition du col (ou plutôt de la portion inférieure de l'utérus), est la même des deux côtés, à savoir que le col ne fait pas de saillie dans le vagin.

Cette femme avait-elle subi l'amputation du col de l'utérus ? Cela nous paraissait moins probable après avoir fait cette découverte d'autopsie. Néanmoins nous sommes allé consulter le registre de l'hôpital Beaujon : il n'y est fait aucune mention d'opération, nous avons seulement relevé le diagnostic, polype utérin.

Nous avons voulu présenter ces pièces parce que nous avons cru qu'elles étaient intéressantes à deux points de vue.

D'abord il est facile d'y voir les diverses étapes des corps fibreux : polypes intra-utérins, corps fibreux interstitiels, et corps fibreux sous-péritonéaux. De plus on peut voir aussi sur ces pièces deux transformations de ces corps fibreux, la transformation calcaire et la transformation graisseuse.

En second lieu, ces pièces nous ont paru intéressantes à cause de la division complète du vagin et de l'utérus.

Nous trouvons dans le *Manuel de gynécologie* de M. de Sinéty : « Les vagins doubles, c'est-à-dire séparés par une cloison longitudinale complète, s'accompagnent le plus souvent d'une division semblable de l'utérus..... Les deux conduits ne sont pas toujours parallèles, le gauche étant situé sur un plan plus antérieur, que le droit. » Dans notre cas, la division de l'utérus accompagne celle du vagin, mais le vagin gauche est situé sur un plan un peu postérieur au vagin droit.

Quant à notre utérus, ce n'est pas ce qu'on peut appeler un utérus bicorne, c'est un utérus septus. « Dans cette variété, dit M. de Sinéty, l'organe utérin possède à l'extérieur sa configuration normale; mais sa cavité est divisée en deux par une cloison médiane. » C'est bien ce que l'on

Digitized by Google

constate dans ce cas. La cloison qui séparait les canaux de Müller ne s'est pas résorbée, d'où la division de l'utérus et du vagin.

L'examen histologique pratiqué par M. Darier, répétiteur au Collège de France, a donné les résultats suivants : La tumeur ossiforme a la structure du fibromyome calcifié, on n'y trouve pas de vrai tissu osseux. La seconde tumeur au contraire, qui était de consistance molle et diffluente. est un carcinome pur. Dans les points où la conservation des tissus est suffisante, on reconnaît l'existence de très nombreuses cellules irrégulières comprises dans des alvéoles à parois conjonctives très minces : c'est en somme un type de cancer encéphaloïde.

15. Epithéliome kystique de la région sus-hyoïdienne gauche. — Ulcération de l'artère faciale. — Ligature de la carotide primitive ; par LEJARS, interne des hôpitaux, aide d'anatomie à la Faculté.

P..., Pierre, 69 ans, journalier, entre le 15 novembre 1886, à l'hôpital Necker, dans le service de M. le professeur Le Fort.

Rien à noter dans les antécédents, si ce n'est l'existence, il y a deux ans, d'un petit bouton sur la lèvre inférieure, à droite ; à ce niveau, on trouve aujourd'hui une encoche cicatricielle.

Il y a six semaines seulement, le malade s'aperçut de la présence d'une petite grosseur, sous la mâchoire inférieure, du côté gauche. Assez rapidement la tumeur prit du volume, sans phénomènes inflammatoires, et presque sans douleurs; depuis trois semaines, elle a acquis son volume actuel.

C'est une masse arrondie. grosse comme une tête de fœtus, dont le relief descend jusqu'à la hauteur du cartilage cricoïde, remonte jusqu'à un doigt du rebord orbitaire, et occupe toute la joue, de la commissure au creux parotidien. Tendue et rénitente sous le doigt, elle est fluctuante dans toute son étendue; en dedans, la joue, épaissie et indurée, fait corps avec elle. Le reste de la muqueuse buccale parut sain. Le 16 novembre, on pratique au bistouri une étroite ponction à la partie déclive de la tumeur : il s'écoule 400 grammes d'un liquide jaunâtre, un peu trouble, non mélangé de sang; examiné au microscope, il contient une notable quantité de leucocytes granuleux, pas d'autres éléments.

La masse s'affaisse complètement, la joue s'aplatit : il

Digitized by Google

reste seulement en haut, en avant, et en bas, un rebord induré.

Le 17, la poche s'est remplie en partie, et la pression en fait sortir une certaine quantité de liquide séro-sanguinolent.

Les jours suivants, le même phénomène se reproduit; chaque matin, on vide la poche kystique, qui semble pourtant se rétrécir un peu à sa partie supérieure.

La fin de novembre et les premiers jours de décembre se passent ainsi, sans incident nouveau.

Le 10 décembre, le pansement était imbibé de sang : un suintement se faisait par l'orifice étroit de la plaie. On fit de la compression.

Le 11 décembre, l'hémorrhagie continue, plus abondante : on a refait le pansement dans la nuit. Nouvelle compression.

Le 12, l'hémorrhagie persiste. Une intervention devient urgente.

M. le Dr Ménard, chef de clinique de la Faculté, incise largement, dans le sens vertical, la paroi de la poche : on tombe dans une énorme cavité, bourrée de caillots. Au fond, après détersion rapide et lavage, on aperçoit le maxillaire inférieur, presque à nu, et brisé au-devant de son angle; au-dessous, une masse rougeâtre semble représenter la glande sous-maxillaire. C'est en dehors de cette masse, que, sous l'éponge, apparaît un jet de sang rouge : on y porte une pince, mais le vaisseau se rompt; une seconde pince le déchire sur une longueur plus grande encore : on arrive tout près de la carotide externe, dans l'angle postérieur de la plaie. Une tentative de cautérisation au fer rouge reste sans résultat. C'est alors qu'on se décide à lier la carotide primitive. Pendant que l'on comprime directement dans la plaie, le tronc carotidien est recherché à deux doigts au-dessus du sternum, et lié au niveau du bord supérieur de l'omo-hyoïdien.

L'hémorrhagie est arrêtée. Le malade, qu'on avait chloroformisé, s'éveille un peu, et commence à faire quelques mouvements; mais dès lors on constate que les deux membres du côté droit demeurent inertes; la piqûre, le pincement ne provoquent de ce côté aucun réflexe; l'hémiplégie, dès ce moment, est absolue. Les pupilles sont toutes deux rétrécies.

Le malade ne reprit pas connaissance; la respiration resta stertoreuse et irrégulière. Mort à trois heures et demie de l'après-midi.

Autopsie. — On retrouve la large cavité qu'on avait vue

Digitized by Google

en opérant : cavité qui logeait le poing et qui va du rebord orbitaire au cricoïde, de la symphyse mentonnière à la glande parotide, adhérente à sa paroi postérieure. Sa surface interne est rougeâtre, mamelonnée et fongueuse : elle est encroûtée dans toute son étendue d'une couche lardacée en dehors, mais friable en dedans, dont l'épaisseur varie de 5 millimètres à 1 centimètre et demi ; nulle part, on ne trouve de gros noyaux néoplasiques. Au fond de la cavité, la branche horizontale du maxillaire est rompue à deux doigts au-devant de l'angle : les deux fragments mobiles s'écartent d'environ 1 centimètre ; sous la couche fongueuse qui le recouvre, l'os est rugueux. mais encore dur et solide. Plus bas, sous forme d'un moignon arrondi, la glande sous-maxillaire émerge de la région sus-hyoïdienne largement ulcérée : on ne retrouve plus trace des ganglions sous-maxillaires. Près de là, on retrouve trois ulcérations artérielles : en bas et en arrière, près de la grande corne de l'os hyoïde, le bout inférieur de l'artère faciale ; en haut et en avant, sur le maxillaire, deux artères isolées sur une longueur de 2 centimètres et déchirées à leur extrémité : l'externe est le bout supérieur de la faciale, l'interne est la coronaire labiale inférieure.

La masse se prolonge très près du tronc carotidien externe, sans l'englober pourtant : par la dissection, on l'isole avec peine d'un magma de glanglions adhérents. L'ulcération siégeait bien sur la faciale, qu'on retrouve à son origine. Plus bas, le fil porte sur la carotide primitive à 4 centimètres de la clavicule.

C'est sous la peau, que paraît siéger dans la plus grande partie de son étendue la cavité néoplasique. La parotide est adhérente, mais indemne ; la muqueuse buccale, la langue, le larynx, et le pharynx ne présentent rien d'anormal à l'examen.

On ne trouve pas de noyaux dans les viscères.

Pas de caillot dans la carotide interne, ni dans les artères du cerveau. Rien à noter dans l'encéphale.

L'examen histologique des fragments de la paroi, pris sur plusieurs points, donne les résultats suivants :

Il s'agit d'un épithélioma pavimenteux lobulé : les globes épidermiques sont fort abondants. Sur les coupes, partant du niveau de la sous-maxillaire, on trouve dans les couches périphériques des lobules épithéliaux avec globes centraux ; plus profondément, l'infiltration épithéliomateuse, à un stade moins avancé, se continue dans l'épaisseur de la glande.

Digitized by Google

Il paraît donc probable que la glande sous-maxillaire a servi de point de départ au néoplasme.

Réflexions. — Ce qui demeure établi, c'est l'existence possible au sein des épithéliomas pavimenteux, de cavités kystiques relativement énormes; et ces tumeurs liquides, par leur volume, la nature de leur contenu, leur évolution, peuvent affecter à s'y méprendre l'allure clinique d'un kyste séreux ou d'un abcès froid. C'est un fait beaucoup moins rare que l'ulcération artérielle au contact du néoplasme ulcéré. Nous signalons seulement la brusquerie de l'hémiplégie survenue immédiatement après la ligature de la carotide primitive, et qui rentre du reste dans la série des accidents consécutifs aux ligatures du tronc carotidien, accidents bien connus depuis les travaux de M. le professeur Le Fort.

16. Polyadénomes gastriques et cancer de l'estomac; par P. Ménétrier, interne des hôpitaux.

Chez deux malades morts à la Pitié, dans le service de M. le professeur Jaccoud, nous avons rencontré à l'autopsie des polypes muqueux de l'estomac, et, en même temps, un cancer du même organe chez l'un, un épithéliome de l'intestin grêle chez l'autre. Si dans ce dernier cas nous n'avons pu voir entre les deux lésions qu'une relation de coïncidence, dans le premier, l'examen histologique nous a montré une succession d'altérations permettant d'affirmer la transformation de l'adénome en épithéliome, puis en cancer, de la tumeur bénigne en tumeur maligne.

Nous nous occuperons d'abord du fait le moins intéressant, qui nous offre néanmoins un beau type de polyadénômes gastriques. Il s'agit d'une femme de 62 ans qui, renversée par une voiture, entra à l'hôpital avec des contusions multiples. D'aspect misérable, cachectique, elle ne résista pas au traumatisme, et succomba en quelques jours avec des signes de congestion pulmonaire. A l'autopsie nous lui trouvons, outre une congestion intense des deux poumons, outre des lésions athéromateuses de toutes les artères, et un anévrysme fusiforme de l'aorte thoracique, outre une sclérose avancée des deux reins, des lésions siégeant dans les diverses portions du tube digestif.

L'estomac, un peu dilaté, présente à sa surface muqueuse une grande quantité de petites tumeurs saillantes, la plu-

Digitized by Google

part pédiculées, quelques-unes sessiles; toutes à peu près de même volume, d'une lentille à un noyau de cerise; assez molles; de même couleur que la muqueuse avoisinante. Il y en a une quarantaine environ, la plupart siègent à la région moyenne, surtout au niveau de la petite courbure, et de la face postérieure, où elles forment trois à quatre groupes confluents; d'autres, plus espacées, sont semées çà et là dans toutes les régions.

Les ganglions du petit épiploon sont parfaitement sains.

Dans l'intestin grêle, à la partie supérieure de l'iléon, on voit, saillante à sa face interne, au niveau du bord libre, une petite tumeur, en forme de demi-sphère, légèrement aplatie, du volume d'une noisette, dure, non ulcerée, de couleur blanc-jaunâtre, et à côté deux ou trois saillies plus petites. Le mésentère avoisinant renferme quatre à cinq ganglions gros comme un pois, une noisette, et qui, en coupe, apparaissent formés d'un tissu blanchâtre avec points ramollis.

L'examen microscopique nous montre que la tumeur de l'intestin grêle est un épithéliome, ayant en grande partie perdu son type primitif, car on ne retrouve que par places des cellules cylindriques. Les éléments épithéliaux ont envahi les interstices de la couche musculaire et forment de petits amas sous la séreuse. Dans les ganglions mésentériques on retrouve l'épithéliome cylindrique avec ses caractères habituels.

Les tumeurs de l'estomac sont partout développées uniquement aux dépens de la couche muqueuse, en aucun point, l'altération n'a dépassé la musculaire muqueuse. C'est du reste un type de polyadénome gastrique; la lésion consiste en une hypertrophie considérable des glandes, avec transformation de leur revêtement en épithélium cylindrique clair et formations kystiques à contenu muqueux tapissées du même épithélium.

Ces tumeurs, strictement limitées à la muqueuse, multiples, toutes arrêtées à un degré de développement à peu près égal sont bien des adénomes, des tumeurs épithéliales bénignes, non infectantes. On peut se demander si l'épithéliome intestinal n'a point succédé à une lésion de même nature, mais rien, en somme, n'autorise cette hypothèse.

Il n'en est pas de même dans notre seconde observation, et c'est surtout sur elle que nous désirons appeler l'attention. Comme dans la précédente, l'histoire clinique est muette sur les symptômes d'une affection gastrique. Un homme de 35 ans entre à l'hôpital avec une hémiplégie

Digitized by Google

gauche, et dans un tel état d'obnubilation intellectuelle que tout interrogatoire est impossible.

Il meurt huit jours après avec des signes de broncho-pneumonie. A l'autopsie, nous trouvons: deux foyers de ramollissement dans les centres nerveux, l'un ancien occupant la partie postérieure de la couche optique droite, l'autre récent de toute la corne occipitale du même côté et empiétant sur les circonvolutions temporales: dans les poumons, des lésions de broncho-pneumonie double; au cœur, une endocardite végétante mitrale que l'examen bactériologique pratiqué par M. Netter a démontré être une endocardite à pneumocoques; dans la rate et dans un rein, des infarctus récents, et enfin les lésions de l'estomac et du foie que nous allons décrire.

L'estomac, de dimensions normales, présente à sa face muqueuse un grand nombre de saillies polypeuses, et une ulcération. L'ulcération siège sur la petite courbure, à quatre centimètres du rebord pylorique, elle est un peu plus grande qu'une pièce de cinq francs; son fond est inégal, mamelonné, recouvert de détritus pulpeux jaunâtres; les bords sont épais et saillants, ils forment un bourrelet assez mou, de même consistance et de même aspect que les saillies polypeuses voisines, et qui se continue avec quelques uns des plis de la muqueuse. Les polypes sont semés en grand nombre dans la région pylorique, au pourtour de l'ulcération et sur les plis qui en partent; ils forment aussi des séries irrégulières sur les plis qui parcourent le petit cul-de-sac; un est situé sur le rebord pylorique, d'autres plus espacés se voient à la région moyenne, et même dans le grand cul-de-sac. Ils sont au nombre de 35 à 40, de volume sensiblement égal, d'une lentille à un pois, rarement un noyau de cerise. La plupart sont pédiculés, quelques-uns sessiles et hémisphériques. Leur consistance est molle, leur couleur semblable à celle de la muqueuse voisine.

Le reste du tube digestif est absolument sain.

L'épiploon gastro-hépatique renferme au voisinage de la petite courbure et au hile du foie, des ganglions durs, dégénérés, du volume d'une noisette.

Le foie assez volumineux (1930 gr.) est farci de noyaux cancéreux, arrondis, d'un blanc jaunâtre et de tout volume, depuis une lentille jusqu'à une petite pomme; ces derniers légèrement ramollis à leur centre.

Le péritoine est sain, il n'y a de cancer en aucun autre point de l'organisme.

L'examen microscopique nous montre pour les polypes,

Digitized by Google

une structure semblable à ceux de l'observation précédente. La lésion est strictement limitée à la muqueuse, et consiste en une hypertrophie glandulaire avec transformation cylindrique de l'épithélium des culs-de-sac, et formations kystiques. Un grand nombre, probablement plus jeunes, sont uniquement constitués par des glandes hypertrophiées, sans kystes. Les glandes ainsi altérées se montrent cinq et six fois plus grandes que normalement, leur conduit excréteur très allongé, est parfaitement reconnaissable, leurs culs-de-sac droits ou diversement contournés, sont tapissés par un épithélium cylindrique clair, à contenu muqueux. Cette transformation est la même, que l'on considère des polypes pris à la région pylorique, ou dans le grand cul-de-sac.

Sur une coupe des bords de l'ulcération, l'altération glandulaire est absolument semblable. En partant de la muqueuse, relativement saine, où les glandes semblent atrophiées, espacées au milieu d'un tissu riche en petites cellules, et en suivant la coupe jusqu'à l'ulcération, on assiste progressivement à la transformation hypertrophique de ces glandes, qui deviennent énormes tout en conservant leur forme; elles sont tapissées par le même épithélium cylindrique clair que dans les polypes, et leurs culs-de-sac ne dépassent pas les limites de la musculaire muqueuse.

Puis, et tout à fait près de l'ulcération, on voit, la forme glandulaire persistant encore, les culs-de-sac se dilater; toujours revêtus d'une couche cylindrique, ils forment des cavités pleines de cellules proliférées. En ce point encore la musculaire muqueuse n'est pas dépassée; mais ensuite, et tandis que la portion des glandes correspondant à leur conduit excréteur semble dégénérer, se détruire, leurs culs-de-sac se transforment en cavités rondes ou irrégulières d'épithéliome cylindrique, et ces mêmes cavités d'épithéliome se rencontrent alors en dehors de la musculaire muqueuse, dans la couche celluleuse et la musculeuse. Ce stade épithéliomateux ne persiste pas longtemps, et presque aussitôt, le tissu qui forme alors le fond de l'ulcération présente l'aspect du carcinôme; c'est un stroma fibreux irrégulier, dont les alvéoles sont remplis de cellules polyédriques, à gros noyau, généralement mal colorées; rarement on retrouve encore par places quelques éléments cylindriques,

Dans les ganglions et dans le foie, c'est aussi du carcinôme, sans plus d'apparence d'épithéliome cylindrique.

La description seule de ces lésions, nous semble en

Digitized by Google

dicter l'interprétation. L'identité absolue du tissu des bords de l'ulcération, avec celui des tumeurs polypeuses, ne nous permet pas de le confondre avec ces hypertrophies glandulaires qu'on observe parfois au voisinage des cancers, ou de parties chroniquement enflammées. Il y a bien là un processus, débutant près des formations adénomateuses, de tout point semblables à celles qui sont depuis longtemps décrites sous le nom de polypes muqueux, et plus récemment de polyadénomes gastriques, passant par un stade d'épithéliome cylindrique typique, et aboutissant au cancer vrai. En d'autres termes, adénome, épithéliome. carcinome, se montrent ici trois étapes successives d'une même affection.

Cette transformation des adénomes gastriques en cancer. n'a jusqu'à présent, à notre connaissance, été jamais signalée. Dans un travail complet sur les polyadénomes gastriques, M. Brissaud (Archives de médecine, 1885) n'en fait aucune mention. Elle est à rapprocher des transformations semblables, décrites dans les tumeurs de la mamelle, du foie, du rein, mais nous paraît ici présenter une netteté plus grande que dans ces deux derniers cas. Elle nous paraît surtout intéressante au point de vue de l'histoire des tumeurs épithéliales, et de la parenté que, bénignes ou malignes, elles présentent entre elles.

M. Cornil fait observer qu'autour du carcinome et de l'épithélioma, on trouve toujours les glandes hypertrophiées et dilatées, ainsi que le tissu conjonctif végétant. Si les noyaux de généralisation du foie n'ont pas de cellules cylindriques, la tumeur primitive ne saurait être un épithélioma à cellules cylindriques.

M. Ménétrier s'appuie, pour soutenir son opinion, sur ce fait que les culs-de-sac à épithélium cylindrique dépassent les limites de la muqueuse, et ne peuvent pas être de simples glandes hypertrophiées.

M. Cornil est d'avis que les tissus ne sont pas assez conservés dans leur intégrité pour qu'on puisse affirmer nettement les limites de la muqueuse. Il n'y a pas ici les éléments suffisants pour décider s'il y a coïncidence ou transformation.

M. Chauffard a examiné une petite tumeur saillante à

Digitized by Google

la surface de l'estomac, sessile, offrant les caractères des adénomes sans généralisation, et y a vu comme ici des glandes hypertrophiées, dilatées, et au-dessous, dans les tissus sous-muqueux, des cavités épithéliales; cela lui a bien semblé un cas de formation maligne aux dépens d'une tumeur adénomateuse bénigne, mais il n'a pas voulu généraliser sur un cas unique.

M. Cornil pense qu'il faut se méfier des interprétations de ce genre. Dans un cas de cancer du sein généralisé donnant, ce qui est rare, des noyaux secondaires dans l'estomac, il a vu une multiplication des glandes avec dilatation des culs-de-sac, et en même temps, dans le tissu conjonctif profond, un réticulum carcinomateux. Il est certain que dans le cancer de l'estomac, les glandes subissent des modifications, au même titre que le tissu conjonctif, par hypérémie de voisinage.

Quant au véritable point de départ des tumeurs, il est toujours très difficile à déterminer. Robin soutenait qu'elles se développent toutes aux dépens des épithéliums et des glandes; Virchow disait qu'elles venaient toutes du tissu conjonctif. M. Cornil, il y a quelques années, observant le fait des modifications des glandes dont on vient de parler, était convaincu que ces tumeurs prenaient naissance dans les glandes; mais M. Ranvier n'était pas de cet avis, ayant retrouvé les mêmes modifications glandulaires dans des plaques muqueuses ou autres lésions d'ordre banal. Il résulte de tout cela un grand embarras pour prendre une décision.

M. Brault a eu occasion d'examiner cette année une série de tumeurs à épithélium cylindrique. Il résulte pour lui de ces faits que, dans les végétations épithéliales, ces transformations de l'épithélium cylindrique en épithélium cubique peuvent se rencontrer. Il y a quelques analogies entre les noyaux profonds et les carcinomes. Il a l'intention de reprendre cette question avec des pièces à l'appui.

17. Note sur un cas d'hémorrhagie intra-protubérantielle, à foyers multiples et distincts, suivie de mort subite ; par L. Vrain, interne à Sainte-Anne.

La malade, femme âgée de 58 ans, est entrée dans le

Digitized by Google

service du docteur Bouchereau, à l'asile Sainte-Anne, en 1879; elle était atteinte de *délire de persécution* avec troubles très intenses de la sensibilité spéciale : hallucinations de l'ouie, de l'odorat et du goût, et troubles de la sensibilité générale; élancements et engourdissements dans les membres, sensations des courants électriques, etc., etc. Le début de cette affection remontait déjà à une dizaine d'années, et malgré cela notre malade n'était pas démente. Au point de vue physique, nous n'avons à relever qu'une insuffisance mitrale caractérisée, pendant la vie, par un bruit de souffle très intense et râpeux au 1er temps et à la pointe. Cette lésion n'a jamais entraîné aucun trouble fonctionnel et paraît avoir été compensée, jusqu'au dernier moment, par l'hypertrophie du ventricule gauche. Tous les autres appareils de la vie organique fonctionnaient bien et étaient normaux.

Il y a quinze jours, c'est-à-dire au commencement de décembre 1886, les douleurs et les élancements, déjà ressentis par la malade depuis un certain temps, dans les membres supérieurs et inférieurs, parvenaient à un tel degré d'acuité, que le sommeil disparaissait complétement. Cette augmentation des troubles de la sensibilité générale était très nette, et la malade, elle-même, en avait parfaitement conscience. Le 17 décembre au matin, pendant qu'elle faisait son lit, la malade tomba à terre, et mourut subitement sans avoir présenté aucun mouvement convulsif.

L'autopsie a été faite 24 heures après la mort, et voici ce qui a été noté :

1° Les organes thoraciques sont sains, sauf le cœur qui est gras; le ventricule gauche est très hypertrophié, l'orifice mitral est dilaté : les deux valves sont épaissies et rugueuses; on retrouve, sur un point de la valvule, une excavation en forme de godet, teinte en rouge par le sang qui s'y est déposé, et qui paraît résulter d'un petit foyer athéromateux ouvert dans le ventricule.

Nous n'avons rien relevé du côté des organes abdominaux.

2° Le cerveau est sain; pas d'adhérences à sa surface; la coupe des hémisphères cérébraux ne laisse voir ni foyer hémorrhagique, ni foyer de ramollissement.

Le cervelet, le bulbe et la moelle sont sains.

Quant à la protubérance, une coupe portant à l'union du tiers supérieur avec les deux tiers inférieurs, laisse voir un ensemble de petits foyers hémorrhagiques, au nombre de sept ou huit, dont l'un, plus volumineux, est central, et,

Digitized by Google

dont les autres, plus petits, sont disséminés autour du premier. Ces foyers sont très nettement circonscrits, et aucun d'eux ne communique avec le voisin.

Afin de nous rendre compte de la profondeur de ces différents foyers, nous avons fait plusieurs coupes successives très minces, au-dessus et au-dessous de la première, et nous avons pu voir que le foyer principal avait un centimètre environ de hauteur, tandis que les autres n'avaient guère que 40 à 50 millimètres.

De plus, nous avons remarqué que tous ces foyers se trouvaient sur le même plan dans le tiers supérieur de la protubérance, et que les deux tiers inférieurs de la même protubérance étaient indemnes.

Enfin, les foyers hémorrhagiques ne nous ont pas paru être tous de même âge : l'un d'eux contenait du sang presque noir et cailleboté, tandis que tous les autres étaient remplis d'un sang rouge et analogue à de la gelée de groseille.

Réflexions.— Ce cas nous a paru être intéressant à deux points de vue différents :

1° Au point de vue anatomique : Il est assez rare de trouver 7 ou 8 foyers sanguins tous bien délimités et occupant un seul plan dans l'épaisseur de la protubérance.

Il est assez difficile d'expliquer quelle a pu être la genèse de ces foyers; peut-être pourrait-on admettre que le foyer central (le plus volumineux), s'est produit au-dessous d'un thrombus engagé dans l'une des artères qui pénètrent dans la protubérance, tout le long de sa face antérieure, et que les foyers secondaires (les plus petits) résultent de la rupture des rameaux fournis par cette artère oblitérée, dans l'épaisseur de la protubérance? Ce n'est là qu'une hypothèse de notre part, car, malgré des recherches attentives, nous n'avons pas pu retrouver l'artère oblitérée.

2° Au point de vue clinique, notre observation se rapproche de celles qui ont été publiées par le docteur Couty, dans son mémoire sur les troubles sensitifs d'origine mésocéphalique (voir *Gazette hebdomadaire de médecine et de chirurgie*, janvier 1878); ici, en effet, comme chez les malades du Dr Couty, il y avait depuis une quinzaine de jours (époque probable de l'apparition du premier foyer sanguin), une augmentation anormale de la sensibilité générale, ou

Digitized by Google

mieux, une hypéresthésie généralisée, probablement en rapport avec la lésion protubérantielle.

18. — M. Guilliet présente des pièces venant d'un homme de 40 ans. Cet individu, à l'âge de 7 ou 8 ans, avait vu se développer des tumeurs énormes à deux doigts de la main, et à plusieurs orteils. Il y a trois ans il ressent des douleurs vives dans la jambe gauche ; puis progresse une tumeur très volumineuse au-dessous du genou. M. Le Fort diagnostique des enchondrômes des doigts et des orteils, et un ostéo-sarcome du tibia. L'opération est faite, et on peut voir à l'examen des tumeurs à l'œil nu, qu'on a très probablement affaire en effet à des tumeurs cartilagineuses des doigts et un sarcome du tibia ; cependant un examen microscopique est nécessaire.

De telles tumeurs des doigts, d'un pareil volume, sont très rares.

Séance du 24 décembre 1886.

Présidence de M. Cornil.

19. Endocardite végétante, ulcéreuse. — Infarctus suppurés du rein et du cerveau ; par J. Girode, interne des hôpitaux.

Auguste R..., 35 ans, journalier, entre le 7 décembre 1886 à l'hôpital Beaujon, salle Saint-François, lit n° 16, dans le service de M. Guyot.

Antécédents. — Aucun antécédent héréditaire. Père, mère, frères et sœurs bien portants.

Pas de maladie antérieure. Pas de syphilis. Avant de venir à Paris, le malade était garçon meunier à la campagne, et vers l'âge de 20 à 22 ans se surmenait à porter de lourds sacs de farine de 100 à 150 kilos. Quoiqu'il nie tout excès alcoolique, on apprend aisément en l'interrogeant qu'il a présenté des symptômes d'alcoolisme chronique (dyspepsie, pituite matutinale, cauchemars, rêves

Digitized by Google

professionnels, douleurs nocturnes des membres, etc.). Il a fait un congé au 3e zouaves en Afrique sans un jour de maladie.

Depuis 2 ou 3 ans, respiration un peu gênée, essoufflement facile et palpitations en montant un escalier ou portant un fardeau.

Début. — Il y a un mois, à la suite d'un refroidissement, symptômes de bronchite aiguë assez intense, essoufflement habituel, toux, expectoration blanchâtre aérée à grosses bulles. Vomissement. Insomnie. Fièvre modérée. Petites épistaxis. Cet état a persisté jusqu'à l'entrée sans grande modification. T. le soir 38°,4.

Etat, le 8 décembre. Apparence d'une bonne constitution. Un peu d'amaigrissement depuis huit jours. Teint pâle. Sueurs. Langue épaisse.

Poumons: Signes de bronchite généralisée, râles vibrants en avant et en arrière dans toute la hauteur. Quelques râles humides aux deux bases en arrière. Toux fréquente, quinteuse. Expectoration analogue à une solution sirupeuse de gomme, surnagée par quelques crachats aérés blancs. Cœur: Pointe abaissée dans le sixième espace, un peu déviée en dehors. Impulsion modérée. Matité cardiaque augmentée d'étendue et d'intensité. A l'auscultation, double souffle systolique et diastolique (le premier plus intense) à timbre doux, à maximum près et un peu au-dessus de la pointe, se prolongeant vers la base, entendu également le long du bord droit du sternum, prolongé dans la carotide droite, tandis qu'à gauche et dans les crurales le souffle est simple, diastolique, artériel. Pouls à 110, bondissant, dépressible, faiblement dicrote, régulier, égal. Le tracé sphygmographique montre une ligne d'ascension d'abord presque verticale dans les 4/5 de sa hauteur, puis obliquement ascendante, un sommet arrondi, une ligne de descente présentant une première moitié faiblement oblique, un court ressaut ou plutôt un court plateau horizontal, enfin une deuxième moitié faiblement oblique et parallèle à la première. Pouls récurrent, palmaire. Pouls capillaire (curule de l'index et du médius gauche). Faux pouls veineux jugulaire externe gauche. Foie, débordant à peine le rebord costal. Rate augmentée de volume à la percussion, débordant de deux doigts les fausses côtes gauches.

Urines assez abondantes, pâles, mousseuses, très fortement albumineuses.

Hernie inguinale droite réductible.

Appétit assez conservé. Digestions lentes et difficiles.

Digitized by Google

Vomissements alimentaires ou bilieux revenant surtout le soir, irrégulièrement depuis trois semaines. Un peu de diarrhée.

Céphalalgie. Battements des tempes, bourdonnements d'oreilles. Quelques étourdissements. Vue un peu troublée par instants (éblouissements, nuage). T. 38°,8 et 38°,6. Notable dépression de forces.

9 *décembre*. T. 39°7, et 39°,4. Pouls encore plus vibrant. Vomissements.

10 *décembre*. T. 39°,2 et 39°,6. Le 11, T. 38°,7 et 39°,4.

12 *décembre*. Redoublement de malaise. Douleurs de reins. Vomissements alimentaires et bilieux. Diarrhée. Urines rares, foncées, très albumineuses. T. 38°,6 et 38°,4.

13 *décembre*. Teint jaunâtre. Vomissements arrêtés après substitution du bouillon au lait. T. 38°,1 et 38°,2.

14 *décembre*. T. 38° et 38°,8. Sueurs abondantes. Symptômes de congestion plus accusée à la base gauche. Vésicatoire.

15 *décembre*. T. 36°,6 et 37°,2. Le 16, 37°,5 et 38°,1. Douleurs au creux de l'estomac. Quelques stries de sang dans le crachoir.

17 *décembre*. T. 37°,4 et 39°,8. Le 18, T. 40°,6, matin et soir; éréthisme cardiaque encore plus intense, pouls à 120. La main, appliquée doucement à la région précordiale, perçoit au niveau de la pointe un frôlement très net. Double souffle plus net à la base. A la pointe, bruit de galop (frottement surajouté post-systolique). Le vésicatoire, qu'on a pansé depuis le début méthodiquement pour le faire sécher, s'enflamme et suppure beaucoup.

19 *décembre*. T. 38°,3 et 38°,4. Le 20, T. 38°,1 et 40°,2.

21 *décembre*. Affaissement par instants, idées vagues, un peu de subdélire. Beaucoup de râles fins sous-crépitants à la base droite et dans la moitié inférieure du poumon gauche. Diarrhée et vomissements irrégulièrement. Le vésicatoire suppure abondamment.

22 *décembre*. Teint cireux. Demi-somnolence. Refroidissement des extrémités. T. A. 37°,2. Sueurs profuses. Impossibilité presque absolue de parler.

Expectoration très aérée et rouge-vif de congestion pulmonaire. Les sinapismes ne déterminent plus de rubéfaction.

Après la visite, vomissements noir-rougeâtre. Le dépôt, examiné au microscrope, contient une grande quantité de globules du sang.

Mort dans le coma à 2 heures.

Digitized by Google

Autopsie, le 24, à 10 heures. Raideur cadavérique faible. Teint mat uniforme.

Cœur : Dans le péricarde, 150 grammes de sérosité louche. Vers la pointe, en avant du ventricule gauche, petite zone de péricardite large comme une pièce de cinq francs, assez rugueuse, d'apparence ancienne. Grande plaque laiteuse sur le ventricule droit. Poids, 405 grammes. Hypertrophie portant surtout sur le ventricule gauche. Consistance ferme. Les quatre cavités presque entièrement remplies de caillots en majorité fibrineux prolongés à l'origine des quatre artères. Un peu d'insuffisance des valvules aortiques soit avant, soit après l'extraction du caillot prolongé à travers l'orifice, sur la face ventriculaire des sigmoïdes aortiques et dans la région sous-aortique, véritable forêt de végétations villeuses ou polypiformes mesurant 1 à 2 millimètres de largeur et jusqu'à 1 centimètre et demi de longueur, élargies à leur base d'implantation. Ces végétations sont un peu jaunâtres, assez consistantes, avec l'endocarde normal autour de leur base. Dans le sinus mitro-sigmoïdien, ulcération étendue, endocarde décollé en forme de valve semi-lunaire dirigée en haut, et au-dessous, excavation anfractueuse se prolongeant en tous sens au-dessous de l'endocarde décollé dans une étendue de 2 à 5 millimètres, entièrement remplie de caillots noirs friables. La portion d'endocarde décollée, le fond de l'excavation, et le pourtour sous forme d'une bande de 1 cent. de large présentent une teinte ardoisée ou brun-verdâtre rappelant les parties en putréfaction. Du côté de l'oreillette gauche, au-dessus de la grande valve de la mitrale, juste au niveau de la grande ulcération mitro-sigmoïdienne susdite, l'endocarde présente une ulcération rougeâtre superficielle, irrégulière, recouverte de caillots fibrineux adhérents qui se continuent avec la masse de caillots plus récents de l'oreillette. Petite végétation sur le côté ventriculaire de la grande valve mitrale. A droite, petite ulcération linéaire siégeant dans l'oreillette juste au-dessus de l'insertion de la valve postérieure de la tricuspide. La valvule de Thébésius présente l'apparence d'un diaphragme fenêtré (malformation ancienne plutôt que lésion récente). Le myocarde a une teinte et un aspect normaux. Quelques petits noyaux athéromateux de la crosse de l'aorte.

Poumons : Adhérences anciennes solides du sommet gauche. Un peu de pleurésie récente à la base droite avec fausses membranes jaunâtres, gélatiniformes.

Consistance des poumons un peu augmentée, uniforme.

Digitized by Google

Toutes les parties surnagent. Coupe très humide laissant échapper une grande quantité de sang spumeux. Coloration rouge-cerise. Deux tubercules crétacés au sommet gauche.

Foie : Poids 1651 grammes. Consistance faible.

Coloration un peu plus brune. Vésicule contient une petite quantité de bile trouble, brunâtre. Coupe assez humide. Prédominance de teintes brunes de congestion péri-sus-hépatique. Sous la capsule et à la convexité, les coupes récentes présentent une large bande plus foncée, se rapprochant de l'aspect foie cardiaque. Le lobe gauche est pâle.

Reins. Poids 125 grammes. Petits kystes sous la capsule. Consistance plutôt ferme. Décortication assez facile.

Substance médullaire brun-foncé. Substance corticale brunâtre, et dans cette substance, îlots de couleur très brune paraissant correspondre à des infarctus récents. Deux infarctus suppurés sous-capsulaires sur le rein droit, du volume d'une petite noisette.

Rate. Hypertrophie notable. Poids 440 grammes. Consistance très faible. A la coupe teinte brune générale sur laquelle tranchent des milliers de petites taches noires hémorrhagiques. Sur un point, un petit infarctus en voie de suppuration.

Estomac. Arborisations vasculaires notables sur la petite courbure et au voisinage du cardia.

Encéphale. Congestion, épaississement des méninges; aspect opalin par places. Assez grande quantité de liquide louche arachnoïdien et sous-arachnoïdien. Dans le ventricule latéral gauche, liquide presque purulent. Décortication facile de la pie-mère. Artères de la base normales. Consistance normale du cerveau. A la coupe, le noyau lenticulaire des deux côtés et la couche optique à droite présentait une légère décoloration de leur substance, et, tranchant nettement sur les coupes fraîches, plusieurs îlots jaunes-verdâtres à limites mal circonscrites, en continuité les uns avec les autres, mais n'empiétant en aucune façon sur la capsule interne. Le reste de la substance encéphalique est normal.

Recherche des micro-organismes. Solution alcoolique de fuchsine dans l'eau anilisée à 1/15, séjour des préparations 1/4 d'heure à 40°.

1° Parties les moins sanguinolentes de l'expectoration hémoptoïque : on y trouve des formes microbiennes très variées, bactéries, microcoques isolés ou en amas, le tout

Digitized by Google

ne paraissant pas différer des microbes arrondis de la bouche.

2° Immédiatement après l'autopsie, coloration du produit de raclage des végétations cardiaques et des régions infarctées soit du rein; soit du corps strié. Dans toutes ces préparations, nous avons retrouvé les deux formes suivantes de micro-organismes : A) des microcoques isolés, rares, de volume très inégal, d'un diamètre inférieur à un μ; B) plus spécialement dans les préparations provenant du cerveau, un diplocoque assez nettement caractérisé, ordinairement environné d'un espace clair de grandeur variable et à contours irréguliers, sans rien qui rappelle une véritable capsule.

Examen histologique. — Il a porté sur le foie, le rein, et la paroi cardiaque.

1° Foie. Sur les coupes colorées en picro-carmin, on trouve, en plein lobule, deux formes d'altérations très différentes. En certains points, des taches rouges de forme irrégulière, dues à l'accumulation de cellules lymphatiques dans les vaisseaux et autour d'eux, avec refoulement et atrophie des cellules. Ailleurs, des taches plus étendues et plus irrégulières, pâles, au niveau desquelles les cellules sont en désintégration granuleuse ou complètement détruites, à tel point que la charpente vasculaire reste seule et dessine un réticulum très élégant. Au pourtour de ces taches pâles, cellules en dégénérescence graisseuse, et capillaires sanguins très gorgés de globules rouges, cette double lésion est en général beaucoup plus prononcée à la périphérie des lobules. En certains points, la veine centrale est entourée d'une bordure de cellules embryonnaires. Dans les espaces interlobulaires également, petites zones de prolifération embryonnaire de préférence au voisinage de l'artère et du rameau biliaire. Noyaux des cellules hépatiques, en général, faiblement colorés.

2° Reins. Outre les infarctus appréciables à l'œil nu suppurés ou en instance d'abcédation et où l'infiltration embryonnaire s'étend bien au delà des limites macroscopiquement appréciables, on trouve les altérations d'une néphrite diffuse à prédominance interstitielle ; congestion vasculaire notable ; prolifération embryonnaire en trainées autour des vaisseaux de petit calibre, en zones parfois étendues dans le labyrinthe et surtout au voisinage de glomérules, occupant aussi quelques glomérules tuméfiés ; en même temps, les tubuli paraissent comprimés, leur revêtement épithélial sombre, granuleux, à contours

Digitized by Google

vagues, en desquamation, la lumière parfois oblitérée par un détritus granuleux. Des ilôts de prolifération embryonnaire se voient jusque dans la substance médullaire. Quelques glomérules paraissent atrophiés, pâles, d'aspect vitreux soit en totalité, soit en partie.

3° Cœur. On trouve en quelques points, dans le myocarde, de petits ilots de cellules rondes semblant indiquer un processus irritatif récent. Les fibres musculaires présentent, non d'une manière diffuse, mais par points, par groupes de fibres, et irrégulièrement, une striation faible avec aspect légèrement granuleux rappelant le début de la dégénérescence graisseuse.

20. Kyste hydatique sus-prostatique et kyste hydatique du foie ; par M. Walther, prosecteur des hôpitaux.

Ces pièces ont été recueillies à l'amphithéâtre des hôpitaux sur un sujet auquel on avait pratiqué une coupe verticale antéro-postérieure du bassin. Apercevant sur la surface de coupe des vésicules hydatiques, je reconnus immédiatement qu'elles provenaient d'une cavité kystique divisée par la section du bassin et située entre la vessie et le rectum. Chacune des moitiés de ce kyste contenait encore quelques vésicules et un peu de liquide absolument clair.

L'examen de la pièce montre que ce kyste siège précisément sur la ligne médiane. Son volume est celui d'une petite pomme d'api. Le déplissement et la tension des parois permettent de penser que sa forme devait être à peu près régulièrement arrondie.

Il est placé entre la vessie et le rectum à 1 centimètre au-dessus de la base de la prostate. Sa face supérieure est en rapport avec le cul-de-sac péritonéal recto-vésical auquel elle adhère assez fortement.

Sa face antérieure et sa face postérieure sont recouvertes par des tractus longitudinaux qui semblent n'être qu'une dissociation des fibres de l'aponévrose prostato-péritonéale de Denonvilliers. On peut assez facilement avec le manche du scalpel décoller ces fibres des faces correspondantes du kyste.

La base du kyste n'a point de rapport intime avec les vésicules séminales et les canaux déférents qui ne lui sont unis que par des adhérences lâches et se trouvent un peu refoulés en dehors.

Quand on examine la surface de coupe, on voit d'une façon très nette la lame d'apparence cellulo-fibreuse qui

Digitized by Google

part de la base de la prostate se diviser en deux feuillets assez résistants, épaissis, qui montent l'un en avant, l'autre en arrière du kyste et vont par leur réunion coiffer son extrémité supérieure en constituant les adhérences qui l'unissent au cul-de-sac péritonéal recto-vésical.

Le 25 juin 1884, M. Nicaise, dans un rapport sur une observation de kyste hydatique de la prostate, envoyée par M. Millet à la Société de chirurgie, a réuni trente-trois cas de kystes hydatiques du bassin siégeant au voisinage de la prostate. Il rappelle une observation clinique de M. Tillaux qui, en 1883, a ouvert un kyste hydatique que l'exploration avait permis de localiser dans la prostate. L'observation de M. Millet lui semble moins probante, car le kyste avait un volume considérable et avait pu refouler ou envahir consécutivement une partie de la glande. Deux cas de Lodwell et de Butreville, signalés comme kystes de la prostate et dans lesquels l'autopsie put être faite, manquent de détails anatomiques suffisants. Les autres cas rapportés par M. Nicaise ont trait à des kystes qui se sont développés en dehors de la prostate, et semblent n'avoir avec elle que des connexions secondaires.

Il m'a semblé intéressant de présenter cette pièce à cause de la détermination précise du siège primitif du kyste, qui est encore petit et n'a point contracté d'adhérences avec les organes voisins.

Le même sujet a un kyste hydatique du foie. Ce kyste, du volume d'une tête de fœtus, a envahi et détruit tout le lobe droit. Il est peu saillant du côté de la face supérieure dont il exagère la convexité, mais qui présente encore une lame de tissu hépatique, d'une épaisseur de 1 centimètre environ; elle s'amincit progressivement sur le bord droit, de sorte qu'à la face inférieure, la paroi du kyste est absolument à découvert, blanche, fibreuse, de consistance inégale, mamelonnée de deux bosselures superficielles, à paroi très mince. La tumeur s'arrête au voisinage du sillon de la vésicule biliaire et n'exerce aucune compression sur les voies biliaires. La fluctuation est partout très facile à sentir et la percussion, en un point quelconque de la tumeur, détermine très nettement le frémissement hydatique.

Un prolongement diverticulaire du kyste rampe sur la face supérieure du foie et s'avance jusqu'au lobe gauche. Il a une longueur de 12 centimètres et une largeur de 3 centimètres environ. La paroi est blanche, épaisse, fibreuse; on peut constater qu'il contient du liquide et que ce liquide communique, assez difficilement il est vrai, avec celui qui occupe la grande poche.

Digitized by Google

L'incision de la tumeur met à découvert une masse molle, tremblottante, constituée par des vésicules de toutes dimensions, et ne donne issue qu'à une très petite quantité de liquide libre, deux cuillerées à peine.

La grande cavité communique avec le prolongement signalé sur la face supérieure par un orifice assez étroit, admettant avec peine l'extrémité du petit doigt et présentant un bord tranchant formé par une bride fibreuse disposée comme une valvule entre les deux cavités.

Ce kyste hépatique offre donc surtout deux particularités intéressantes : 1° l'existence d'un frémissement hydatique très accentué dans une poche qui ne contenait que des vésicules avec une quantité presque négligeable de liquide libre; 2° l'existence d'un prolongement diverticulaire séparé de la cavité principale par un orifice étroit et en partie bridé par une valvule fibreuse. On peut penser en effet qu'une pareille disposition pourrait entraîner l'oblitération de l'orifice, l'isolement du diverticule, qui se développerait ensuite d'une façon indépendante, alors même qu'une intervention opératoire eût été dirigée contre la tumeur principale.

21. Rapport sur la candidature de M. A. Festal au titre de membre adjoint de la Société anatomique; par M. A. Marfan, interne des hôpitaux.

En 1883, lors de sa première communication faite en collaboration avec M. Reclus, M. Festal nous montre trois exemples d'hydrocèle vaginale intéressants au double point de vue pathogénique et anatomo-pathologique.

Sur les trois pièces, le liquide ressemble à celui de toutes les hydrocèles; la poche qui le contient n'offre, tout d'abord, rien de particulier, et un examen superficiel aurait permis de considérer ces collections comme banales, mais, en regardant de plus près, on relève les détails suivants : les tubes épididymaires, au lieu d'être, comme normalement, groupés en un faisceau coiffant le bord postéro-supérieur du testicule, sont déroulés et appliqués contre la paroi de la poche; ils décrivent ainsi une grande boucle dont les deux extrémités tiennent aux deux pôles de la glande.

On voit bien cette disposition en examinant la vaginale par transparence.

Histologiquement, l'épididyme n'a subi aucune altération; il n'y a eu là qu'une action mécanique que nous ne saurions mieux expliquer qu'en citant les réflexions qui

Digitized by Google

suivent la communication : « Une petite quantité de liquide s'accumule dans une des cryptes existant normalement sous l'épididyme et le distend peu à peu ; la tête et la queue, fixées au testicule, conservent leurs rapports normaux, mais le corps cède à la poussée, s'éloigne progressivement de la glande, et le premier stade se trouve ainsi constitué ;

« Que la distance s'exagère, le liquide continuant à s'accumuler, les dimensions de l'anse augmenteront jusqu'à former une ellipse à peu près complète, ainsi qu'on l'observe sur la première pièce ».

Cette interprétation trouve un appui solide dans l'examen de la vaginale droite du premier sujet : elle ne contenait que 12 à 15 gr. de liquide, et l'on pouvait saisir sur le vif le début de ce déroulement épididymaire provoqué par la localisation primitive de l'épanchement dans les cryptes.

C'est au fond de ces diverticules qu'on trouve de petits corps étrangers dissimulés, trés fréquents pour qui sait les chercher, cause déterminante probable de l'épanchement. Ils témoignent, en tout cas, d'un certain degré de vaginalite chronique, et ne sont autre chose que des épaississements développés sur la séreuse par l'inflammation ; simples mamelons sessiles au début, ils se pédiculisent à la longue et finissant par se détacher. La deuxième pièce est, à ce point de vue, très démonstrative car on y voit ces élevures mamelonnées s'étrangler graduellement à leur base, et se détacher peu à peu de leur point d'implantation.

La fréquence de ces corps étrangers comprenant un noyau central calcaire que revêt un manteau de faisceaux conjonctifs stratifiés, a été mise en évidence en 1875 par M. Reclus dans une communication faite à cette Société.

La seconde présentation de M. Festal sur laquelle je désire appeler l'attention, a trait à un lipome de la face interne du bras.

La tumeur, dont le début remontait à l'âge de 14 ans, avait grossi progressivement et s'était pédiculisée. Chaque époque menstruelle y ramenait une congestion et une augmentation de volume transitoires.

A l'examen, on l'a vue formée de tissu adipeux presque pur, disposé en cordons entremêlés, parsemés de noyaux durs et crétacés, et séparés les uns des autres par de minces cloisons connectives émanant de la gaine d'enveloppe générale. On les suivait dans le pédicule jusqu'au point d'implantation de la tumeur où on les perdait.

Cette configuration particulière, jointe aux renseignements fournis par la malade sur la tuméfaction périodique du néoplasme, ont pu faire croire a un lipome télangiecta-

Digitized by Google

sique, et une double ligature préparatoire a été éventuellement appliquée sur le pédicule avant l'ablation.

Nous n'avons trouvé décrit nulle part d'une façon aussi explicite, cet aspect fasciculé du lipome.

Enfin, dans une des dernières séances, M. Festal nous a montré une pseudarthrose très complète de l'humérus survenue consécutivement à une fracture; la nouvelle articulation est surtout remarquable par la réunion, sur la même pièce, d'une enarthrose et d'une amphiarthrose, la solidité des ligaments, et une adaptation de toutes les parties molles ou dures qui entouraient le foyer de la fracture. Cette adaptation semble avoir eu pour but de créer une nouvelle jointure aussi parfaite que possible. La pièce a été offerte au musée Dupuytren.

Ces titres me semblent suffisants pour faire admettre M. Festal comme candidat au titre de membre-adjoint.

22. M. Martin de Gimard présente un *anévrysme sacciforme* siégeant à la partie latérale droite de la *crosse de l'aorte*. On constate à l'autopsie une dilatation aortique au-dessous de l'anévrysme, avec légère insuffisance, sans qu'on ait entendu de souffle pendant la vie.

23. M. Delbet présente un *cancer de la vésicule biliaire* formant une énorme tumeur à parois épaisses, et remplie de gros calculs. Le foie presque indemne ne présente qu'un petit noyau cancéreux au voisinage de la vésicule.

24. M. Babinski montre des préparations de figures nouvelles trouvées par lui dans les muscles striés de l'homme, à l'état normal. Ces pièces ont déjà fait l'objet d'une communication à la Société de biologie.

MM. Marchant et Tuffier sont nommés *membres titulaires*.

M. Schachmann est nommé *membre correspondant*.

Le Secrétaire,

Ray. Durand-Fardel.

Digitized by Google

Digitized by Google

TABLE DES AUTEURS

A

Albarran. — 25, 420.
Alexandre. — 589, 593.
Aubry. — 408.

B

Babes. — 72, 73.
Babinski. — 17, 753.
Bailly. — 424, 618.
Barbillon. — 55, 58, 721.
Bazy. — 145, 250.
Beaumgarten. — 538.
Berbez. — 104.
Bergeon. — 609.
Besançon. — 38, 88, 173, 253, 423, 618.
Blocq. — 260, 399.
Boiffin. — 94, 678, 696, 697.
Bouisson. — 682.
Bourdel. — 49, 50
Bourneville. — 206, 219, 238. 357, 519, 538, 549, 559.
Bouygues. — 179, 180, 651.
Bricon. — 206. 219, 238.
Broca. — 18, 38, 86, 350, 505.
Brun. — 460.

C

Camescasse. — 154. 176, 335.
Castex. — 281.
Cayla. — 273.
Cazalis. — 161, 252.
Chantemesse. — 442, 489, 720.
Chaput. — 88, 125, 425, 427, 429, 477.
Charrin. — 17, 49.
Chaslin. — 81.
Cornil. — 95, 202, 418, 448, 482, 697.
Courbarien. — 219.
Cousin. — 650.
Crespin. — 80, 81, 94.

D

Dagron. — 326, 371, 472.
Darier. — 138, 277, 355, 677.
Delbet. — 753.
Demars. — 113, 158, 170, 172, 173, 464, 488.
Demoulin, — 10, 464.
Deschamps. — 31.
Despaigne. — 379, 403. 453.
Dumoret. — 497, 505.
Durand-Fardel. — 22, 247.
Dutil. — 608.

F

Festal. — 124, 699.
Florant. — 33, 677.
Forgue. — 442.

G

Garnier. — 472.
Gaudinau. — 477.
Gennes (de). — 378.
Girode. — 743.

Digitized by Google

Gombault. — 331, 398.
Gomez. — 379.
Grandhomme. — 51, 54, 637
Grandmaison (de). — 323, 369.
Guillet. — 373, 450, 743.

H

Hallé. — 647, 648,
Hartmann. — 94, 576, 584, 598, 689.
Hautecœur. — 147, 335.
Hischmann. — 109.
Hudelo. — 678.

I

Isch-Wall. — 519.

J

Jacquet. — 354.
Jeanton. — 199.
Joqs. — 686, 688,
Journiac. — 695.

K

Kirmisson. — 99.

L

Lefèvre. — 255, 275, 506.
Leflaive. — 506.
Lejars. — 611, 615, 633, 752.
Le Noir. — 94, 185.
Léonard. — 288, 515.
Le Roy. — 100, 611.
etulle. — 307, 355, 356, 383.
eudet. — 324, 474.
Limpéropoulo. — 372, 463.
Lyon. — 453.
Lyot. — 192.

M

Marchant (G.). — 375, 653.
Marfan. — 63, 65, 408, 751.
Martha. — 288.
Martin de Gimard. — 22, 90, 753.
Mathieu. — 403.
Ménétrier. — 59, 62, 140, 418, 454, 643, 735,
Monnier. — 74.
Montillier. — 455.
Moulonguet. — 677.

N

Netter. — 77, 188, 269, 412, 596, 616.

O

Ovion. — 638.

P

Panné. — 97, 114, 704.
Pilliet. — 357, 549, 559.
Plicque. — 34.
Poirier. — 41, 43, 88, 89, 124, 197, 198, 369.
Potherat. — 29, 96.
Potocki. — 290. 335, 344, 491, 651.
Prioleau. — 678.

Q

Quenu. — 638.
Queyrat. — 44.

R

Raymond, — 45.
Reboul. — 471, 620.
Regnauld. — 202, 370.
Richardière. — 83.
Roland. — 419.
Roulland. — 599.
Roussan. — 187.
Roustan. — 445, 469.

S

Schachmann. — 80.
Sécheyron. — 724.
Séglas. — 163.
Souplet. — 443.
Suchard. — 677.

T

Thierry. — 86.

Digitized by Google

Tissier. — 194.
Toupet. — 630, 647.
Tuffier. — 292, 295, 335, 397, 474, 475, 650, 652, 691, 729.

V

Varnier. — 377, 390, 391.
Verchère. — 166, 391, 484, 597.
Vrain. — 740.

W

Walther. — 204, 257, 283, 403, 605, 749.
Wickham. — 638.
Widal. — 459, 505, 720.

Digitized by Google

TABLE DES MATIÈRES

A

Adénite sous-maxillaire, Demars, 170.
Adénome du rein, Cornil, 697. — du voile du palais, Demars, 113.
Alcoolisme chez un enfant de 4 ans, Bourneville et Baumgarten, 538.
Anévrysme de l'aorte, Bouygues, 180, Grandhomme, 51, 637, Marfan et Aubry, 408, Martin de Gimard, 750. — diffus périaortique, Despaigne, 379. — de l'artère iliaque primitive, Montillier, 455. — de l'artère splénique, Bouygues, 179.
Angiocholite suppurée, Martha, 288, Potocki, 491.
Anomalie des vaisseaux de la base du cœur, Crespin, 80.
Aorte. Dilatation de l'— ascendante, Leudet, 474. Perforation de l'— par un cancer de l'œsophage, Grandhomme, 54. Rétrécissement aortique et sous-aortique, Le Noir, 185 (V. anévrysme).
Aponévrose. Rétraction de l'— palmaire, Walther, 283.
Artère. Division tardive de l'— humérale, Walther, 204. Ulcération de l'— carotide primitive dans un goitre suppuré, Lejars et Le Roy, 611. — supplémentaire du rein, Tuffier, 650 (V. anévrysme).
Arthrite fongueuse tibio-tarsienne, Tuffier, 303. — hypertrophique chez une ataxique, Panné, 144.
Articulaire. Corps étranger —, Broca, 505, Panné, 114.
Ataxie (V. arthrite).
Atélectasie chez un bossu, Marfan, 63.

B

Bec-de-lièvre bilatéral compliqué, Potocki, 344, Broca, 350. — génien double, Roulland, 599.
Biliaire. Abcès — ouvert dans le péritoine, Potocki, 491. Anatomie des canaux —, Boiffin, 697. Cancer primitif de la vésicule —, Cornil, 202, Blocq, 260, Letulle, 356, Moulonguet, 677, Delbet, 753. Lithiase —, Bouygues, 179, Martha, 288. Présence normale de microbes pathogènes dans les voies —, Netter, 616. Tuberculo e des voies —, Toupet, 647.
Bourses séreuses nouvelles du genou, Poirier, 369.
Brachydactylie. Walther, 604.
Bronchite gangréneuse, Chantemesse, 442.
Bronchopneumonie grippale avec endocardite ulcéreuse, Potocki, 491.

C

Cœcum. Cancer du —, Blocq, 399, Lyon, 453, Lyot, 192. Conforma-

Digitized by Google

tion extérieure et vaisseaux du —, Tuffier, 652. Kyste du —, Bourdel, 50. Rapports du péritoine et du —, Tuffier, 632.

Cancer du cœcum (V. cœcum). — de l'estomac, Jacquet, 354, Regnault, 370, Despaigne, 453, Bouygues, 651.

— latent de l'estomac, Dagron, 326, Gombault, 331, de Grandmaison, 369.

— du foie, Florant, 33, Ménétrier, 415.

— de l'œsophage, Plicque, 34, Grandhomme, 54, Thierry, 86, Besançon, 88.

— du pancréas, Garnier, 472.

— de la plèvre et du péricarde, Roustan, 469.

— du poumon, Ménétrier, 141, 643, Hautecœur, 147.

— du poumon et des capsules surrénales, Dragon, 472.

— du rectum avec prolapsus, Broca, 18.

— du rein, Jeanton, 199, Varnier, 390, Netter, 412.

— du sein, Cornil, 418, Kirmisson, 99.

— du sein et de l'aisselle, Bailly, 618.

— de la vésicule biliaire (V. biliaire).

Capsules surrénales cancéreuses, Dagron, 472. Granulations tuberculeuses des —, Widal, 459. Tuberculose des —, Graverry, 353. Tumeur mélanique généralisée aux —, Panné, 704.

Cerveau. Idiotie symptomatique de lésions anciennes du —, Bourneville et Bricon, 207.

Cervelet. Hémorrhagie du —, Reboul, 471. Tumeur du —, Camescasse, 154, Hautecœur, 335.

Cirrhose hypertrophique graisseuse, Jacquet, 354.

Cœur. Anomalie des vaisseaux de la base du —, Crespin, 80. Deux cas de malformation du —, Barbillon, 55. Dégénérescence du — dans une angine de poitrine, Leudet, 324. Le — dans le cancer de l'utérus, Letulle, 307. Vices de conformation du —, Potocki, 344.

Col. Portion intra-vaginale du — utérin expulsée spontanément. Crespin, 81.

Coloration nouvelle des tissus normaux et pathologiques, Babes 73.

Corps étrangers articulaires, Broca, 505. — de la vessie, Regnauld, 202. — des voies respiratoires, Bourneville, 219.

Coxalgie et tuberculose généralisée, Verchère, 166.

Crâne. Blessure du — par un obus, Bailly, 628, Suchard, 677. Lésions syphilitiques du —, Besançon, 173.

Cystite douloureuse, Clado, 456.

D

Décollement épiphysaire de la clavicule, Verchère, 484.

Diaphragme. Absence de la moitié droite du —, hernie diaphragmatique, Potocki, 290, 344, Hudelo et Prioleau, 678.

Diphthérie. Spores des bacilles de la — humaine, Babes, 72.

Diphthéritique. Paralysie —, Gombault, 398. Rein —, Ménétrier, 59.

Doigt à ressort, Walther, 403.

Duodénum. Ulcérations du —, Despaigne, 403.

E

Elections, 33, 50, 87, 268, 269, 379, 491, 620, 637, 649, 698, 753.

Encéphale. Sarcome de l'isthme de l' —, Martin de Gimard, 90.

Endocardite infectieuse, Martin de Gimard, 22.

— rhumatismale, Graverry, 353.

— ulcéreuse, Besançon, 253, Netter,

Digitized by Google

269 ; Despaigne, 379 ; Letulle, 383 ; Potocki, 491.
— végétante, Martha, 288 ; de Grandmaison, 323 ; Roustan, 445 ; Joqs, 686, 688 ; Girode, 743.
Entorse tarso-métatarsienne, Chaput, 425.
Epilepsie idiopathique, Bourneville, 219.
Epithélioma de la bouche, Graverry, 321. — hémorrhagique du rein, Cornil, 697. — kystique de la région sus-hyoïdienne, Lejars, 732. — de la langue, Barbillon, 58. — de l'œsophage, Monnier, 74. — papillaire de la mamelle, Cornil, 482. — sur une cicatrice d'amputation, Demars, 488.
Epulis, Albarran, 25.
Estomac. Disposition anormale de l'— Monnier, 74. Polyadénome et cancer de l' —, Ménétrier, 736. Ulcération urémique de l' —, Besançon, 618. Ulcère simple, Durand-Fardel, 22, Richardière, 83 (V. **cancer**).

F

Fibro-sarcome du coude, généralisé, Reboul, 621.
— de la paroi abdominale, Hartmann, 598.
Foie. Abcès du —, Léonard, 515. Cancer du —, Florant, 33 ; Ménétrier, 415. Note sur les sillons diaphragmatiques du —, Séglas, 163. Rupture traumatique du —, Graverry, 694 (V. **kyste**).
Fosse iliaque. Tumeur de la —, Cousin, 650.
Fracture ancienne des cartilages costaux, Bourneville, 219. — du coude, Walther, 257. — de l'humérus, Festal, 699.

G

Gangrène pulmonaire par perforation de l'œsophage, Netter, 596. — traumatique de la jambe, Verchère, 484.
Génito-urinaires. Tuberculose des organes —, Boiffin, 678. Malformation des organes —, Bourneville et Bricon, 238.
Goître suppuré, Lejars et Le Roy, 611.
Grossesse extra-utérine ou kyste dermoïde, Dumoret, 497.

H

Hématocèle intra-testiculaire, Barbillon, 58.
Hématome de la dure-mère, Schachmann, 80.
Hémorrhagie bulbo-protubérantielle, Dutil, 608. — du cervelet, Reboul, 471. — intra-péritonéale après kélotomie, Demoulin, 34. — méningée, Widal, 505. — de la protubérance, Deschamps, 31 ; Raymond, 45 ; Darier, 277 ; Vrain, 740.
Hépatite scléreuse hypertrophique, ictère grave, Siredey et Hischmann, 109.
Hernie crurale étranglée, Demars, 113.
— diaphragmatique congénitale, Potocki, 290 ; Hudelo et Prioleau, 678.
— épiploïque inguinale, Cazalis, 161.
— inguinale étranglée, Dumoulin, 34 ; Verchère, 597.
— inguinale double, Tuffier, 474.
— traumatique du poumon, Alexandre, 589.
Hygroma de la bosse olécrânienne, Castex, 281.

I

Idiotie complète, encéphalite avec foyers de ramollissement, Bourneville et Pilliet, 559. — symptomatique de lésions anciennes du cerveau, Bourneville et Bricon, 206. — sclérose cérébrale diffuse, Bourneville et Pilliet, 549. — tuberculose de la protubérance, Bourneville et Isch-Wall, 519.

Digitized by Google

Imbécillité et hémiplégie droite symptomatique de méningite tuberculeuse, Bourneville et Pilliet, 357.
Interosseux. Action des — de la main, Tuffier, 397.
Intestin. Lymphadénie de l' —, Mathieu, 403. Passage des microbes de l' — dans des abcès par congestion, Netter, 77. Valvules de l' — grêle, Hartmann, 585.

K

Karyokinèse. Division des noyaux et des cellules en trois ou quatre cellules, Cornil, 448.
Kyste congénital du cerveau, Schachmann, 80.
— **dermoïde** ou grossesse extra-utérine, Dumoret, 497. — du plancher buccal, Marchant, 653.
— **hydatique** de l'excavation pelvienne, Potocki, 336. — du foie ouvert dans le poumon, Camescasse, 176. — suppuré du foie, Lefèvre, 255. — du foie à développement exogène, Leflaive, 506. — du foie simulant une ascite, Budor, 266. — du foie ouvert dans l'estomac, Barbillon, 721. — généralisé, Toupet, 630; — multiples de l'abdomen, Clado, 284. — du poumon, Léonard, 288; Varnier, 377; Limpéropoulo, 463. — de la rate, Besançon, 423. — sus-prostatique et kyste hydatique du foie, Walther, 749.
— de la langue, Chaslin, 81.
— de la mamelle, Besançon et Broca, 38.
— du mollet, Ovion, 638.
— de l'ovaire, Hartmann, 94, Regnauld, 370.
— du parovaire, Bouygues, 180.
— poplité, Poirier, 41, 89, 124, 197, 198, 198; Verchère, 391.
— séreux du cœcum, Bourdel, 50.
— suppuré de la rate, Bourdel, 49.
— synovial articulaire du poignet, Poirier, 43; Tuffier, 335, 475.
— synovial de l'articulation astragalo-calcanéenne, Poirier, 43.
— tendineux de la gouttière calcanéenne, Tuffier, 295.

L

Langue. Epithélioma de la —, Barbillon, 58. Kyste de la —, Chaslin, 81.
Lavements gazeux dans les affections tuberculeuses, Bergeon, 609.
Ligature préventive de la carotide, Dumoret, 505.
Lipome du grand épiploon, Boiffin, 696. — pédiculé de la cuisse, Bailly, 424.
Luxation incomplète du coude, Hallé, 647. — sus-glénoïdienne, Tuffier, 292.
Lymphadénie intestinale, Mathieu, 403.

M

Maladie d'Addison, Berbez, 104.
Mal de Pott, Bourneville et Pilliet, 357. — dorso-lombaire, Demars et Demoulin, 464. — lombaire, abcès par congestion, Netter, 77.
Malformations cardiaques, Barbillon, 55; Crespin, 80. — chez un fœtus, Potocki, 344; 651. — de l'oreille et du maxillaire inférieur, Roulland, 599. — des organes génito-urinaires, avec ectromélie, Bourneville et Bricon, 238.
Mamelle. Cancer de la —, Kirmisson, 99; Cornil, 418; Bailly, 618. Epithélioma papillaire de la —, Cornil, 482. Maladie kystique de la —, Besançon et Broca, 38. Tuberculose de la —, Souplet, 443.
Maxillaire. Nécrose du — inférieur, Hallé, 648. Sarcome du sinus —, Demars, 158.
Méningée Hémorrhagie —, Widal, 505.

Digitized by Google

Méninges. Hématome de la dure-mère, Schachmann, 80. Sarcome des —, Florant, 677; Journiac, 695.
Méningite cérébro-spinale avec pneumocoques, Netter, 188. — tuberculeuse, Bourneville et Pilliet, 357.
Méningo-encéphalite, épilepsie, Bourneville et Baumgarten, 538.
Microtome de précision, Duprat, 355.
Moelle épinière. Contusion de la —, Quenu et Wickham, 638. Sclérose combinée, Babinski et Charrin, 17.

N

Nécrose du maxillaire inférieur, Hallé, 648. — syphilitique de la clavicule, Potherat, 29.
Néphrite et cystite tuberculeuses consécutives à un rétrécissement de l'urèthre, — diffuse. Le cœur dans le cancer de l'utérus, Letulle, 307. — infectieuse par le microbe pyocyanique, Charrin, 49. — interstitielle, Demars, 172; Marfan et Aubry, 408.
Nerveuses. Deux variétés d'anastomoses — de l'avant-bras, Chaput, 427.
Névrite segmentaire périaxile, Gombault, 398.

O

Œsophage. Cancer de l' —, Plicque, 34; Grandhomme, 54; Thierry, 86; Besançon, 88. Diverticule de l' —, Le Noir, 94. Epithélioma de l' —, Monnier, 74. Perforation de l' —, gangrène pulmonaire, Netter, 596.

P

Pancréas Cancer du —, Garnier, 472.
Peau, Tumeurs mélaniques de la — généralisées. Panné, 704.
Péricarde. Cancer de la plèvre et du —, Roustan, 469. — Tumeur pédiculée du —, Cornil, 95.
Péricardite hémorrhagique, tuberculose pulmonaire, Roussan, 187.
Pied. Mécanisme des mouvements du —. Pied-bot varus équin, Chaput, 125. — plat valgus guéri par ankylose, Chaput, 429.
Plaie pénétrante de poitrine, Lefèvre, 275.
Plexus choroïdes. Tumeur des —, Roland, 419. Structure d'un renflement des —, Albarran, 420.
Pneumocoques. Netter, 188, — dans une endocardite ulcéreuse, Besançon, 253; Netter, 269.
Pneumonie et endocardite végétante, de Grandmaison, 323. — interstitielle ardoisée, Dagron, 371.
Polyadénomes gastriques et cancer, Ménétrier, 735.
Poumon cloisonné. Tuffier, 729. Cancer du —, Ménétrier, 140, 643; Dagron, 472; Hautecœur, 147. Hernie traumatique du —, Alexandre, 589. Kyste hydatique du —, Léonard, 288; Limpéropoulo, 463.
Prix. Règlement pour le — Godard, 50.
Prostate. Hypertrophie de la —, avec rétrécissement uréthral, Boiffin, 94. Tumeur énorme de la —, Le Roy, 100.
Protubérance. Tuberculose de la —, Bourneville et Isch-Wall, 519. (V. **Hémorrhagie**).
Pyélite calculeuse. Hartmann, 576.
Pyélo-néphrite calculeuse, Clado, 456.
Pyléphlébite suppurée, Despaigne, 403.

R

Rapports sur les candidatures de :
MM. Assaky, 86.
Ménétrier, 138.

Digitized by Google

Raymond, 145.
Martin de Gimard, 194.
Blocq, 378.
Walther, 460.
Clado. 489.
Hallé, 648.
Toupet, 689.
Lubet Barbon, 691.
Festal, 751.

Rate. Kyste hydatique de la —, Besançon, 423. Kyste suppuré de la —, Bourdel, 49.

Rectum. Prolapsus par cancer, Broca, 18.

Rein diphthéritique, Ménétrier, 59. — unique tuberculeux, Limpéropoulo, 372. Absence congénitale du — gauche, Cayla, 273. Arrêt de développement du —, Ménétrier, 62. Artère supplémentaire du —, Tuffier, 650. Cancer du —, Jeanton, 199; Vannier, 390; Netter, 412. Dégénérescence kystique des —, Lejars. 633. Ectopie rénale congénitale, Potherat, 96. Epithélioma hémorrhagique du —, Cornil, 697. Tuberculose miliaire du —, bacille dans les vaisseaux, Durand-Fardel, 247.

S

Sarcome siégeant à l'isthme de l'encéphale, Martin de Gimard, 90. — à myéloplaxes du sinus maxillaire, Demars, 158. — congénital du périnée, Bourneville et Bricon, 238. — ossifiant de la fesse, Lejars, 615. — des méninges, Florant, 677. — ostéoïde de l'humérus, Bouisson, 682. — angiolithique des méninges, Journiac, 695.

Sclérose cérébrale diffuse, Bourneville et Pilliet, 549. — combinée, Babinski et Charrin, 17.

Septicémie. Microbe de la — gangréneuse, Forgues, 442.

Suppuration dans un cancer du sein non ulcéré, Kirmisson, 99.

Syphilitique. Nécrose — de la clavicule, Potherat, 29. Rétrécissement — de la trachée et gommes du pariétal, Besançon, 173.

T

Tœnia solium fenêtré, Marfan, 65.

Testicule tuberculeux, Cazals, 252.

Thorax. Enfoncement du —, hernie du poumon, Alexandre, 593.

Thyroïde. Tumeur du corps —, Guillet, 373.

Trachée. Rétrécissement syphilitique de la — et des bronches, Besançon, 173.

Trompes utérines. Tuberculose des —, Sécheyron, 724.

Tuberculose généralisée chez un enfant de 3 mois, Queyrat, 44. — miliaire du rein, bacilles dans les vaisseaux, Durand-Fardel, 247. — pulmonaire, péricardite hémorrhagique, Rousseau, 187.

Tumeur pédiculée du péricarde, Cornil, 95. — énorme de la prostate, Le Roy, 100. — du cervelet, Camescasse, 154, Hautecœur, 335. — sarcomateuse congénitale du périnée, Bourneville et Bricon, 238. — de la vessie, Bazy, 250. — cérébrale, Darier, 277. — du corps thyroïde, Guillet, 373. — maligne du cou, Marchant, 379. — du plexus choroïde, Roland, 419; Albarran, 420; — de l'arrière cavité des épiploons, Guillet, 450; — de la fosse iliaque, Cousin, 650; — mélanique de la peau généralisée, Panné, 704; — cartilagineuse des doigts, Guillet, 743.

Typhoïde. Microbe de la fièvre —, Chantemesse et Widal, 720.

U

Uretère. Cancer du bassinet et de l' —, Hartmann, 576.

Urèthre. Rétrécissement de l' —, Panné, 97; Regnauld, 202.

Digitized by Google

Utérin. Fibromyome, Demars, 172; Varnier, 391; Lefèvre, 506. Portion intra vaginale du col — expulsée spontanément, Crespin, 81.

Utérus cloisonné, Lejars, 633. — double avec polypes, Graverry. 729. Placenta d' — bicorne, Crespin, 94. Le cœur dans le cancer de l' —, Letulle, 307. Polypes cancéreux de l' —, Graverry, 692.

V

Vertèbres. Entorse des — cervicales, Quenu et Wickham, 638.

Vessie tuberculeuse, Clado, 588. Corps étranger de la —, Regnauld, 202. Tumeur de la —, Bazy, 250. — Ulcérations tuberculeuses de la — et du vagin, Ménétrier, 454.

Voies respiratoires. Affection aiguë des — chez un bossu, Marfan, 63.

PARIS. — IMP. V. GOUPY ET JOURDAN, RUE DE RENNES, 71.

Digitized by Google

Digitized by Google

Digitized by Google

Digitized by Google

Digitized by Google

Digitized by Google

Digitized by Google

UNIVERSITY OF MICHIGAN
3 9015 07025 4696

Digitized by Google

Digitized by Google